

YALE
MEDICAL LIBRARY

HISTORICAL
LIBRARY

Ie
GM5869

TOEPLITZ & DEUTICKE
Buchhandlung
WIEN
I. SCHOTTENGASSE 6



Die

Ophthalmologie

vom

naturwissenschaftlichen Standpunkte aus

bearbeitet

von

Dr. Carl Stellwag von Carion.

Erster Band.

Freiburg im Breisgau.

Herder'sche Verlagshandlung.

1853.

Motto. Plurima indaganda sunt et docenda, quae ignota; subvertenda, quae male tradita; abstergenda, quae immunda et quae falsa, abjicienda erunt: omnia vero atque singula debite confirmanda. Haec autem praemonuisse sat esto ad submovendum taedia, si forte nova atque paradoxa infestent magis, quam vera oblectent.

J. B. van Helmont. Ortus Medicinae. Edid. Amstelodami Elzevir 1652 p. 27.

Seinen Gönnern

den

P. T. Herren

Professoren der Wiener Hochschule

Rokitansky, Skoda, Helm, v. Dumreicher, Hebra,

den Förderern wissenschaftlicher Bestrebungen,

widmet dieses Werk

als Ausdruck

seiner Dankbarkeit und tiefen Verehrung

der Verfasser.

Digitized by the Internet Archive
in 2012 with funding from
Open Knowledge Commons and Yale University, Cushing/Whitney Medical Library

http://www.archive.org/details/dieophthalmologi01stel

Vorrede.

Es gab eine Zeit, in welcher der Mensch sich als einen übernatürlichen Geist, als den Urzweck alles Seins betrachten zu müssen glaubte. Die gesammte Schöpfung war ihm ein aus diesem Geiste Entstandenes, die wunderbare Verkörperung desselben, und alles was ist, nur das Mittel zur Realisirung jenes prästabilirten Zweckes. Alles Forschen war daher nur darauf hingerichtet, die einzelnen Objekte der Natur in den nothwendig gedachten Zusammenhang mit jenem Zwecke zu bringen, sie aus der prästabilirten Zweckmässigkeit der Natur abzuleiten und dem idealen Urzwecke unterzuordnen. Es war die Naturwissenschaft in allen ihren Zweigen eine speculative, überall zeigte sich in ihr das Jagen nach Phantasiesystemen über den Zusammenhang der Erscheinungen, das Streben, die Entstehung, die Schöpfung der Welt aus dem Geiste aufzubauen. An diesen, an den Geist, nicht an die Natur selbst stellte man die Fragen, um zur Lösung naturhistorischer Probleme zu gelangen, ja man schloss die Augen fest, um ungestört von sinnlichen Eindrücken aus der Fülle der Gedanken zu schöpfen, was man suchte und was keine Analyse der Erscheinungen, am wenigsten eine genaue und richtige zu geben vermochte.

Glänzende Theorien, die man für praktische Erfahrungen ausgab, waren die Resultate. Nichts blieb unerklärt, alles wurde scheinbar auf seinen letzten Grund zurückgeführt. Doch immer nur waren es symbolisirende Worte, Phrasen, welche je nach den Dogmen der Schule wechselten und als Erklärung galten, der Glaube ersetzte das Wissen.

Mühsam arbeitete sich in solcher Weise die Naturwissenschaft im Schlepptau einer falschen Philosophie fort, häufig stehen blei-

bend oder gar rückschreitend. Grosse Entdeckungen, auf welche das Genie einzelner hochbegabten Männer durch vorläufige genaue Beobachtung der Erscheinungen und durch darauf basirte Schlüsse geführt hatte, oder aber, welche der blinde Zufall dem Menschen aufgedrängt hatte, grosse Entdeckungen, sage ich, blieben steril, sie standen vereinzelt da, unbeachtet, oft sogar angefeindet und ihrem Verkünder Verderben bereitend, falls sie etwa den herrschenden Meinungen zuwiderliefen. Es empörte sich der Stolz der Gelehrten dagegen, ihren Geist der Materie unterzuordnen oder doch nur diese als Richtschnur für die Thätigkeit des ersteren zu erkennen, sofort die blendenden und leicht anzueignenden Theorien ihrer Schule aufzugeben und aus der schwindelnden Höhe ihrer geistigen Anschauung herabzusteigen auf ein ganz unkultivirtes Feld, das noch des Spatens harrte und enormer Anstrengungen bedurfte, um den Saamen in sich aufzunehmen, der erst späten Nachkommen Früchte tragen sollte.

Es ist noch kaum zwei Jahrhunderte her, dass die Schranken durchbrochen sind, welche mit eiserner Festigkeit die Naturwissenschaften darnieder gehalten hatten. Man fing an zu beobachten, man erkannte in scheinbar isolirt dastehenden Thatsachen Glieder einer Kette, die in wunderbarer Harmonie an früher schon gekannte, gleichfalls vereinzelte Fakta sich anschlossen, ihren natürlichen Zusammenhang auf das unzweifelhafteste herausstellten, sich gegenseitig ergänzten und in ihrer Verkettung Schlüsse erlaubten auf die Bedingungen, unter welchen sie zu Stande kommen.

So waren die Kenntnisse der Natur aus einem verworrenen Haufen isolirter Daten durch Sonderung des Heterogenen und durch Vereinigung des Gleichartigen allmälig emporgestiegen zur Erkenntniss von grösseren und kleineren Gruppen innigst unter einander zusammenhängender Erscheinungen, zur Erkenntniss ihrer Bindeglieder, der Weg zum Experimente war eröffnet. Man laborirte fortan nicht mehr in den Tag hinein, sondern mit Einsicht in die Bedingungen, welche durch den Versuch gesetzt wurden; immer mehr und mehr Erscheinungsgruppen verschmolzen, allgemeine Naturgesetze wurden entziffert und fruchtbringend angewandt, es war die Wissenschaft eine reichlich strömende Quelle geistigen und leiblichen Wohles geworden.

Nur ein Zweig der Naturwissenschaften blieb zurück, ich

meine die Medizin, sie konnte sich nicht lossagen von den Vorurtheilen vergangener Jahrhunderte, denn das Interesse der Aerzte war zu innig mit denselben verknüpft. Man sah wohl ein, dass mühevolle und zeitraubende Untersuchungen nicht wohl mit dem Geschäfte zu vereinigen wären und wo ein kühner Geist sich anschickte, durch sorgsame Prüfungen des Materials einzudringen in das geheimnissvolle Dunkel, schreckte er zurück vor dem Beben und Wanken des alten, auf Autoritätsglauben ruhenden Gebäudes. Erhaltung des Status quo war daher eine Lebensfrage geworden, denn was sollte wohl werden mit dem ärztlichen Stande, mit dem Erwerbe, wenn der das Haupt der Aerzte umhüllende Nimbus geschwunden war und die Medizin nackt und bloss dastand vor den Augen des Publikums? Alle möglichen Mittel wurden versucht, immer neue und neue mit um so grösserer Aengstlichkeit hervorgesucht, je drohender die Gefahr einer Einflussnahme von Seite der riesig fortschreitenden übrigen Zweige der Naturwissenschaften wurde, und als in neuester Zeit das Genie einiger grossen Männer die Grundpfeiler der alten Schule geknickt hatte, entblödeten sich Manche nicht, im Dunklen schleichende Verläumdung und Verdächtigung der neuen Lehre als eines staatsgefährlichen Radicalismus in den Kampf zu führen, um das alte Regim ihrer Philosophie, wenigstens so lange sie leben, zu erhalten.

Namentlich in der Ophthalmologie war man der neuen Lehre feind, weil gerade die Augenheilkunde durch die letztere auf die erbärmlichste Weise blossgestellt wurde. Umsonst hatte Beer's grosses Genie die zu lösende Aufgabe erfasst, Beer, obwohl nicht ganz sich lossagend von den Vorurtheilen seines Zeitalters, hatte als den richtigen Weg der Forschung die Analyse der Erscheinungen an der Leiche erkannt, ein Rokitansky der Ophthalmologie, vor dem sich noch die Augenärzte später Jahrhunderte beugen werden. Man staunte den raschen Aufschwung der Augenheilkunde an, alle Welt war voll des Ruhmes der Wiener Schule. Umsonst, — — Beer war seiner Zeit vorausgeeilt, kurz nach seinem Tode war man wieder nahe dorthin gekommen, wo er die Ophthalmologie getroffen hatte, Missbräuche, gegen die er mit Witz und donnernden Worten angekämpft hatte, rissen wieder ein, die pathologisch-anatomischen Untersuchungen wurden mit wenigen ehrenvollen Ausnahmen ganz eingestellt, die Spekulation war

wieder in ihr altes Recht eingetreten, sie war ja die bequemste Methode.

Ich fasse den Faden auf, den Beer's Tod zerrissen hat und will ihn fortspinnen, so weit und so gut es mir gelingt, mich dabei an die vortrefflichen Arbeiten einzelner der neuesten Autoren lehnend, alle Vorurtheile, so weit ich deren bewusst werde, bei Seite setzend, und ohne alle Rücksicht auf irgend einen Zweck forschend, fest überzeugt, dass in der Medizin, so wie in jedem anderen Zweige der Naturwissenschaften kein Heil zu erwarten ist, ausser in Untersuchungen, denen jeder vorgedachte Zweck fremd ist, dieser trübt die Beobachtung und die Einsicht in den Zusammenhang der Erscheinungen. Zwecke lassen sich erst verfolgen, wenn eine klare Anschauung des inneren Connexes einer Reihe von Thatsachen gegeben ist, denn diese sind die Bedingung des Experimentes, des unmittelbaren und einzig sicheren Weges zur Realisirung von Zwecken, jedoch nicht von Zwecken, die vor der Untersuchung der Erscheinungen gegeben waren, sondern von Zwecken, die aus der richtigen Combination einzelner, bereits durch die Beobachtung festgestellter Thatsachen und aus deren allseitiger und richtiger Beurtheilung sich als erreichbar herausstellen. Der Zweck fliesst mir aus dem erörterten Materiale, ich benütze dieses, um jenen und die Bedingungen zu erkennen, welche seine Realisirung ermöglichen.

Von diesem Grundsatze ging ich bei Bearbeitung meines Werkes aus, ich suchte ohne mich zu kümmern, was ich finden würde, und was ich fand, ist in den vorliegenden Blättern dargestellt.

Ich habe alles sich mir zur Forschung darbietende Material ohne Ausnahme mit gleicher Liebe und gleicher möglichster Genauigkeit erörtert, ohne dabei im mindesten darauf zu achten, ob derzeit ein Zustand im Auge verbessert oder geheilt werden könne oder nicht, wohl eingedenk, dass oft anscheinend ganz unbedeutende, vereinzelte Beobachtungen in Verbindung mit späteren Forschungsresultaten den Keim zu grossen Entdeckungen gelegt haben; weiters aber, dass Vereinzelung und scheinbare Unfruchtbarkeit einer Thatsache den Grund eben nur in mangelhafter Erkenntniss der Ergänzungsglieder findet, dass solche Beobachtungen oft nur des durchdringenden Geistes bedürfen, der ihnen ihren Platz anzuweisen fähig ist, indem er, das

Falsche berichtigend, sie den allwaltenden Naturgesetzen unterordnet.

Die Schwierigkeiten, welche sich meinen Bestrebungen entgegenstellten, waren gross. Vieles blieb unerklärt, vereinzelt, und ich blieb weit zurück hinter der Möglichkeit, Experimente, als Grundlagen einer wissenschaftlichen Therapie, schon derzeit mit Aussicht auf Erfolg anstellen zu können.

In Berücksichtigung dessen konnte es auch nicht meine Absicht sein, eine Therapie explicite zu schreiben. Ich sage „explicite", denn Therapie ist eigentlich eine angewandte Pathologie, es verhält sich die erstere zu der letzteren, wie die technische Chemie zur Chemie als Naturwissenschaft, es fliesst die Therapie unmittelbar aus der Pathologie. Insoferne glaube ich, eine Augenheilkunde zu schreiben, ein Werk, in welchem die Grundprincipien der oculistischen Therapie zwischen den Zeilen zu lesen sind, in welchem allenthalben sich Andeutungen dessen finden, worauf die Therapie hinzuwirken hat, wenn auch die Mittel noch nicht angegeben werden können, durch welche diese Zwecke zu realisiren sind.

Hätte ein sogenannter Praktiker so viel Materiale untersucht, wie ich, so würde er freilich ganz bestimmt ein neues Staarmesser oder ein anderes Instrument oder vielleicht gar ein Specificum entdeckt haben. Leider fand ich nichts von allem dem, in Bezug auf die Praxis sind die Resultate meiner Forschungen nichts weniger als glänzend ausgefallen, ich muss mir also geduldig den Vorwurf machen lassen, als hätten meine Untersuchungen keinen unmittelbaren praktischen Werth, oder klarer gesprochen, als liessen sich damit keine Geschäfte machen.

Ich lasse dieses sehr gerne gelten, es waren solche Erfindungen nicht meine Absicht, denn ich sah wohl ein, dass meine Kräfte nicht hinreichen, um das Gebäude der Ophthalmologie schon jetzt wohnlich und nutzbar zu machen. Erst muss der Boden gesäubert und der Grund gegraben werden, ehe sich Stockwerke bauen und die Gemächer zweckentsprechend und comfortabel einrichten lassen. So lange man aber das Haus immer vom Dachfirste nach unten zu baut und, was vollendet ist, allsogleich in den wohnlichsten Zustand zu setzen sich bemüht, wird das Resultat immer ein nichtiges bleiben, es stürzt das Aufgebaute immer wieder unter der Wucht seiner eigenen Last zusammen, die

Früchte aller aufgewendeten Mühe und Arbeit, so wie riesiger Geistesanstrengungen fallen zusammen in einen formlosen Haufen von Schutt und Trümmern.

Die Geschichte der Medizin zeigt dieses nur zu deutlich, noch heute liegen sich Allopathen und Homöopathen, Hydropathen, Semmel-, Hafer- und Wunderdoktoren, Magnetiseurs, schwedische Heilgymnastiker und Panaceenverkäufer in den Haaren, jeder prahlt mit der Pracht und inneren Einrichtung seines, auf hölzernen Pfeilern in der Luft schwebenden Baues. Ein schwacher Luftstrom wirft ihn nieder, und ein neuer Baumeister fängt vom Frischen an, das Dach nach seinem Plane zu construiren, um es wieder bei dem nächsten Anstosse in kleine Theile zerstieben zu sehen.

Möchte man doch das Beispiel der übrigen Zweige der Naturwissenschaften vor Augen halten! „Was ist die Chemie jetzt und was war sie, als die Alchemisten Gold machen, den Stein der Weisen, das Lebenselixir, den Wunderbalsam, Verjüngungsmittel und dergleichen unsinnige Schnurren mehr finden wollten und auf das Gerathewohl darauf los kochten, filtrirten, schmolzen destillirten und schmirgelten? Was ist die Astronomie jetzt und was war sie, als die Astrologen nach den Schicksalen der Menschen in den Sternen lasen, Horoskope stellten, Aspekten herausspintisirten u. s. w.?“ Wäre jemals die Mathematik zur Lösung höherer Gleichungen gekommen, wenn man fortgefahren hätte, direkt nach den Wurzeln zu suchen, statt, allen Zweck bei Seite schiebend, im rein wissenschaftlichen Interesse den Bau der Gleichungen zu analysiren? u. s. w.

Ich wiederhole es, nur in der Analyse der Erscheinungen, in der genauen Untersuchung des mit den Sinnen Wahrnehmbaren ohne Berücksichtigung eines prästabilirten Zweckes ist der Ausgangspunkt, von dem die Wege zur Erkenntniss einer wahren, unerschütterlichen, Segen verbreitenden Therapie führen. Nur auf diesem Wege wurden die Fortschritte in manchen Parthien der Chirurgie, der Medizin im gewöhnlichen Wortsinne u. s. w. gemacht und auch die Ophthalmologie kann und wird nur auf dieser Bahn vorwärts kommen. Oder steht etwa die Therapie der Augenkrankheiten nicht dort, wo sie Beer gelassen? Wo sind wohl die wesentlichen Fortschritte in der Behandlungsweise der Augenkrankheiten? Man lese die Bücher, selbst neueren Datums, und vergleiche sie mit Beer's Schriften!

So enge aber auch die Grenzen unserer Kenntnisse über oculistische Therapie geblieben sind, so haben sich doch nur Wenige auf dem von jenen umschlossenen Felde zurecht zu finden gelernt. Es ist vielmehr dahin gekommen, dass die meisten Aerzte trotz jahrelangem Studium der Ophthalmologie und einer Reihe von darüber abgelegten Prüfungen, unfähig, das Chaos der schulgerecht zusammengestutzten Krankheitsbilder und die jedem der letzteren aufgepassten Recepte bei sich zu behalten, jeden Gedanken an die Ausübung oculistischer Praxis aufgeben; es ist so weit gekommen, dass man keinen Augenblick ansteht, sich als einen Ignoranten in der Ophthalmologie zu proclamiren, ja dass man Nichtswissen in diesem Fache als etwas, was sich von selbst versteht und nicht anders sein kann, betrachtet; während man etwa sich äussernde Zweifel über umfassende Kenntnisse in der Medizin, Chirurgie u. s. w. sehr übel aufnähme.

Ich will damit keinen Stein werfen auf jene, welche eigentlich die Schuld dieser Anomalie tragen und hinderten, dass die zur oculistischen Praxis unumgänglich nothwendigen Kenntnisse Gemeingut aller Aerzte, wenigstens der fleissigeren, geworden sind; ich erwähne des Faktums, obwohl mit Widerstreben, denn in ihm liegt der sichere Beweis der Unzulänglichkeit der bisher angewandten Lehrmethoden, welche sämmtlich darauf hinzielten, die Köpfe der Schüler mit Chablonen zu füllen, welche, auf die imaginären Krankheitsbilder passend, diesen nur aufgelegt, und mit einem Wässerchen oder einer Salbe etc. bestrichen zu werden brauchten, um die Krankheit verschwinden zu machen.

Auf diesem Wege wird nie etwas erreicht, am wenigsten aber werden praktische Aerzte, d. h. Aerzte gebildet werden, die jeden unterlaufenden Fall richtig beurtheilen, indem sie das Formelle und Zufällige von dem Wesentlichen und Constanten sichten, indem sie weiters den Process in das Auge fassen und nach richtigen, in allwaltenden Naturgesetzen fussenden Grundsätzen zweckdienlich zu modificiren trachten, statt nach Symptomen zu jagen und auf das erste beste loszuschlagen, was ihnen gerade am meisten auffällt. Nur auf naturwissenschaftlichen Forschungswegen ist es möglich, endlich zur Einsicht der Processe zu gelangen und deren Kenntniss ist unerlässlich nothwendig, um mit nur einiger Aussicht eine Behandlung einzuleiten; wo man blos Symptome berücksichtigt, wird es immer so bleiben, wie es jetzt

ist, der Schüler wird nach der Beobachtung von tausend Fällen den tausend und ersten wie eine neue vom Himmel geregnete Erscheinung betrachten, da eben die Form ungemein wechselt und eine Einsicht in den Grund der Symptome und ihres gegenseitigen Zusammenhanges ihm nicht beigebracht wird.

Das Auge ist nämlich ein dioptrischer Apparat von hoher Vollkommenheit, und doch fällt es aus bekannten Gründen selten einem Lehrer ein, in seinen stundenlangen Vorträgen über Gesichtsfehler, Brillen u. s. w. die Grundformeln der Lichtbrechung zu erwähnen oder auch nur im Allgemeinen von der Optik Umgang zu nehmen. Freilich kommen dabei häufig Erklärungen heraus, bei welchen ein Physiker unfehlbar vom Schlage gerührt würde. Der arme Schüler muss das aber in sich aufnehmen, und wenn glücklich geleitete Vorstudien einige Zweifel in ihm erregen, was will er entgegnen den „Resultaten langjähriger Erfahrungen", was will er entgegnen, wenn man ihm seine Vorstudien mitleidsvoll als theoretische Lappalien aufdisputirt? Und gerade so macht man es auch mit der pathologischen Anatomie.

So verliert der Schüler den Boden unter seinen Füssen, wie ein Rohr im Winde schwankt er hin und her, er schaut etwas und sieht es nicht, bis er an seiner Befähigung zur oculistischen Praxis ganz verzweifelt, oder, alles Wissen über Bord werfend, allein mehr Symptome berücksichtiget.

Ob es mir gelungen sein wird, den mir vorgesteckten Zweck zu realisiren, ich meine, einige Steine hinzuzufügen zu dem von Beer begonnenen Werke, und wie weit es mir gelungen ist, das muss die Zukunft lehren. Ich sehe mit Beruhigung den Kritiken entgegen, denn ich bin fest überzeugt, dass jene, welche eine grössere Anzahl kranker Augen in naturwissenschaftlichem Sinne untersucht haben, die Fehler meines Werkes milde beurtheilen werden, indem sie zur Einsicht der Schwierigkeiten kommen müssen, mit welchen ich zu kämpfen hatte und wie schwer es insbesondere sei, sich stets vor Täuschung zu bewahren, denn „die Phantasie übt gern das Spiel ihrer Schöpfungen an Allem, was von den Sinnen nicht vollständig erfasst werden kann, doppelt angeregt ist sie, wo die Wirklichkeit zu verschwinden droht, um aus ihrer Fülle zu schöpfen und den unbestimmten, wechselnden Gestalten Umriss und Dauer zu geben." Ich bin sicher nicht frei gewesen von Trugbildern. Vielleicht gelingt es mir später,

sie als solche und ihre wahre Gestalt zu erkennen, sicher werden sie aber dem kritischen Auge Anderer nicht entgehen können und ich werde mich freuen, sie berichtiget wieder zu finden.

Es wird mir der gegründete Tadel werden, zu schnell mit meinen Forschungsresultaten ans Tageslicht getreten zu sein. Es ist ganz richtig dass eine noch mehrere Jahre fortgesetzte Untersuchung manches Irrthümliche in meinen Arbeiten hätte aufdecken und die Aufhellung manches Dunkelen hätte ermöglichen können. Allein es möge mir Jeder glauben, meine Verhältnisse sind von der Art, dass ich entweder jetzt schreiben oder jeden Gedanken an die Veröffentlichung der Resultate einer sechsjährigen, ununterbrochenen, sehr mühevollen Arbeit für immer aufgeben musste. Ich bin ein Mensch, wie jeder andere, und halte daher die Produkte meines Fleisses für werth, dem Verderben entrissen zu werden. Auch fehlte es nicht an Aufforderungen von Seite einiger in der medizinischen Welt hochgestellter Männer, die eine umfassendere Arbeit von meiner Hand für zeitgemäss hielten. Der Mensch glaubt gerne, was er wünscht und so schrieb ich denn, die im raschen Wachsthume begriffene Zahl derer ins Auge fassend, die nicht nur curiren, sondern auch Begriffe verbinden möchten mit dem, was sie curiren.

Am wenigsten glaube ich den Vorwurf zu verdienen, als verachte ich alles Alte. Wer das Werk liest, wird finden, wie gerne ich mich lehne an Wahrheiten, sie mögen einem Zeitalter angehören, welchem sie wollen, ja gewiss habe ich hier und da Beobachtungen älteren Datums als richtig angenommen, welche sich später als irrig erweisen werden. Ich glaubte, so gross bisweilen mein Zweifel war, die Ehrenhaftigkeit und Beobachtungsfähigkeit verdienter Männer ohne Grund nicht in Frage stellen zu dürfen.

Freuen wird es mich über die Maassen, sollte es mir gelungen sein, etwas Erspriessliches für die Ophthalmologie zu leisten und dieses nicht nur im Bewusstsein, mein Schärflein beigetragen zu haben zum allgemeinen Wohle, sondern auch, weil ich dann mit Stolz sagen kann, ich hätte mich der kräftigsten Unterstützung eines Rokitansky, Skoda, Helm, Dumreicher, Hebra und ihres Vertrauens würdig gemacht.

Unwiderstehlich drängt es mich, diesen Männern, deren Lob ich wohl nicht erst zu singen brauche, meinen tief gefühlten Dank

auszusprechen, in Sonderheit Seiner Magnificenz, dem dermaligen Rector der Wiener Hochschule, Rokitansky, dem ich die Benützung des reichlichen Materiales verdanke, welches die Wiener Leichenkammer bietet und dem ehemaligen Direktor des allgemeinen Krankenhauses, Herrn Professor Helm. unter seinen Fittigen fand ich jenen Schutz, welcher es mir möglich machte, trotz der mannigfaltigsten Anfechtungen durch mehrere Jahre selbstständige, naturwissenschaftliche Studien über Ophthalmologie an Kranken zu treiben.

Wien im Juni 1853.

Stellwag.

Inhalt des ersten Buches.

I. Anatomie und Physiologie

§ 1 — § 22.

II. Pathologie

§ 23 — § 590.

Erste Fehlergruppe

§ 23 — § 67.

1. Artikel. Abweichungen in Bezug auf Zahl § 24 — § 29. Mehrzahl § 25, Anophthalmus § 26, Monophthalmus § 27, Cyclopenauge § 28.

2. Artikel. Abweichungen in Bezug auf Grösse § 30 — § 47.
1. Normwidrige Vergrösserung § 31.
2. Normwidrige Verkleinerung § 32 — § 42.
   a. Mikrophthalmische Hornhaut § 33 — § 36.
   b. Atrophie der Hornhaut § 37 — § 42, Greisenbogen § 43 — § 47.

3. Artikel. Abweichungen in Bezug auf Gestalt § 48 — § 53.
1. Abweichungen des Krümmungsradius § 50 — § 51, Myopie. Presbyopie § 51.
2. Abweichungen der Curve § 52 — 53, Astigmatismus § 52.

4. Artikel. Abweichungen in Bezug auf Consistenz und Elasticität § 54 — § 58, Atonie § 55 — § 56, Gefässlosigkeit der Cornea § 57, vermehrte Consistenz § 58.

5. Artikel. Abweichungen in Bezug auf Durchsichtigkeit und Farbe § 59 — § 65, Färbung durch im Kammerwasser gelöste Pigmente § 60 — § 65.
   a. Gallenpigmente § 61.
   b. Hämatin § 62 — § 65.

6. Artikel. Abweichungen in Bezug auf Verbindung und Lage § 66 — § 67.

Zweite Fehlergruppe.

Anomalien des Zusammenhanges

§ 68 — § 146.

I. Abschnitt. Anomalien in der Cohäsion der chemischen Bestandtheile

§ 69 — § 109.

A. In Folge der Aufhebung der Lebensbedingnisse

§ 69 — § 94.

1. Artikel. **Malacie § 69 — § 76.**
1. Form § 70.

2. Form § 71 — § 75.
3. Form § 76.
2. *Artikel.* Brand § 76 — § 94.
1. Form § 79 — § 84.
2. Form § 85 — § 89.
3. Form § 90.
4. Form § 91 — § 94.

B. In Folge chemisch wirkender Agentien
§ 95 — § 109.

1. Artikel. Electricität § 97.
2. Artikel. Wärme § 98 — § 103, Brandblasen § 100, anschlagende Feuerflamme § 103.
3. Artikel. Chemische Mittel im engeren Wortsinne § 104 — § 109, Höllenstein und Aetzkali § 107.

II. Abschnitt. Cohäsionsanomalien der organischen Formbestandtheile
§ 110 — § 146.
1. Artikel. Erschütterungen § 111 — § 115.
2. Artikel. Wunden § 116 — § 146.
1. Einfache Wunden § 117 — § 135.
a. Oberflächliche Schnitt- und Stichwunden § 118.
b. Oberflächliche Lappenwunden § 119 — § 121, Keratectomie § 121.
c. Durchdringende Stichwunden § 122.
d. Durchdringende Schnittwunden § 123, Cornealfistel § 124 — § 127.
e. Durchdringende Lappenwunden § 128.
f. Einfache Lochwunden § 129 — § 134, Abtragung der Staphylome, Excision eines Cornealleucoms § 134, Transplantation der Cornea § 135.
2. Zusammengesetzte Wunden § 136 — § 140.
3. Verunreinigte Wunden § 141 — § 146, Steckenbleibende Körper § 143, Incapsulationsprocess § 145.

Dritte Fehlergruppe.
Abweichungen der Textur
§ 146 — § 573.
Der Entzündungsprocess in der Cornea § 151 — § 170. Specifische Ophthalmien § 163 — § 169.

I. Hauptstück. Die Hornhautentzündung und ihre Produkte
§ 151 — § 372.

I. Abschnitt. Das im Zustande ursprünglicher Crudität verharrende Exsudat
§ 171 — § 178.

II. Abschnitt. Organisationsfähige Exsudate
§ 179 — § 372.
1. Artikel. Keratitis simplex § 182 — § 189.
2. Artikel. Keratitis vasculosa § 190 — § 226. Allgemeines über neoplastische Gefässe § 190 — § 199.
1. Keratitis vascularis superficialis und Pannus § 201 — § 217.
2. Keratitis vascul. parenchymatosa et profunda § 218 — § 226.

3. Artikel. Herpes corneae § 227 — § 263, Fischer's scrofuloses Gefässbändchen § 239, Pannus herpeticus § 240, Ophthalmia intermittens § 241, Ophthalmia serpiginosa, psorica etc. § 247, Ophthalmia scrofulosa § 248, Keratokele § 255, Pterygium § 261.

4. Artikel. Keratitis ulcerativa § 264 — § 341.

1. Das eitrig jauchige Exsudat § 268 — § 297, Ophthalmia phlebitica, metastatica § 278, Ophthalmia variolosa, morbillosa, scarlatinosa § 281 — § 286, Ophthalmoblennorrhoische Geschwüre § 292 — § 293.
2. Das croupos-faserstoffige Exsudat u. der Tuberkel § 298 — § 316, Abscess § 303, Onyx § 304, Hohlgeschwür und Geschwürsfistel § 306, Offene Geschwüre § 308 — § 312.
3. Das rein eitrige, narbenbildende Exsudat § 317 — § 341, Abscess § 322 — § 323, Oberflächliches Geschwür § 324 — § 327, Keratokele § 328, durchbohrendes Geschwür § 329, Regenerationsfähigkeit der Hornhaut § 340.

5. Artikel. Hornhautcarcinom § 342 — § 362.

1. Gallertkrebs § 345.
2. Epidermoidalkrebs § 347 — § 351.
3. Medullarkrebs und seine Abarten § 352 — § 362.

6. Artikel. Lupus corneae § 363 — § 372, Lepra anästhetica § 365.

II. Hauptstück. Die ständigen Entwickelungsformen der Hornhautexsudate

§ 373 — § 573.

Allgemeines § 373 — § 387. Einfluss derselben auf das Sehen, und die Folgen der darin begründeten Gesichtsfehler § 378 — § 386.

I. Abschnitt. Epithelialneubildungen

§ 388 — § 413.

Allgemeines § 388 — § 390.

1. Der einfache Epithelialfleck § 391 — § 400, Xerosis glabra § 401 — § 407.
2. Die Epithelialnarbe § 408 — § 410.
3. Die Epithelialwarze, das Epithelialhorn § 411 — § 413.

II. Abschnitt. Die bindegewebigen Neoplasien

§ 414 — § 426.

Allgemeines § 414 — § 417. Ständiger Pannus crassus § 418, ständiger Pannus herpeticus § 419, bindegewebige Narben § 420 — § 421, Symblepharon anterius § 421. Nävi § 424, Nävi mit Haarbildung § 425. Auswüchse unbestimmter Textur § 426.

III. Abschnitt. Die schollig-faserigen Neubildungen

§ 427 — § 547.

Allgemeines § 427 — § 436.

1. Parenchymatose faserig schollige Neubildung § 437 — § 444.
2. Leucom im engeren Wortsinne § 445 — § 453, Pterygiumspitze § 449, ständige herpetische Knoten § 451.
3. Die faserig schollige Narbe § 454 — § 488.
   a. Die faserig schollige Hornhautnarbe im engeren Wortsinne § 455 — § 479.
      α. Einfache Narben § 459 — § 464.
      β. Mit vorderer Synechie gepaarte Narben § 465 — § 479. Staphylomartige Narbenknöpfe § 472.

b. Die faserig schollige Narbe nach totalem Verluste der Hornhaut § 480 — § 488.

Anhang.

Staphylome § 489 — § 547.

Allgemeines § 489 — § 497.

1. Hornhautstaphylome § 498 — § 525.
   a. Keratoconus § 500 — § 507.
   b. Durchsichtiges Totalstaphylom § 508 — § 514.
   c. Totalstaphylom der Cornea mit Narbeneinlagerung § 515 — § 520.
   d. Leucomatoses Cornealstaphylom § 521 — § 525. Zur Pathogenese des Keratoconus § 225.
2. Narbenstaphylome § 526 — § 547.
   a. Cornealnarbenstaphylome § 528 — § 542.
      α. Excentrische § 529 — § 535, grosse, ständige Keratokelen § 531, Staphylome nach grossen, durchdringenden Lappenwunden und perforirenden, mondsichelförmigen Geschwüren § 535.
      β. Centrale § 536 — § 542, Keratoconus mit durchgreifender Narbenspitze § 540.
   b. Narbenstaphylome im engeren Wortsinne § 543 — § 547. Staphyloma racemosum § 545.

IV. Abschnitt. Knochenneubildungen

§ 548 — § 555.

V. Abschnitt. Nicht organisirte Neubildungen

§ 556 — § 573.

1. Reine Verkreidung § 558 — § 564.
2. Fettig kreidige Neoplasie § 565 — § 573, 1. fettig kreidige Narbe § 570, fettig kreidiges Infiltrat § 571, fettig verkreidete Abscesse § 572, fettig kreidige Einsprengungen in faserig schollige Narben § 573.

Vierte Fehlergruppe.

Anomalien des Inhaltes

§ 574 — § 590.

1. Blutextravasate § 575 — § 579.
2. Eingekeilte, incapsulirte fremde Körper § 580.
3. Incapsulirte Körper an der Cornealoberfläche § 581 — § 584.
4. Metallincrustationen § 585 — § 590.

Anmerkungen.

Inhalt des zweiten Buches.

Erstes Hauptstück.

Die Glashäute im Allgemeinen
§ 1 — § 30.

Anatomie § 1 — § 10; Physiologie § 11 — § 21; Unfähigkeit, sich zu entzünden § 22 — § 23; Atrophie § 25 — § 26; Hypertrophie § 27.

Zweites Hauptstück.

Die Descemet'sche Haut
§ 31 — § 70.

Anatomie und Physiologie § 31 — § 34.

Erste Fehlergruppe
§ 36 — § 48.

1. Anomalien in Bezug auf Zahl § 36.
2. Anomalien in Bezug auf Grösse § 37 — § 43.
   a. Abweichungen des Flächeninhaltes § 38 — § 42.
   b. Abweichungen der Dicke § 43.
3. Anomalien in Bezug auf Durchsichtigkeit u. Farbe § 44 — § 45.
4. Anomalien in Bezug auf Verbindung und Lage § 46 — § 48.

Zweite Fehlergruppe.

Anomalien des Zusammenhanges § 49 — § 56.

1. Anomalien in der Cohäsion der chemischen Bestandtheile § 49 — § 51.
2. Anomalien in der Cohäsion der organischen Formelemente § 52 — § 56, Stich- und Schnittwunden § 52, Lochwunden § 53, Risswunden § 54, geschwürige Durchbrüche der Cornea und der Descemeti § 55 — § 56.

Dritte Fehlergruppe
§ 57 — § 70.

Hydromeningitis sic dicta § 57 — § 64, Verklebungen der Descemeti mit der Iris durch Exsudate § 65 — § 70.

Drittes Hauptstück.

Die Kammern und der Humor aqueus.

Anatomie und Physiologie § 71 — § 81.

Erste Fehlergruppe
§ 82 — § 98.

1. Anomalien der Zahl und Verbindung § 82 — § 90.

a. Anomalien der gegenseitigen Verbindung beider Kammern § 83 — § 85.
b. Verbindungsanomalien der vorderen Kammer § 86.
c. Verbindungsanomalien der hinteren Kammer § 87 — § 89.
d. Totaler Verlust des Kammerraumes § 90.
2. Anomalien in Bezug auf Grösse und Gestalt § 91 — § 98.
a. Vergrösserung des Kammerraumes § 92.
b. Verkleinerung des Kammerraumes § 93 — § 98.

Zweite Fehlergruppe.

Anomalien des Kammerinhaltes § 99 — § 136.

1. Sekretionsanomalien § 100 — § 101.
2. Produktablagerungen krankhafter Processe § 102 — § 108.
3. Mechanisch eingedrungene fremde Körper § 109 — § 136.
a. Relativ fremde Körper § 110 — § 122, Blutextravasate, Hypohäma § 113 — § 122.
b. Entophyten, Entozoen § 123 — § 128.
c. Absolut fremde Körper § 129 — § 136.

Viertes Hauptstück.

Der Krystallkörper.
Anatomie und Physiologie § 137 — § 173.

Erste Fehlergruppe
§ 174 — § 217.

1. Anomalien in Bezug auf Zahl § 174 — § 177.
2. Anomalien in Bezug auf Grösse § 178 — § 184.
3. Anomalien in Bezug auf Gestalt § 185 — § 187.
4. Anomalien in Bezug auf Durchsichtigk. u. Farbe § 188 — § 190.
5. Anomalien in Bezug auf Lage und Verbindung § 191 — § 217.
a. Einfache Lageveränderungen § 193 — § 199.
b. Lageveränderungen als Folge aufgehobener Verbindung § 200 — § 217.

Zweite Fehlergruppe.
Anomalien der Textur § 218 — § 468.

I. Abschnitt. Der Kernstaar
§ 223 — § 265.

Grüner Staar § 251, schwarze Cataracten § 252. Aetiologie der Cataracta überhaupt § 207 — § 247.

II. Abschnitt. Der weiche Linsenstaar
§ 266 — § 335.

Cataracta congenita § 283; Cat. corticalis § 286; Cat. dehiscens § 288; Cat. Morgagniana § 290; Cat. lactea seu Phacohydropsia § 291.

1. Regressive Metamorphosen des Staarmagmas § 302 — § 327.
a. Verfettigung § 303 — § 315.
b. Verkreidung § 316 — § 327.
2. Progressive Metamorphosen des Staarmagmas § 328 — § 334.
a. Uebergang in Zellen- und Kernfasern § 329.
b. Organisation durch Faserspaltung § 330 — § 331.
c. Verknöcherung § 332 — § 334.

III. Abschnitt. Secundäre Formen der Linsenstaare
§ 336 — § 425.

1. Artikel. Die fettig kalkigen Linsenstaare § 337 — § 407.
1. Die partielle fettig kalkige Cataracta § 345 — § 369, Centrallinsenstaare § 348.
a. Der partielle fettige kalkige Staar der hinteren Linsenoberfläche § 354.
b. Der partielle fettig kalkige Staar der vorderen Linsenoberfläche § 355 — § 369, Pyramiden- und Centralkapselstaar § 360 — § 369.
2. Die uneigentlichen partiellen fettig kalk. Staare § 370 — § 378. Cataracta capsularis punctata § 377; Cataracta disseminata § 378; eigenthümliche Art des Centralkapselstaares § 378.
3. Die peripheren Cholestearinkalkstaare § 379 — § 389. Cholestearinstaar, Cataracta argentea, Cataracta capsulolenticularis figurata § 381; Cataracta luxata, tremula, natans § 385.
4. Der complete Cholestearinkalkstaar § 390 — § 396. Scheinbar totale Verkalkung des Krystallkörpers § 392.
5. Der trockenhülsige Staar § 397 — § 407. Häutige Form § 399 — § 403; scheibige Form § 404 — § 406.

2. Artikel. Die fibrös kalkigen Staare § 408 — § 412.

3. Artikel. Die fibrös fettigen Staare § 413 — § 417. Cataracta cum bursa ichorem continente.

4. Artikel. Die fibrös knochigen Staare § 418 — § 425.

IV. Abschnitt. Der sogenannte Kapselstaar
§ 426 — § 468.
1. Der vordere Kapselstaar § 432 — § 467. Capsulitis § 440 — § 444. Falsche Staare § 445 — § 467.
a. Pigmentstaar § 449 — § 456.
b. Blutstaar § 457 — § 460.
c. Der reine Lymphstaar Beer's § 461 — § 467.
2. Der hintere Kapselstaar § 468.

Dritte Fehlergruppe.
Anomalien des Zusammenhanges § 469 — § 684.

I. Abschnitt. Die Anomalien in der Cohäsion der chemischen Bestandtheile
§ 470 — § 473.
Brand der Linse, Cataracta putrida § 471.

II. Abschnitt. Die Anomalien in der Cohäsion der organischen Formelemente
§ 474 — § 684.
Erschütterungen § 475 — § 476. Wunden überhaupt § 477 — § 491.
1. Einfache Verwundungen des Krystallkörpers § 492 — § 555.
a. Stichwunden § 493 — § 507, vordere Krystallflocke § 497 — § 499, hintere Krystallflocke § 500 — § 502.
b. Schnittwunden § 508 — § 555, Mechanismus der Discissio cataractae per Keratonyxin § 510 — § 518, Mechanismus der Discissio cataractae per Scleronyxin § 519 — § 525, pathologisch-anatomische Veränderungen als Folgen § 526 — § 552, Dilaceratio cataractae § 553 — § 555.
2. Verletzungen des Krystallkörpers mit Verschiebung der Theile aus der Lichtung des Strahlenkranzes § 556 — § 684.

Erste Categorie § 558 — § 614.

Dislocation von Krystallkörperstücken in die Kammern § 559 — § 561.
Dislocation von Krystallkörperstücken in den Glaskörper § 562 — § 614, Allgemeines § 562 — § 567, Keratonyxis § 568 — § 583, Scleronyxis § 584 — § 614.

Zweite Categorie § 615 — § 683.

Allgemeines § 615 — § 627.

Entleerung des Krystallkörpers oder einzelner Theile desselben durch Scleralwunden § 628 — § 632, Extractio cataractae p. sclerotomiam § 629 — § 632.
Entleerung des Krystallkörpers oder einzelner Theile desselben durch Cornealwunden § 633 — § 683, Ausziehung des Staares durch Cornealstichwunden § 633 — § 638, Verhalten des Krystallkörpers bei lochförmigen Cornealdurchbrüchen § 639 — § 652, Extraction des Staares durch den Corneallappenschnitt § 653 — § 683, Regeneratio lentis § 681 — § 683.

Dritte Categorie § 684.

Vierte Fehlergruppe.

Anomalien des Inhaltes der Kapselhöhle § 685 — § 695.
1. Blutextravasate § 686 — § 692, Cataracta nigra vera § 690 — § 692.
2. Entozoen § 693.
3. Fremde Körper § 694 — § 695, Trichiasis lentis § 695.

Fünftes Hauptstück.

Das Strahlenblättchen und der Petit'sche Canal.

Anatomie und Physiologie § 696 — § 705.

Pathologie § 706 — § 720. Anomalien der Zahl § 707, Anomalien der Grösse § 708, Anomalien der Durchsichtigkeit und Farbe § 709, Anomalien der Verbindung § 710 — § 711, Anomalien des Zusammenhanges § 712 — § 714, Anomalien der Textur § 715 — § 719, Anomalien des Inhaltes § 719 — § 720,

Sechstes Hauptstück.

Der Glaskörper

§ 721 — § 821.

Anatomie und Physiologie.

Erste Fehtergruppe

§ 734 — § 750.

1. Anomalien in Bezug auf Zahl § 734, Cyclopischer Glaskörper.
2. Anomalien in Bezug auf Grösse § 735 — § 740, Hydrophthalmus posticus § 736 — § 738, Vergrösserung nach Entfernung des Krystallkörpers § 738.
3. Anomalien in Bezug auf Gestalt § 741 — § 744, Vorbauchung nach Staaroperationen § 742, Coloboma corporis vitrei § 743, Formabweichung durch Compression § 744.
4. Anomalien in Bezug auf Durchsichtigkeit und Farbe § 745 — § 747.
5. Anomalien in Bezug auf Verbindung und Lage § 748 — § 750.

Zweite Fehlergruppe.

Anomalien des Zusammenhanges § 751 — § 777.

1. Anomalien in der Cohäsion der organischen Formbestandtheile § 751 — § 766.
   a. Erschütterungen.
   b. Stich- und Schnittwunden § 752 — § 753.

c. Risswunden § 754 — § 757.
d. Der Glaskörpervorfall § 758 — § 766.
2. Anomalien in der Cohäsion der chemischen Bestandtheile § 767 — § 770.
a. Synchyse des Glaskörpers § 767 — § 775.
b. Brand des Glaskörpers § 776.
c. Wirkung electrischer Ströme § 777.

Dritte Fehlergruppe.

Anomalien der Textur § 778 — § 803. Hyaloiditis § 780.
a. Blut- und Gefässneubildungen im Glaskörper § 782.
b. Fibrinalbuminöse Produkte im übrigens normalen Glaskörper § 783 — § 702, Cataracta hyaloidea § 784, Fixation deprimirter Staare durch lymphat. Fäden § 786.
c. Die Metamorphose des Glaskörpers durch Faserspaltung § 793 — § 803.

Vierte Fehlergruppe.

Anomalien des Inhaltes § 804 — § 821.
1. Blutextravasate im Glaskörper § 800 — § 809.
a. Injection des Cloquet'schen Canales § 806 — § 808.
b. Blutextravasate im Glaskörpergefüge § 809.
2. Dislocirte Theile des Krystallkörpers im Corpus vitreum § 810 — § 820, Synchysis scintillans § 811 — § 820.
3. Entozoen im Glaskörper § 821.

Anmerkungen.

Erstes Buch.

Die Hornhaut.

Anatomie und Physiologie.

§ 1. Die Hornhaut stellt einen wasserhellen, durchsichtigen, farblosen, äusserst zähen, wenig dehnbaren, doch elastisch biegsamen, convex concaven Meniscus vor, welcher dem Rotationselipsoide der Sclera nach vornen aufsitzt, und an der äusseren Oberfläche des Augapfels durch eine einspringende Furche, an der Innenfläche der Augapfelschale durch eine vorspringende Kante von der weissen Augenhaut abgegrenzt wird, ein Verhältniss, welches in der Krümmungsdifferenz beider Organe begründet ist.

§ 2. Die beiden Oberflächen der Cornea gehören Rotationskörpern an. Es sind die bezüglichen Curven noch nicht hinlänglich bekannt, nur so viel weiss man, dass die Vorderfläche das Scheitelsegment eines, durch Umdrehung um die kürzere Achse entstandenen Rotationselipsoides, die Hinterfläche das Scheitelsegment eines Revolutionsparaboloides vorstelle. Die Mittelpunkte der beiden Krümmungen fallen übereinander, doch nicht über das mathematische Centrum eines, durch den Ursprung der Cornea gelegten Kreises, ihre Lage weicht nach unten und innen um einige Grade ab. Nur die rings um dieses Centrum gelegenen Theile der Cornealflächen sind regelmässig gekrümmt, die Curve wird eine um so unregelmässigere, je mehr die bezüglichen Abscissen $1'''$ übersteigen. Ueberdiess variiren die, bestimmten Abscissen zugehörigen Ordinaten noch sehr bedeutend nach den Individuen, ohne dass sich für diese Verschiedenheit bisher ein bestimmtes Gesetz aufstellen liess, die Achsen des Cornealelipsoides und der Parameter des Centraltheiles der hintern Fläche sind individuell verschiedene [1].

§ 3. Aus der Differenz der Krümmung beider Oberflächen resultirt als nothwendige Folge eine Verschiedenheit in der Dicke der verschiedenen Theile der Cornea, diese ist nach Krause im Centrum um $0'''.1$ dünner, als an der Peripherie, wo sie $0'''.5$ misst.

§ 4. Der Brechungsexponent der Hornhautsubstanz ist bisher nur bis auf 2 Decimalstellen von Chossat berechnet und in Bezug auf luftleeren Raum 1.33 gefunden worden, was zur Erörterung der Brechungsverhältnisse in der Hornhaut durchaus nicht zureicht. Wichtige Gründe, namentlich aber die geringe Helligkeit des von der hinteren Cornealfläche erzeugten Spiegelbildes machen es gewiss, dass derselbe von dem Brechungsindex des Kammerwassers nur sehr wenig differire, also zwischen 1.336 und 1.3399 falle. Ich lege meinen Berechnungen bis auf Weiteres den Index $= 1.339$ zu Grunde.

§ 5. Es muss aber um so mehr ein individuelles Schwanken dieses Werthes angenommen werden, als auch die Dichtigkeit der Hornhaut mannig-

faltig wechselt. Die Substanz derselben wird bald saftreicher, schwellend, bald mehr trocken, compact gefunden, ja nicht einmal an allen Punkten der Cornea ist das Gefüge derselben ein gleich dichtes, im Gegentheil im Centrum ist es gewöhnlich am dichtesten, saftärmsten, während der peripherische Theil deutlich drei verschieden dichte Schichten erkennen lässt, deren mittlere durch grösseren Gehalt an Flüssigkeit derart von den beiden oberflächlichen Lagen differirt, dass man am Cadaver leicht die beiden letzteren auf einander verschieben kann. Besonders bei jungen Leuten und Kindern ist dieses Verhältniss deutlich, bei älteren Personen nimmt die Succulenz der Cornea und mit ihr die Verschiebbarkeit der einzelnen Lagen ab.

§ 6. Die Hornhaut lässt deutlich zwei, ihrer Struktur nach verschiedene Schichten unterscheiden, deren erste, äussere, aus gekernten Zellen besteht, das Epithel, die zweite aber, die eigentliche Substanz der Cornea, blättrig-faseriger Struktur ist [2].

§ 7. Das Epithel ist, wie allerorts, geschichtet, und die einzelnen Schichten zeigen je nach ihrem Alter die sie constituirenden Formgebilde in einem von innen nach aussen zunehmenden Grade der Entwicklung. Die vordersten Schichten der Oberhaut bestehen aus ganz platten, meist sechseckigen Zellen, deren längster Durchmesser 0‴.014 bis 0‴.028, der kürzere 0‴.009 bis 0‴.018 Wien. Maass misst. Diese Zellen werden beständig abgeschürft und mit der braunen Feuchtigkeit aus der Augenhöhle entfernt. Ihre Umrisse sind scharf, halb dunkel, der Inhalt wasserhell, er führt in älteren, zum Abstossen reifen Zellen mitunter auch einige wenige sehr kleine, halbdunkle Körnchen, und birgt in der Regel einen sehr deutlichen ovalen Kern von 0‴.003 — 0‴.005 Durchmesser, der fast stets excentrisch gelagert ist, und sich durch die grössere Dunkelheit seiner Contour, den mehr molekulirten Inhalt und einzelne Kernkörperchen sehr leicht als solchen erkennen lässt. Je tiefer man in den Schichten vordringt, desto mehr nehmen die Zellen an Umfang ab, sie werden polyedrisch, ihre Gestalten ganz unregelmässig, sehr häufig keulenförmig gestreckt, einseitig zugespitzt, ähnlich Cylinderepithelzellen, die Umrisse blasser, der Inhalt ganz wasserhell, der Kern deutlich abgegrenzt, doch blasser contourirt, dessen Inhalt lichter, trübe ohne Kernkörperchen. Die einzelnen Zellen berühren sich noch fast, die Intercellularsubstanz ist sehr geringe. In den tiefsten Lagen des Epithels findet man aber die Intercellularsubstanz überwiegend, sie formirt ein schmierigweiches, strukturloses, durchsichtiges Plasma, in welchem Zellen eingelagert sind, deren Zellenräume aber so enge sind, dass sie mit blossen Kernen verwechselt werden könnten, wenn nicht die doppelte Contour ihre Diagnose sicherte.

Der Zelleninhalt, sowie die Intercellularsubstanz gerinnen unter Behandlung mit heissem Wasser, und werden sodann gekochtem Eiweisse ähnlich. Dadurch unterscheidet sich das Cornealepithel von der Oberhautschichte der Conjunctiva.

§ 8. Am Rande der Cornea geht das Epithel derselben in jenes des Bindehautsaumes, des Limbus conjunctivalis über, einer aus Bindegewebsfasern constituirten, mit Gefässen reichlich versehenen Fortsetzung der Conjunctiva, welche den Rand der Sclera übergreift und in einer falzartigen

Rinne der Cornealperipherie aufgenommen wird. Nach oben und unten hat dieser Saum eine Breite von $0'''.75$, an beiden Seitentheilen des Cornealrandes aber nur von $0'''.25 — 0'''.5$. Die ihn durchziehenden Gefässe liegen einander parallel und verlaufen in centripetaler Richtung, am centralen Rande des Saumes biegen sie schlingenförmig um, ohne in das Parenchym der Cornea einzutreten.

§ 9. Die eigentliche Substanz der Hornhaut besteht aus einer Unzahl Blätter von $0'''.0013 — 0'''.0022$ Dicke, welche gleich concentrischen Schalen übereinander liegen und ihrem Baue und den physicalischen Eigenschaften nach sich vollkommen gleichen.

Sie werden zusammengesetzt aus ungemein feinen, äusserst durchsichtigen Fasern, welche in jedem Blatte parallel, in verschiedenen Blättern aber nach verschiedenen Richtungen ziehen. Der Verlauf der Fasern ist ein lockig welliger, schön geschlängelter. Die Excursionen gehen nicht in Einer Ebene vor sich, sie gleichen mehr Segmenten einer Spirale. Dieser geschlängelte Verlauf der unter sich parallelen Fasern gibt den einzelnen Blättern unter dem Mikroskope bei günstiger Beleuchtung das Ansehen einer sehr schönen Querstreifung, welche bei Veränderungen in der Stellung der Blende oder des Spiegels die Lage wechselt, indem bald die Wellenthäler, bald die Wellenberge in schattigen Querlinien erscheinen. Die Fasern der Cornealblätter isoliren sich an den häufig bandförmig zerschlitzten Rändern der mikroskopischen Präparate niemals, sie treten niemals fransenförmig hervor. Sie werden durch eine sulzähnliche, strukturlose, ganz hyaline, stark hygroscopische Masse zusammengehalten, welche auch die Interlamellarräume der Hornhaut erfüllt.

Diese Grundmasse der Hornhaut ist es, welche durch ihre Begierde, Flüssigkeiten in sich aufzunehmen, die Anschwellung der Cornea, wenn sie in Flüssigkeiten gelegt wird, bedingt. Sie verursacht durch die stetige Anziehung des Kammerwassers die der Cornea eigenthümliche Succulenz, welche so gross ist, dass frische Hornhäute unter mässigem Drucke die enthaltenen Feuchtigtigkeiten in Gestalt feiner Tröpfchen auf die Oberfläche entleeren. Sie bedingt die optische Gleichartigkeit und sofort die grosse Durchsichtigkeit des Cornealparenchyms, indem sie alle Zwischenräume der Fasern erfüllt und mit denselben in Bezug auf den Brechungsexponenten fast vollkommen übereinkömmt. Sie bedingt auch die Resistenz der Cornea auf ähnliche Weise, wie Wasser Stricke und Tücher etc. steif macht. Daher wird die Hornhaut trüb und schlaff, wenn die Succulenz derselben durch Verdunstung oder durch Auspressung der enthaltenen Feuchtigkeiten vermindert worden ist.

§ 10. Doch reichen die Cornealblätter nicht bis an den Rand der vorderen Scleralöffnung, es ist zwischen beiden eine Lage zäher, fester, durchsichtiger, ganz homogener, vollkommen strukturloser Substanz eingeschaltet, welche sich mit dem freien Auge von der blätterigen Hornhaut durchaus nicht unterscheiden lässt. Diese Intercalarsubstanz bildet einen Saum von der Dicke der Cornea und einer Breite von $0'''.25 — 0'''.5$. Er ist an kranken Hornhäuten besonders deutlich sichtbar, da er jeder Organisation entbehrend, und auf der tiefsten Stufe animalischer Bildungsfähigkeit stehend, an pathologischen Processen der blätterigen Hornhautsubstanz niemals Antheil nimmt, und sofort die Krankheitsheerde nach aussen scharf begrenzt.

In dieser strukturlosen Randsubstanz der Hornhaut verlieren sich einerseits ohne nachweisbare Grenze die Cornealblätter, deren Peripherie verschwimmt mit der homogenen Intercalarmasse; anderseits treten die Scleralfasern unter verschiedenen Winkeln ein und gehen hier unter, der Scleralrand zerfährt pinselförmig in eine Unzahl von Fasern, welche in der strukturlosen Randsubstanz der Cornea spurlos untergehen, ohne dass sich über deren Endigung etwas Bestimmtes beibringen liesse.

Es ist dieser eingeschaltete Saum strukturloser Cornealsubstanz ein Ueberbleibsel aus der Fötalperiode, der letzte Rest der ursprünglich gleichartigen homogenen Grundlage der durchsichtigen und weissen Augenhaut. Beider Struktur entwickelt sich durch Differenzierung der Formgebilde aus dieser Grundmasse, an der Grenze beider aber bleibt ein kleiner Theil auf embryonaler Entwicklungsstufe stehen. Es ist dieses unsere Intercalarsubstanz.

§ 11. Der Einfügung des Scleralrandes in die strukturlose Randsubstanz der Hornhaut entsprechend, erscheint auch die absolute Grenze der Cornea niemals scharf abgeschnitten, die Sclera verwäscht sich gleichsam durch eine leichte wolkige Trübung in die durchsichtige Cornealperipherie. Für die äussere Form dieser trüben Grenzfläche lässt sich keine bestimmte Regel aufstellen. Gewöhnlich schiebt sich der Scleralrand über den Rand der Cornealfläche hinüber und ahmt so die Verbindung des Schuppentheils des Schläfenbeines mit dem Scheitelwandbeine nach. In seltenen Fällen wird aber der Cornealrand von dem, in zwei Leisten zerfahrenen Scleralrande gleich einem Uhrglase in seinem Falze aufgenommen.

Constant reicht der Scleralrand aber an der Vorderfläche etwas über die Peripherie der Cornealvorderfläche, die letztere wird von dem ersteren etwas überdeckt und erscheint demnach trüb. Am oberen und unteren Rande ist diese überragende Scleralleiste eine breitere, als an den Seitentheilen, daher denn auch die vordere Fläche der Cornea eine quereliptische Gestalt bekömmt, während die hintere Fläche stets einen kreisförmigen Umfang bewahrt.

Der senkrechte Durchmesser der Cornealvorderfläche erreicht desswegen nach Krause's Messungen [5] nur $4'''.2 — 4'''.8$, während der quere $4'''.66 — 5'''.25$ beträgt, der Durchmesser der hinteren Fläche aber bis zu $5'''$ und $5'''.2$ hinaufsteigt.

§ 12. Die Cornealsubstanz löst sich durch Kochen in Chondrin auf und wird daher von J. Müller [6] unter die Faserknorpel gestellt, jedoch als eine eigenthümliche Species aufgefasst.

§ 13. Die Hornhaut birgt in ihrem Gefüge marklose, blasse Nervenfasern, welche theils dem obersten Halsganglion des sympathischen Nerven, theils dem Ganglion ciliare und Ramus nasociliaris trigemini ensprossen, als Nervi ciliares zwischen Choroidea und Sclera zu dem Ciliarmuskel ziehen und dort erst von ihren Begleitern sich trennend, neuerdings in die Sclera eintreten, um, in 12 — 18 Stämmchen vereiniget, durch den Scleralfalz und die strukturlose Randsubstanz der Hornhaut in die Interlamellarräume der Cornea zu gelangen, wo sie sich gablich spalten, in immer feinere Zweige theilen und so ein unregelmässiges, weitmaschiges Netz mit vorwaltender centripetaler Richtung der Hauptstämme und ungemein feinen Anastomosen bilden [7].

§ 14. Gefässe existiren in der Cornea keine, wenigstens nicht bei dem geborenen Menschen, weder lymphatische, noch seröse, am wenigsten bluthältige. Es ist dieses eine nothwendige Bedingung zur optischen Gleichartigkeit der Hornhautsubstanz [8].

§ 15. Die Ernährung der Hornhaut findet ihre Quelle in der stetigen Durchtränkung mit dem Humor aqueus, welcher nach Bischoff eine dem Eiweisse ähnliche Proteinverbindung mit der Fähigkeit, in Fibrin überzugehen, Virchows Fibrinogen, enthält. Diese Flüssigkeit erfüllt die Cornealsubstanz und das Hornhautepithel in allen ihren Räumen. Die Kraft der strukturlosen gelatinösen Grundsubstanz der Hornhaut, Flüssigkeiten anzuziehen, ist der Hebel dieser Säftebewegung, die der Cornea eigenthümlichen Zweige des sympathischen Nerven sind die Regulatoren derselben, daher Unterbrechung der Leitungsfähigkeit dieser Nerven Absterbung der Hornhaut, Erweichung nach sich zieht.

Es findet dieser Ernährungsprocess seine Analogien in der Linse, dem Glaskörper, sowie in der Nutrition der niedersten Thierkreise, in welchen keine Gefässe den Körper durchziehen. Er ist von dem Ernährungsprocesse gefässhaltiger Organe nur durch die Distanz verschieden, auf welche das sich stets erneuernde Blut den Stoffumtausch zu vermitteln gezwungen ist [9].

§ 16. Die Sensibilität der Hornhaut ist eine äussert geringe, was einestheils von der verhältnissmässigen Armuth an sensitiven Nerven, anderntheils aber von deren geringerer centripetaler Leitungsfähigkeit herrühren mag. In Bezug auf Empfindlichkeit steht die Cornea auf Einer Stufe mit den fibrösen Gebilden, Knorpeln und Knochen, welche im normalen Zustande fast unempfindlich, in Krankheiten zu dem höchsten Grade von Schmerzhaftigkeit aufgeweckt werden können.

§ 17. Die Cornea hat nicht nur als Schutzorgan der tieferen Gebilde des Augapfels, sondern auch als ein Glied des dioptrischen Apparates zu dienen. Als solche muss sie mit der hinlänglichen Festigkeit ausgerüstet sein, um dem, stetig auf ihre Hinterwand mit bedeutender Gewalt drückenden Augapfelinhalte die nöthige Resistenz entgegensetzen, anderseits aber auch von aussen auf sie wirkenden mechanischen Einflüssen mit Nachdruck die Stirne bieten zu können, und so ihre lichtbrechenden Flächen in den zweckdienlichen Krümmungen zu erhalten, ohne jedoch spröde und bei nur einigermassen heftigeren Stössen durch Sprünge gefährdet zu werden.

Dieser Zweck wird realisirt durch den blätterigen Bau mit dem sich kreuzenden Faserzuge in übereinander liegenden Schichten. Diese Einrichtung macht eine Ausdehnung der gesunden Cornea in der Richtung ihres Bogens ganz unmöglich, während sie die nöthige Biegungs-Elasticität bei auf ihre Fläche wirkenden Stössen und Druckkräften nicht aufhebt [10].

§ 18. Unveränderlichkeit der Hornhaut in ihrer Form ist eine Hauptbedingung, auf dass der dioptrische Apparat des Auges seinen Zweck erfüllen und durch Erzeugung deutlicher Bilder äusserer Objekte auf der Netzhaut die Seele des Menschen mit der Aussenwelt in Rapport setzen könne.

Formwechsel der Cornea könnten ihren Grund nur in der Einwirkung der Augenmuskeln auf den Bulbus haben. Durch die Anwendung der einfachsten Gesetze der Mechanik lässt sich aber beweisen, dass derartige Einwirkungen

die reguläre Lichtbrechung in dem Auge aufheben, und namentlich die Vereinigung der einfallenden Strahlenkegel auf identischen Punkten der Netzhaut unmöglich machen würden [11]. Die genauen Messungen Stampfers haben die Unveränderlichkeit der Cornealkurven unter den verschiedensten Stellungen und Accomodationszuständen des Auges nachgewiesen [12].

§ 19. Sind die Krümmungen der Cornea in jedem einzelnen Individuo constante, unveränderliche, so muss auch der Einfluss, welchen dieselben auf die Ablenkung der einfallenden Strahlen ausüben, unter allen Umständen ein gleichmässiger und unveränderlicher sein. Aus der Berechnung ergibt sich nun, dass die Cornea ein lichtsammelnder Meniscus sei, dessen Brennweite mit Bezug auf die ihn umgebenden Medien und unter Voraussetzung der Richtigkeit der oben angenommenen Werthe für deren Krümmungsradien, Brechungsexponenten und Dicke 13‴.35 ist, woraus sich die Vereinigungsweite der Strahlen für jede andere Objektsdistanz mit Leichtigkeit finden lässt [13].

§ 20. Die ungemeine Glätte der beiden Cornealoberflächen und die optische Gleichartigkeit der Cornealsubstanz bedingen die äusserst geringe Zerstreuung des auffallenden Lichtes, die geringe Sichtbarkeit der Hornhaut. Sie sind ein wichtiges diagnostisches Hilfsmittel, denn in eben dem Maase als die Cornea sichtbarer wird, muss die normale Glätte der Cornealoberfläche abgenommen, und das optisch gleichartige Gefüge der Cornea verändert worden sein. Namentlich Abschürfungen des Epithels, lassen sich allein aus der vermehrten Lichtzerstreuung und ebenso fast durchsichtige Exsudate diagnostiziren.

§ 21. Während die Glätte der Cornealoberfläche die Sichtbarkeit derselben vermindert, erhöht sie die regelmässige Zurückwerfung des Lichtes und wird dabei durch die grosse Differenz zwischen dem Brechungsindex der Luft und der Cornealsubstanz wesentlich unterstützt. Aus der Theorie der Convexspiegel ergibt sich, dass die imaginäre Brennweite der Cornealvorderfläche gleich dem halben Radius dieser Fläche, also = 1‴.728 sei, und die Grösse des von der Cornea erzeugten Spiegelbildes gefunden werde, wenn man das Produkt aus der wirklichen Grösse des Bildes und der Brennweite durch die Summe der Entfernung und der Brennweite dividirt [14].

Da jedoch die Cornea keine sphärische Oberfläche hat, sondern ein Umdrehungselipsoid darstellt, ist leicht ersichtlich, dass auch die Spiegelbilder keine ganz regelmässigen sein, sondern immer etwas verzerrt und undeutlich begrenzt erscheinen werden, besonders bei einigermassen ausgedehnteren und entfernteren Objecten. Indessen ist diese Unregelmässigkeit keine so bedeutende, dass sie stören könnte, und dieser Umstand macht es möglich, aus deutlicher Verzerrung des Spiegelbildes auf Unregelmässigkeiten der Oberfläche der Hornhaut zu schliessen.

§ 22. Aber nicht nur die vordere Fläche der Cornea reflektirt, auch die hintere Fläche. Doch ist der geringe Unterschied der Brechungsexponenten der Cornea und des Humor aqueus einer massenhaften Zurückwerfung des Lichtes nicht günstig, das Spiegelbild der Hinterfläche der Cornea zeigt so geringe Helligkeit, dass optische Instrumente nöthig sind, um es zur Wahrnehmung zu bringen. Es liegt bei unendlich grosser Distanz des leuchtenden

Objektes 1‴.54 hinter der Cornealhinterfläche, also 0‴.212 hinter dem Spiegelbilde der Vorderfläche. Seine Undeutlichkeit wird durch den Umstand sehr vermehrt, dass erstens die Krümmung der Cornealhinterfläche eine parabolische ist, welche die Abweichung der Strahlen, welche aus Punkten ausserhalb der verlängerten Achse der Curve kommen, sehr bedeutend machen, und zweitens schon gebrochene Strahlen auffallen, die den regelmässigen Reflex bedeutend beeinträchtigen. Diese Undeutlichkeit macht das Spiegelbild der hinteren Cornealfläche als diagnostisches Hilfsmittel ganz unbrauchbar.

Pathologie.

Erste Fehlergruppe.

§ 23. Sie umfasst alle jene Abweichungen der Hornhaut in Bezug auf Zahl, Grösse, Gestalt, Lage, Verbindung, Durchsichtigkeit und Farbe, Consistenz und Elastizität, welche weder auf Verminderung der Cohaesion zwischen den einzelnen chemischen Elementen und zwischen den aus letzteren hervorgehenden Formgebilden, noch auf Texturveränderungen in Folge eigenthümlicher Exsudationsprozesse in dem Hornhautgewebe zurückgeführt werden können.

Erster Artikel.

Abweichungen in Bezug auf Zahl.

§ 24. Die Entwicklung der Hornhaut ist an die Formation der Augenblasen gebunden, zweier Ausstülpungen aus der blasigen Uranlage des Gehirns, welche Ausstülpungen, sich allmälig nach vorn und aussen drängend, von der Gehirnblase abgeschnürt werden und in das Kopfstück des Embryo eintretend, von einer anfänglich ganz homogenen, strukturlosen Membran umsponnen werden, aus welcher letzteren sich später Cornea und Sclera differenzirt. Nur wo Augenblasen in die peripheren Theile des embryonalen Kopfstückes heraustreten, ist der Impuls zur Bildung einer Hornhaut gegeben.

§ 25. Es ist bisher noch kein Beispiel bekannt, in welchem aus einer einfachen Gehirnblase mehr als zwei Augenblasen hervorgesprossen wären, alle jene Fälle, in welchen 3 oder 4 Augen zur Entwicklung kamen, sind auf Verschmelzung zweier Keime zurückführbar gewesen, und die Dreizahl der Augen musste sofort auf Verschmelzung zweier von den vier Augenblasen oder aber auf Zugrundegehen der einen Augenanlage basirt werden.

§ 26. Es geschieht nämlich bisweilen, dass die Augenblasen nicht zur Entwicklung kommen, oder aber dass die eine oder die andere derselben, mitunter auch beide zu Grunde gehen, ehe sie in die Peripherie des Kopfstückes des Embryo's vorgedrungen sind, es wird dann auch kein Augapfel und sofort auch keine Hornhaut gebildet, es resultirt ein Zustand, der als Anophthalmus bekannt, und entweder ein einseitiger, oder auch ein beiderseitiger ist.

§ 27. In andern Fällen verschmelzen die beiden Augenblasen noch früher, als sie zur Orbitalanlage gelangt sind, es entwickelt sich nur Ein Auge mit Einer Netzhaut und Einem gespaltenen Sehnerven, es ist ein Monophthalmus vorhanden mit einer einzigen Hornhaut.

§ 28. Mitunter geschieht die Verschmelzung der Augenblasen erst in der Orbita, es entwickeln sich sämmtliche Theile beider Augen, verschmelzen aber miteinander, es ist ein Cyclopenauge mit doppeltem Sehnerven gegeben, die beiden Hornhäute formiren scheinbar Eine, und beurkunden ihre normwidrige Verbindung durch einen am oberen und unteren Rande der gedoppelten Hornhaut einspringenden, von Scleralgewebe gebildeten Zwickel, welcher entweder kaum angedeutet, oder aber ein so bedeutender ist, dass die Hornhaut die Figur eines querliegenden arabischen Achters (∞) nachahmt [15].

§ 29. Immer ist unter solchen Verhältnissen die einfach oder doppelt vorhandene, jedoch verschmolzene Hornhaut zugleich in Bezug auf Grösse, Gestalt und Durchsichtigkeit von der Norm sehr abweichend, sie kömmt in dieser Hinsicht mit mikrophthalmischen Hornhäuten überein. Es schliessen sich somit an die Anomalien der Zahl unmittelbar an

Zweiter Artikel.

Abweichungen in Bezug auf Grösse.

§ 30. Es gibt keine ganz bestimmten Grenzen, ausserhalb welchen die Grösse einer gegebenen Hornhaut als eine abnorme bezeichnet werden kann. Was bei einem Menschen, ja bei ganzen Nationen Norm ist, kann bei anderen Folge tiefer Erkrankungen oder Bildungsfehler, im hohen Grade regelwidrig sein [16]. In vielen Fällen wird die Diagnose dieser Anomalie nur durch das gleichzeitige Vorhandensein anderer fehlerhaften Erscheinungen gesichert.

1. Die normwidrige Vergrösserung.

§ 31. Es gibt Individuen mit auffallend grossen, vorspringenden, widrig glotzenden Augen, in welchen der Durchmesser der Hornhaut die Norm um $1'''$ und selbst etwas mehr übertrifft. Ob die Augen als wahre Abnormitäten zu betrachten seien, steht dahin. Die Sehfunktion ist in ihnen nur wenig gestört, ein Merkmal, welches sie hinlänglich von den weit häufigeren und ganz sicher abnormen Vergrösserungen des Augapfels und der Hornhaut unterscheidet, bei welchen die Vergrösserung nicht sowohl auf normwidrige vermehrte Anbildung der constituirenden Elemente, als vielmehr auf eine Ausdehnung der vorhandenen und durch krankhafte Processe widerstandsunfähig gewordenen Gewebe zu schreiben ist, Fälle, welche in dieser Rücksicht auch von den in Rede stehenden Anomalien getrennt und in dem Capitel über Ectasien behandelt werden müssen.

2. Die normwidrige Kleinheit.

§ 32. Sie ist entweder in Bildungshemmung des Augapfels während der foetalen Lebensperiode begründet, eine angeborne, eine Theilerscheinung der Mikrophthalmie, oder aber eine erworbene, durch Nutritionsstörungen der Hornhaut nach der Geburt veranlasst.

a. Die mikrophthalmische Hornhaut.

§ 33. Je nach der Zeit, in welcher die Entwicklung der Hornhautanlage gehemmt wurde und je nach dem Grade dieser Beeinträchtigung schwankt auch die Grösse mikrophthalmischer Hornhäute, sie erreichen mitunter kaum den Durchmesser einer Linie, während in anderen Fällen die Entscheidung äussert schwierig ist, ob die vorhandene Hornhaut noch als regelwidrig klein oder aber als zur normalen Grösse gediehen betrachtet werden müsse. Dieses Urtheil wird häufig noch schwieriger durch die ganz gewöhnliche gleichzeitige Bildungshemmung in beiden Augäpfeln, welche sofort den Vergleich mit der individuellen Norm unmöglich macht. Im hohen Grade erleichtert wird aber die Diagnose durch die mit mikrophthalmischer Hornhaut der Regel nach vorkommenden Spuren der ehemaligen Spaltbildungen in der Sclera, der Iris, der Aderhaut, Netzhaut u. s. w. Wo die Diagnose der mikrophthalmischen Hornhaut durch alleinige Betrachtung dieses Organs nur zweifelhaft gestellt werden könnte, ist das Vorhandensein eines Iriscoloboms, eines Spaltrestes in der Aderhaut etc. ein sicherer Führer zur Erkenntniss. Ueberdies ist normwidrige Kleinheit nicht das einzige Kennzeichen einer Bildungshemmung, es ist auch die Gestalt der Hornhaut verändert.

Abgesehen von der bald geringeren, bald bedeutend vermehrten, selten ganz normalen Wölbung [17] mikrophthalmischer Hornhäute finden sich auch in ihrer Contour Abweichungen. Ich sah in zwei mikrophthalmischen Augen den Hornhautrand nur drei Viertheile eines Kreises beschreiben, während der innere und untere Quadrant desselben in Gestalt eines abgerundeten Winkels von ungefähr 70^0 aus der Peripherie des gedachten Kreises hervortrat, und zwar so, dass eine, diesen Winkel halbirende Linie genau in die Richtung einer Spalte fiel, welche sich noch in sämmtlichen übrigen Organen des Augapfels mit Ausnahme der Linse bemerklich machte.

Ein weiteres, im hohen Grade charakteristisches Kennzeichen mikrophthalmischer Hornhäute ist endlich die constante Trübung einzelner Theile derselben. Der Regel nach ist die Peripherie derselben milchähnlich weiss, durchscheinend, es scheint als sei die Hornhaut von einem theilweise oder ringsum gehenden Greisenbogen umgeben. Die Täuschung ist besonders leicht, wenn die Trübung nur einen Theil der Cornealperipherie betrifft und einen schmalen Saum bildet, sie wurde dann wirklich sehr häufig mit einem wahren Gerontoxon verwechselt [18], obwohl sie sich auf den ersten Blick dadurch unterscheidet, dass ein wahrer Greisenbogen nie an den Scleralrand anstösst, sondern durch die pellucide, strukturlose Randsubstanz der Hornhaut unter der Gestalt eines $^1/_2$‴ breiten Streifens getrennt wird, während die angeborne mikrophthalmische Trübung der Hornhautperipherie immer unmittelbar an den Scleralrand grenzt, so dass es scheint, als sei die Scleralöffnung verkleinert, als ziehe sich das Scleralgewebe noch eine Strecke weit in das Bereich der Hornhaut fort. In der Mehrzahl der Fälle aber ist die Trübung nicht saumförmig, sie ist auf ganze Segmente der Hornhaut ausgedehnt, und bildet öfters zacken-, balken-, bogenförmige Ausläufer gegen das Centrum der Hornhaut, deren durchsichtiger Theil dann natürlich nicht nur sehr verkleinert, sondern auch in seiner Gestalt höchst variabel erscheinen muss.

Es bilden diese Fälle den Uebergang zu jenen mikrophthalmischen Hornhäuten, welche ihrer ganzen Ausdehnung nach trüb geblieben sind, und sich

bei der äusseren Besichtigung nur durch die rings um die Scleralgrenze herumlaufende Furche in ihrer Contour und Grösse bestimmen lassen [19].

Der Krümmungsdurchmesser dieser Furche ist das einzige sichere Kennzeichen, um am Lebenden die Grösse einer mikrophthalmischen Cornea zu bestimmen. Sämmtliche Autoren, welche die fragliche Bildungshemmung beobachtet und beschrieben haben, nehmen darauf gar keine Rücksicht, sie bestimmen die Grösse der Hornhaut nach dem Diameter der bereits aufgeklärten Centralparthie, es sind daher auch ihre Grössenschätzungen sämmtlich falsch, sie beziehen sich nur auf den Flächeninhalt der durchsichtigen Hornhautparthie, trüb gebliebene Hornhautanlage hört aber desshalb nicht auf Hornhaut zu sein, noch weniger aber kann sie, wie es von den meisten, vielleicht allen Autoren geschieht, mit Scleralgewebe zusammengeworfen werden.

§ 34. Das Mikroskop lässt nämlich diese trübe Substanz als eine durchscheinende, ganz strukturlose, fast homogene Masse erkennen, welche geronnenem Eiweisse höchst ähnlich ist. Es fehlt in ihr jede Spur einer Blätterung, die beginnende Differenzirung derselben äussert sich nur in einer äusserst feinen und lichten staubähnlichen Granulirung der Durchschnitte. Jede Spur eines Gefässes fehlt gänzlich, die fötalen Blutcanäle sind bereits gänzlich zu Grunde gegangen. An der Oberfläche deckt sie junges, gekerntes Pflasterepithel mit trüblichem Zelleninhalte. In den äusseren Randparthien der trüben Masse findet man die Scleralfasern unter verschiedenen Winkeln eintreten und hier spurlos verschwinden. An den bereits durchsichtigen, geklärten, centralen Parthien der mikrophthalmischen Hornhaut aber ist bereits das Epithel von ganz normalem Aussehen und die blätterig-faserige Substanz mit der wasserhellen, strukturlosen Grundmasse vollständig ausgebildet, von normaler Hornhautblattsubstanz durchaus nicht verschieden. Der Uebergang der durchsichtigen Blattsubstanz in die trübe, homogene Peripherie ist ein unmerklicher, verschwimmender, es lässt sich die Grenze der Blätter nicht bestimmen. Es ist dieser Uebergang sofort dem ganz ähnlich, welcher auch bei vollkommen entwickelten Hornhäuten beobachtet wird.

§ 35. Es ist nach allem dem kein Zweifel, dass die Hornhautblätter sich aus der strukturlosen, trüben Randsubstanz entwickeln, höhere Organisationsgrade derselben vorstellen. Der strukturlose Rand der normalen Hornhaut ist ein Ueberbleibsel aus der fötalen Periode, in ihm hat sich die Cornealanlage wohl aufgehellt, ohne sich aber bis zur blätterig-faserigen Gestaltung erheben zu können.

§ 36. Die mikrophthalmischen Hornhäute wachsen öfters sammt dem ganzen Bulbus nach der Geburt fort, und dieses Wachsthum kann den angebornen Fehler so ziemlich wieder ausgleichen, so dass in späteren Jahren das Vorhandengewesensein einer Mikrophthalmie kaum mehr nachweisbar wird, besonders wenn sich gleichzeitig, was häufig geschieht, die trübe Cornealperipherie aufhellt.

Merkwürdig ist dabei, dass die Aufhellung von dem Centrum ausgeht, gegen die Peripherie fortschreitet [20], und dass die hinteren Lagen sich früher aufzuhellen scheinen, als die vorderen, indem ich in zwei mikrophthalmischen Augen die hintere Hälfte der Cornea ganz klar und durchsichtig, blätterig-faserig fand, während die vorderen Substanzlagen kaum im Centrum entwickelt

waren, und sohin von einem breiten Saum trüber, homogener Substanz an der Peripherie ersetzt wurden.

Gewöhnlich aber ist die Vergrösserung des Augapfels und sofort auch der Hornhaut nach der Geburt nur eine sehr unbedeutende, das Auge lässt sich in allen Lebensperioden durch die angeführten Kennzeichen als ein mikrophthalmisches erkennen, und es kommt auf die Grösse der Anomalie bei der Geburt an, welchen Grad der Mikrophthalmie das Auge später beurkundet.

§ 37. Der angebornen Kleinheit des Augapfels steht entgegen die erworbene, welche unter dem Namen der

b. Atrophie der Hornhaut

allenthalben angeführt, aber höchst oberflächlich behandelt, geschweige denn bezüglich des zu Grunde liegenden Processes untersucht und aufgeklärt gefunden wird.

Es handelt sich hier darum, die Atrophie der Hornhaut in ihrer reinen Form zu zeichnen, in jener Form, welche, lediglich Folge gehemmter Ernährung, auf vorausgegangene Erkrankung des Cornealparenchyms nicht zurückgeführt werden kann.

§ 38. Pathognomonisch ist ihr bedeutende Verkürzung der Cornealdurchmesser, namentlich des senkrechten, welcher in hohen Graden der Atrophie auf 2‴ und selbst auf $1\frac{1}{2}$‴ schrumpfen kann, während der quere selten unter 3‴ misst.

Damit ist auch eine Gestaltveränderung gegeben, welche häufig noch scheinbar durch die Entwicklung eines Greisenbogens und dessen grössere Breite am oberen und unteren Rande der Hornhaut vermehrt wird. Atrophische Hornhäute erscheinen bei geringeren Graden des Schwundes quereliptisch, bei höheren Graden nehmen sie öfters die Gestalt einer quergelagerten Lanzette an, welche ihre convexen Ränder nach oben und unten, die beiden, einen sphärischen Winkel vorstellenden Spitzen nach Aussen und Innen kehrt. Die Convexität der Hornhautfläche ist öfters vermehrt, die Cornea springt in Gestalt des Segmentes einer Kugel von kaum $1\frac{1}{2}$‴ — 2‴ Radius hervor. Häufiger ist die Krümmung eine unregelmässige und ungleichmässige, es steigt der innere, obere und untere Rand der Cornea steil aus der Scleralöffnung empor, der Scheitel der Convexität liegt etwas nach innen, und von hier aus flacht sich die Hornhaut in Gestalt einer schiefen, wenig gekrümmten Ebene gegen den Rand des äusseren, stark ausgebauchten Quadranten der Sclera ab, ein Verhältniss, welches eine Folge des Muskeldruckes und der Richtung seiner Resultirenden gegen den äusseren Quadranten der vorderen Bulbushälfte ist [21]. In den höchsten Graden der Atrophie endlich verflacht sich die Hornhaut, sie gestaltet sich um zu einem von fast ebenen Wänden begrenzten Scheibchen, dessen hintere Fläche nicht selten eine ganz unregelmässig faltige, voll von Riffen, Hügeln und einspringenden Furchen und Gruben ist.

Zugleich fand ich ein ganz eigenthümliches Verhalten ihres Randtheiles. Die Vorderfläche der atrophischen Hornhaut steht nämlich über dem Niveau der Scleralöffnung und ihr äusserster Umfang bildet eine überhängende Falte, eine über den Scleralrand hinüberragende, schmale Leiste, welche dem Auge jedoch verborgen wird durch die Conjunctiva, welche sich in Folge der Uebereinander-

schiebung ihrer Elemente auf der geschrumpften Sclera wulstet, und dadurch mit der Vorderfläche der Cornea in gleichem Niveau bleibt. Bei genauerer Betrachtung findet man daher eine zwischen Cornea und Conjunctiva ringsum laufende, spaltförmige Rinne von ziemlicher Tiefe, bei deren Eröffnung man sofort das Ueberhängen des Cornealrandes und die dadurch entstehende cirkelförmige Einschnürung des letzteren, sowie den Ansatz des Conjunctivalsaumes auf der unteren Wand dieser Einschnürung gewahrt. Es haben sich die Blätter der Hornhaut zusammengezogen, ihr Flächeninhalt hat sich vermindert, ohne dass ihre Zahl abgenommen hat. Die Abnahme des Umfanges ist eine grössere, als die Dickenabnahme der Hornhaut, es müssen sich sofort die Randtheile der vorderen Blätter einknicken.

Es gibt atrophische Hornhäute, welche auch nicht eine Spur von Trübung erkennen lassen, vollkommen durchsichtig bleiben und wegen der vermehrten Krümmung ihrer Oberfläche sehr kleine und daher sehr lichtstarke Spiegelbilder erzeugen. Es sind dieses Hornhäute, in welchen die Atrophie noch nicht sehr weit vorgeschritten ist. Bei hochgradigem Schwunde wird das Cornealgewebe trüblich, es erhält eine wassergrünliche Färbung, die Oberfläche der Hornhaut wird matt, und zeigt immer einen stark entwickelten Greisenbogen.

§ 39. Der mikroskopische Befund variirt nach diesen beiden Graden der Atrophie in etwas.

In dem niederen Grade der Atrophie, wenn die Oberfläche der Hornhaut noch glatt und spiegelnd ist, zeigt sich an dem Epithel kaum eine Spur einer Abweichung von der Norm. Wenn aber die Cornealconvexität bereits matt geworden ist, findet man immer schon den Inhalt der Epithelialzellen und die Intercellularsubstanz trüblich, dunkle Körnchen eingestreut, die Zellencontour dunkler, den Kern schärfer markirt, grobkörnig.

Die eigentliche Substanz der Hornhaut erscheint viel trockener, spröder, die Durchschnitte minder schwellend, die Blätterung viel deutlicher, als in der Norm, es isoliren sich die Blätter viel leichter. Bei geringen Graden der Atrophie haben die Lamellen ihre normale Durchsichtigkeit bewahrt, doch zeigen sie viel schärfere und dunklere Ränder, als in normalen Hornhäuten. In hochgradig geschwundenen und trüben Hornhäuten aber erscheinen sie wie bestäubt von einem äusserst feinen, lichten Beschlage, und ihre Zwischenräume enthalten hier und da dunkle Körnchenaggregate eingestreut. Die Faserung ist viel schärfer ausgeprägt, als in der Norm, die Fibrillen erscheinen dunkler und mehr differenzirt von der Grundmasse und es scheint, als habe die Breite der Wellen in ihrem Verlaufe etwas abgenommen.

§ 40. Verminderung des Saftreichthums und sofortige Volumsabnahme der hygroscopischen, alle Elemente der Hornhaut zu einem optisch gleichartigen Gefüge vereinigenden, sulzähnlichen Grundsubstanz ist nach Allem also der eigentliche Charakter der Cornealatrophie.

§ 41. Der reine Hornhautschwund steht niemals allein da, immer ist damit eine bedeutende Verengerung der Kammern, eine Verminderung der wässerigen Feuchtigkeit gegeben und der Regel nach sind sämmtliche Theile des Augapfels gleichzeitig atrophirt.

§ 42. Es wird schon hieraus und in Anbetracht des mikroscopischen Befundes ein Zusammenhang der Cornealatrophie mit Verminderung des Kammerwassers und sofort mit der Affektion der Absonderungsorgane des Humor aqueus wahrscheinlich. Bedenkt man, dass angeborner Mangel der Iris, deren totale Losreissung aus ihrem normalen Verbande, Atrophie derselben weder nothwendig mit einer Verminderung der wässerigen Feuchtigkeit einhergeht, noch jederzeit eine Atrophie der Hornhaut herbeiführt; bedenkt man ferner, dass Entzündung, Verschwärung, narbige Verbildung, Atrophie der Ciliarfortsätze niemals gefunden werden, ohne dass die Kammern fast gänzlich aufgehoben sind, und bei längerem Bestande die Hornhaut atrophisirt, dass Funktionsuntüchtigkeit der Ciliarfortsätze constant mit Mangel des Kammerwassers und Cornealatrophie gepaart ist: so ist wohl der Schluss erlaubt, dass die Ciliarfortsätze die Quelle der wässerigen Feuchtigkeit, und diese der Träger der Nahrungsstoffe für die Hornhaut sei, dass sofort die Atrophie der Cornea in quantitativen, vielleicht auch qualitativen Abnormitäten des Humor aqueus, in mangelhafter Durchtränkung der Hornhaut mit wässeriger Feuchtigkeit begründet sei, und durch das Mittelglied der letzteren mit Affektionen der Ciliarfortsätze zusammenhänge.

Dass mangelhafte Durchtränkung der Hornhaut mit wässeriger Feuchtigkeit die, in Vertrocknung sich äussernde Atrophie der Hornhaut bedinge, wird überdiess noch durch den Umstand sehr wahrscheinlich gemacht, dass nach der Erfahrung auch penetrirende Wunden und Geschwüre, welche lange Zeit sich nicht schliessen und sofort den Humor aqueus beständig aussickern lassen, der Regel nach von Atrophie der Hornhaut gefolgt werden [22].

§ 43. Die allgemeine Atrophie der Hornhaut kömmt dem Wesen nach überein mit der partiellen, welche sich unter der Form

des Greisenbogens, Gerontoxon

äusserlich kund gibt. Der Greisenbogen ist jedoch nicht sowohl eine Krankheit, als vielmehr der Ausdruck des, dem Greisenalter der Norm nach zukommenden Involutionsprocesses.

§ 44. In niederen Entwicklungsgraden stellt der Greisenbogen eine mehr weniger intensive, grauliche bis sehnig weisse Trübung vor, welche den oberen und unteren Rand der Hornhaut in Gestalt zweier Mondsicheln umfasst, deren grösste Breite von $^1/_3'''$ — $^1/_2'''$ in den senkrechten Durchmesser der Hornhaut fällt, während die Spitzen sich in den Seitentheilen des Cornealrandes verwaschen. Bei höheren Entwicklungsgraden fliessen diese Spitzen aber durch allmälige Verlängerung der Sicheln in einander, der Greisenbogen stellt einen trüben Kreis vor, dessen oberer und unterer Theil bedeutend breiter als die seitlichen sind und öfters $^3/_4'''$ im senkrechten Durchmesser erreichen, daher der durchsichtige Theil der Hornhaut eine querelliptische Figur bildet. In den höchsten Graden der Ausbildung endlich repräsentirt sich der Greisenbogen als ein grauer oder sehnig weisser, öfters opalisirender Kranz von $1'''$ und mehr Breite, welcher nur einen geringen Theil der Cornea, nur deren mittelste Parthie frei und durchsichtig lässt. Der centrale Rand des Greisenbogens ist immer verwaschen, jedoch nicht wolkig flockig, sondern an allen seinen Theilen gleichmässig, die Trübung geht in einer fast regelmässig gekrümmten Linie

in die durchsichtigen Parthien der Cornea über. Der äussere, periphere Rand des Greisenbogens aber ist stets der am meisten getrübte Theil und ist scharf abgeschnitten ohne Spur einer Verwaschung.

Er stösst niemals unmittelbar an den Conjunctivalsaum an, zwischen beide ist stets ein bei $^1/_2$''' breiter Saum völlig durchsichtiger, oder aber wenig trüblicher, etwas meergrünlicher Cornealsubstanz gelegt, welcher ringsum den Greisenbogen umgibt.

Erst am peripheren Rand dieses Saumes findet man den Limbus conjunctivalis, gleichfalls getrübt, so dass die unterliegende durchsichtige Randsubstanz der Hornhaut die Randtheile der dunklen Iris nur bläulich durchscheinen lässt, und es das Ansehen gewinnt, als wären zwei Greisenbögen entwickelt, welche durch einen Saum durchsichtiger Cornealsubstanz gegenseitig getrennt werden [23]. Indem die Breite des Conjunktivalsaumes am oberen und unteren Rande der Hornhaut eine grössere als an den Seitentheilen ist, muss unter solchen Verhältnissen die Cornea nothwendig die Form einer quergelagerten Elipse darbieten.

Bei der anatomischen Untersuchung findet man aber leicht, dass diese Gestaltveränderung nur eine scheinbare sei, indem die hinteren Lagen der Hornhaut stets ihre normale Durchsichtigkeit und die normalen Durchmesser bewahren.

§ 45. Das Mikroskop lässt als Beleg des Conjunctivalsaumes ein trübliches Epithel erkennen, die Fasern des Limbus aber dunkler, als in der Norm, das ganze Gefüge des zellgewebigen Stromas saftarm, trocken. Das den Greisenbogen deckende Epithel ist durch dunklere Contour, trüben Inhalt der Zellen, stark markirte Kerne mit dunkel-körnigem Contentum und durch Saftarmuth ausgezeichnet. Die im Bereiche des Gerontoxon gelegenen Parthien der oberflächlichsten Corneallamellen erscheinen sehr leicht von einander trennbar, die Blätterung ist sehr deutlich, die einzelnen Blätter erscheinen auffallend trockner, ihre Ränder dunkel contourirt, rauh, die Faserung ist sehr ausgesprochen, dunkel, die Fasern sind stark geschlängelt, und oft an den Rändern der Blattrümmer fransenförmig isolirt, überall gibt sich die Verringerung der homogenen Grundsubstanz deutlich zu erkennen, diese erscheint nicht mehr schwellend, wie in gesunden Parthien der Hornhaut, sie ist trockener, und hat ihre perfekte Durchsichtigkeit verloren, die Blätter sind wie bestäubt, trüblich und es lagern ihnen dunkle Körnchen und Körnchenaggregate auf. Je tiefer man in dem Bereiche des Greisenbogens in die Dicke der Hornhaut eindringt und je mehr man sich dem centralen Rande der Trübung nähert, desto saftreicher wird das Gefüge, die Cornealfasern isoliren sich an den Objekträndern nicht so leicht, sie hängen fester zusammen, die Blätter erhalten mehr Durchsichtigkeit, ihre Ränder werden weniger dunkel, mehr geradelinig, die optische Gleichartigkeit des Ganzen wird immer grösser, sodass endlich am innersten Rande des Greisenbogens und in dem hintersten Drittheile der Hornhautdicke der Befund von der Norm nicht mehr abweicht.

Der durchsichtige Saum, welcher den peripheren Rand des Greisenbogens von dem trüben Limbus conjunctivalis trennt, sowie jener Theil der Cornea, welcher unter dem Bindehautsaum gelegen ist, findet sich immer ganz strukturlos, er ist minder saftreich, äusserst fein molekulirt, es ist die strukturlose Rand-

substanz der Hornhaut, welche an dem Processe nur wenig Antheil nimmt. In ihrem Rande ist der Eintritt der Scleralfasern zu beobachten.

§ 46. Eine aufmerksame Vergleichung dieses Befundes mit jenem bei Atrophie der Hornhaut wird deren Identität hoffentlich ausser Zweifel setzen und dem Greisenbogen sofort seine Stellung neben der allgemeinen Atrophie der Hornhaut sichern.

Das Resultat der mikroskopischen Untersuchung beweist zugleich die Unrichtigkeit der Behauptung, als sei der Greisenbogen ein Rückschreiten der Cornealtextur auf jene der Sclera; er beweist ferner, dass die dem äusseren Ansehen nach öfters ähnliche Trübung der Cornealperipherie in mikrophthalmischen Augen einem diametral entgegengesetzten histologischen Verhalten auf Rechnung zu bringen sei, indem bei letzteren eine Differenzirung des Blastemes zu optisch gleichartiger, blätterig-faseriger Textur noch nicht stattgefunden, dieselbe aber im Greisenbogen die normale Grenze bereits überschritten habe.

§ 47. Der Greisenbogen findet sich in der Regel bei Leuten, welche das 50. Lebensjahr überschritten haben, eine Epoche, in welcher gewöhnlich der Involutionsprocess des gesammten Organismus und mit ihm jener der einzelnen Organe begonnen hat. Doch so wie der Marasmus anderer Organe sich nicht immer an das Lebensalter bindet, sondern sich auch frühzeitig in Folge von Krankheiten entwickelt, welche die Ernährung des betreffenden Körpertheiles beeinträchtigen, während in anderen Fällen relativ hohes Alter die Jugendfrische des ganzen Organismus und seiner einzelnen Theile zu untergraben nicht vermag: so zeigt sich der Greisenbogen auch mitunter in jungen Jahren, nach anhaltenden oder tief in die Vegetation des Augapfels eingreifenden Entzündungen, besonders jenen der tieferen Organtheile des Augapfels, er ist ein fast constanter Begleiter des Glaucoms und aller mit Atrophie des Augapfels endenden Affektionen etc., anderseits aber finden sich sehr alte Individuen mit ganz reiner Hornhaut. Es gibt auch Fälle, in welchen der Greisenbogen in unverhältnissmässig frühem Lebensalter auftritt, ohne dass irgend eine nachweisbare Krankheit den verfrühten Involutionsprocess eingeleitet haben konnte. Gleichzeitige Verfettigung der Augenmuskeln [24] und des Ciliarmuskels mit davon abhängiger Weitsichtigkeit, deuten dann auf die Identität des zu Grunde liegenden Processes mit jenem hin, welcher in dem höheren Alter fast constant und gleichsam normgemäss auftritt.

In dieser Hinsicht repräsentirt sich der Greisenbogen also als ein Analogon des Weisswerdens und Ausfallens der Haare, der Trübung der Linse u. s. w. [25], ohne dass jedoch zwischen diesen Vorgängen und der Entwicklung des Gerontoxon irgend welcher Zusammenhang stattfände, denn der Greisenbogen fehlt öfters bei grauen, weissen Haaren und Kahlköpfigkeit, ist aber vorhanden bei üppigem Wuchse schwarzer oder brauner Haare, er kann vorhanden sein und fehlen bei Linsentrübungen [26].

Dritter Artikel.

Die Abweichungen in Bezug auf Gestalt.

§ 48. Sie beziehen sich theils auf die Contour, theils aber auf die Krümmungen der beiden Oberflächen.

Von der fehlerhaften Contour und Convexität mikrophthalmischer und atrophischer Hornhäute habe ich bereits gesprochen und werde alsbald Gelegenheit haben, von derartigen Abnormitäten in schlaffen, atonischen Hornhäuten zu handeln.

§ 49. Es gibt nebst dem aber auch Abweichungen der Hornhautkrümmung, welche, auf keinen vorgängigen Krankheitsprocess als ursächliches Moment zurückführbar, lediglich als Bildungsunregelmässigkeiten betrachtet werden müssen. Sie sind von höchstem wissenschaftlichem Interesse, und, da sie ihre Existenz durch anomale Lichtbrechung beurkunden, auch in Bezug auf das praktische Leben der Behafteten von Belang. Sie betreffen theils den Krümmungsradius der Hornhautoberfläche, theils aber die Curve selbst.

1. Abweichungen des Krümmungsradius.

§ 50. Schwankungen des Krümmungshalbmessers der Cornealflächen sind durch Stampfers Messungen dargethan. Darf man dem äusseren Ansehen trauen, so dürften diese individuellen Verschiedenheiten der Radien nicht ganz unbedeutende sein, und besonders zwischen auffallend grossen und sehr kleinen Hornhäuten ziemlich namhafte Differenzen erkennen lassen. Es lässt sich bisher jedoch durchaus noch kein nummerischer Werth bestimmen, jenseits welchen der Halbmesser einer Hornhautconvexität als ein anomaler bezeichnet werden muss. Die Lehre von den Anomalien der Krümmungsintensität der Cornealoberflächen ist zur Zeit noch ein leeres Blatt.

§ 51. Man glaubte in Anbetracht des vorwaltenden Einflusses der Hornhaut auf die Lichtbrechungsverhältnisse in dem dioptrischen Apparate des Auges, der Myopie eine anomale Verkürzung des Krümmungshalbmessers der Hornhaut, der Weitsichtigkeit aber einen excedirend langen Radius zu Grunde legen zu müssen, und war von der Objektivität derartiger Abnormitäten um so mehr überzeugt, als bei kurzsichtigen Augen die Vorderkammer weit, bei presbyopischen aber merklich enger erscheint.

Ich habe indessen schon vor einigen Jahren [27] den Nachweis geliefert, dass der Schluss aus der grösseren oder geringeren Weite der Vorderkammern bei kurz- und weitsichtigen Augen auf excessive Verkürzung und Verlängerung der Krümmungshalbmesser der Hornhautflächen ein ganz falscher sei, dass die grössere Wölbung der Hornhaut bei Myopen und die geringere Convexität der Cornea bei Presbyopen nur eine scheinbare sei, und dass die Verschiedenheit in dem Rauminhalte der Vorderkammer auf differenten Stellungen der Iris beruhe. Stampfer hat mittlerweile dargethan, dass Myopie mit relativ längeren Cornealradien, Presbyopie mit bezugsweise intensiverer Krümmung der Hornhaut vorkomme, und die Beobachtung auffallend starker Hornhautconvexität bei ganzen Nationen, deren Glieder fast durchweg weitsichtig sind [28], ist ganz geeignet, die Zurückführung der genannten Gesichtsfehler auf Abweichungen der Cornealradien als eine unthunliche erscheinen zu lassen.

Es erklärt sich dieses sehr leicht. Es ist nämlich zwar gewiss, dass Verkürzung des Krümmungshalbmessers der Hornhaut auch deren Brennweite vermindere und sofort auch die Vereinigungsweite divergent auffallender Strahlen, allein mit der Verkürzung dieser Vereinigungsweite rückt auch das von der Linse erzeugte Bild dem Centrum des Krystallkörpers näher [29], es wächst

sofort die Kurzsichtigkeit in einem weit geringeren Verhältniss, als die Cornealkrümmungsintensität abnimmt, und es ist leicht einzusehen, dass veränderte Stellung der Linse das wieder verbessern, ja selbst in den entgegengesetzten Gesichtsfehler verwandeln könne, was die Abweichung der Krümmungsintensität der Hornhaut bedingen sollte.

Es geht daraus hervor, dass übermässige Krümmungsabweichungen der Hornhautflächen Gesichtsfehler der genannten Art bedingen können[30], dass sie aber nur Ein Moment zur Erzeugung der Myopie und Presbyopie abgeben, dass dazu noch andere Abweichungen in dem dioptrischen Apparate gehören, dass sohin die bisherigen Beobachtungen abnorm convexer Hornhäute noch des Nachweises durch direkte Messungen bedürfen.

Weit weniger Beachtung, trotz grösserer Objektivität, fanden bisher die

2. *Abweichungen der Curve.*

§ 52. Es gibt Fälle, in welchen bei gewissen Objektsdistanzen ein oder das andere Auge, mitunter auch beide Augen, Linien bestimmter Direktion minder deutlich wahrnehmen, als gleich breite, gleich lange und gleich gefärbte Linien anderer Richtungen. Es verschwindet z. B. bei einer gewissen, die deutliche Sehweite übertreffenden Objektsdistanz von 3 gleich langen und gleich breiten, schwarzen Streifen auf weissem Grunde der perpendiculäre, während der quere und schräg gestellte noch klar und deutlich gesehen werden. Bei Seitwärtsneigung des Kopfes gegen die Schulter verschwindet der schräge, während der senkrechte wieder auftaucht, der waagrechte aber nach wie vor in der Wahrnehmung bleibt, bis endlich die Seitenbewegung des Kopfes so weit gediehen ist, dass die senkrechte Kopfachse wagrecht zu stehen kommt, wo dann der wagrechte Streifen undeutlich gesehen wird oder ganz verschwindet, während die anderen beiden Streifen noch wahrgenommen werden.

Wird das Objekt in die deutliche Sehweite gestellt, so äussert sich der in Rede stehende Gesichtsfehler oft nicht mehr in blossem Verschwinden einzelner Linien gewisser Richtung, es können sogar Linien aller möglichen Direction gesehen werden, sie erscheinen aber verzerrt, verkrümmt, und diese Verkrümmungen sind in jedem einzelnen Falle bestimmte, sie betreffen ganz bestimmte Linien, und die Verkrümmung findet auch immer in einer ganz bestimmten Direction statt, es erscheint eine gerade Linie bogenförmig, nach rechts oder links die Convexität kehrend, ein Kreis wird als Elipse, oder in Form zweier getrennten Kreissegmente gesehen u. s. w. Seitwärtsneigungen des Kopfes ändern nicht nur die Directionen, bei welchen Linien verschwinden oder verkrümmt werden, sie ändern auch die Richtung der Verzerrung selbst, und es ist kein Zweifel, dass irgend ein objektives abnormes Verhältniss obwalte zwischen der jeweiligen Stellung der senkrechten Kopfachse und sofort auch des Auges und zwischen der Direction der Linien, welche eine regelwidrige Brechung in dem Auge zu erfahren haben.

Airy[31] war der Erste, welcher diesen Fehler, den späterhin Goode Astigmatismus nannte, beobachtete. Er vermuthete mit Brewster[32], dass Krümmungsirregularitäten der Hornhaut oder Linse zu Grunde lägen, und stützte sich vornehmlich darauf, dass durch Brillengläser, welche der präsumtiven Irregularität der Krümmungsflächen entsprechende Concavitäten entgegenstellten, der Gesichtsfehler wesentlich vermindert wurde. Hamilton's[33] Versuche mit

zwei senkrecht über- und zwei waagrecht nebeneinander gestellten Kartenlöchern wiesen mit Bestimmtheit auf eine verschiedene Strahlenbrechung in verticaler und horizontaler Richtung nach, und liessen sohin auf eine grössere Krümmung eines dioptrischen Augenmediums von der einen Seite zur anderen, als von oben nach unten schliessen. Dass dieses abnorm, cylinderförmig gekrümmte Medium aber die Hornhaut war, wies Thomson nach. Hamilton's Fall completirt die Airy'schen Beobachtungen, wird selbst aber durch die Erfahrungen Henry Goode's [34] in seiner Bedeutung mächtig aufgeklärt.

Den positiven Nachweis für die Begründung des Astigmatismus in Abweichungen der Hornhautcurve liefert aber ein von mir beobachteter Fall, in welchem eine mit freiem Auge wahrnehmbare cylinderförmige Krümmung der Cornea einen Gesichtsfehler bedingt hatte, welcher mit den von Airy, Hamilton und Goode untersuchten der Wesenheit nach völlig übereinstimmt [35].

Ich zweifle um so weniger an der Richtigkeit meiner Behauptung, als es nach meiner Erfahrung möglich ist, durch Druck auf die Hornhaut mittelst der Rückenfläche zweier einander genäherter Finger die Erscheinungen des Astigmatismus zur Wahrnehmung zu bringen, namentlich aber die Direction der Verzerrung in den Netzhautbildern nach der Richtung, in welcher die drückenden Finger auf die Hornhaut gelegt werden, willkürlich zu verändern, und zwar so, dass sie immer parallel zu dem Spalte zwischen beiden Fingern ist [36].

§ 53. Der Astigmatismus in der geschilderten Form ist ein seltenes Vorkommniss und die ihn bedingenden Anomalien der Cornealcurve sind jedenfalls als sehr excessive zu betrachten. Es steht aber zu vermuthen, dass derartige Abweichungen der Cornealcurve in ganz niederen Graden einer grösseren Anzahl von Menschen eigen seien und bezüglich der Form der Verkrümmung sehr variiren, es scheint, als erstrecke sich die von Stampfer gefundene Krümmungsirregularität der Hornhautperipherie in häufigen Fällen auch auf mehr centrale Hornhautparthien. Es spricht dafür, dass nicht jeder Mensch für kleine Differenzen in der Direction gewisser Linien ein gleich scharfes Wahrnehmungsvermögen besitzt. Ein Beispiel soll dieses erläutern. Portraite befriedigen nicht Jedermann gleichmässig, mittelmässige Portraite findet der Eine dem Objekte täuschend ähnlich, während der Andere dieselben als höchst mangelhaft, und ohne Spur einer Aehnlichkeit erklärt; vollkommen gelungene Portraite werden aber von allen gleichmässig als naturgetreu anerkannt. Es scheint sich dieses aus Folgendem zu erklären: Ein geübter Maler zeichnet die einzelnen Züge gewiss richtig in Bezug auf seine eigene Wahrnehmung, Krümmungsabweichungen seiner optischen Medien müssen aber nothwendig entsprechende Modificationen in den Zügen des Bildes bedingen und es kommt nun auf die Aehnlichkeit in der Hornhautkrümmung der Beurtheiler mit der Cornealcurve des Malers an, ob die Aehnlichkeit des Bildes wahrgenommen wird, oder nicht, während bei objektiv-richtigen Abbildungen eine Differenz in dem Urtheile verschiedener Leute nicht eintreten kann, weil die Verzerrung der objektiven Züge mit jenen des Bildes in dem Auge eine gleiche sein muss. Auf ähnlichen Verhältnissen scheint auch der Umstand zu beruhen, dass Aehnlichkeiten gewisser Familienglieder von manchen Menschen sehr bedeutend gefunden, von anderen aber gänzlich abgeläugnet werden u. s. w.

Viel deutlicher tritt die individuelle Verschiedenheit in der Hornhautcurve

hervor durch die anerkannt höchst differente Zahl, Stellung und Länge, in welcher die Sternschwänze von verschiedenen Personen gesehen werden. Vollkommene Gleichartigkeit der Krümmungen in den Augenmedien und eine solche Beschaffenheit derselben, dass alle aus einem leuchtenden Punkte ins Auge fallenden Strahlen in Einem Punkte vereinigt würden, müssten nothwendig eine Wahrnehmung der Sterne in ihrer objektiven Gestalt bedingen. Es variiren aber die Augen ausserordentlich in der Wahrnehmung [37] und es müssen daher Krümmungsabweichungen der Augenmedien angenommen [38] und dieselben wegen dem grösseren Einflusse der Hornhaut auf die Lichtbrechungsverhältnisse des Auges in der Hornhaut gesucht werden, und dieses um so mehr, als man auch die Gestalt und Richtung der Sternschwänze durch Druck auf die Cornea willkürlich verändern kann.

Parallactische Messungen werden in der Zukunft hoffentlich die unzähligen Fragepunkte dieses Themas aufklären.

Vierter Artikel.

Abweichungen in der Consistenz und Elasticität der Hornhaut.

§ 54. Die Cornea verdankt die ihr eigenthümliche Derbheit und Biegungselasticität dem Humor aqueus, welcher sie stetig im reichlichen Maasse durchtränkt. Auspressen der Feuchtigkeiten macht die Hornhaut welk, schlaff, trüblich und benimmt ihr jede Spur von Elasticität, führt einen Zustand herbei, der auch im Leben als Krankheitsform, obwohl selten zur Beobachtung kommt und als

Atonia corneae,

als Corrugatio, subsidentia corneae, flétrissure de la cornée, Porosis u. s. w. aufgeführt und beschrieben wird.

§ 55. In niederen Graden dieses Leidens erscheint die Hornhaut welk, weich, durch den auf ihr lastenden Druck der athmosphärischen Luft verflacht und der, nicht selten flottirenden oder aber von den Augenmuskeln mittelst der Linse nach vorn gedrückten Iris genähert. Wegen der Unfähigkeit ihres Gewebes, sich auf sich selbst zusammenzuziehen, erscheint ihre Oberfläche um so mehr gerunzelt, je weiter die Verflachung der Convexität gediehen ist. Die Vorderkammer repräsentirt sich im hohen Grade verengt, sie ist nicht ihrer ganzen Ausdehnung nach mit Kammerwasser gefüllt, das Niveau desselben steht bald höher, bald tiefer und wechselt bei jeder Lage des Auges.

Bei höheren Graden der Erschlaffung folgt die Cornea aber ganz ihrer eigenen Schwerkraft und dem Zuge des in der Vorderkammer enthaltenen geringen Restes von Kammerwasser, sie hängt in Form eines Beutelchens mit weiter Oeffnung von dem Scleralrande herab und wechselt jeden Augenblick ihre Form, je nach dem Spiele des bei jeder Bewegung daran stossenden unteren Lides. Die äussere Wand der unteren Beutelhälfte berührt die Vorderfläche der unteren Scleralbindehautparthie, die innere Fläche der oberen Beutelwand aber steht mit der vorgebauchten Iris und Linse in Contakt, durch keine wässerige Feuchtigkeit getrennt, denn diese findet sich auf wenige Tropfen geschwunden in dem Grunde des Beutelchens.

Die Oberfläche atonischer Hornhäute erscheint rauh, mitunter opalisirend, graulich trüb, öfters gefleckt. Es sind dieses Folgen von Vertrocknung des Epithels, welche an den aus der Lidspalte hervorragenden Theilen des Hornhautbeutelchens mitunter so hohe Grade erreicht, dass die letzteren ganz das Aussehen xerotischer Cornealparthien gewinnen. Das eigentliche Hornhautparenchym verliert seine optische Gleichartigkeit, wird matt, durchscheinend, trüblich, und seine Farbe spielt gewöhnlich in das Meergrüne.

§ 55. Mikroskopische Untersuchungen atonischer Hornhäute liegen zur Zeit noch nicht vor. Es dürfte sich indess trotzdem das Wesen der fraglichen Krankheit unschwer aus den begleitenden Erscheinungen, noch deutlicher aber aus der Aetiologie ableiten und auf mangelhafte Durchtränkung der Hornhautsubstanz mit Kammerwasser basiren lassen. Es geht nämlich der Grad der Atonie der Regel nach einer verhältnissmässigen Verringerung des Kammerwassers parallel und die Affektionen des Augapfels, welche sich als ursächliche Momente der Atonie einzig und allein betrachten lassen, sind theils solche, welche einen Abfluss des Kammerwassers direkt bedingen, theils aber solche, welche nothwendig mit Funktionsstörung der Ciliarfortsätze einhergehen müssen.

Es ist bekannt, dass Hornhautfisteln bei längerem Bestande die Atonie der Hornhaut nach sich ziehen können, und sie thun dieses in Wahrheit so oft, dass man geneigt war, anzunehmen, alle bisher bekannt gewordenen Fälle von Atonie seien auf solche Fisteln zurückzuführen, und wo selbe nicht direkt beobachtet wurden, sei ein Fehler der Diagnose eingeschlichen [39].

Es steht jedoch dieser letzteren Hypothese die thatsächliche Erfahrung entgegen, dass die Atonie bei sehr herabgekommenen Individuen, schlaffer Constitution und bedeutender Trägheit der vegetativen Funktionen mitunter Folge penetrirender Wunden, namentlich oft Folge des Hornhautschnittes zum Zwecke der Staarextraktion war, und dass sich die Atonie unter solchen Verhältnissen entwickelte, trotzdem sich die Wundränder vollständig vereinigt hatten, indem der bei der Verletzung abfliessende Humor aqueus sich nicht mehr ersetzte, die Kammer vielmehr theilweise leer blieb und die Cornea sich sofort faltete und beutelförmig herabsenkte [40]. Da im ganzen Verlaufe der Krankheit keine Spur einer entzündlichen Reaktion nachweisbar war, bleibt nichts übrig, als einen Involutionsprocess der vegetativen Organe des Bulbus als Folge des mechanischen Eingriffes und als Ursache der aufgehobenen Absonderung des Kammerwassers anzunehmen.

Unstreitig am öftesten sind es jedoch Entzündungen der tieferen Gebilde des Augapfels, welche mit der Atonie der Hornhaut durch das Zwischenglied der Verminderung des Kammerwassers in ursächlichem Verbande zu stehen scheinen, und unter diesen Entzündungen stechen vor Allen jene hervor, welche sich nach Staaroperationen, insbesondere nach Nadeloperationen etabliren und jene, welche künstlichen Pupillenbildungen auf dem Fusse folgen [41]. Doch ist die Atonia corneae von J. Fischer [42] auch nach acuter Blennorrhoe, welche sich mitunter mit Entzündungen der inneren Bulbusorgane verbindet, gesehen worden.

§ 56. Fasst man dieses alles zusammen, so gewahrt man leicht, dass die Atonie der Hornhaut nicht nur bezüglich der am meisten charakteristischen,

begleitenden Erscheinung, der Verminderung des Kammerwassers, sondern auch in Bezug auf Aetiologie mit der Atrophie der Hornhaut vollkommen übereinstimmt und es ist um so weniger an der innigen Verwandtschaft beider zu zweifeln, als die Atonie constant nur eine Uebergangsform ist, durch welche die Cornea mit dem gesammten Bulbus unaufhaltsam der Atrophie zuschreitet. Die Atonie erscheint sofort als eine eigenthümliche Art beginnender Atrophie, und findet so wie diese ihren nächsten Grund in Versiegung jener Quelle, aus welcher dem Hornhautgefüge die Nahrung zufliesst.

§ 57. Ich kann hier eine physiologisch höchst wichtige Bemerkung nicht unterdrücken. Wäre nicht der Humor aqueus der Träger des zum Nutritionsprocesse der Hornhaut nöthigen Stoffwechsels, beherbergte die Cornea Gefässe in ihrer Substanz, welche continuirlich Flüssigkeiten zu- und abführen: so müsste bei Atonie des Cornealgewebes wegen Aufhebung des Druckes, unter welchen sich die Gefässe in der Norm befänden, eine ungeheure Ausdehnung derselben, eine Anschwellung des Parenchyms resultiren und bei Zusammenhang der Gefässe mit Blutgefässen, eine Injektion derselben weit deutlicher hervortreten, als dieses active Congestion je zu erzeugen im Stande ist. Es tritt aber keine dieser Erscheinungen in der atonischen Hornhaut hervor, und die Gefässhaltigkeit des Cornealparenchyms ist dadurch allein mehr als unwahrscheinlich gemacht.

§ 58. Bezüglich vermehrter Consistenz des Hornhautgefüges sind bisher noch keine Beobachtungen gemacht, wenigstens keine solchen, die einigen Anspruch auf Berücksichtigung in der Wissenschaft hätten [43].

Fünfter Artikel.

Abweichungen der Hornhaut in Bezug auf Durchsichtigkeit und Farbe.

§ 59. Ich verweise betreffs der Trübungen mikrophthalmischer, atrophischer und atonischer Hornhäute auf das bereits Gesagte und betreffs der, durch eingelagerte entzündliche Produkte, sowie durch Blutextravasate bedingten Färbungen und Opacitäten auf die folgenden Fehlergruppen, wende mich daher alsbald zu den

Normwidrigen Färbungen durch aufgelöste Pigmente.

§ 60. Es sind diese Färbungen der Hornhaut ganz besonders geeignet, die Wichtigkeit des Kammerwassers in Bezug auf die Ernährung der Cornea darzuthun, die stete Durchtränkung des Cornealparenchyms mit wässeriger Feuchtigkeit zu erweisen. Wo immer nämlich abnorme Färbung der Cornea durch gelöste Pigmente vorkommt, ist sie an gleichzeitige Färbung des Humor aqueus durch eben diese Stoffe gebunden, das Kammerwasser erscheint als das Mittel, durch welches der Farbstoff in die Cornealsubstanz gelangt. Es sind diese Pigmente theils Gallenfarbestoffe, theils Hämatin.

a. Gallenfarbestoffe

§ 61. färben die Cornealsubstanz gelb in verschiedenen Nüancen [44], ohne die Durchsichtigkeit zu beeinträchtigen. Alle Theile der Hornhaut

erscheinen unter dem Mikroskop gleichmässig und sehr licht gelb gefärbt, ohne dass sich eine Spur eines fremden Formelementes vorfände.

Die icterische Färbung der Hornhaut ist an die Existenz eines intensiven allgemeinen Icterus gebunden, sie ist eine Theilerscheinung desselben, und verschwindet mit ihm, ohne irgend welche Störungen in der Nutrition zu bedingen, oder sichtbare Folgen zu hinterlassen. Immer ist der Humor aqueus gleichzeitig im hohen Grade gelb gefärbt, Nüance und Intensität der Hornhautfärbung ist der des Humor aqueus stets proportionirt. Doch sind solche Färbungen durch Gallenfarbestoffe jedenfalls selten, in den allermeisten Fällen von Icterus lassen sich weder am Leben noch am Cadaver im Auge Theilerscheinungen desselben nachweisen, und dieses erklärt gewiss das nur selten vorkommende Gelbsehen gelbsüchtig Erkrankter.

b. Gelöstes Hämatin

§ 62. färbt die Hornhaut in allen ihren Theilen intensiv fleischwasserroth bis blutroth und dunkelpurpur, bei bereits eingetretenem Zersetzungsprocesse des Blutfarbestoffes auch gelbroth und selbst grell pomeranzengelb. Die Durchsichtigkeit leidet blos insofern, als nur bestimmte Farben des Spectrums durchgelassen werden, die absolute Menge des durchgelassenen Lichtes also bedeutend abnimmt. Die Oberflächen bleiben glatt, glänzend, die Spiegelbilder unverändert.

Das Mikroskop zeigt alle Theile der Hornhaut, das Epithel und die eigentliche Cornealsubstanz von der angeführten Farbe, immer jedoch wegen der Dünnheit der Objekte bedeutend lichter, vollkommen durchsichtig. Keine Spur eines Gefässes lässt sich entdecken und eben so wenig Blutkörperchen, oder körniges Pigment. Die Struktur der Hornhaut ist gänzlich unverändert, nur die Farbe hat gewechselt.

§ 63. Immer ist der Humor aqueus gleichzeitig und in derselben Nüance gefärbt, und es findet sich die Quelle dieser Färbung entweder in Blutextravasaten der Vorderkammer, und dann beschränkt sich die anomale Färbung auf die genannten Theile des Augapfels, oder aber, was häufiger ist, es lässt sich im ganzen Augapfel keine Spur einer Blutergiessung nachweisen und doch sind alle Parenchyme und Flüssigkeiten des Bulbus gefärbt, es muss eine Zersetzung des Blutes, eine Durchschwitzung des im Blutserum gelösten Hämatins durch die unverletzten Gefässwände angenommen werden.

§ 64. Fälle der ersten Art kommen in jedem Lebensalter vor, jede Hämorrhagie in die Vorderkammer kann eine normwidrige Färbung des Humor aqueus und der Hornhaut bedingen. Doch in den meisten Fällen löst das Kammerwasser nur sehr allmälig und in kleinen Quantitäten das Hämatin der Blutkörperchen, die meisten der letzteren behalten ihren Farbestoff, schrumpfen und gehen die Verfettigung und Pigmentmetamorphose ein. Das Kammerwasser erhält dann nur eine sehr geringe Quantität zersetzten Hämatins, wird licht gelb, und die Verfärbung der Cornea ist kaum deutlich nachweisbar. In manchen Fällen löst sich jedoch sehr viel Hämatin und sehr rasch, Humor aqueus und Cornea erscheinen blutroth, in späteren Stadien aber pomeranzengelb [45], bis endlich allmälig weniger und weniger Hämatin in den Humor aqueus

aufgenommen werden kann, wo sodann die normale Farblosigkeit der genannten Medien zurückkehrt.

§ 65. Weit häufiger kommen aber jene Färbungen vor, welche auf keinen Bluterguss zurückgeführt werden können, sondern aus *Durchschwitzungen des Hämatins mit dem Blutserum* durch die Gefässwände erklärt werden müssen. Sie sind ausschliesslich der fötalen Lebensepoche eigen, sie werden immer mit auf die Welt gebracht; doch finden sie sich nach den bisherigen Erfahrungen ausschliesslich nur beim Fötus jenseits des 4. Monates, dann aber um so häufiger, je älter der Embryo ist, und namentlich reife Kinder, welche mit sehr turgescirender, rother oder gelber Haut geboren werden, lassen häufig diese Wahrnehmung machen [46].

Bei der anatomischen Untersuchung solcher Augen findet man alle Theile des dioptrischen Apparates, die Hornhaut, das Kammerwasser, sämmtliche Glashäute, die Linse [47] und die Glasfeuchtigkeit dunkel fleischwasserroth bis purpurroth, ihre Parenchyma gleichmässig mit rother Flüssigkeit durchtränkt, doch keine Spur eines abnormen Formelementes. Die gefässhaltigen Organe des Augapfels und die Conjunctiva sammt dem episcleralen Gewebe strotzen von Blut, und namentlich die Uvea erscheint in allen ihren Theilen, sowie in ihren Anhängen derart congestionirt, dass sie sich nach Abschürfung des Pigmentes dem freien Auge gleichmässig scharlachroth repräsentirt, unter dem Mikroskop aber die Gefässvertheilung besser studiren lässt, als an dem bestgelungensten, künstlichen Injektionspräparate. Blutaustretungen finden sich jedoch in keinem einzigen Organe des Augapfels, daher denn auch Ammon diese rothe Färbung als eine eigenthümliche rothe Ernährung der Theile, als eine Folge krankhafter Blutmischung erklärt, welche noch nicht ein vollendetes Kranksein begründet.

Im Leben äussert sich in solchen Augen eine sehr bedeutende Lichtscheu, enorme Empfindlichkeit gegen jeden äusseren Reiz, die geringste Ursache reicht hin, den Zustand einfacher Congestion zu den heftigsten Entzündungen zu steigern, und namentlich die Ophthalmoblennorrhoe soll unter solchen Umständen häufig zur Entwicklung kommen.

Sechster Artikel.

Anomalien der Verbindung und Lage.

§ 66. Die Cornea steht in unmittelbarem Zusammenhange mit der Membrana Descemeti und der Sclera. Nur krankhafte Processe und mechanische Gewalten können diese *Verbindung* lösen, die Erörterung dieser Anomalie gehört daher in ein anderes Capitel. Dasselbe gilt auch von den normwidrigen *Verlöthungen* der Hornhaut, es sind wieder nur krankhafte Processe und mechanische Verhältnisse, welche die Cornea in anomale Verbindung mit Organen der inneren Bulbushöhle und mit den, den Augapfel umgebenden Gebilden bringen können, es ist kein Beispiel bekannt, in welchem eine solche normwidrige Verbindung in fehlerhafter Entwicklung des Auges begründet gewesen wäre.

§ 67. Eben so wenig Ausbeute liefern die Anomalien der *Lage*, es ist kein Fall constatirt, in welchem die Cornea in einen anderen Theil der Sclera eingelenkt gewesen wäre, als in jenem, welcher dem Eintritte des Sehnerven

gegenüber steht. Bemerkenswerth sind nur die verschiedenen Stellungen, welche die Hornhaut in Folge von Ectasien der Scleralrandparthien annimmt. Es wird dadurch der eine oder andere Theil des Cornealrandes emporgehoben, und sofort die Achse der Cornea zu der optischen Achse des Auges in einen Winkel gestellt, den ich in einigen Fällen zu $20^0 - 50^0$ schätzte, die Hornhautconvexität sieht gegen die, der ectatischen Scleralparthie entgegengesetzte Seite.

Zweite Fehlergruppe.

Anomalien des Zusammenhanges.

§ 68. Die Cornea besteht aus Fasern, welche durch eine völlig strukturlose homogene Masse zu einem blätterigen Ganzen vereinigt werden. Durch chemische Mittel werden diese Formbestandtheile in mehrere ihrem Wesen nach differente Substanzen gelöst, und endlich in die jeder organischen Masse eigenthümlichen Grundstoffe zerlegt.

Die chemischen Bestandtheile der Hornhaut sind das Resultat eigenthümlicher Cohäsionsverhältnisse der Grundstoffe, und die verschiedene Gestaltung der ersteren in der Organisation ist wiederum nur der Ausdruck einer auf Cohäsion der Theile beruhenden differenten Anordnung der Molekule.

Anomalien des Zusammenhanges äussern sich demgemäss nicht nur in Trennung des Verbandes der einzelnen Formelemente, sondern auch in Aufhebung jener Cohäsionsverhältnisse, aus welchen die Formelemente selbst resultiren, in Störung der natürlichen Aneinanderreihung der einzelnen Molekule. Von dem naturwissenschaftlichen Standpunkte aus erscheint der mechanische und chemische Trennungsprocess als ein analoger, ein nur dem Grade nach verschiedener, in die Organisation der Theile mehr minder tief eingreifender. Ich behandle demzufolge zuerst die Trennungen des Zusammenhanges in den chemischen Bestandtheilen und sodann die Aufhebung der Continuität in den organischen Formelementen.

Erster Abschnitt.

Anomalien in der Cohäsion der chemischen Bestandtheile.

Sie ist im Wesentlichen bedingt entweder durch Aufhören der Lebensbedingnisse eines Organs, oder aber durch Einwirken chemischer Agentien.

A. Anomalien der Molecularcohäsion in Folge von Aufhebung der organischen Lebensbedingnisse.

Als solche glaube ich, mehr auf Analogien, als auf thatsächliche Beobachtungen gestützt, die Malacie und die verschiedenen Arten des Brandes betrachten zu dürfen.

Erster Artikel.
Die Malacie der Cornea

§ 69. ist ihrem Wesen nach so viel als unbekannt und selbst ihre Symptomatologie nur aus wenigen beobachteten Fällen abzuleiten, von denen man überdiess oft nicht weiss, soll man die sichtliche Erweichung auf Grund einer Exsudation, oder auf brandige Zerstörung schieben oder aber sie wirklich als Malacie gelten lassen.

Ich sah die Malacie bisher unter einer dreifachen Form auftreten. Chemische und mikroskopische Untersuchungen müssen erst herausstellen, ob und inwiefern diese drei Formen mit einander verwandt sind, ob sie dem Wesen nach Eins sind, oder in ihrem Innersten verschieden, differente Krankheitsprocesse darstellen, welche in den nosologischen Systemen ganz andere Stellen einzunehmen haben, als diejenige ist, welche ich denselben aus Mangel gehöriger Einsicht in ihre Natur einzuräumen gezwungen bin.

§ 70. Die erste Form

beobachtete ich ein einziges Mal und finde kein Analogon zu dem betreffenden Falle in den oculistischen Schriften [48].

Bei ganz unbedeutenden Reizungserscheinungen der Conjunctiva, bei gänzlichem Mangel an Lichtscheu und Schmerzhaftigkeit lockerte sich am oberen Umfange der Hornhaut eine kaum hanfkorngrosse Parthie der oberflächlichsten Corneallamellen auf, zerfiel in einen vollkommen durchsichtigen, gelblichen, sulzähnlichen Brei, welcher sofort auf der muldenförmigen Vertiefung der Hornhaut eine Zeit lang liegen blieb, sodann aber abgeschwemmt wurde. Grund und Ränder dieses Substanzverlustes erschienen ganz durchsichtig, ohne Spur einer Alteration. Und doch schritt der Erweichungsprocess, obwohl langsam, continuirlich vor, die Substanzlücke vergrösserte sich nach und nach, ohne jedoch in die Tiefe zu greifen, und zwar war die Ausbreitung an den Seitenrändern eine raschere, als an der centralen Grenze, wesshalb binnen einigen Wochen der Substanzverlust eine nierenförmige Contour angenommen hatte, der Hilus gegen die Hornhautmitte sah, die Convexität aber gegen den Limbus conjunctivalis gerichtet, und von demselben durch die ganz durchsichtige, in der Consistenz unveränderte, strukturlose Cornealrandsubstanz, welche an dem Erweichungsprocesse keinen Antheil nahm, getrennt war. Später entwickelte sich derselbe Process auch an dem unterem Umfange der Hornhaut, die nierenförmige Gestalt trat in der Mulde bald hervor, und indem sich die letztere allmälig nach den Seiten hin ausbreitete, flossen die seitlichen Ränder der oberen und unteren Substanzlücke zusammen, und umgaben sohin das in seiner vollkommenen Integrität verharrende Cornealcentrum, welches gleich einer Insel von unregelmässig rundlicher Contour und $1''' - 1\frac{1}{2}'''$ Durchmesser etwas weniges über das Niveau des Lückenbodes hervorragte. Die unveränderte Existenz dieses centralen Hornhauttheiles erklärt das während dem ganzen Verlaufe der Krankheit so wenig gestörte Sehvermögen, dass die Patientin nicht nur häusliche Geschäfte, sondern auch minder feine Frauenarbeiten verrichten konnte.

Endlich stellte sich sichtliche Reaktion ein, die Conjunctiva röthete sich unter bedeutender Lichtscheu und Schmerzen im Bereiche des Trigeminus, die

Substanzlücken überzogen sich mit plastischem Exsudate, in welchem sich Gefässe entwickelten und das Resultat war eine, die Cornea mit Ausnahme des Centrums und der äussersten Peripherie überziehende, etwas vertiefte, sehr dünne, milchweisse, durchscheinende Narbe, mit deren Zustandekommen die Kranke sich der weiteren Beobachtung entzog.

Es waren mit Ausnahme des Entzündungsstadiums während dem ganzen Verlaufe der Krankheit keine Erscheinungen bemerkt worden, welche eine Alteration in dem nervus trigeminus oder aber in dem sympathischen Nerven auch nur mit einiger Wahrscheinlichkeit hätten vermuthen lassen, und ich finde in diesem Umstande einen Grund, diese Form der Cornealmalacie von jener zu trennen, deren Auftreten constant an Veränderungen des Quintus und des sympatischen Nerven gebunden ist, und diese Trennung ist um so gerechtfertigter, als auch die Erscheinungen bei beiden Formen ganz differente sind.

§ 71. Die zweite Form

geht häufig unter den Symptomen einer mehr minder heftigen Congestion und ödematosen Anschwellung der Bindehaut einher, und äussert sich anfänglich als eine leichte weissliche Trübung, welche sich allmälig ausbreitet, an Intensität der Färbung zunimmt, und endlich nach kürzerem oder längerem, selbst viele Jahre dauernden Bestande in wahre Erweichung übergeht. Es stösst sich dann das Epithel ab, die Cornealsubstanz quillt auf und zerfällt in einen milchweissen, trüben, rahmartigen Brei, welcher sich abstösst und einen geschwürähnlichen Substanzverlust zurücklässt. Indem diese Erweichung allmälig nach der Tiefe und dem Umkreise fortschreitet, wird endlich die ganze Cornea consumirt, die Iris blosgelegt, die Linse und der Glaskörper entleert, und so ein Zustand herbeigeführt, welcher das Ansehen hat, als wäre der Bulbus durch exsudative Phthisis zu Grunde gegangen.

§ 72. Es tritt diese Form der Cornealmalacie niemals primär auf, constant gehen ihr Symptome voraus, deren Complex über das Vorhandensein eines pathischen Processes auf der Schädelbasis, namentlich in dem Bereiche des fünften Nervenpaares keinen Zweifel übrig lässt.

In einzelnen Fällen entwickelt sich im Verlaufe einer heftigen Meningitis urplötzlich Anaesthesie der einen oder der anderen Gesichtshälfte mit oder ohne gleichzeitige Lähmung der Kaumuskeln, und die Erscheinungen der Malacia corneae folgen auf dem Fusse nach, rasch zur Consumtion des Organes führend [49], wenn nicht der Tod deren völliger Ausbildung voraneilt [50].

In andern Fällen sind meningitische Erscheinungen vor Jahren dagewesen, oder sie fehlen in der Anamnese ganz, und blos mehr minder heftiger Kopfschmerz geht Lähmungen des Nervus quintus, und zwar einzelner Theile desselben oder seines ganzen Stammes voraus. Es gesellen sich zu diesen Lähmungen dann öfters Aufschwellungen der Nasen- und Mundschleimhaut mit Blutungen, Oedom der Wangen u. s. w. bis endlich mehr minder heftige Congestion mit seröser Anschwellung der Bindehaut hinzutritt. In diesem Zustande kann die Krankheit Jahre lang still stehen, bis sich endlich die Hornhaut trübt [51] und abermals nach kürzerer oder längerer Zeit in der angegebenen Weise schmilzt.

Die bisher bekannt gewordenen Leichenbefunde ergaben in solchen

Fällen organisirte Exsudate vorausgegangener Meningitides mit nachträglicher Schrumpfung und sofortiger Unterbrechung der Leitungsfähigkeit der betroffenen Nervenstämme, vorzüglich des ersten Astes nervi quinti oder seines grossen Ganglion's, oder aber Exsudationen in die Nervenstämme selbst, Erweichung, Atrophie u. s. w. der Nervenröhren bedingend, oder endlich Afterprodukte im Gehirne, seinen Häuten oder in der Schädelbasis, welche drückend auf die vor dem Ganglion Gasseri gelegenen Theile des nervus quintus oder auf dieses Ganglion selbst gewirkt hatten [52].

§ 73. In Anbetracht dieser Befunde erscheint die Begründung der Cornealmalacie in der Erkrankung des ersten Astes des Trigeminus oder seines Ganglions so ziemlich ausgemacht, namentlich wenn man die Analogie dieses Schmelzungsprocesses mit den Folgen der Durchschneidung dieses Nervenastes bei lebenden Thieren ins Auge fasst, wie selbe von Magendie [53], Valentin und neuerlich von Szokalski in Verbindung mit Longet und Pappenheim gründlich erforscht worden sind [54].

Der Annahme eines unmittelbaren Causalzusammenhanges zwischen der Cornealmalacie und der Leitungsfähigkeit des nervus quintus tritt aber der Umstand entgegen, dass Erkrankungen und experimentelle Durchschneidung seines Stammes bei Thieren zwischen dem Ganglion Gasseri und dem Gehirn die Cornealmalacie nicht im Gefolge hat [55]. Es stellt sich aus diesen Erfahrungen vielmehr heraus, dass der fünfte Nerv nur insofern von Einfluss auf den organischen Bestand der Cornea sei, als sein erster Ast Fäden des sympathicus führt, welche aus dem Ganglion cervicale hervorgehend, sich in dem Ganglion Gasseri den Nervenröhren des Trigeminus beigesellen, um mit diesen, das Ganglion ophthalmicum passirend, als Ciliarnerven zu dem Bulbus und sofort zur Cornea zu gelangen, wo sie, wie allerorts, den Ernährungsprocess leiten, während die dem fünften Nerven eigenthümlich zugehörigen Röhren die Empfindung vermitteln. Daraus erklärt sich nun der einfache Verlust der Sensibilität des Bulbus in vielen Fällen, in welchen der nervus quintus evident leitungsunfähig geworden [56], und das Auftreten der Keratomalacie bei Integrität des Trigeminus nach Exstirpation des Ganglion cervicale supremum [57].

§ 74. Die meisten Beobachter erklären diesen Schmelzungsprocess der Cornea in Folge aufgehobenen Einflusses des sympathischen Nerven als Geschwürbildung, und sofort als eine Entzündung mit anomalem Verlaufe, und die bedeutende Röthe und Schwellung der Conjunctiva sind allerdings geeignet, dieser Ansicht Geltung zu verschaffen. Erst Szokalski und Pappenheim [58] haben, gestützt auf mikroskopische Untersuchung der erweichten Massen, gegründete Zweifel gegen die entzündliche Natur des Processes erregt, indem sie weder Entzündungskugeln noch Eiterkörperchen fanden; „der aus der Verwesung der Cornea hervorgegangene Detritus bestand aus körnigem Exsudate und den in kleinere Theilchen zerfallenen Hornhautfasern.“

Doch nicht jede Entzündung bedingt ein Exsudat, welches geeignet wäre, sich rasch zur Anbildung von Zellen zu erheben, welche ebenso rasch ihren Inhalt fettig umwandeln. Dieser Grund genügt nicht zur Ausschliessung eines bedingenden Entzündungsprocesses. Mehr leistet in dieser Hinsicht Magendie's Beobachtung [59], dass nach Durchschneidung des Trigeminus selbst die heftigsten Reize keine Entzündung zu erregen im Stande seien, dieselbe aber

sich nach mehreren Tagen freiwillig ohne alle Beiwirkung eines stimulirenden Einflusses stets entwickle.

Ich glaube hierin und in Berücksichtigung der Untersuchungen Szokalski's und Pappenheim's einen hinlänglichen Grund zu finden, bis auf Weiteres, diese Form der Cornealmalacie als einen von Entzündung verschiedenen Process hinzustellen, und denselben in Anbetracht der merklichen Schwellung des Gewebes jenen Oedemen anreihen zu müssen, welche sich so gerne in paralytischen Organen einstellen. Lässt sich mit J. Engel [60] unter solchen Umständen noch eine qualitative Veränderung des Humor aqueus annehmen, so wird nicht nur eine veränderte Aggregation der Hornhautmoleküle, Trübheit und körniges Aussehen der Substanz, sondern auch die Zertrümmerung und Auflösung der Cornea in einen trüben Brei erklärlich.

§ 75. Von den Folgezuständen dieser Form der Keratomalacie kann keine Rede sein, denn der Durchbruch der Hornhaut erfolgte immer erst nach totaler Unterbrechung der Leitung in den trophischen Nerven des Bulbus und diese waren nach den bisherigen Erfahrungen stets mit Veränderungen auf der Schädelbasis gepaart, welche ein Fortleben des erkrankten Individuums unmöglich machten.

§ 76. Die dritte Form

der Keratomalacie lässt uns über ihr eigentliches Wesen noch mehr im Dunkelen, ihre Aufstellung als solche und an diesem Orte ist nur das Resultat unser Unkenntniss des Vorganges.

Sie ist wesentlich in gehemmter Ernährung der Cornea begründet, und wahrscheinlich bedingt durch mangelhafte Zufuhr der zu ihrer stetigen Reproduction nothwendigen plastischen Stoffe. Ich meine die Schmelzung der Cornea bei jenen Hunden, die Magendie in seinen allbekannten Versuchen [61] durch ausschliessliche Nahrung mit axotleeren Substanzen zum Tode brachte.

Vielleicht gehört hierher auch die Exulceration der linken Hornhaut, welche Mayer nach Unterbindung der Carotides primitivae bei Kaninchen gesehen haben will [62].

Zweiter Artikel.

Der Brand der Cornea.

§ 77. Er schliesst sich in ganz natürlicher Reihenfolge der Erweichung an. Er wie sie erkennen als Grundbedingung ihres Entstehens das Aufhören der zum organischen Fortbestande der Hornhaut nöthigen Lebensbedingungen, und äussern sich wesentlich als ein Zersetzungsprocess. Doch geht in dem Brande die organische Materie einen Schritt weiter, das Resultat der Zersetzung sind nicht mehr ternäre und quaternäre Verbindungen, ähnlich faulenden und modernden organischen Geweben löset sich die Hornhaut in binäre Verbindungen, welche sich in Form stinkender Gase auf Distanz zu erkennen geben.

§ 78. Der Brand, sowie die Malacie tritt unter mehreren Formen in die Wahrnehmung und es ist bis jetzt noch nicht der Geist über die Ophtalmologie gekommen, der den inneren Zusammenhang der obwaltenden Processe

durchschauend das Identische derselben zu einen, das Heterogene aber zu sondern vermocht hätte. Die Trennung der verschiedenen Arten des Brandes, die sich durch häufige Combinationen unter einander als analoge Vorgänge beurkunden, ist nur der Ausdruck für unsere Unkenntniss des inneren Wesens, diese zwingt uns, das Princip der Eintheilung in wahrscheinlich unwesentlichen Aeusserlichkeiten zu suchen.

§ 79. Als erste Form

betrachte ich die, im Gefolge mehr weniger intensiver Entzündungen der bluthaltigen Organe des Augapfels auftretende Zersetzung der Hornhaut in einen schmutzig grauen, selbst schwärzlichen, zunderähnlich zerfallenden, leicht zerreisslichen, eckelhaft nach Schwefelwasserstoffgas riechenden, feuchten Brei.

Die Entwicklung grauer oder schwärzlicher Flecken auf der Cornea, als erstes Zeichen dieser Brandform, ohne dass demselben nur einigermassen wahrscheinlich eine Exsudation zu Grunde läge, bestimmt mich, diese Art der Gangrän von Keratitis zu trennen, und sie bis auf Weiteres einzig und allein in Aufhebung des zur Vegetation der Cornea nothwendigen Stoffwechsels, als Folge der Stase in den nachbarlichen bluthältigen Organen begründet zu denken.

§ 80. Entzündungen der bluthaltigen Organe des Augapfels, als Folge von traumatischen und chemischen Eingriffen aller Art, als Folge von primärer und secundärer, metastatischer Phlebitis, als Folge von Erysipel, ferner hochgradige Blennorrhöen, wenn sich der zu Grunde liegende Entzündungsprocess gleichzeitig auf die inneren Gebilde des Augapfels verbreitet hat etc. etc. combiniren sich bisweilen mit Brand der Hornhaut, ohne dass vorläufig eine Exsudation in das Gewebe der Cornea erfolgt wäre.

Die Entzündung der bluthaltigen Organe begründet häufig durch den hohen Grad ihrer Intensität allein die Unterbrechung des Stoffwechsels in der Cornea und sofort deren Brand; in anderen Fällen lässt sich diese Stase aus dem Grade der vorhandenen Entzündung nicht ableiten, ohne zugleich ein zweites Moment als mitwirkend anzuerkennen und dieses zweite Moment, welches minder hochgediehene Entzündungen zur Herbeiführung der Cornealgangrän befähigt, liegt entweder in einer dem Organismus von vornherein inhärirenden Schwäche, wie selbe in marastischen, decrepiden, cachectischen, durch Krankheiten oder üble Behandlung ganz herabgekommener Individuen vorausgesetzt werden muss, oder aber sie ist durch äussere unbekannte Ursachen erzeugt, deren Wirkung sich so häufig in vielen Individuen zugleich unter der Gestalt des Hospitalbrandes äussert.

§ 81. Im ersten Falle, d. i. wenn der Brand der Cornea in der Höhe der, die bluthaltigen Organe des Augapfels ergreifenden Entzündung selbst seine hinlängliche Erklärung findet, kündigt sich die Gangrän zuerst durch plötzliche Verminderung der früher stürmischen Erscheinungen an, der nicht selten synochale Charakter des begleitenden Fiebers weicht, die wüthenden Schmerzen lassen nach, der Kranke fühlt sich erleichtert, die prall gespannte Geschwulst der Lider und der, Fleischwülsten ähnlich aus der Lidspalte hervorragenden Bindehaut sinkt ein, wird welk, weich, die hohe Röthe des oft faustgrossen Tumors wird fahl, bräunlich- oder bläulichroth, die brennende Hitze weicht einer cadaverähnlichen Kälte, die in der Conjunctiva gleichsam

vergrabene glänzende Cornea erscheint matt und die Iris rückt ihr sichtbar näher, als Zeichen der Abnahme des Kammerwassers. Während nun das Fieber mehr und mehr in die typhöse Form übergeht, wölben sich nicht selten Brandblasen auf der äusseren Haut der schlaffen Lider, ganze Flecke brandig zerstörter Parthien der Conjunctiva werden durch die, mit blutig-jauchigem Sekrete gemischten Thränen hervorgespült, die Cornea wird der eines Todten ähnlich, glanzlos, welk, es zeigen sich auf einer oder der anderen Stelle derselben schmutzig-graue Flecke, die bald zusammenfliessen, und wenige Stunden darnach ist die Hornhaut in die oben beschriebene, feuchte Pulpe zerfallen, welche entweder der Iris aufliegt, oder aber fetzenweise abgestossen und mit Linse und Glaskörper entleert ist, wo dann der Bulbus auf einen unförmlichen Klumpen zusammengefallen erscheint.

§ 82. In dem zweiten Falle, wenn nämlich die Entzündung nicht sowohl durch ihre eigene Höhe als vielmehr durch Beiwirkung schwächender Momente die Gangrän bedingt, ist das Bild der Krankheit schon von vornherein ein ganz anderes. Das begleitende Fieber hat nicht den synochalen Charakter, streift im Gegentheil immer mehr an den typhösen, variirt in dieser Beziehung übrigens ausserordentlich nach der Art der vorausgehenden Erkrankung des Individuums und fehlt nicht selten ganz. Die Geschwulst der Lider und der Conjunctiva erreicht keinen besonders hohen Grad, bleibt welk, schlaff, ohne auffallende Vermehrung der Wärme, die Röthe zeigt eine mehr ins Blaue oder Braune spielende Nuance, das Sekret ist ein fleischwasserähnliches, mit Schleimflocken gemischtes, die Cornea wird matt, die Vorderkammer enge und die Schmerzen häufig verhältnissmässig sehr geringe, ja sie können ganz fehlen. Nun treten schmutzig-graue Flecke auf der Cornea auf und in Kurzem ist das ganze Organ zu einer stinkenden schwärzlichen oder grauen Pulpe zerfallen.

§ 83. Der weitere Verlauf der Krankheit ist in beiden Fällen ein dem Wesen nach gleicher, unter fortschreitender Mortification der Gewebe nehmen die Kräfte des Kranken ab, der typhös putride Charakter des Fiebers stellt sich immer deutlicher heraus und es folgt gewöhnlich der Tod. Nur ist in dem ersten Falle dieser Uebergang ein rapider und wenige Stunden genügen, um den Patienten zum Tode zu bringen [63], in dem zweiten Falle jedoch ein minder rascher, allmählig vorwärts schreitender.

§ 84. Begrenzung des Brandes durch entzündliche Exsudation in den nachbarlichen Gebilden und Abstossung des necrotischen Gewebes durch eitriges Zerfallen der Entzündungsprodukte, d. i. Geschwürbildung in der Umgebung des Brandherdes, und Reduction des Blutlebens auf einen der Norm mehr entsprechenden Weg sind die Bedingungen, unter welchen der Kranke sein Leben zu erhalten hoffen darf, sie allein sind Anhaltspunkte für die Prognose.

§ 85. Die zweite Form

des Cornealbrandes etablirt sich, ohne dass irgend welche Reizungssymptome in den umgebenden Organen nachweisbar würden, und zeigt in ihrem ganzen Symptomcomplexe eine auffallende Aehnlichkeit mit Sphacelus im engeren Wortsinne.

§ 86. Die Grundbedingung ihres Auftretens ist wieder absolute Stase in dem Stoffwechsel der Hornhaut, doch ist diese nicht wesentlich mit-

bedingt durch Entzündung, ihre Ursache liegt ausschliesslich in hochgradiger Schwäche des Organismus und seiner Theile und höchst wahrscheinlich auch in hochgradiger Blutentmischung und sofortigem Mangel der zur Vegetation des Cornealparenchyms nothwendigen Nahrungsstoffe, daher sich denn auch diese Form des Brandes im Verlaufe der Cholera, des Typhus, der Dyssenterie, des Puerperalfiebers, der Pest u. s. w. zeigt, und nicht selten auch ohne diese Vorläufer in altersschwachen, marastischen, im hohen Grade cachectischen Individuen auftritt. Geringfügige Verletzungen der Hornhaut, z. B. die Keratonyxis reichen bei so herabgekommenen Leuten hin, den Sphacelus herbeizuführen, um so mehr also grössere, zufällig oder in therapeutischer Absicht gemachte Eingriffe, z. B. der Hornhautschnitt zum Behufe der Staarextraction.

§ 87. Ohne dass irgend welche Erscheinungen den Arzt auf die kommenden Uebel aufmerksam machen könnten, trübt sich an einer oder der anderen Stelle die Cornea, wird matt, endlich grau, welk, und stirbt der Kranke nicht in Folge der etwa bedingenden Blutzersetzung (Typhus, Cholera etc.), so verwandelt sich binnen Kurzem die Cornea in einen schmutzig weiss-graulichen, aschgrauen oder selbst schwärzlichen, schmierigen, äusserst stinkenden Brei, der entweder der darunter liegenden Iris aufliegt, oder aber zum Theile mit den öfters sich entleerenden Contentis des Augapfels nach Aussen gestossen wird, worauf der Bulbus einsinket [64].

§ 88. Die begleitenden localen Erscheinungen sind gewöhnlich ganz unerheblich, ja fehlen ganz, erst nach der Hand, wenn die Natur zur Begrenzung des Brandes schreitet, entwickelt sich in der Conjunctiva eine mehr minder intensive Röthe, Schwellung, Hitze, und es stellen sich Schmerzen in dem Augapfel ein. Es wird an der Grenze des Brandes entzündliches Exsudat abgelagert, welches erstlich in eitrig-jauchiges Fluidum zerfallend die letzten Reste der brandig gewordenen Organe losstösst, unter günstigen Bedingungen zur gutartigen Eiterung und zur Höhergestaltung in Bindegewebe vorwärts schreitet, worauf die Heilung durch Anbildung einer Narbe vollendet wird. In schlimmeren Fällen führt entweder die Grundkrankheit zum Tode, oder aber entwickelt sich in Folge des fortschreitenden Brandes ein typhös putrider Zustand, der dem Ganzen ein Ende macht.

§ 89. Die Prognose lässt sich leicht aus dem Vorhergehenden ableiten, sie fusset auf denselben Grundsätzen, wie die der ersten Form.

§ 90. Die dritte Form

ist dem trockenen Brande ähnlicher. In alterschwachen, cachectischen, durch schwere Krankheiten ganz herabgekommenen Individuen wird eine oder die andere Stelle der Hornhaut matt, fahl, graulich, das Epithel rissig, die Cornealsubstanz selbst trocken, runzelig und stösst sich endlich ab, während sich in der Umgebung die Begrenzung des Brandes durch Einleitung eines Geschwürsprocesses kund gibt [65].

§ 91. Die vierte Form

endlich ist dem eigentlichen Brandschorfe äquivalent. Sie ist die häufigste, ein gefürchteter Feind der Staarextractionen, tritt aber nicht gerade so selten

auch nach minder heftigen traumatischen Eingriffen auf, sie seien durch zufällige Verletzungen oder aber durch die Hand des kundigen Operateurs gesetzt worden, nach Kerato- und Scleronyxe, nach der künstlichen Pupillenbildung, endlich im Gefolge heftiger Entzündungen der inneren Gebilde des Augapfels, im Gefolge mächtiger Blutextravasate, oder reichlicher Exsudationen in die Kammern, sie wird ferner beobachtet bei Erfüllung des Augapfels mit Krebsmassen oder anderen Aftergebilden, wo sie oft den Durchbruch der Cornea bedingt, und kommt nicht selten vor bei Exophthalmus, er sei in was immer für Ursachen begründet. Endlich findet man sie im Gefolge heftiger Blennorrhoen, bei denen rings um die Cornea rinnenförmige Geschwüre sich gebildet haben, durch welche der centrale Theil der Hornhaut aus seinen Verbindungen gelöst zum Absterben gebracht wird, gerade so wie bei dem Staarschnitte.

§ 92. In jedem der angezogenen Fälle kann der Brand auf zweierlei Weise bedingt werden.

Erstens durch massenhafte Exsudationen in das Innere des Hornhautparenchyms, wodurch die einzelnen Formelemente nicht nur gegenseitig von einander abgehoben und überdiess ihr Zusammenhalt noch durch die chemisch schmelzende Eigenschaft gewisser Exsudatformen gelöst, sondern auch durch das Exsudat selbst comprimirt, mit einem Worte alle Bedingungen zur Unmöglichmachung des geeigneten Stoffwechsels in der Cornea gesetzt werden. In diesen Fällen ist der Cornealbrand etwas secundäres und wird seine nähere Erörterung in der Lehre von den entzündlichen Exsudationen finden.

Zweitens tritt aber der Brand auch in Theilen der Cornea auf, welche durchaus keine vorausgehende Erkrankung und Infiltration nachweisen liessen, der Brand ist das Primäre im eigentlichsten Sinne des Wortes und von diesen Fällen soll speciell hier die Rede sein.

§ 93. Die Vorläufer dieser Brandform sind nach dem Angeführten sehr verschiedene, gewöhnlich aber die einer mehr minder heftigen Entzündung der bluthaltigen Organe des Augapfels mit allen ihren Attributen. Nur in sehr herabgekommenen cachectischen Individuen tritt der Brand ohne Fieber, ohne Schmerz und bei geringer Geschwulst, Röthe und Hitze der umgebenden Theile auf. Die früher gesunde Hornhaut wird matt, plattet sich ab, das Epithel vertrocknet und mit ihm auch das eigentliche Cornealgewebe, die Oberfläche wird rauh, höckerig, rissig, die Cornea schrumpft sichtlich zusammen zu einem grau-gelblichen, wohl auch aschgrauen oder gar schwärzlichen, trockenen Schorfe.

Die mit diesem Processe ganz widerstandsunfähig gewordene Cornea berstet nun gewöhnlich in Folge einer einigermassen kräftigeren Zusammenziehung der Muskeln und es entleert sich die Linse sammt Glaskörper. In anderen Fällen aber, namentlich in sehr herabgekommenen, muskelschwachen Individuen, ferner wo die Muskeln durch Zerrung (Exophthalmus) oder krebsige Degeneration unthätig geworden sind, bleibt auch der Schorf liegen, und löst sich nur nach und nach, theils in Folge der mit der Schrumpfung verbundenen Verminderung des Flächeninhaltes, theils aber durch geschwürige Demarcation des Brandes. Er liegt oft, ähnlich einer nur stellenweise anhängenden Klappe, auf der Iris auf, und wird zuletzt, nach vollständiger Lösung mit den Sekreten der Conjunctiva ausgeschwemmt.

§ 94. Die geschwürige Demarcation des Brandes erfolgt in diesen Fällen immer. Sie ist schon vor der Mortification der Cornea in dem Hornhautschnitte bei der Staarextraction, sowie in den kreisförmigen Geschwüren der Cornea bei hochgradigen Blennorrhoen gegeben und selbst die Ursache des Brandes. Es lässt sich in diesen letzteren Fällen die Vermuthung nicht unterdrücken, dass die Zerstörung vieler Nervenstämme und die sofortige Unterbrechung des den Stoffwechsel der Cornea leitenden Nerveneinflusses das Absterben bedinge [66].

Mit Eintreten des Brandes ist das Gesicht des Betreffenden Auges verloren. Doch wird diese Form des Brandes wegen der stetigen Begrenzung durch Geschwürbildung niemals lebensgefährlich, und dieses um so weniger, als der trockene und bald sich abstossende Brandschorf keine Gelegenheit zur Aufsaugung von Brandjauche und sofortigen Einleitung einer Blutzersetzung gibt. Wenigstens sah ich unter einer erklecklichen Anzahl derartiger Fälle keinen, der durch Fortschreiten der Necrose und durch Blutvergiftung einen tödtlichen Ausgang genommen hätte.

B. Anomalien der Molecularcohäsion als Folge chemisch einwirkender Agentien.

§ 95. Die lebendige Kraft, mit der organisirte Gewebe die ihnen eigenthümliche Zusammensetzung zu behaupten wissen, setzt einen gewissen Grad von chemischer Potenz voraus, auf dass die unmittelbare Folge der Einwirkung eines Agens nicht blos ein einfacher Entzündungsreiz, sondern ein wirklicher Umsatz der chemischen Bestandtheile werde.

Dieser Umsatz nun ist es, welcher den Fortbestand der betroffenen Organpartien als organisirtes Gewebe zur Unmöglichkeit macht, und insofern kommen die Folgen solcher Einflüsse mit der Malacie und dem Brande überein. Der zersetzte Organtheil hört auf zu leben und wird als fremdartige Masse abgestossen.

§ 96. Die aus der Zersetzung der Gewebe resultirenden chemischen Verbindungen sind bis jetzt unbekannt, jedenfalls aber je nach der Verschiedenheit des Agens verschiedene, wie sich schon aus der Differenz der zersetzten Massen in Bezug auf ihre physicalischen Eigenschaften behaupten lässt. Die Wärme und Electricität bewirken einen einfachen Umsatz der Grundelemente, während Chemicalia im eigentlichen Wortsinne höchst wahrscheinlich einen gegenseitigen Stoffaustausch bedingen.

Die unmittelbaren Folgen der Einwirkung differenter Agentien sind demnach auch etwas abweichende, während die weiteren Consequenzen so viel Aehnlichkeiten darbieten, dass sie füglich unter Einem abgehandelt werden können.

Erster Artikel.

Die Electricität,

§ 97. wenn sie durch Acupunctur der Cornea auf dieses Organ geleitet wird, äussert ihre Wirksamkeit durch augenblickliche Trübung in der Umgebung des Einstiches, welche je nach der Stärke des Stromes und der

Dauer der Einwirkung sich mehr und mehr ausbreitet und an Intensität zunimmt. Ganz ähnliches bewirkt auch der galvanische Strom, wenn der Zinkpol mittelst einer eingestossenen Nadel die Cornea berührt, während der Kupferpol unter solchen Umständen die Trübung wieder verschwinden machen soll [67].

Mikroskopische Untersuchungen solcher trüber Cornealparthien zeigten mir die Struktur stets unverändert, doch waren die Objekte durch eine sehr feine lichte mit dunkleren Körnchen untermischte staubähnliche Materie, welche nicht nur alle Zwischenräume der Fasern, sondern auch der Blätter erfüllte, matt, trüb geworden.

Ich sehe in dieser Trübung keine Exsudation, sondern einfach eine Gerinnung der die Cornea durchtränkenden eiweissführenden Grundsubstanz. Die nachfolgende Exsudation und Geschwürbildung dünkt mir nicht nur durch den electrischen Reiz, sondern auch durch den partiellen Tod der coagulirten, organisationsunfähig gewordenen Substanzen und der sofortigen Nothwendigkeit ihrer Abstossung begründet. Indess ist diese Absterbung der coagulirten chemischen Bestandtheile keine constante, ja selbst dort wo Geschwürsbildung auftritt, ist die Abstossung nur eine theilweise, die Peripherie der getrübten Stelle verschwärt gewöhnlich nicht, sondern verharrt in ihrem ursprünglichen Zustande, oder wird in kürzerer oder längerer Zeit wieder aufgehellt, indem die coagulirten Massen der Resorbtion verfallen, sodass man zu der Annahme nothgedrungen ist, dass mit einfacher Coagulation, d. i. mit blosser Veränderung der chemischen Bestandtheile in ihrem Aggregationszustande ein Absterben nicht nothwendig verknüpft sei.

Zweiter Artikel.

Die Wärme

§ 98. wirkt je nach dem Erhitzungsgrade des die Cornea berührenden Körpers in verschiedener Weise. Minder hohe Hitzegrade, wie die des siedenden Wassers haben einfache Coagulation der Grundsubstanz zur Folge. Höhere Wärmegrade, die Hitze einer glühenden Kohle, glühender oder geschmolzener Metalle u. s. w. bleiben bei der einfachen Coagulation nicht stehen, sie zersetzen die organischen Gebilde unter Entbindung brenzlicher Gase und Zurücklassung eines durch thierische Kohle mehr weniger dunkel gefärbten trockenen Schorfes.

§ 99. Aber nicht allein das von dem berührenden Körper gebundene Wärmequantum, auch die Zeitdauer seiner Einwirkung ist von der höchsten Wichtigkeit in Bezug auf die Ausbreitung und Intensität der gesetzten Zerstörung. Jedenfalls sind die auf solche Schädlichkeiten rasch und in reichlicher Menge hervorquellenden Thränen ein Mittel, einen grossen Theil der Wärme zu binden, den einwirkenden Körper abzukühlen, und so nicht nur die chemische Kraft des Mittels zu verringern, sondern damit auch die Zeit abzukürzen, in der die höchsten Hitzegrade auf das Auge wirken. Ohne diese Annahme wären die öfters ganz unbedeutenden Folgen der Einwirkung hoher Hitzegrade auf das Auge nicht zu erklären [68].

§ 100. Ist durch minder hoch erhitzte Körper und nur durch kurze Zeit die Cornea betroffen worden, so beschränken sich die unmittel-

baren Folgen gewöhnlich nur auf die Epithelialschichte, welche sich augenblicklich im ganzen Bereiche der Wirksamkeit des Mittels trübt. Es injicirt sich unter heftigen Schmerzen die Conjunctiva, und namentlich das subconjunctivale Gewebe, beide schwellen an, und es stellt sich binnen Kurzem eine wässerige Exsudation unter das getrübte Epithel der Cornea ein. Durch diese Ausschwitzung wässeriger Feuchtigkeit wird das Epithel emporgehoben, und es kömmt nun bezüglich der weiteren Folgen auf den Grad der Resistenz an, den das Oberhäutchen durch die Coagulation der eiweisshaltigen Substanz, welche die Epithelzellen nicht nur erfüllt, sondern auch als Intercellularsubstanz zusammenhält, erlangt hat.

Ist die Coagulation eine unvollständige, so bleibt das Epithel weich, ist die Gerinnung aber eine sehr weit gediehene, so wird es hart spröd, und in beiden Fällen verliert es alle Widerstandskraft gegen das von hinten andrängende Exsudat, es berstet an einer oder der anderen Stelle und gibt so dem letzteren Gelegenheit, in eben dem Maasse auszufliessen, als es ausgeschwitzt wird, das Exsudat sammelt sich nicht an und das losgelöste Epithelblättchen bedeckt gleich einer Klappe die verbrühte Cornealparthie. Letzteres wird nach und nach trocken, rissig, während sich auf der entblössten Parthie der Cornea neues Epithel absetzt, und zuletzt stösst sich das abgestorbene Epithel fetzenweise los, worauf der Normalzustand hergestellt ist.

Unter günstigen Umständen gedeiht aber die Coagulation in dem Cornealepithel gerade so weit, um dem letzteren einen höheren Grad von Resistenz zu verleihen, ohne aber dessen Elastizität aufzuheben. Erfolgt nun die Exsudation, so kann sich das Produkt derselben zu einem bedeutenden Quantum ansammeln, ohne eine Berstung zu veranlassen, das emporgehobene Epithel dehnt sich aus und wölbt sich zu einer mit wässerigem Fluidum gefüllten Blase von kleinerem oder grösserem Umfange. Schreitet die Exsudation weiter, so dass die Spannung der gelösten Epithelialparthie die Oberhand über die Widerstandskraft derselben erlangt, so berstet endlich die Blase und es stellt sich derselbe Zustand her, welcher oben beschrieben wurde. Beschränkt sich aber die Exsudation, ehe das emporgehobene Epithel das Maximum seiner Ausdehnbarkeit erreicht hat, so bleibt die Blase stehen. Die Blasenwand, das coagulirte Epithel trübt sich mehr und mehr, der Inhalt der Blase vermindert sich durch Aussonderung der Flüssigkeit und wird durch gleichzeitige Differenzirung seiner festen Bestandtheile, welche nach und nach Elemente des Eiters und frischen Epithels auf der Wundoberfläche anschiessen, undurchsichtig, gelblich-weiss. Mit der so eingeleiteten Volumsverminderung des Blaseninhaltes schrumpft die Blasenwand immer mehr und mehr, sie wird trocken, rissig, und stösst sich endlich fetzenweise ab, nachdem sich vorläufig eine Schichte neuen durchsichtigen Epithels auf der Grundfläche der Blase gebildet hat.

Aus dem Vorhergehenden ist ersichtlich, dass die Bildung von Brandblasen an eine nicht geringe Anzahl gewisser Bedingungen geknüpft sei; es ist also nicht zu wundern, wenn sie selten beobachtet und von Manchen ganz geläugnet wird [69].

§ 101. Haben höhere Hitzegrade auf die Cornea gewirkt, oder war die Zeitdauer der Einwirkung eine längere, so beschränkt sich die Coagulation nicht mehr auf die blosse Epithelialschichte, sie greift tiefer,

die eiweisshaltige Grundsubstanz mehrerer Corneallamellen wird nebst dem Epithel zum Absterben gebracht, die Hornhautsubstanz wird auf grössere Tiefe weiss, trüb, die Reaktionserscheinungen in der Conjunctiva sind heftig, die Bindehaut röthet sich im hohen Grade und schwillt wallförmig um die Cornea an, die Schmerzen sind wüthend und nicht selten etablirt sich Fieber. Nun beginnt der Exsudationsprocess. Die verbrühte Masse wird durch wässerige Ausschwitzung in ihren hintersten Schichten erweicht, breiig, während die vorderen Schichten vertrocknen, schrumpfen und endlich stösst sich der Schorf ab, worauf ein vertieftes Geschwür mit trübem infiltrirten Grunde und Umfange zurückbleibt, dessen weitere Metamorphosen einem späteren Capitel zur Erörterung bleiben. Ist zugleich die gegenüber liegende Conjunctiva verbrannt und ihres Epithels beraubt, so entsteht nicht selten Symblepharon.

§ 102. In den Fällen, in welchen die höchsten Hitzegrade auf die Cornea eingewirkt haben, wird gewöhnlich die letztere in grösserer oder geringerer Ausbreitung und meist ihrer ganzen Dicke nach in einen braunen oder schwarzen, trockenen, rissigen Schorf verwandelt [70], der nicht selten schon in dem Augenblicke der Verbrennung durch den angeregten Muskelkrampf und die sofort in hohem Grade gesteigerte Druckkraft der Contenta des Augapfels losgerissen und wohl auch gleichzeitig mit Linse und Glaskörper auf weite Distanzen hervorgeschleudert wird.

Der Grad der Verbrennung ist natürlich an allen Stellen nicht ein gleicher und der Schorf wird ringsum von Parthien begrenzt, welche in minderen Graden zerstört sind und weiter nach Aussen von Theilen umgeben werden, in denen es blos zur Coagulation gekommen ist. Die Absterbung dieser Parthien und der an ihrem Umfange sich einstellende Verschwärungsprocess sind es nun, welche die Abstossung der letzten Schorfreste bedingen. Gemäss dem hohen Grade der schädlichen Potenz und der stets mehr weniger ausgebreiteten Zerstörung sind auch die weiteren Folgen sehr bedauerliche, es entwickelt sich gewöhnlich unter heftigem Fieber Panophthalmitis, welche nicht selten in Brand übergeht, jedenfalls aber durch Vereiterung Phthise des Bulbus herbeiführt und in unglücklichen Fällen selbst durch Vorwärtsschreiten der Entzündung auf das Gehirn das Leben gefährden kann.

§ 103. Hier ist auch der Ort von den verhältnissmässig sehr bedeutenden Folgen einer an das Auge anschlagenden Feuerflamme zu sprechen. Obwohl in solchen Fällen die unmittelbaren Folgen minder in das Auge fallende sind, und sich oft auf einen ganz oberflächlichen Brandschorf der Cornea und Conjunctiva zu beschränken scheinen, so entgeht der Kranke doch nur selten einer, auf alle Bestandtheile des Bulbus ausgedehnten Entzündung, und Verschwärung des Augapfels ist nach den meisten Beobachtern das Endresultat.

Dritter Artikel.

Die chemischen Mittel im engeren Wortsinne

§ 104. sind bezüglich der unmittelbaren Folgen ihrer Einwirkung gewiss sehr mannigfaltig, doch lassen sie sich leicht unter Einen Gesichtspunkt zusammenfassen und mit den Folgen einwirkender Hitzegrade in die Parallele stellen.

§ 105. Bei geringerer Verwandtschaft zu den chemischen Bestandtheilen der Cornea, bei minderen Concentrationsgraden, oder wenn im gegentheiligen Falle die Zeit ihrer Einwirkung eine sehr geringe ist, scheinen sie hauptsächlich durch Entziehung des Wassers und sofortige Coagulation der eiweisshaltigen Grundsubstanz der Cornea schädlich zu werden, wenn sich auch ein Eingehen gewisser Bestandtheile des chemischen Mittels in die Bestandtheile des Coagulates und gegenseitige chemische Verbindung nicht läugnen lässt. Die Cornea trübt sich in grösserer oder geringerer Ausdehnung und Tiefe und nimmt je nach der Natur des chemischen Agens verschiedene Farben an, wird weiss nach Einwirkung von Alcohol, Weinessig, gelöschtem Kalk, Lauge etc., gelb nach Einwirkung von Salpetersäure, schwarz-braun nach Einwirkung von salpetersaurem Silber u. s. w.

Unter starker Injektion und Schwellung der Conjunctiva, unter heftigen Schmerzen und nicht selten unter Fiebersymptomen beginnt dann Exsudation seröser Produkte, durch welche die angeätzten, abgestorbenen Parthien der Cornea losgelöst und abgestossen werden, worauf die tieferen unversehrt gebliebenen Schichten gewöhnlich ganz rein und klar zum Vorschein kommen [71].

§ 106. Bei hohen Verwandtschaftsgraden der einwirkenden chemischen Substanz auf die Hornhaut, bei starker Concentration der Lösung, bei bedeutender Quantität des in das Auge gelangten Mittels, und wenn das letztere durch längere Zeit zu wirken Gelegenheit hatte, ist nicht blos Coagulation der albuminosen Grundsubstanz die unmittelbare Folge, sondern eine wahre Zersetzung der betroffenen Parthien mit gegenseitigem Umtausch der chemischen Elemente.

Das aus diesem Umtausche hervorgehende chemische Produkt ist natürlich je nach der Verschiedenheit der einwirkenden Substanz eine verschiedene, im Allgemeinen lassen sich aber zwei Categorien aufstellen. Entweder wird die Cornealsubstanz in einen verschiedenfärbigen, weichen Brei (ungelöschter Kalk, scharfe alkalische Laugen, Aetzstein in Substanz, Antimonbutter [72] u. s. w.) oder aber in einen mehr weniger trockenen, rissigen Schorf von verschiedenen Farben verwandelt (concentrirte Schwefelsäure [73], Salpetersäure, Nitrargenti in Substanz u. s. w.).

Unter solchen Umständen sind gewöhnlich mehrere Grade der Einwirkung zu beobachten. Die genannten höchsten Grade der Zersetzung betreffen gewöhnlich nur die mehr oberflächlichen mit dem chemischen Agens in unmittelbare Berührung gekommenen Parthien, darunter folgt eine Schichte, in der die Zersetzung minder weit vorgeschritten ist und hauptsächlich in Coagulation zu bestehen scheint, während die tieferen Lamellen ganz vollkommen rein und durchsichtig erscheinen.

Dieses gilt namentlich von jenen chemischen Substanzen, welche durch den Umtausch ihrer Bestandtheile mit jenen der Hornhaut, im Wasser mehr weniger unlösliche Verbindungen erzeugen und so in dem Schorf selbst ein Hinderniss ihres tieferen Eingreifens finden.

§ 107. Diese Schorfbildung zeichnet den Höllenstein ganz besonders aus und macht ihn selbst zu Heilzwecken sehr brauchbar, er zerstört nur ganz oberflächlich, während die tieferen Schichten durch den Schorf vor der Ein-

wirkung des Aetzmittels selbst und später gegen alle von Aussen einwirkenden Schädlichkeiten geschützt sind [74].

Die ungemeine Löslichkeit des Lapis causticus und noch mehr dessen Eigenschaft, bei Berührung mit organischen Substanzen im Wasser lösliche Verbindungen einzugehen, selbe in einen Brei zu verwandeln, der sich leicht abstösst, machen dieses Mittel in der Hand des Oculisten zu einem höchst gefährlichen, es lässt sich seine Wirkung weder der Fläche, noch der Tiefe nach beschränken, und nur die vollständige Sättigung und Neutralisirung desselben können der fortschreitenden Zersetzung Einhalt thun.

§ 108. In nicht seltenen Fällen aber wird unter günstigen Umständen die Cornea ihrer Totalität nach mit einem Male ganz gleichmässig zersetzt, und in einen graulichen Brei verwandelt, welcher der Iris aufliegen bleibt (ungelöschter Kalk) oder aber ein trockener, rissiger Schorf gebildet, welcher der Sclera anhängt, wenn nicht, was in beiden Fällen möglich ist, durch die Gewalt der im Momente der Einwirkung sich krampfhaft zusammenziehenden Muskeln die zersetzte Cornealsubstanz ganz oder zum Theile sammt den Contentis des Bulbus nach aussen entleert worden ist.

§ 109. Die weiteren Folgen richten sich ganz nach der Grösse des Eingriffes und der gleichzeitigen Betheiligung der Nachbarorgane.

Hat die Anätzung blos die Cornea betroffen und nur ganz oberflächliche Parthien derselben zerstört, so ist die Reaction gewöhnlich eine sehr geringe und in den meisten Fällen schiesst aus der, auf den blosgelegten, gesunden Cornealblättern etablirten Exsudation neues durchsichtiges Epithel an, worauf die letzten Reste des Schorfes abgestossen werden, und keine Spur des vorausgegangenen Uebels zu erkennen bleibt.

In schlimmeren Fällen, wenn die Zerstörung tiefer gegriffen hat, ist aber die Reaction constant eine sehr heftige. Die Exsudation ist sehr reichlich und beschränkt sich nicht nur auf die Oberfläche, sondern es wird auch die Cornealsubstanz selbst in grösserer oder geringerer Tiefe infiltrirt, ja selbst die ganze Cornea entzündet sich, und die nachfolgende Vereiterung dehnt die Grenzen der Zerstörung mehr und mehr aus, ja es geht nicht selten erst durch Verschwärung secundär die ganze Hornhaut verloren.

In den höchsten Graden der chemischen Einwirkung, wenn die Cornea durch das chemische Mittel gleich von vornherein in ihrer Totalität zerstört wurde, was ohne Betheiligung der Nachbargebilde wohl selten oder nie abläuft, entwickelt sich in den meisten Fällen Panophthalmitis und der Bulbus geht phthisisch zu Grunde, ja selbst Brand kann die Folge sein und das Leben des Kranken gefährden.

Zweiter Abschnitt.

Anomalien in der Cohäsion der organischen Formbestandtheile.

§ 110. Man ist von jeher gewöhnt, die Anomalien des Zusammenhanges in jene der feinsten Molekule und in jene der daraus hervorgegangenen gröberen Formelemente zu trennen. Lockerung in dem Zusammenhalte der feinsten Molekule betrachtet man mit gutem Grunde als Folge jeder, auf

die Cornea unmittelbar oder mittelbar erschütternd wirkenden, äusseren Gewalt, während Continuitätstrennungen der Fasern und Blätter sich unter der Gestalt von Wunden im eigentlichen Wortsinne zu erkennen geben.

Erster Artikel.

Erschütterungen der Hornhaut

§ 111. sind in ihren Folgen den brennenden und ätzenden Körpern sehr analog, auch sie führen eine Lockerung des zum Weiterbestande der Cornealsubstanz nothwendigen Zusammenhanges der feinsten Molecule herbei, und die erschütterten Theile sterben ab, der Unterschied besteht nur darin, dass bei brennenden und ätzenden Körpern die chemischen Elemente in ihrer Verbindung gestört werden, während erschütternde Momente diese unverändert lassen, und nur die aus diesen Verbindungen hervorgegangenen Formelemente betreffen.

§ 112. Eine unmittelbare Anreihung der Folgen der Erschütterung an die Cohäsionsanomalien der chemischen Bestandtheile ist um so mehr zu rechtfertigen, als in vielen Fällen die Entscheidung ungemein schwierig ist, ob die Folgen einer einwirkenden mechanischen Gewalt wirklich auf Erschütterung der Cornea selbst zu setzen seien, oder aber, ob nicht vielmehr die Erschütterung nur die Centraltheile jener Nerven betroffen habe, welche als Regulatoren des Stoffwechsels in der Hornhaut betrachtet werden müssen, so dass die Zerstörung der Cornea unter solchen Verhältnissen ihre Analogie in der Malacie fände, mit der übrigens die äusserlich sichtbaren Veränderungen der Hornhautsubstanz Anfangs sehr nahe übereinkommen.

Namentlich ist dieser Zweifel sehr begründet in jenen Fällen, in welchen erschütternde Gewalten nicht das Auge, sondern das Schädelgewölbe trafen, welches seine Oscillationen mit ungeschwächter Kraft auf die, in unmittelbarer Berührung stehenden Organe fortpflanzt, wobei natürlich das Ganglion gasseri vor allem hart mitgenommen werden dürfte, während einerseits die Uebertragung der Oscillationen auf Theile, welche durch Weichgebilde von den Schädelknochen getrennt sind, bedeutende Schwierigkeiten finden muss, anderseits aber bisweilen offenbare Erschütterungen des ganzen Augapfels mit Blutaustretungen in das Innere seiner Höhle, Berstungen der Sclerotica u. s. w. die Vegetation der Hornhaut zu behindern nicht vermögen [75].

Es spricht für diese letztere Ableitungsweise der auf Erschütterungen des Schädelgewölbes folgenden Zerstörungen der Hornhaut noch der Umstand, dass ganz gewöhnlich auch Lähmungen anderer Nerven in die Erscheinung treten, sehr häufig entwickelt sich Amblyopie, Amaurose, Paralyse des nervus oculomotorius oder abducens, nervöse Schwerhörigkeit etc. etc.

§ 113. Unmittelbar nach Einwirkung der erschütternden Gewalt ist ausser bedeutender Congestion und Schwellung der nicht selten echymosirten Conjunctiva und merklicher Abnahme des Sehvermögens in dem Auge wenig oder gar nichts abnormes zu bemerken, die Cornea ist rein und glänzend, doch bald wird letztere matt, und in kurzer Zeit trübt sich ihr Parenchym ganz gleichmässig milchweiss. Das Epithel lockert sich auf, und stösst sich zum Theile ab, die Oberfläche der Hornhaut wird rauh, voll von kleinen Grübchen und Erhabenheiten, die Cornealsubstanz schwillt sichtbar an durch Infiltration

wässeriger Feuchtigkeit, endlich exfolirt sich eine Schichte nach der andern, nachdem sie zuvor in einen rahmähnlichen Brei zerfallen war. Es gehen grosse Portionen der Cornea, ja selbst die Hornhaut ihrer Totalität nach, unter den Erscheinungen der Malacie verloren.

Wird nicht die ganze Cornea zerstört, sondern nur Theile derselben, so stellt sich schon während des Abstossungsprocesses in den lebensfähig gebliebenen, unverletzten Cornealschichten entzündliche Exsudation ein, das Produkt metamorphosirt sich zu Eiterelementen, welche der früher milchweissen Färbung einen Stich in das Gelbliche mittheilen, und der Oberfläche der Cornealläcke ganz das Ansehen eines ausgebreiteten Geschwüres geben, dessen Grund voller Erhabenheiten und Vertiefungen mit Fetzen halb erweichter, weissgelblich getrübter Corneallamellen und einer schmierigen, breiähnlichen Masse überzogen ist [76].

§ 114. Von diesem Momente an fällt die Symptomatologie mit jener des Hornhautgeschwüres zusammen, und die weiteren Folgen hängen einerseits von der Grösse des ursprünglichen Substanzverlustes, anderseits aber davon ab, ob die Produkte der erhaltenen Cornealparthien den höheren Gestaltungsprocess in Narbengewebe einzugehen vermögen, oder aber ob sie zum Zerfallen hinneigend, den Rest der vegetationsfähig gebliebenen Hornhauttheile vollends zerstören und sofort Phthise des gesammten Bulbus herbeiführen. Es geschieht das letztere um so öfter, als mechanische Gewalten, welche die Hornhaut erschüttern, ihre Wirkung selten oder nie auf dieses Organ beschränken, Stösse aber, welche auf das Schädelgewölbe geführt, die vegetativen Nerven des Augapfels treffen, die Ernährung sämmtlicher, im Ausstrahlungsterritorium der letzteren gelegenen Organe in Frage stellen.

§ 115. Daher geben denn auch die Erscheinungen in der Hornhaut niemals hinlängliche Prämissen zu einer richtigen Prognose, selbst bei geringen Zerstörungen der Hornhaut wird öfters durch Alterationen in der Linse, Netzhaut, Aderhaut u. s. w. Unbrauchbarkeit des Auges bedingt.

Zweiter Artikel.

Wunden der Hornhaut.

§ 116. Sie sind so mannigfaltig, als es verwundende Körper gibt, und als die Einwirkung derselben eine verschiedene sein kann. Doch ist es nicht schwer, einige Anhaltspunkte ausfindig zu machen, um eine Uebersicht zu gewinnen.

Verwundende Körper beschränken sich nämlich entweder darauf, den Zusammenhang der unmittelbar von ihrer Schneide getroffenen Elementartheile zu lösen, ohne in den nächstangelegenen Formbestandtheilen irgend eine mechanische oder chemische Veränderung hervorzubringen, kein Theil der Cornea wird zerstört, jedes Molekül bleibt in seiner natürlichen Lage und nur in Einer Richtung ist seine Verbindung mit den nebenliegenden Theilchen aufgehoben, es ist eine einfache Wunde gesetzt worden;

oder aber es wird durch die verletzende Kraft nicht nur eine einfache Continuitätstrennung in der Schnittlinie gebildet, sondern die mechanische Kraft dehnt ihre Wirkung weiter aus, als Molekule von dem Träger der Gewalt berührt worden sind, die Trennungsfläche ist keine mathematische Ebene, sondern

es ist auf grössere oder geringere Distanz von derselben sowohl der Zusammenhang der feinsten Molekule als auch der Fasern gestört worden, ja ganze Blätter und grössere Stücke des Cornealparenchyms sind aus ihrer natürlichen Verbindung gerissen, es ist eine Continuitätstrennung nach verschiedenen Richtungen, eine zusammengesetzte Wunde herbeigeführt worden.

Diese beiden Arten Wunden lassen sich mit allen ihren Folgen einzig und allein aus der mechanischen auf die Cornea wirkenden Gewalt ableiten.

Es gibt nun aber auch Wunden, deren Folgen in der mechanischen Gewalt der Einwirkung ihren genügenden Erklärungsgrund nicht finden, sie sind in chemischen Vorgängen oder aber in rein dynamischen Verhältnissen mitbegründet, und dieses ist der Fall, wenn das eindringende Instrument mit chemisch wirksamen Stoffen verunreinigt ist, oder aber Partikel desselben in der Wunde stecken bleiben, welche als fremde Körper einen lebhaften Reiz auf die verwundeten Theile ausüben. Es sind dieses verunreinigte Wunden.

1. Die einfachen Wunden der Cornea

§ 117. schliessen ihrem Begriffe nach die Fortpflanzung der mechanischen Gewalt in mehr als einer Richtung aus, es können derlei Wunden also nur von ungemein scharfen Instrumenten hervorgebracht werden, welche bei ihrem Eindringen keinen genügenden Widerstand finden, der geeignet wäre, die das Instrument bewegende Kraft auf Theile zu übertragen, welche ausser der Richtung der trennenden Gewalt gelegen sind.

Es gehören hierher die mit feinen Nadeln gemachten Stiche, und die mit scharfen Schneiden erzeugten Schnitte, beide können oberflächlich sein, den Zusammenhang blos in einigen vorderen Lamellen aufheben, oder aber durchgreifen, alle Schichten der Hornhaut und der ihr anliegenden Descemeti betreffen.

Die oberflächlichen Schnittwunden laufen ferner entweder mehr weniger senkrecht auf die Wölbung der Cornea oder aber die Schnittfläche liegt mehr weniger parallel den Blattlagen, es ist eine oberflächliche Lappenwunde.

Ebenso liegen durchgreifende Schnittwunden entweder in der Richtung einer durch den Ursprungskreis der Hornhaut gelegten Sehne, oder aber sie bilden einen diesem Kreise mehr weniger concentrischen Bogen, in welchem zweiten Falle sie durchdringende Lappenwunden heissen [77].

a. Einfache oberflächliche Stich- und Schnittwunden,

§ 118. wenn letztere nicht Lappen bilden, heilen gewöhnlich binnen der kürzesten Zeit, ohne auch nur die geringste Spur ihrer Existenz zurückzulassen. Es ist kein Theil verloren gegangen, die, durch die zwischentretende Schneide momentan von einander getrennt gewesenen Molekule kommen nach Entfernung des Instrumentes wieder in unmittelbare Berührung und verkleben mit einander, ohne dass es nothwendig wäre, dass eine frisch exsudirte Bindemasse die Vereinigung vermittele [78].

In anderen Fällen wirkt diese Verletzung als Entzündungsreiz, es erfolgt plastische Exsudation, die bald in Eiterung übergeht, und Geschwüre bildet, bald aber durch Coagulation und Höhergestaltung des entzündlichen Produktes mehr weniger ausgebreitete oberflächliche Trübungen setzt.

b. Oberflächliche Lappenwunden

§ 119. kommen bei dem Menschen äusserst selten rein vor, entweder ist die Ablösung einzelner Lamellen das Resultat einer Risswunde oder aber der Lappen ist nur ein Theil einer durchgreifenden Schnittwunde, ich meine einen ungeschickt gemachten Hornhautschnitt zum Zwecke der Staarextraction.

Der Lappen, wenn er in seine ursprüngliche Lage gelegt wird, wird schon durch den Luftdruck angepresst, und er kann wieder ankleben, ohne irgend welche Trübung zu hinterlassen. Schief gerichtete Hornhautschnitte bei Staarextractionen lehren dieses. Gewöhnlich aber trübt sich der Lappen, er schwillt an. Entweder verheilt er nun und es ist hier möglich, dass er sich abermals zum grösseren Theile aufhelle [79]. Gewöhnlich aber dürfte bei Menschen, deren Cornea eine geringere Reproductionskraft als jene der Thiere erkennen lässt, der Lappen absterben, sich abstossen, und so blos die Wundfläche der Cornea allein zu betrachten sein. Es walten dann dieselben Verhältnisse ob, als ob der oberflächliche Lappen durch den Schnitt gänzlich abgetrennt worden wäre.

§ 120. Ueber die Folgen dieser Art von Substanzverlust sind nun die Meinungen äusserst verschieden, ein sicheres Zeichen, dass sie nicht unter allen Umständen ganz gleiche sind. In den günstigsten Fällen entwickelt sich keine erhebliche Reaktion, die entblössten Corneallamellen überziehen sich mit vollkommen durchsichtigem Epithel, und durch Hebung der Wundfläche nach der Art, wie sie bei heilenden Geschwüren beobachtet wird, (siehe diese § 340) wird die normale Krümmung der Hornhautoberfläche wieder hergestellt, oder aber, falls diese Hebung nicht zu Stande kömmt, lässt eine leichte Vertiefung oder Abplattung auf der ganz durchsichtigen Cornea den stattgehabten Substanzverlust erkennen [80].

§ 121. Solche Fälle waren es hauptsächlich, welche einige Augenärzte veranlasst haben, die Abtragung getrübter oberflächlicher Cornealschichten als Heilmittel gegen sonst unaufhellbare Centralleucome der Cornea zu üben, eine Operationsmethode, welche man mit dem Namen der Keratectomie oder Abrasio corneae bezeichnet, und welche in einzelnen Fällen wirklich Erfolg gehabt, in vielen andern aber nicht nur nichts genützt, sondern vielmehr geschadet hat, so dass sich sehr viele und bedeutende Männer gegen sie erhoben [81].

Sehr häufig nämlich entwickelt sich exsudative Entzündung, deren Produkte in günstigen Fällen durch einige Zeit durchsichtig bleiben und sofort eine zeitweilige Verbesserung des Gesichtes bedingen, später aber zu undurchsichtigen Geweben organisiren und mitunter selbst sammt den unterliegenden durchsichtigen Cornealparthien staphylomatös hervorgebaucht werden, das Gesicht also ebenso oder noch mehr beeinträchtigen, als dieses vor der Operation der Fall war. Ja man hat nicht gar so selten sehr heftige Reaktion nach der Keratectomie entstehen gesehen, die Cornea infiltrirte sich ihrer ganzen Dicke nach und ging durch eitrige Metamorphose des Exsudates ganz verloren, der Bulbus entleerte sich und Phthisis desselben war die Folge.

c. Durchdringende einfache Stichwunden

§ 122. verhalten sich bezüglich ihrer Folgen gerade so wie oberflächliche einfache Stich- und Schnittwunden, nur mit dem Unterschiede, dass sie

gewöhnlich ein theilweises Abfliessen des Kammerwassers bedingen; doch alsbald heilt die Wunde durch Verklebung ihrer Ränder und es füllt sich die Kammer wieder, ohne dass durch dieses Abfliessen irgend ein krankhafter Process eingeleitet würde.

d. Durchdringende einfache Schnittwunden

§ 123. sind in ihren Folgen etwas mehr gefahrdrohend. Nachdem der Humor aqueus entleert ist, fällt nämlich die getheilte Hornhaut zusammen, sie faltet sich und wird durch den Druck der Atmosphäre nach rückwärts gedrängt. Kommen nun die beiden Wundränder in gegenseitige genaue Berührung, so kann die Verklebung alsbald stattfinden, die Kammern geschlossen werden, und die Hornhaut, nachdem sich eine hinlängliche Menge wässeriger Feuchtigkeit angesammelt hat, die natürliche Gestalt bekommen. Ganz gewöhnlich verheilen auch die Wundränder so, dass gar keine Spur einer früheren Trennung zurückbleibt. Beispiele der Art sind in der ophthalmologischen Literatur ungemein häufig, und Jeder, der mehrere Extractionen geschrumpfter Cataracten durch den Hornhautstich, oder aber Iridodialysen gesehen hat, wird derlei Fälle mit eigenen Augen beobachtet haben.

Anders ist es aber, wenn sich nach dem Einsinken der Cornea deren gefaltete Wundränder nicht an allen Punkten berühren, es verkleben dann nur jene Parthien, welche gegenseitig im Contacte sind, die übrigen Stellen der Wundränder bleiben frei, und werden durch die Vereinigung der ersteren nur gehindert, die Schliessung zu vollenden. Der Humor aqueus fliesst fortwährend aus und kann schon dadurch sehr bedenkliche Folgen setzen, Atrophie der Cornea, ja des ganzen Bulbus bedingen. Und wenn auch dieses nicht geschieht, so infiltriren sich dann oft die Wundränder, sie verheilen durch eine zwischengelagerte trübe Narbe, oder aber es verschwärt das Exsudat, die Oeffnung vergrössert sich und es wird ein Zustand gesetzt, den einfache, durchgreifende Schnittwunden mitunter gleich ursprünglich herbeiführen, ich meine einen Irisvorfall, der durch Einlöthung in die Cornea ständig wird, und nicht selten totalen Verschluss der Pupille mit sich führt, jedenfalls aber mit ausgebreiteter Trübung der Wundränder einhergeht und so das Sehvermögen im hohen Grade beeinträchtigt.

In ungünstigen Fällen kann sich sogar die ganze Hornhaut infiltriren und je nach den weiteren Umwandlungen des Exsudates trüben oder verschwären, ja es sind Fälle bekannt, in welchen auf solche einfache und nicht ausgedehnte Cornealwunden Brand derselben erfolgte mit allen seinen Consequenzen.

Es ist natürlich, dass mit der Grösse der Wunde auch die eben aufgeführten Gefahren wachsen. Ist der Schnitt kaum über ein Drittheil des Cornealdurchmessers ausgedehnt, so ist auch die Faltung der Wundränder nicht sehr zu fürchten, und eben so wenig die Verschiebung der Wundränder in der Richtung von vorn nach hinten. Hat aber der Schnitt eine Ausdehnung, welche den halben Durchmesser der Cornea übertrifft, so ist diese Gefahr gross, und dieses um so mehr, als sehr häufig auch die Linse und ein Theil des Glaskörpers austritt und der ganze Bulbus zusammensinkt. Es wird dann die nach rückwärts gedrückte Cornea ungemein stark gefaltet, und es ist nur reiner Zufall, wenn die Wundränder genau auf einander zu liegen kommen. Ueberdiess ist bei so grossen Wunden die Vorlagerung eines Iristheiles sehr gewöhnlich,

da die Regenbogenhaut durch den nach aussen stürzenden Krystall- und Glaskörper aus der Wunde hervorgepresst wird, an dem Zurücktreten aber durch das Einsinken des Bulbus, zumeist aber durch die mit diesem Einsinken des Bulbus gepaarte Verengerung der Cornealwunde gehindert wird. Dass bei so grossen Wunden der gesetzte Reiz ein um so grösserer, und sofort die Aussicht auf Keratitis, ja selbst auf Brand eine bedeutende wird, versteht sich von selbst. Indess sind eine Menge von Fällen bekannt, in welchen penetrirende Wunden, selbst wenn sie die Cornea ihrer ganzen Breite nach spalteten, verheilten, ohne auch nur eine Spur ihres Daseins zu hinterlassen.

§ 124. Von einem ganz besonderen Interesse sind Schnittwunden, welche nebst der Cornealblattsubstanz auch gleichzeitig den strukturlosen Randtheil der Hornhaut durchsetzen. Dieser letztere beurkundet durch die Tenacität, mit welcher er unter den zerstörendsten Processen der Hornhaut, bei deren totaler Infiltration, bei gänzlicher Schmelzung, seine Integrität zu behaupten weiss, und selbst der Atrophie bei Schwund des gesammten Augapfels widersteht, hinlänglich seine geringe Fähigkeit zu erkranken, und sofort seine unbedeutende Vegetationsthätigkeit.

Alle Exsudationsprocesse begrenzen sich an seinen Flächen. Wunden desselben können daher auch nicht nach Art der Verletzungen anderer Organe durch Exsudatausscheidungen aus seinem eigenen Parenchym heilen. Wo der Heilungsprocess eingeleitet wird, ist er immer die Folge der Verklebung der Wundränder durch Blastem, welche aus den verletzten Nachbarorganen quellen.

Der Regel nach kommt eine derartige Verlöthung zu Stande, doch gibt es Fälle, in welchen wohl der in das Bereich der Blattsubstanz der Cornea und in jenes der Sclera fallende Theil der Wunde vernarbt, das zwischen die Wundflächen der strukturlosen Hornhautrandsubstanz gelangende Exsudatquantum aber immer, ehe es fest werden und sich dauernd ankleben kann, durch den nach aussen drückenden Humor aqueus hinweggestossen, entleert wird.

§ 125. Die Wunde heilt dann bis auf den benannten Theil,

die Cornealfistel

besteht fort, sie schliesst sich stundenlang, um sich wieder zu öffnen, sobald das sich sammelnde Kammerwasser die Hornhaut zu spannen und so die aneinander liegenden Wundränder durch seinen Druck auseinander zu treiben, fähig geworden ist. War etwas Exsudat in die Fistel gelangt, so wird es ausgestossen, der Humor aqueus fliesst in solcher Quantität ab, als nothwendig ist, um die Spannung der Cornea aufzuheben, dieselbe zum Einsinken und zu der sofortigen Schliessung der Wunde zu befähigen. So geht es fort, die Wunde kann sich wegen der mit dem Andrängen der wässerigen Feuchtigkeit stets erfolgenden Ausstossung des etwa abgesetzten Exsudats nicht schliessen, noch weniger aber in dieser Beziehung von der Iris unterstützt werden, weil dieselbe in der Nähe der Fistel selbst festhängt.

§ 126. Die Cornealfistel ist äusserst selten, ich sah sie nie. Durch die Gesammtheit meiner Erfahrungen und Beobachtungen, namentlich aber durch die trefflichen Beschreibungen Mackenzie's [82] und Desmarres [83] ist mir ihre Entstehung auf die soeben geschilderte Weise ganz unzweifelhaft, natürlich unter der Voraussetzung, dass von der Cornealfistel alle jene Wunden und

Geschwüre getrennt werden, welche nur wegen langsam vor sich gehender Heilung einige Zeit hindurch ein Ausfliessen des Humor aqueus mit sich führen, und der Ständigkeit entbehrend, auch füglich von der in Rede stehenden Krankheitsform zu differenziren sind.

Mackenzie führt in Berücksichtigung dessen die geschilderte Form der Fistel auch als eine ganz eigenthümliche vor. Als ein Charakteristicum bezeichnet er ihre Stellung am äussersten Cornealrande, und bemerkt als eine sonderbare Erscheinung den Umstand, dass die Conjunctiva über der Fistel zusammenheilen könne, und dann durch den austretenden Humor aqueus in Form einer blasenförmigen Geschwulst hervorgetrieben werde, welche nach Ausschneidung und abermaliger Verheilung der Bindehautwunde immer wieder zurückkehre, indem der am Boden der Blase in die Kammer dringende Canal ungeschlossen bleibe. In Desmarres Fall war eine 4 mm lange Schnittwunde, welche zur Hälfte die Cornea, zur Hälfte die Sclera betraf, nicht vollständig geheilt, es war am äussersten Cornealrande eine in die Kammer mündende Fistel zurückgeblieben, welche bei genauer Untersuchung den Austritt der wässerigen Feuchtigkeit deutlich erkennen liess. Von besonderer Wichtigkeit ist der Umstand, dass ausserhalb dieser Oeffnung, unter der Conjunctiva ein 4 mm Durchmesser haltendes und 2 mm hohes Depot fibroalbuminosen Exsudates lagerte. Desmarres bezeichnet es ausdrücklich als ein Produkt des Fistelcanales, welches mit dem austretenden Kammerwasser nach aussen geschwemmt, sich an deren äusseren Oeffnung sammelte. Er schnitt es öfters aus, doch reproducirte es sich stets wieder, so lange die Fistel bestand.

Mit dem Ausflusse des Humor aqueus ist ein Zusammensinken des Bulbus gegeben, er wird weich, er faltet sich und mit ihm die Hornhaut, an deren Hinterfläche die Iris tritt. Mit der Anfüllung der Kammer erlangt der Augapfel wieder seine Form, die Cornea ihre normale Convexität, so zwar, dass das Sehvermögen wenig oder gar nicht beeinträchtigt wird.

§ 127. Die Fistel besteht oft jahrelang, ohne Reizungserscheinungen im Augapfel und in seinen Umgebungen zu bedingen. Sie heilt sehr schwer, und wahrscheinlich erst dann, wenn zufälliger Weise das in dem Canale sich sammelnde Exsudat Zeit gewinnt, fest zu verkleben und so zu organisiren.

Bei Nichtheilung kann die Cornea unmöglich in ihrer Ernährung unbeirrt bleiben. Atonie ist die endliche Folge, eine mit Erschlaffung einhergehende Atrophie.

e. Von einfachen penetrirenden Lappenwunden

§ 128. gilt im Grunde dasselbe, was von der vorigen Art der Verletzungen gemeldet wurde. Doch gibt ihnen der bogige Verlauf eine grössere Ausdehnung als selbe unter anderen Richtungen möglich wäre und gleichzeitig werden im Bereiche des ganzen Bogens alle Nervenstämme abgeschnitten, der Lappen also zum grossen Theile seines nervösen Impulses beraubt. Mit der Länge des Schnittes wächst auch die Gefahr einer incongruenten Zusammenheilung der Wundränder, die Gefahr des Irisvorfalles, und endlich die Gefahr der Entzündung und Absterbung, wie selbe nicht selten nach der Extractio cataractae zu beklagen kommen.

Doch trotz allen diesen Gefahren verheilen Lappenwunden ganz gewöhnlich ohne alle Verschiebung der Ränder und ohne auch nur irgend eine

Spur ihrer früheren Existenz zurückzulassen. Die Wundränder treten ihrer ganzen Breite nach aneinander und verkleben ohne zwischengelagertes, sie verbindendes Exsudat, die Grundmasse der Hornhaut reicht hierzu hin [84]. Die Wunde ist nach 24 Stunden vollständig geschlossen und ganz rein und durchsichtig, doch noch an der veränderten Spiegelung der Hornhaut in ihrem Bereiche erkenntlich. Es ist diese Verbindung anfänglich eine sehr lockere, eine geringe äussere oder von Seite des Bulbusinhaltes auf die Cornea wirkende Gewalt kann durch übermässige Spannung der Cornea ein Auseinanderweichen der Wundränder bedingen. Diese geringe Cohärenz der Wundränder dauert mehrere Tage, wo dann die Verbindung sich vollständig consolidirt hat.

In minder günstigen Fällen trüben sich aber die mit einander verwachsenden Wundränder, und es bleibt eine leichte mondsichelförmige, nach aussen scharf abgesetzte, nach dem Cornealcentrum hin aber verwaschene, grauliche, nicht selten rinnenförmig vertiefte Stelle zurück. Es lässt sich in solchen Fällen so wenig wie in den ersteren eine eigenthümliche Zwischenlagerung von bindender Substanz nachweisen, man findet in der Trübung die Struktur ganz wohlerhalten, kein Objekttheil weisst eine Strukturveränderung nach, nur sind die Blätter der Hornhaut etwas trüber, wie bestäubt mit einer ungemein feinen, lichten Molekularmasse, in der dunkle, kleine Körnchen eingelagert sind. Das Epithel in den getrübten Stellen hat seine Durchsichtigkeit verloren, die Epithelplättchen sind trüb, graulich, ihr Inhalt ungemein licht granulirt, nicht selten auch mit dunkleren Körnchen durchstreut, ihr Kern dunkler als in der Norm, grobkörnig, und die diese Körnchen vermischende flüssige Substanz trüb, während die Kernwand sehr undeutlich ist und in dem trüben Zelleninhalte ganz verschwimmt. Dieser Befund lässt sich eben so gut aus einer einfachen Coagulation der Grundlage ableiten, als aus einer plastischen Exsudation. Der Mangel aller entzündlichen Erscheinungen, die stete Begrenzung der Trübung auf die Wundränder und deren allernächste Umgebung, die Ausschliessung aller weiteren Metamorphosen in der trübenden Masse, namentlich aber die ganz gleiche Umwandlung in den bereits gesetzten Epithelzellen und in der Cornealsubstanz sprechen sicherlich mehr für eine blosse Differenzirung der chemischen Elemente der Grundsubstanz, als für eine Exsudation.

Namentlich gerne tritt eine solche Trübung der äussersten Wundränder ein, wenn letztere nicht genau an einander liegen, indem entweder der Lappenrand tiefer oder weiter nach vorn steht, als der Rand des stehen gebliebenen Saumes. Im ersten Falle resultirt aus dieser Verwachsung eine bogenförmige rinnenähnliche Vertiefung, im zweiten Falle aber steht der Lappenrand treppenförmig hervor. Ich sah Fälle, in welchen die Schnittebene der Wunde eine mehr schiefe war und in welchen der Lappenrand gleich einem kleinen Dache über den peripheren Cornealsaum hervorstand, die Bewegung des Bulbus nach unten hemmend, indem sich der hervorspringende Randtheil an der Fläche des unteren Lidrandes stemmte.

In solchen Fällen trübt sich der Wundrand stets mehr weniger, ohne dass es aber nothwendig wäre, dass eine entzündliche Reaktion eintrete. Es schleift sich der hervorspringende Theil der Wunde nach und nach ab, und die Cornealoberfläche wird wieder glatt, allein stets bleibt eine leichte Trübung an der Schnittlinie zurück, und es ist leicht einzusehen, dass solche fehlerhafte Verheilung auch eine fehlerhafte Krümmung der Hornhaut bedinge, welche die

wohlthätigen Folgen der übrigens gelungenen Staarextraction bedeutend beeinträchtigt.

In gar nicht seltenen Fällen entwickelt sich wahre Keratitis im Bereiche der Wunde und dehnt sich mehr weniger weit auf die Cornealsubstanz aus, und namentlich gerne geschieht dieses, wenn der Hornhautschnitt zum Theile in das Bereich der strukturlosen Randsubstanz fällt, dann ist die Verlöthung eine viel schwierigere, es bleibt längere Zeit die Vorderkammer offen, der Humor aqueus tritt aus und damit ist schon eine sehr wirksame Ursache zu allen möglichen krankhaften Processen gesetzt [85].

Es versteht sich von selbst, dass incongruente Berührung der Wundränder diesen Zufall noch mehr begünstigen, und bei Irisvorfall zwischen die Wundränder ist dieser Ausgang der gewöhnliche. Die Wundränder schwellen in solchen Fällen etwas an, gewinnen anfänglich ein sulzähnliches, mattes Aussehen, sie trüben sich mehr und mehr und werden endlich weisslich oder mehr gelblich. Mikroskopische Untersuchungen der wahrhaft infiltrirten Wundränder weisen dann zwischen den Blättern Exsudat nach, welches entweder eitrig zerfällt und ausgebreitete Zerstörungen der Wundränder mit allen ihren Folgen bedingt, oder aber höhere Organisationsstufen erklimmend, eigenthümlich gestaltete durchgreifende Narben mit oder ohne vorderen Synechien entwickelt.

In nicht seltenen Fällen endlich infiltrirt sich der ganze Lappen und vereitert, oder aber geht er unter den Erscheinungen der Malacie, des feuchten oder trockenen Brandes zu Grunde [86]. Es ist sodann ein Loch in der Hornhaut vorhanden, dessen Ränder entweder eitrig infiltrirt sind, oder aber, falls sie brandig sind, später erst auf dem Wege der Eiterung ihrer Vernarbung zuschreiten. Man hat dann denselben Zustand vor sich, als ob ein Stück aus der Hornhaut herausgeschnitten, eine Lochwunde gesetzt worden wäre, deren Ränder bereits in Verschwärung begriffen sind.

f. Einfache Lochwunden

§ 129. kommen als zufällige Verletzungen wohl nicht vor, denn Verwundungen mit Blasrohrbolzen, Schrotkörnern u. s. w. sind immer mit heftiger Erschütterung der anliegenden Theile gepaart und bedingen stets mehr gerissene Continuitätstrennungen. Doch werden einfache Lochwunden sehr häufig künstlich herbeigeführt bei Abtragung der Staphylome und die Excision eines Cornealstückes zur Herstellung des Sehvermögens bei unheilbaren Centraltrübungen der Hornhaut, eine kürzlich wieder in Anwendung gezogene Operationsmethode, ist wesentlich nichts, als Setzung einer einfachen Lochwunde.

Die unmittelbaren Folgen sind bei nur einigermassen grösseren Lochwunden der Regel nach Entleerung der Linse und eines Theiles des Glaskörpers, der Bulbus sinkt zusammen, die Wundränder kommen in nahe Berührung mit einander und verheilen entweder alsbald durch plastische Exsudate, welche sich gewöhnlich zu einer durchgreifenden, streifenähnlichen oder myrthenblattförmigen, dichten, knorpelartigen Narbe organisiren, während die bluthaltigen Organe des Augapfels von entzündlichen Produkten überzogen werden und öfters klumpenähnlich zusammenbacken, indem sie bei dem Einsinken des Augapfels in unregelmässige Falten geworfen werden: oder aber zerfallen die allenthalben abgelagerten Exsudate, der Augapfel geht unter den Erscheinungen

einer mehr weniger heftigen Panophthalmitis phthisisch zu Grunde. Es ist dieser Ausgang ein um so häufigerer, als sehr oft schon bei jenen Affektionen des Augapfels, welche der Bildung des Leucomes oder Staphylomes vorausgegangen sind, und diese letzteren bedingt haben, Linse und Glaskörper entleert worden waren, wo dann der Bulbusraum allein von gelblicher Flüssigkeit erfüllt getroffen wird, welche schon vor Vollendung des Schnittes, beim ersten Einstiche ihrer Totalität nach abfliesst.

§ 130. Doch nicht immer ist Linse und Glaskörper verloren, und die Operation bedingt nicht nothwendig deren Austritt, sie bewahren trotz bedeutendem Durchmesser der gesetzten Lochwunde ihre normale Stellung und Lage, der Bulbus sinkt nicht ein, und es kommt nur darauf an, ob der mit der Verletzung nothwendig gesetzte Entzündungsreiz sich auch auf die tieferen Gebilde des Augapfels fortpflanzt und in Folge dessen Zerstörung des Augapfels durch Phthise bedingt, oder aber ob, was gewöhnlich geschieht, die Entzündung sich auf die vordere Hälfte des Augapfels beschränkt und vermittelst ihrer Produkte die Vernarbung ohne weitere Verwüstungen einleitet.

Der Vernarbungsprocess ist nun ein etwas verschiedener je nach den Theilen, welche sich vor die Lochwunde legen.

§ 131. Die Höhle der Staphylome ist nicht ganz selten mit halbrohen, hämorrhagisch-plastischen Exsudaten gefüllt, bei Abtragung des ectatischen Theiles werden diese Massen getrennt und die hinter dem Schnitte gelegene Portion derselben bleibt als eine blutrünstige, ziemlich derbe Substanz zurück, welche die Oeffnung gleich von vorn herein schliesst. Sie schwillt gewöhnlich bald an, während sich die Wundränder des Hornhautsaumes infiltriren und binnen kurzem ist die ganze Fläche der Wunde mit üppigen Granulationen bedeckt, welche häufig derart wuchern, dass sie in Form von Kohlblumen aus der Lidspalte hervordringen und wiederholte Abtragungen nothwendig machen.

§ 132. Es ist dieses ein Zustand, der nicht so selten auch dann zur Entwicklung kömmt, wenn die Vorderkammer in ihrer Integrität bestand, als die Excision einer Cornealpartie vorgenommen wurde, oder aber wenn nur ein kleiner Theil der Iris durch den Schnitt entfernt wurde. Es wird dann die Wundöffnung durch die sich vorlegende Iris geschlossen und dieses um so mehr, als entweder die Pupille bereits vor der Abtragung verwachsen ist, oder aber kurz darnach sich verengt und, so wie ein allenfallsiger Substanzverlust der Regenbogenhaut durch Exsudation aus den Wundrändern, zum Verschlusse gebracht wird. Immer geschieht unter solchen Verhältnissen die Vernarbung auf dem Wege der Granulation.

Es infiltrirt sich der stehen gebliebene Cornealsaum mit Exsudaten, welche gleichzeitig auch den Wundrand überziehen, die blosliegende Iris schwillt an, ihre Gefässe werden ausgedehnt und sichtbar, und bald ist die ganze Wundfläche mit einem von extravasirtem Blute licht- bis dunkelroth gefärbten Exsudate überzogen, dessen oberflächlichste Schichten zu vereitern beginnen. In einem bis zwei Tagen darauf hat die Exsudatschichte bereits an Mächtigkeit bedeutend gewonnen, und wird der sie deckende Eiter abgespült, so erscheint ihre Oberfläche drusig körnig, lichtröthlich, von Blutpunkten, Blutschläuchen und Blutgefässen überzogen. Es hat sich eine granulirende Schichte auf der Irisoberfläche gebildet, und auf die Cornealwundränder ausgebreitet, ja nicht selten

erstrecken sich die Fleischwärzchen selbst auf die Vorderfläche des Cornealsaumes und treten mit der Conjunctiva in unmittelbare Berührung und Verbindung.

Später hört die Eiterung auf, es organisiren die oberflächlichsten Parthien der Fleischwärzchen zu einer dickern Lage Epithel, die tieferen zu Bindegewebe, und die tiefsten, sowie die in das Gewebe des Hornhautsaumes infiltrirten Exsudate zu faserig-scholligem Gefüge, es hat sich eine durchgreifende faserig-schollige Narbe etablirt, welche entweder mehr und mehr schrumpft, oder auch neuerdings ectatisch werden und so ein Staphylom wieder erzeugen kann. Es sind dieses Zustände, welche sehr häufig auch durch ausgebreitete durchbohrende Geschwüre der Hornhaut gesetzt werden.

§ 133. Wird eine solche durchgreifende Narbe, oder das aus ihr hervorgegangene Staphylom exstirpirt, so kann begreiflicher Weise kein Theil der Iris in das Bereich der Lochwunde fallen, oder doch nur ein schmaler Saum derselben, da ja eben die Narbe auf dem entblösst gewesenen Theile der Iris zur Entwicklung kam, und letzterer in metamorphosirtem Zustande deren Hinterfläche überkleidete. Es tritt dann die Linse, oder, wenn diese, was gewöhnlich geschieht, vor oder nach der Operation entleert worden war, der Glaskörper vor die Wundöffnung. Diese erscheint vollkommen durchsichtig und glänzend, sie gleicht einer Art Pupille, indem sie den Augengrund rein schwarz erkennen lässt, und auch dem Kranken die Möglichkeit verschafft, grössere und hellleuchtende Gegenstände wahrzunehmen, insbesondere da sich bei Verlust der Linse der in der Wunde liegende Glaskörper etwas nach vorn drängt und so eine convexe Oberfläche gewinnt, welche die Convergenz der einfallenden Strahlen bedingt.

Wenige Stunden bleibt der Zustand der oben beschriebene. Bald aber findet man den stehen gebliebenen Saum der Hornhaut getrübt, etwas aufgeschwellt von infiltrirtem, grau-weissem, durchscheinendem, sulzähnlichem Exsudate, welches auch die Randfläche selbst bedeckt und sich in Gestalt eines schmalen Bändchens ringsum auf die Convexität der, die Wunde stopfenden Linse oder aber des Glaskörpers hinüberlegt. Nach und nach wird dieser Saum breiter und somit die schwarze, vicariirende Pupille immer kleiner, bis endlich die Ränder des Exsudatsaumes zusammenfliessen, und das Hornhautloch durch eine grau-weisse, trübe, wegen ihrer Dünnheit aber bläulich durchscheinende Membran übersponnen ist, welche noch immer die unbestimmte Wahrnehmung grösserer und heller Gegenstände zulässt.

Die Metamorphosen dieses Exsudates sind nun sehr verschieden, und diese Differenz lediglich durch die mannigfaltige Constitution des Exsudates selbst bedingt.

Gewöhnlich ist das Exsudat ein rein faserstoffiges, ungemein derbes, welches alsbald nach seiner Absetzung gerinnt und eine trockene, feste, zähe, ganz strukturlose, durch ungemein feine und lichte Molekule bestäubte Masse darstellt, in der sich nur hier und da eine undeutliche Faserstreifung nachweisen lässt. Erst mit der weiteren Organisation wird die Faserung deutlicher, sie entwickelt sich durch primitive Spaltung des Exsudates, keine Spur einer Zellenbildung lässt sich wahrnehmen.

Bei minderer Festigkeit des Exsudates und grösserem Wassergehalte, ist aber schon Anfangs das ganze Aussehen des Exsudates ein mehr lockeres, es

zeigen sich alsbald nicht nur an den infiltrirten Rändern des Hornhautloches, sondern auch in dem, auf die Linse oder den Glaskörper übergehenden Exsudatsaume rothe Punkte, die sich mehr und mehr ausdehnen und endlich feine Gefässe vorstellen, welche blutig injicirt, und mit vorherrschender centripetaler Richtung verlaufend, ein Gefässnetz bilden, welches dem Exsudate eine mehr minder lebhafte Röthe verleihet, und wegen seiner grösseren Dichtigkeit am Lochrande einen nach innen verwaschenen Gefässkranz bildet. In solchen Fällen findet man bei der mikroskopischen Untersuchung an der Oberfläche des Exsudates eine Schichte Zellen verschiedener Gestalt mit Uebergangsformen theils in Eiterelemente, theils aber in wahres Fasergewebe, daher auch immer eine leichte eitrige Sekretion bemerkbar wird. Eingeschlossen in diese Schichte sind dann immer eine Unzahl ganz blasser, gelber, kleiner Blutkörperchen mit scharfer aber äusserst zarter Contour und nur wenig granulirtem Inhalte. Diese Blutkörperchen sind theils discret, theils aber in Häufchen gesammelt, und ganz gewöhnlich in verzweigte, schlauchähnliche Räume eingeschlossen, welche jedoch noch keine Wandungen besitzen, es sind Blutcanäle, welche dem freien Auge als Gefässe erscheinen. Gefässe im eigentlichen Wortsinne fehlen noch, die Canäle überziehen sich erst in einer späten Periode mit eigentlichen, strukturlosen Gefässwänden.

Es sind diese Blutelemente wahre Neubildungen, eine Folge der Organisation des Exsudates. Sie kommen immer nur bei saftreichen Exsudaten mit entschiedener Tendenz zur Zellenbildung vor, welche letztere bisweilen eine sehr üppige ist, so, dass stellenweise das Exsudat in Form wahrer Granulationen wuchert. Namentlich am Corneallochrande bilden diese Granulationen nicht selten eine Art Kranz, öfters aber schiessen sie auch in der Breite des Exsudatsaumes als ganz isolirte, hirsekorngrosse Hügelchen auf, und geben dem Exsudatblatte ein unebenes, drusiges Ansehen.

Es ist ganz falsch, diesen Blutcanälen die Eigenschaft zuzusprechen, selbst dem Exsudationsprocess vorstehen zu können, und sofort die Matrix für die weitere Vermehrung des Exsudates abzugeben [87]. Es ist diese Ansicht falsch, indem diese Blutcanäle in ihrem Vorkommen an gewisse Bedingungen bezüglich der Constitution des Exsudates gebunden, also nicht immer vorhanden sind trotz massenhafter Exsudation und indem sie im Falle ihres Vorkommens anfänglich mit den Gefässen des allgemeinen Kreislaufes gar nicht zusammenhängen, wie sich schon aus der durchaus jugendlichen Gestalt der darin enthaltenen Blutkörperchen entnehmen lässt.

Ich kann demnach nicht umhin, die Exsudation des Narbenplasmas einzig und allein der Wundfläche selbst zuzuschreiben. Den grössten Theil liefern die Cornealränder selbst, und falls ein Wundrand der Iris in die Oeffnung fällt, dieser, es lässt sich aber durchaus nicht abläugnen, dass selbst die Oberfläche der Linse und des Glaskörpers, so weit sie in dem Bereiche der Wunde liegen, einen Theil produciren können. Sie sind doch permeabel, und in gewissen Fällen sieht man ganz deutlich, dass nicht so ein Vorrücken des Exsudatsaumes gegen die Mitte des Loches stattfindet, sondern dass sich das Loch mit Einem Male mit einer zarten, florähnlichen Haut überspinnt, welche nach und nach dicker wird und sich weiter organisirt.

Das Endresultat des zuletzt geschilderten Processes ist abermals eine durchgreifende, gewöhnlich sehr feste, zähe Narbe, welche nicht selten zu einem

merklichen Grade von Diaphanität gelangt, und in diesem Zustande Zeitlebens verharrt oder aber, was jedoch seltener geschieht, staphylomatös nach vornen gebaucht wird.

§ 134. Der temporäre Erfolg, den die Excision eines Cornealstückes bezüglich der Sehkraft eines Auges herbeizuführen im Stande ist, und vielleicht auch der nicht selten bedeutende Grad von Diaphanität in der nachfolgenden Narbe scheinen der Idee zu Grunde gelegen zu haben, durch

Excision eines Corneallappens

getrübte Hornhäute dem Lichte wieder durchgängig zu machen. Darwin [88] hatte zuerst die Idee der Trepanation gefasst, Dieffenbach [89] aber selbe ausgeführt. Um der Trübung der Narbe ganz sicher vorzubeugen, suchte er dieselbe gleich Anfangs auf ein Minimum zu reduciren und vereinigte die Wundränder durch Hefte. Der Erfolg war bei einem zweijährigen Mädchen ein eclatanter.

Indess fordert diese Operationsmethode die vollkommene Durchsichtigkeit eines grossen Theiles der Hornhaut und ist mit so grossen Gefahren verbunden, dass man Ammon vollständig beipflichten muss, welcher sie verwirft, und an deren Statt die minder gefährliche und in ihren Erfolgen mehr sichere Coremorphose für indicirt erklärt.

§ 135. Die allenthalben vorgebrachten Gegengründe sind auch so schlagend, dass diese Methode in der Oculistik gar keine Wurzeln zu fassen vermochte und man sich lieber der Hoffnung hingab, durch

Ueberpflanzung gesunder Hornhäute

von Thieren auf die Wunde excindirter, unheilbar trüber Cornealparthien, das Sehvermögen des unglücklichen Kranken wenigstens zum Theile zu retabliren. Eine Menge von Versuchen an Thieren und an Menschen sind gemacht worden, die Resultate sind leider sehr unbefriedigend ausgefallen, indem es nicht gelang, die Durchsichtigkeit der aufgepflanzten gesunden Hornhaut zu erhalten. Im glücklichsten Falle heilte selbe an, schrumpfte und wurde ganz undurchsichtig. In den meisten Fällen aber starb sie nachträglich ab, sie schwoll erstlich auf, wurde trüb, weich, und zerfloss, wenn sie nicht früher durch reichliche Eiterung an den Wundrändern abgelöst und abgestossen wurde, ja in sehr vielen Fällen stellte sich auf diese Versuche Panophthalmitis ein und der Bulbus ging phthisisch zu Grunde [90].

2. Die zusammengesetzten Wunden der Hornhaut.

§ 136. Sie werden gesetzt, wenn der verwundende Körper nicht blos in der Ebene seiner Schneide wirkt, sondern die Kraft seiner Einwirkung nach allen Seiten den Nachbargebilden mittheilt. Er bedingt dann Risse und Sprünge in das Parenchym der Cornea, durch welche einzelne Parthien entweder ringsum losgerissen, oder aber im grössten Umfange getrennt werden.

Der Widerstand, mit dem die Cornea dieser Art Zusammenhangstrennung vermöge ihrer bedeutenden Zähigkeit entgegentritt, setzt so bedeutende Gewalten voraus, dass jederzeit eine Erschütterung der nebenliegenden Theile angenommen werden muss, durch welche dann auch die Vegetationsfähigkeit der Cornealformelemente in noch weiterem Umfange gestört und das Fortleben der zum Theile losgetrennten Parthien um so sicherer unmöglich gemacht wird.

§ 137. Zu diesen Wunden gehören vor allen andern Schusswunden, von welcher Art auch das Projektil sei, Hieb- und Stichwunden mit stumpfen schartigen Instrumenten, alle Arten von Risswunden, daher auch die so selten vorkommenden Berstungen der Hornhaut bei stumpfen mit grosser Gewalt auf das Auge wirkenden Körpern, gequetschte Wunden durch Steinwürfe, Peitschenhiebe u. s. w.

§ 138. Es combinirt sich hier die Zusammenhangstrennung der Blätter der Cornea mit Cohäsionsanomalien in den letzten Formbestandtheilen derselben, und die unmittelbare Folge dessen ist Absterbung der in ihrer Continuität gestörten Elemente. Die fetzigen Wundränder schwellen an, werden weiss, trüb und zerfallen endlich in einen weissen oder weiss-grauen, schmierigen Brei, sie bieten alle Erscheinungen der Malacie dar, es ist eine partielle Erweichung der Hornhaut, bedingt durch Aufhebung der zum Leben nothwendigen Erfordernisse. In Fällen bedeutender Erschütterung der Hornhaut in ihrem ganzen Umfange erweicht sie wohl auch ganz oder geht in Brand über.

§ 139. Ist der durch die Verletzung und ihre Folgen, durch die Malacie oder den Brand gesetzte Substanzverlust ein blos theilweiser, so entwickelt sich in den angrenzenden Parthien der Hornhaut wahre Entzündung, Infiltration mit plastischer Lymphe. Diese letztere zerfällt, wenigstens zum Theile, constant in Eiter und es etablirt sich ein Cornealgeschwür mit allen seinen Folgen.

Reichliche Infiltration der angrenzenden Cornealtheile mit succulentem, wasserreichem Exsudate hat immer eine sehr rasche Vereiterung und sofortige Ausbreitung des Verschwärungsprocesses zur Folge, es gehen mehr und mehr Elemente verloren, die Cornea kann ihrer Totalität nach durch Exulceration zerstört werden.

Die weiteren Folgen sind dann Entleerung und Phthise des Augapfels, also denen ähnlich, welche durch totale Consumtion der Hornhaut in Folge von Brand oder Erweichung gesetzt werden.

In den meisten Fällen aber, namentlich wenn sich die verletzende Kraft nicht weit auszubreiten im Stande war, beschränkt sich die Exsudation auf die nächsten Nachbargebilde im Umkreise der Wunde, in welche sich, falls sie penetrirte, fast immer ein Theil der Iris vorlagert. Nur ein geringer Antheil des abgelagerten Exsudates geht die Eitermetamorphose ein, es organisirt und bildet eine faserig-schollige, leucomatöse, oberflächliche, oder mit vorderer Synechie gepaarte, durchgreifende Narbe. Die Form der letzteren variirt nach Gestalt und Ausbreitung der Wunde, gewöhnlich aber erscheint sie streifenförmig und im Querdurchschnitte keilförmig, indem die Zerstörung der oberflächlichen Parthien der Cornea theils ursprünglich durch die Wunde, theils aber durch die nachfolgende Verschwärung eine ausgebreitetere, als in den tieferen Schichten der Hornhaut ist.

Nur in sehr seltenen Fällen, wenn die penetrirende Wunde eine nahebei einfache ist, die Wundränder fast scharf und kaum erschüttert sind, werden die Wundflächen per primam intentionem vereinigt, oder falls sich die Wundränder bereits etwas infiltrirt hatten, durch Resorbtion wieder gereiniget, sodass kaum eine Spur einer Narbe zurückbleibt [91].

§ 140. Bedenkt man die Grundbedingung dieser Verletzungen, Einwirkung einer bedeutenden Gewalt, um den stumpfen Körper durchdringen,

oder aber die Cornea bersten zu machen, so ist leicht ersichtlich, dass die Prognose nicht allein auf den Zustand der Cornea unmittelbar nach der Verletzung gebaut werden kann, indem auch die übrigen Theile des Bulbus im hohen Grade afficirt werden, und namentlich die gefässreichen Theile des Augapfels leiden. Sie äussern ihre Alteration gewöhnlich in massenhaften Blutaustretungen in die Augapfelhöhle, in nachfolgender Panophthalmitis, ja selbst in Brand des Bulbus, wenn die Verwundung der Cornea selbst eine sehr geringfügige schien, oder ganz fehlte.

Doch nicht allein das Gefässleben ist im hohen Grade gefährdet, auch die Nerven des Bulbus werden in hohem Grade betheiligt, und die Rückwirkung dessen auf das Centralorgan kann sich in den bedeutungsvollsten Symptomen äussern. Es sind Fälle bekannt, in welchen Risswunden des Augapfels Tetanus erzeugt hatten [92].

3. Die verunreinigten Wunden der Hornhaut.

§ 141. Es sind dieses Wunden, in welchen ein Theil des verletzenden Körpers stecken geblieben ist, und entweder nur mechanisch reizend einwirkt, oder aber zugleich chemische Wirkungen entfaltet.

§ 142. Es ist leicht einzusehen, dass jede der bereits abgehandelten Wundformen eine verunreinigte sein könne, und dass unter solchen Umständen die unmittelbaren Folgen sowohl, als auch die weiteren Consequenzen in höchst bedauerlichem Maasse gesteigert werden müssen. Ich komme auf diese nicht mehr zurück, und wende mich sogleich zu einer Classe von Wunden, welche äusserst häufig vorkommen, und den ganzen Complex ihrer Folgezustände nicht sowohl aus der mechanischen Continuitätstrennung selbst ableiten lassen, sondern vielmehr nur aus der dynamischen oder chemischen Einwirkung des sie bedingenden, und in ihnen steckenbleibenden Körpers auf die Wundränder.

Ich meine jene Wunden, welche durch Glassplitterchen, Metallspäne, Pulverkörner und ähnliche kleine Körperchen gesetzt werden, und diese eingekeilt festhalten.

§ 143. Werden solche Körper alsbald, nachdem sie eingedrungen sind, wieder entfernt, so wird der ohnehin nur äusserst geringe Substanzverlust durch einfache Schwellung der Wundränder ersetzt, diese verheilen per primam intentionem, wahrscheinlich auf dieselbe Weise, wie ich es bei einfachen Schnitt- und Stichwunden angegeben habe [93]. Nur selten ist die Verletzung, und die nachfolgende operative Entfernung desselben geeignet, Entzündung und selbst Verschwärung nach sich zu ziehen, namentlich, wenn der Körper kein chemisch löslicher gewesen und sofort Zersetzungen der organischen Masse im Umkreise der Wunde herbeizuführen vermochte, während vergiftete Körperchen, wie z. B. Bienen-, Wespenstachel gewöhnlich ungemein intensive Entzündung und selbst gänzliche Zerstörung des Augapfels veranlassen.

§ 144. Wird der fremde Körper nicht herausgenommen, so infiltrirt sich die Umgebung mit plastischem Exsudate, dieses geht sehr bald in Eiterung über und lockert so nach und nach den fremden Körper, indem es die Theile, von welchen er festgehalten wird, erweicht und schmilzt, und so den

Körper entweder von selbst herausfallen macht, oder aber durch das reichliche, halbflüssige Entzündungsprodukt abhebt und herausstösst.

So umgeben sich eingekeilte Glassplitter, Eisenfeilspäne etc. etc. sehr bald mit Exsudat, durch dessen Schmelzung eine Art Grübchen gebildet wird, in dem der fremde Körper ganz lose hängt, bis er herausfällt, wenn er nicht vorläufig chemisch alterirt und aufgelöst worden ist, wie dieses häufig bei Metallsplittern, besonders Gusseisenspänen geschieht. Da findet man häufig das Metallkörnchen ganz gelöst in einen braun-schwarzen, leicht zerbröcklichen, körnigen Brei.

§ 145. Nicht selten aber geschieht es, namentlich bei chemisch nicht angreifbaren Körpern, z. B. Holzsplittern, Glasscherben, dass das denselben umspinnende Exsudat nur theilweise oder an der Oberfläche die Metamorphose zu Eiter durchmacht, während der andere Theil coagulirt und in eine feste, zähe Narbenmasse umgewandelt wird, welche den fremden Körper in der Tiefe festhält, während an der Oberfläche der Verschwärungsprocess weiter und weiter greift [94]. So sah man Körper wochen-, ja jahrelang in der Cornea haftend, einen Eiterungsprocess unterhalten, es ist eine Art unvollkommener Einkapselung und macht den Uebergang zur vollständigen Inkapsulirung, wo das in der Umgebung abgesetzte Exsudat wenig oder gar keine Tendenz zur Eiterung hat, und sich in eine feste Narbe verwandelnd gleich einer Schale den Körper umhüllt [95], bis endlich unter günstigen Umständen nachfolgende Entzündung die Kapsel schmilzt, und so den Körper sammt seinem Balge zum Abstossen bringt.

Besonders günstig ist dieser Inkapsulirung das Auftreten von Fleischwärzchen, die von allen Seiten rings um den fremden Körper herumwuchern und selben, indem sie vor ihm zusammenfliessen und verkleben, vollkommen umschliessen können.

§ 146. Doch nicht immer ist ein Inkapsulirungsprocess und Verschwärung die nothwendige Folge von der Einkeilung fremder Körper, derselbe sitzt oft lange Zeit ohne alle Spur von Inkapsulation in der Hornhaut. Namentlich gilt dieses von Pulverkörnern. Es ist oft nicht möglich, selbe ohne bedeutende Substanzverluste aus der Cornea zu graben, sie bleiben Wochen, Monate, Jahre als schwarze Punkte in der Hornhaut haften. Nur wenn sie glühend und in grosser Menge eindrangen, erregen sie Entzündung, Eiterung und theilweise Ausstossung, in häufigen Fällen entwickelt sich dann auch sehr heftige Entzündung der ganzen Hornhaut, es stösst sich das ganze Epithel und ein Theil der Vorderschichten ab, die Hornhaut wird ihrem ganzen Umfange nach in eine Geschwürsfläche verwandelt, welche sich nach der Hand mit einer Schichte undurchsichtigen, sehnenähnlichen Gefüges überzieht, in dessen tiefsten Schichten man nach vielen Jahren noch Reste der Pulverkörner als schwarze Massen wiederfindet.

Es scheint, als ob die Kohle als ein sehr indifferenter Körper nicht immer fähig wäre, die Cornea zur Entzündung und Ausstossung zu vermögen. Das Oxyd und die Kohle in die Cornea gedrungener Körper bleibt oft sehr lange in der Cornea sitzen als ein schwarzes oder braunes Pünktchen [97].

Dritte Fehlergruppe.

Abweichungen der Textur.

§ 146. Der naturhistorischen Richtung dieses Werkes entsprechend, fasse ich den Begriff der Abweichung nicht als den Rahmen für ein Aggregat gegebener Symptomcomplexe auf, sondern in der Bedeutung eines Werdens, eines Processes, eines Ueberganges von dem normalen Zustande in den anomalen [98].

Es handelt sich demnach vor Allem darum, den Ausgangspunkt dieser Abweichungen zu finden, um daraus die einzelnen, unter einander differenten Processe, gleich den Verästelungen eines Baumes aus dem Stamme ableiten und in die fernsten Verzweigungen verfolgen zu können.

§ 147. Die Textur eines Organes ist das Resultat eigenthümlicher Gestaltung des zu seiner Bildung verwendeten Plasmas, welches formell für alle Organe ein gleichartiges, homogenes ist, in chemischer Beziehung aber als specifisch verschiedenes angenommen werden muss. Die Eigenthümlichkeit der Gestaltung muss nach dem gegenwärtigen Stande unserer Kenntnisse in der, einem jeden Organe inwohnenden specifischen Bildungsthätigkeit, als eines Theiles der dem Gesammtorganismus inhärirenden Lebensenergie begründet gedacht werden.

Texturanomalien lassen sich daher theils aus Veränderungen des in die Vegetation des Organes eingehenden Plasmas, theils aber aus Alterationen der den Bildungsprocess leitenden specifischen Lebensenergie deduciren.

§ 148. Chemische Differenzen der allgemeinen Nahrungsflüssigkeit, Blutdyscrasien müssen nothwendig eine Alienation des Lebensprocesses in sämmtlichen Organtheilen bedingen, und ebenso ist ein strikter normaler Bildungsvorgang bei Veränderungen in der allgemeinen Lebensenergie oder in der specifischen eines Organes nicht denkbar. Doch häufig erscheint die Vegetation eines Organes bei eclatanter chemischer Alteration des Blutes ungetrübt, und dieser Umstand, sowie die äusserst verschiedene Empfänglichkeit der Organe für äussere sowie für innere Reize zwingt uns, Schwankungen in der Qualität der Organisationsthätigkeit innerhalb der Grenzen der Normalität anzunehmen, und den Begriff der Anomalie auf jene Alterationen zu beschränken, die durch äusserlich sichtbare Merkmale objektiv in die Erscheinung treten.

§ 149. Dieses auf die Cornea anwendend, finden wir in dem Verluste der optischen Gleichartigkeit den Ausdruck für sämmtliche unmittelbare, objektiv wahrnehmbare Erscheinungen alterirter Bildungsthätigkeit [99].

§ 150. Der Verlust der optischen Gleichartigkeit ist durch das Auftreten anomaler Formelemente in dem Parenchym der Cornea oder in der Epithelialdecke bedingt, und es kömmt nur darauf an, die Art und Weise dieses Eingehens fremdartiger Formelemente in das Hornhautgewebe zu erörtern.

Man ist gewöhnt, Exsudation als das Moment zu bezeichnen, welches dem Auftreten differenter Bestandtheile in dem Gewebe eines Organes zu

Grunde liegt, und diese Durchschwitzung auf Alterationen der Gefässwände selbst zurückzuführen. Mit einem Worte Entzündung ist die Aegide, unter welcher man sämmtliche Processe mit Anbildung neuer, differenter Formelemente vereinigen zu können glaubt.

Erstes Hauptstück.
Die Hornhautentzündung und ihre Producte.

§ 151. Fasst man die Erscheinungen, welche die neueren, nicht speculirenden, sondern forschenden Pathologen, gestützt auf Experimente und Studien am Leichentisch als nothwendig erklären, auf dass der Begriff einer Entzündung erschöpft sei, näher in das Auge, so ist man gezwungen, entweder die Entzündungsfähigkeit der Cornea ganz abzuläugnen [100], oder aber den Begriff der Entzündung selbst zu ändern, denn es fehlen der Hornhaut die wesentlichsten Bedingungen zu einer Entzündung im gewöhnlichen Wortsinne, das Blut und seine Gefässe.

§ 152. Der Blutmangel der Cornea in ihrem normalen Zustande ist allgemein anerkannt, und die Vertheidiger der Cornealgefässe finden ihre Hauptwaffe in der Injectionsfähigkeit derselben während exsudativen Processen.

Doch ist die Gefässbildung keine der Keratitis der Regel nach zukommende Erscheinung, und selbst die eifrigsten Gegner der Chelius'schen Ansicht, alle während Entzündungsprocessen der Cornea auftretenden Gefässe seien Neugebilde, sind gezwungen, Keratitides ohne Gefässbildung anzunehmen, ja sogar durch Aufstellung einer Keratitis vasculosa, pannosa etc. die Unwesentlichkeit der Gefässe zu dem Begriffe der Keratitis zu sanctioniren.

Uebrigens wären Gefässanomalien der Grund der Exsudation als Hauptmoment der Keratitis, so müsste nothgedrungen der Grad der Entzündung, die Masse des Exsudates, in irgend einem Verhältniss zur Congestion und zur Stase des, in den entzündlich alterirten Gefässen enthaltenen Blutes stehen. Wir sehen aber gerade die reichlichste Gefässbildung bei quantitativ sehr geringfügigen Exsudationen, während die massenhaftesten Ausschwitzungen, wie sie bei der Metastase, dem Krebs, Tuberkel der Hornhaut vorkommen, ferner alle jene Exsudationen, welche ein rein faserstoffiges, festes, zähes, durch Faserspaltung höhere Organisationsstufe erklimmendes, oder in dem Zustande ursprünglicher Crudität verharrendes Produkt liefern, primär ohne alle, selbst ohne die geringste Spur von Gefässbildung verlaufen.

Es lassen sich weiter hier die ungemein reichlichen parenchymatösen Blutungen, welche mechanischen Verletzungen von Hornhautparthien folgen, in denen sich Exsudation mit Blutinjektion gepaart findet, absolut mit dem Begriffe einer Blutstase nicht vereinigen.

Und sollte noch ein Zweifel erübrigen, so ist das Mikroskop dem kundigen Auge ein Mittel, alle Nebel zu zerstreuen, die Unabhängigkeit der Hornhautexsudation von Gefässen und Blutstase zu erweisen, und sofort die Differenz der Keratitis von Entzündungsprocessen anderer Organe auf die eclatanteste Weise darzuthun. Die Blutkörperchen, welche in frischen Entzündungsheerden vorkommen, beurkunden sämmtlich durch ihre physicalischen Eigenschaften ihr

jugendliches Alter und differiren in jeder Beziehung von den, in dem allgemeinen Blutstrome bewegten Blutkügelchen. Sie erscheinen sehr blass gefärbt, gewöhnlich gelblich, von unregelmässig rundlicher Gestalt, sehr verschiedener Grösse, bedeutender Weichheit und führen einen fast homogenen Inhalt, der sich nur in eine sehr geringe Anzahl dunkler Körperchen differenzirt hat. Die sie umgebende Lymphe schlägt der Masse nach weit vor und hält sie gegenseitig von einander entfernt, nur selten findet man einige unter einander verklebt, sie sind grösstentheils flott. Sie finden sich eingeschlossen in ganz unregelmässig schlauchartigen Lücken des infiltrirten Cornealgewebes, welche Lücken anfänglich regellos und armstrahlig sind, später aber sich nach einer oder der andern Richtung ausdehnend, in verästelte Kanälchen übergehen, welche mit benachbarten Blutlücken anostomosiren und endlich auch mit den Gefässen des allgemeinen Blutstromes in Communication treten. Immer aber fehlen noch Gefässwände und unterscheiden diese Bluträume von capillaren Gefässen, von welchen letzteren sie auch durch bedeutend grösseres und ganz ungleichmässiges Caliber an verschiedenen Stellen ihrer Länge abweichen.

Es sind nach allem dem in der Injektion entzündeter Cornealpartien nicht sowohl alte, congestionirte Gefässe, als vielmehr *evident neugebildete Bluträume* zu sehen, in welchen auch jede Spur einer Stase mangelt, indem weder eine Verklebung der Blutkörperchen, noch eine Anpfropfung mit verdicktem, saturirt gefärbtem, durch coagulirtes Fibrin und Albumen festgeronnenem Cruor wahrgenommen wird, noch irgend welche, dem Blute fremdartige Kern- und Zellenbildungen innerhalb dieser Canäle in die Erscheinung treten.

§ 153. Es lässt sich daher auch kein Theil des sich allmälig mehrenden Exsudates auf Rechnung einer entzündlichen Stase der, in der Cornea auftretenden, neugebildeten Gefässe setzen, und es muss das Auftreten fremdartiger Formelemente von Gefässalterationen innerhalb der Hornhaut absolut unabhängig erklärt werden.

Mit dem Mangel ausschwitzungsfähiger Gefässe fällt aber auch das letzte und das Hauptcriterium einer Entzündung, *die Exsudation*. Es stellt sich eine Exsudation in dem gewöhnlichen Wortsinne als ganz unmöglich heraus, und es bleibt nur die Annahme einer mittelbaren Ueberführung fremdartiger Formelemente aus dem, die Cornea stetig durchtränkenden und nährenden Kammerwasser in das Hornhautgewebe gerechtfertigt.

§ 154. Würden aber die in der Hornhaut auftretenden anomalen Formelemente *als solche*, aus dem Humor aqueus in die Hornhaut überführt, so müsste deren Erscheinung stetig an eine entsprechende Alteration des Kammerwassers gebunden sein. Diese Veränderung des Humor aqueus in seiner Constitution liesse sich wieder nur ableiten entweder aus einer allgemeinen Bluterkrankung oder aber im Falle deren sichtlicher Abwesenheit aus einer localen Alteration der Ciliarfortsätze, als den Secretionsorganen der wässerigen Feuchtigkeit.

Nun gibt es aber gewiss und unbestreitbar Fälle, und sie sind die häufigsten, in welchen dies Auftreten fremdartiger Formelemente in allgemeiner Bluterkrankung durchaus nicht begründet gedacht werden kann, und gerade diese Fälle sind es, in denen die Erkrankung offenbar auf die Cornea beschränkt ist, und ohne alle Mitleidenschaft der Ciliarfortsätze gefunden wird.

Anderseits sind die Fälle gar nicht selten, in welchen die Cornea vollkommen rein und klar ist, und anscheinend ganz normal vegetirt, während in dem ganzen Organismus die Herrschaft einer hochgradigen fehlerhaften Blutmischung zur Anschauung kommt, und sofort auch eine chemische Alteration des Kammerwassers sehr wahrscheinlich wird, ja bisweilen besteht die Hornhaut in ihrer völligen Integrität, wenn der Humor aqueus selbst auf Distanz seine von Grund aus veränderte Mischung in Trübung zu erkennen gibt.

Endlich kommt es sehr oft vor, dass die in der Hornhaut abgelagerten Stoffe denen ganz ungleich sind, welche massenhaft und in den verschiedensten Organen gleichzeitig auftretend, durch ihre eigenthümliche Constitution eine bestimmte Erkrankung des Blutes in seiner Totalität voraussetzen. So sehen wir bei ausgesprochener Tuberkulose des Gesammtorganismus, bei allgemeiner Krebsdyscrasie oft Formelemente auftreten, welche den Produkten dieser Krasen diametral entgegen entweder in üppiger Eiterzellenbildung sich ergehen, oder aber gerinnen und auf dem Wege der Faserspaltung organisiren.

Alles deutet also darauf hin, dass die allgemeine Blutconstitution und die Zusammensetzung des Kammerwassers nur *Ein* Moment sei, welches die *Möglichkeit* der Anbildung gewisser abnormer Formelemente begründet, aber noch eines zweiten Momentes bedarf, auf dass diese organische Metamorphose ein thatsächliches werde.

§ 155. Man ist gezwungen, in der Hornhaut selbst einen Grund zu suchen, der diese differente, chemische und formelle Gestaltung der mit dem Humor aqueus eintretenden Ernährungsstoffe erklärt, man kann nicht umhin, *Alteration der specifischen Lebensthätigkeit der Cornea* als das Moment zu bezeichnen, welches in den meisten Fällen allein die Entwicklung anomaler Gestaltungsprocesse in der Hornhaut bedingt, in den übrigen Fällen aber die unmittelbare, letzte Ursache ist, auf dass sich präexistirende Krasen in der Cornea localisiren können.

§ 156. Der letzte Grund der Texturabweichung liegt dem zu Folge in der Cornea selbst, in ihrer specifischen Bildungsthätigkeit, der Process, welcher das Auftreten anomaler Formelemente unmittelbar bedingt, ist ein localer, auf die Cornea selbst beschränkter.

Da nun die Durchtränkung der Cornea mit Kammerwasser ein physiologischer Vorgang ist, kann in den Fällen *normaler* Constitution dieser Flüssigkeit bei dem Auftreten fremdartiger Formelemente von einem Exsudationsprocesse nicht die Rede sein.

Aber auch in dem Falle *chemischer Alteration der wässerigen Feuchtigkeit* kann von einem Exsudationsprocesse nur dann gesprochen werden, wenn anomale Formelemente in der Cornea bereits wahrgenommen werden. Diese sind nach dem Vorhergehenden aber nicht als solche überführt, sondern erst in der Cornea gebildet worden. Es ist hier das Eingehen des Elementes in die Cornea ein normaler Vorgang gewesen, und nur dessen differente Gestaltung innerhalb der Cornea ist ein krankhafter Process zu nennen. Es wird also auch in den Fällen, in welchen chemische Alteration der wässerigen Feuchtigkeit dem Auftreten fremdartiger Formelemente zu Grunde liegt, der Begriff der Exsudation, selbst im weitesten Sinne, nicht erschöpft.

§ 157. Es fehlen somit alle Momente, welche die Bezeichnung des fraglichen Processes als Entzündung in dem Sinne der neueren und alten Schule rechtfertigen könnten. Da aber nicht nur die ätiologischen Momente, sondern auch die, diesen Process begleitenden Symptome, sowie die Folgen desselben die eclatanteste Analogie mit den Entzündungen anderer Organe darbieten, ist eine durchgreifende Scheidung derselben durchaus nicht zulässig und wir sind gezwungen mit Beibehaltung der alteingebürgerten Benennungen, die Keratitis als einen Process zu schildern, der in qualitativen Alterationen der specifischen Bildungsthätigkeit der Cornea begründet, sich durch normwidrige Differenzirung des, das Cornealparenchym in allen seinen Bestandtheilen (Epithel und eigenthümliche Cornealsubstanz) durchtränkenden Kammerwassers äusserlich zu erkennen gibt.

§ 158. Die Entzündung der Cornea und jene bluthaltiger Organe kommen demnach darin überein, dass sie wesentlich in qualitativer Abweichung des specifischen Lebensprocesses begründet und durch Produktbildung verschiedener Art ausgezeichnet sind. Der Vorgang, die Art und Weise, wie die Produkte gesetzt werden, ist aber in beiden ein verschiedener. In Entzündung gefässhaltiger Organe ist das Eingehen fremdartiger Stoffelemente in das Gewebe ein Hauptmoment und begründet in der Unwegsamkeit der capillaren Höhlung. In der Keratitis ist aber ein Ueberströmen heterogener Stoffe ganz unwesentlich, indem das die Cornea und ihr Epithel durchtränkende, ihr also de Norma zukommende eiweissähnliche Fluidum selbst chemisch umgesetzt und in organische Formelemente anomaler Art metamorphosirt wird. Der Process beginnt erst in dem eigentlichen Gewebe der Cornea, innerhalb der Faserblätter und Epithelialzellen, während bei Entzündungen der gewöhnlichen Art das erste Stadium stetig in der Gefässhöhle, also ausserhalb dem Parenchyme des, zur Entzündung gehenden Organes abläuft.

§ 159. Der Abgang dieses Momentes macht es nun auch in der Cornea möglich, von Entzündung des Epithels zu sprechen, eine Benennung, die ohne die vorausgeschickte Definition der Hornhautentzündung ein totaler Unsinn wäre, bei der Bezeichnung des analogen Processes in dem Cornealfasergewebe mit dem Namen „Entzündung“ aber nicht umgangen werden kann, da der Vorgang und die Erscheinungen in dem Fasergewebe und Zellenstratum der Cornea wesentlich identisch sind, und schon auf diese Weise die ungemeine Differenz zwischen Keratitis und Entzündung bluthaltiger Organe herausstellen.

§ 160. Da Stase zum Begriff der Hornhautentzündung nicht nothwendig ist, lassen sich auch sämmtliche in qualitativer Abweichung der specifischen Lebensenergie der Cornea begründeten Produktbildungen unter den Ramen der Entzündung fassen und eine Differenzirung entzündlicher und nicht entzündlicher Exsudate ist um so weniger möglich, als sämmtliche regelwidrige Produktionen in dem Bereiche der Cornea bei ihrem ersten Auftreten, in ihrer Urform vollkommen gleiche sind, eine eigenthümliche, sulzähnliche, mehr weniger flüssige, durchscheinende, farblose, anscheinend homogene Substanz vorstellen, welche sich von der normalen Grundsubstanz der Hornhaut nur durch eine äusserst zarte, lichte, staubähnliche Granulirung unterscheidet,

ein Phänomen, welches sich zwangslos zurückführen lässt auf eine normwidrige Differenzirung in den chemischen Stoffelementen der Cornealgrundsubstanz, auf eine Gerinnung ihrer proteinigen Bestandtheile [101].

So weit ist der exsudative Process in der Hornhaut für alle Fälle ein gleicher. Erst später beginnen sich in der weiteren Congregation der Molecule Differenzen herauszustellen.

§ 161. Ist das Produkt der Keratitis in seiner Urform ein stetig gleichartiges, so genügt es auch, in dem Kammerwasser Ein einziges proteiniges Element als Quelle sämmtlicher Exsudatformen anzunehmen, vorausgesetzt, dass dieser proteinige Stoff die Fähigkeit hat, je nach den obwaltenden Verhältnissen sich nach verschiedenen Richtungen hin zu metamorphosiren.

Bischof hat nun wirklich die proteinige Substanz des Kammerwassers als eine solche erkannt, welche ihrer Natur nach dem Eiweisse ähnlich, unter gewissen Umständen zu Faserstoff umgewandelt wird, daher sie Virchow [102] mit dem Namen „Fibrinogen" bezeichnet. Indem nun der letztere [103] nachgewiesen hat, dass der Faserstoff seinen chemischen Eigenschaften nach stetig nur Einer sei, und alle scheinbaren chemischen Differenzen der verschiedenen Faserstoffarten sich auf mechanische Differenzen der Gerinnung, d. h. auf grössere oder geringere Cohäsion der unlöslich gewordenen Faserstoffmolekule zurückführen lassen; ist in dieser Substanz, in dem Fibrinogen der Cornealgrundsubstanz der Schlüssel gegeben zur Aufklärung aller weiteren Metamorphosen der in ihrer Urform gleich constituirten Exsudate. Sämmtliche Exsudatformen erscheinen als das Resultat differenter Gestaltung der die Cornea de Norma durchtränkenden fibrinogenen Substanz.

§ 162. Diese differente Gestaltung kann wieder nur begründet sein in specifisch verschiedenen Alterationen der der Hornhaut eigenthümlichen Bildungsthätigkeit, in specifischen Affektionen der, diese Bildungsthätigkeit incitirenden und leitenden Cornealnerven. Nur unter Annahme eines solchen Einflusses der Nerven auf die normale oder regelwidrige Gestaltung der Grundsubstanz der Hornhaut wird es bei dem erwiesenen Mangel von Cornealgefässen möglich, die Beschränkung eines Exsudationsheerdes auf einzelne Parthien der, übrigens im Zustande der Norm verharrenden Cornea zu begreifen, nur dadurch wird es möglich, einzusehen, warum in der Hornhaut je nach Umständen bald diese, bald jene Form von Exsudaten auftaucht und sich dabei durchaus nicht an die allgemeine Constitution des Blutes bindet, ja ihr gerade entgegengesetzte Eigenschaften darbietet, warum nicht selten in kleinem Umfange formell höchst verschiedene Produkte zur Entwicklung kommen, da doch die Nahrungsflüssigkeit der Hornhaut nur Eine, für alle Theile der Cornea eine gleiche ist.

§ 163. Indessen lässt sich doch nicht abläugnen, dass gewisse Blutconstitutionen in manchen Fällen ganz eigenthümliche Metamorphosen der in der Hornhaut abgelagerten Produkte bedingen, es lässt sich bisweilen ein gewisser Zusammenhang zwischen der weiteren Entwicklung eines Hornhautexsudates und der specifischen Blutmischung nicht verkennen, indem die formelle Gestaltung des Hornhautexsudates ganz übereinstimmt mit jener von Produkten der allgemeinen Dyscrasie in anderen Organen.

Es ist unter solchen Verhältnissen aber unentschieden, ob die allgemeine Blutentmischung einzig und allein durch chemische Veränderungen des Kammerwassers, in specie seines Fibrinogens, jene Metamorphosen in der Grundsubstanz der Hornhaut bedinge; oder aber ob jene Alterationen der allgemeinen Lebensenergie, welche allgemeinen Blutveränderungen zu Grunde liegen oder parallel gehen, Alterationen in der specifischen Bildungsthätigkeit der Hornhaut und sofort normwidrige Differenzirungen der Cornealgrundsubstanz nach bestimmten Richtungen hin vermitteln können.

Zur Begründung der ersten Ansicht sind bisher noch gar keine Fakta in die Wissenschaft eingeführt worden, ja der häufige Bestand der Cornea in ihrer Integrität unter der Herrschaft hochgradiger Blutentmischung und die Möglichkeit eines Zustandekommens ganz widersprechender Exsudatformen treten ihr direkt entgegen, während sich für die zweite Ansicht wohl keine positiven Beweise vorführen aber auch keine Gegengründe aufstellen lassen.

Es sei dem wie ihm wolle, so lässt sich in manchen Fällen eine gewisse Beziehung zwischen Bluterkrankung und Cornealprodukten nicht verkennen, es bleibt jedoch der letzte Grund dieser specifischen Gestaltung der Exsudate dunkel, es ist unerwiesen, ob mehr das chemische oder dynamische Moment in der Begründung bestimmter Metamorphosenreihen hervorschlage, ein Zweifel, der eigentlich auch die Grundursache der Dyscrasie selbst betrifft.

§ 164. Wir sind also bemüssiget, specifische Entzündungsprodukte in der Hornhaut anzunehmen, und sie im Allgemeinen als solche zu bezeichnen, welche einen gewissen Zusammenhang mit der allgemeinen Constitution des Blutes erkennen lassen. Sie sind in so fern den reinen Entzündungsprodukten entgegengesetzt, als sich bei diesen kein derartiger Causalnexus nachweisen lässt.

Da nun die Erfahrung täglich lehrt, dass bei sichtlichem Vorhandensein einer bestimmten Krase Produkte in der Hornhaut abgelagert werden, die der normalen oder einer der ersten gerade entgegengesetzten Krase entsprechen, während bei annehmbar ganz normaler Krase oftmals Produkte gesetzt werden, welche jenen in Form und Entwicklung ganz identisch sind, die wir bei dieser oder jener Dyscrasie in verschiedenen Organen der Regel nach auftreten sehen: ist leicht einzusehen, dass wir ein Cornealprodukt, und sofort den ihm zu Grunde liegenden Process, die Keratitis, nur dann für specifisch erklären können, wenn sich erstlich eine bestimmte Dyscrasie faktisch nachweisen lässt, und das Cornealprodukt in seiner formellen Entwicklung der eigenthümlichen Krase entspricht. Wo ein oder das andere Moment fehlt, kann von einer specifiken Keratitis nicht die Rede sein.

Es kann demnach eine und dieselbe Form des Cornealproduktes bald den Ausdruck einer allgemeinen Bluterkrankung, bald aber rein localen Verhältnissen zuzuschreiben sein, es kommen unter der Herrschaft der eclatantesten Dyscrasien, sowie bei völlig normaler Krase, reine Keratitides der verschiedensten Form vor.

§ 165. Es ergibt sich schon hieraus, dass zur Diagnose einer specifiken Keratitis etwas mehr gehöre, als die Wahrnehmung gewisser, höchst zufälliger Formen des Exsudationsheerdes, bestimmter Farben und Consistenzverhältnisse eines gesetzten Produktes. Nicht einmal

die, in ihrer äusseren Erscheinung so charakteristischen Carcinome, der Tuberkel und Lupus lassen sich constant auf allgemeine Bluterkrankungen zurückführen, es gibt rein locale Krebse, Tuberkel, Lupi, und umgekehrt weist das Mikroskop sehr häufig unter der Herrschaft von eminenter Krebs-, Tuberkel-, Lupusdyscrasie, unter dem Verlaufe hochgradiger Pyämien u. s. w. entstandene Cornealexsudationen genuinfibrinösen, faserspaltenden Exsudates nach.

Wenn aber schon die Aufstellung der tuberkulosen, carcinomatosen, lupösen und metastatischen Keratitis als specifischer, in dyscratischen Momenten begründeter Exsudationsformen häufig grossen Schwierigkeiten unterliegt, und sich als gänzlich unthunlich erkennen lässt, was soll man wohl zu der Behauptung der Augenärzte sagen, nach welcher sich einfach aus der Form des Exsudationsheerdes und einigen höchst uncharakteristischen Eigenschaften des Exsudates selbst, mit Bestimmtheit auf das Vorhandensein von gewissen Krasen schliessen lässt, die sich erstlich als solche am Cadaver häufig weder chemisch noch mikroskopisch ermitteln lassen, zweitens aber am Lebenden sich gar nicht zu äussern brauchen und dennoch der Keratitis zu Grunde liegen sollen? Was soll man wohl sagen zu der Kühnheit, mit der die Ophthalmologen auf gewisse, willkürlich angenommene Formen des Exsudationsheerdes hin die allerdifferentesten Produkte ohne Weiteres aus rheumatischen, scrofulosen, syphilitischen, gichtischen etc. Krasen ableiten, ohne den Zusammenhang der Exsudatform mit der Krase irgend einer Erörterung werth zu halten oder überhaupt der specifiken Charaktere dieser Krasen mit einem Wörtchen zu gedenken?

Es gibt specifische Keratitides, allein diese sind erstens ganz andere, als in den Lehrbüchern bisher angeführt wurden, und sie finden zweitens immer ihre vollständigsten Analogien in reinen, auf allgemeine Bluterkrankung nicht zurückführbaren Formen der Hornhautentzündungen. Daher ist die äussere Form des Exsudationsheerdes und die minutiöseste Erörterung der Eigenschaften eines Cornealexsudates noch nicht fähig, einen Schluss auf die Specificität der Entzündung zu gestatten [104], anderseits aber ist das ätiologische Moment als Eintheilungsprincip der verschiedenen Formen der Keratitis ganz unbrauchbar.

§ 166. Was die supponirte rheumatische Krase betrifft, so ist dieselbe noch gar nicht als eine Dyscrasie anerkannt, es ist noch nicht einmal erwiesen, ob sie überhaupt einem Blutleiden zuzuschreiben sei, oder aber ob die, als rheumatische Entzündungen beschriebenen Erkrankungen nicht vielmehr aus einer Affection der Hautnerven durch Erkältung und sofortigem Reflexe vermittelst des Rückenmarkes auf die Gefässnerven des fibrösen Gewebes abzuleiten seien [105]. Wo ist ferner in der Hornhaut jenes fein-flockige Zellgewebe, welches die fibrösen Häute überziehet und als der Lieblingssitz des Rheumatismus anerkannt ist? Wo ist die dem Rheuma eigenthümliche, charakteristische Flüchtigkeit der Erscheinungen in jenen Formen der Keratitis, welche als rheumatische bezeichnet werden?

Will man Verkühlung, den gewöhnlichen Ausdruck für Alles, was in der Aetiologie unklar ist, als das Charakteristicum anführen, so ist zu erinnern, dass es gar keine Form der Keratitis gibt, welche nicht einer Verkühlung auf dem Fusse folgen könne, und dass anderseits die heftigsten, evidenter Maassen durch Verkühlung verursachten Arthrorheumata zu Hunderten vorkommen, und fast sämmtliche Gelenke, ja auch die inneren fibrösen Häute nach und nach

oder fast gleichzeitig ergreifen, aber nur äusserst selten mit irgend welchen krankhaften Erscheinungen in dem Auge gepaart sind. Es kann also das Rheuma durchaus nicht in einer besonderen Beziehung zur Hornhaut stehen, so wie dieses von Endo- und Pericarditis, Pleuritis etc. bekannt ist.

Uebrigens sind die Formen der Keratitis, welche verschiedene Lehrer der Oculistik als rheumatische hinstellen, so differente, und ihre Ausgänge werden so heterogen gezeichnet, dass man wohl sieht, die Ophthalmologen haben nicht Rheumata und die in ihrem Verlaufe auftretenden Keratitides studirt, sondern einfach aus den so mannigfaltigen Formen der Keratitis eine gewisse herausgenommen, und sie ohne weitere Begründung als Grundform sämmtlicher, durch Verkühlung bedingter Cornealentzündungen hingestellt. Es genügte die subjektive Meinung irgend eines Lehrers, um gewisse, zufällige Erscheinungen durch ganze Generationen hindurch unfehlbar als den äusseren Ausdruck eines durch Verkühlung herbeigeführten Leidens zu betrachten, und ein Widerspruch war um so weniger möglich, als es im Begriffe des Dogmas lag, dass der Nachweis einer stattgehabten Verkühlung und das Vorhandensein anderer, auf Rheuma hindeutender Erscheinungen ganz überflüssig sei, dass es hinreiche, sie vorauszusetzen, wo sie fehlen. Uebrigens ist es gewiss, dass man bei jedem Kranken ohne Ausnahme ein Rheuma finden könne, wenn man es zur eigenen Beruhigung finden will, denn wo gibt es wohl einen Menschen, der nicht einmal in seinem Leben hier oder da ein Reissen verspürt hätte?

Durch solches willkürliches, absolut unwissenschaftliches Aufstellen specifiker Entzündungsformen kommt es nothwendig dahin, dass in den Lehrbüchern über Ophthalmologie die allerseltsamsten Widersprüche gefunden werden. So gestehen die eifrigsten Vertheidiger der specifischen Ophthalmien im Sinne der alten Schule, dass eine traumatische, also reine Keratitis von einer rheumatischen nicht zu unterscheiden sei, wenn nicht die lineare Trennung des Zusammenhanges selbst die Diagnose sichert [106]. Anderseits aber soll wieder die Keratitis lymphatica, welche Schindler als traumatische, als reine, beschreibt [107], mit der Keratitis scrofulosa zusammenfallen [108], und die rheumatische Ophthalmie in die scrofulose derart übergehen, dass sie oft gegenseitig nicht zu unterscheiden sind [109].

§ 167. Der allergrösste und in seinen Folgen höchst betrübliche Schlendrian herrscht aber gewisslich bei der Diagnose der scrofulosen Opthalmie, der eine erklärt sie für die häufigste aller Augenkrankheiten, der andere für äusserst selten; der eine erklärt Lichtscheu für das pathognomonische Kennzeichen, der andere hält dieses Symptom für unwesentlich; der eine beschreibt sie als Phlyktenenbildung, der andere als eine gleichmässige Infiltration des Cornealparenchyms mit einem in der ursprünglichen Crudität verharrenden Produkte, sodass es zuletzt darauf hinauskommt, jede Keratitis ohne Ausnahme als scrofulöse erklärt zu sehen, ihr Sitz, ihre Form und ihr Produkt sei welches es wolle. Jeder beruft sich auf seine Erfahrung, er stellt seine subjektive Anschauungsweise als objektiven Grund hin, und glaubt damit jeden Widerstreit unmöglich zu machen.

Indess nur minder Bewanderten kann ein solches, nakt hingestelltes Dogma imponiren, und wenn sie sich die Mühe nehmen, nachzusehen, auf welche

Criteria hin man scrofulose Diathesen diagnosticirt, müssen sie nothwendig in dem felsenfestesten Glauben erschüttert werden. Nicht genug dass jede Keratitis ohne Ausnahme, wenn sie in einem jugendlichen Individuum, wohl gar in einem Kinde zur Beobachtung kömmt, das Produkt möge noch so schön organisiren, für eine scrofulose erklärt wird, auch der Herpes, Catarrh, der Krebs, die Amaurose, die Cataracta, alle Leiden der Thränenorgane, kurz Alles ohne Ausnahme wird als ein scrofuloses Leiden betrachtet, das Alter genügt die Diagnose zu sichern [110]. Die Ueberzeugung von der scrofulosen Natur des Uebels ist so fest, dass selbst verschiedene locale Krankheiten, welche zur Entwicklung kommen unter der Herrschaft entgegengesetzter Krasen, namentlich der rachitischen, die die Tuberkelformation ausschliesst, als Localisationen der Scrofulose betrachtet werden, in den ophthalmologischen Lehrbüchern fällt Rachitis und Scrophulose zusammen, es ist Ein Process.

§ 168. Man hat diese Unzukömmlichkeiten sehr wohl gefühlt und daher einen Ausweg gesucht, um die geliebte Theorie der specifischen Ophthalmien, dieses unerschöpfliche Feld glänzender philosophischer Deductionen auf einen nur einigermassen stabileren Grund zu bauen.

Walther war der erste, der die Specificität aus der Textur der erkrankten Gebilde ableitete. Die Affektion der serösen Häute und des zellgewebigen Ueberzuges der fibrösen Gebilde bei Rheumatismus schien hier den Anstoss gegeben zu haben, und bald war das System der specifiken Ophthalmien auf die Basis der anatomischen Gewebe des Bulbus überpflanzt. Die Affektion bestimmter Gewebe sollte das Merkmal abgeben für die Erkenntniss des specifiken Grundprocesses.

Man stellte sich auf pathalogisch anatomische Basis, vergass dabei aber gänzlich auf die Nothwendigkeit eines genauen Stadiums der Gewebe im normalen Zustande. So kam es, dass man die specifischen Ophthalmien wieder nach Geweben ordnete, die denen durchaus nicht entsprechen, welche günstige Localisationsbedingnisse für gewisse Krasen in anderen Körpertheilen darbieten. Man stellte die Scleritis, die Hydromeningitis, die oberflächliche Iritis als Zeichen eines rheumatischen Grundleidens auf, bezeichnete die Choroidea für ein, der Leber und Milz ganz analoges Organ und verlegte ohne Weiteres die Gicht hinein, bezeichnete bald die Liddrüsen, bald die Bindehaut, ja sogar das unschuldige Epithel der Descemeti als den Lieblingssitz der Tuberkulose und respective der Scrofulose etc. etc.

Man hatte dabei übersehen, dass nicht die Sclera, sondern das Episcleralgewebe der Sitz der sogenannten rheumatischen Scleritis sei, dass Glashäute als epitheliale Gebilde einer Entzündung als solcher unfähig seien, dass die Iris keinen serösen, sondern eben nur einen epithelialen Ueberzug habe, dass nicht die Choroidea, sondern die Netzhaut der primitive Sitz des Glaucoms sei, und dass gerade die der Gicht eigenthümlich sein sollenden knochigen Concremente der Aderhaut durch ihre wahre Knochentextur, gichtischen Concretionen diametral entgegengesetzt seien, man hatte vergessen, dass Metastasen ebenso gut die Cornea als Choroidea und Iris treffen u. s. w. u. s. w. und sich so fast jeden Anhaltspunktes bei der Diagnose der specifischen Ophthalmien beraubt, und dieses um so mehr, als gerade alle wahren Dyscrasien das eigenthümliche haben, sich nicht auf ein Organ des Bulbus zu beschränken, sondern, wenn

auch vorzugsweise Einem zugethan, doch nebstbei bald dieses, bald jenes Organ zu afficiren. Die Scrofulose trifft nicht nur die Liddrüsen, die Conjunctiva und Cornea, sondern anerkannter Maassen auch die Iris, sie trifft aber auch Choroidea und Netzhaut, wie Ammon, Chelius es lehren und die älteren Autoren zugeben, indem sie scrofulose Deposita der Netzhaut und Aderhaut in Medullarschwamm übergehen lassen. Die Tuberkulose übrigens ist gewöhnlich eine Affektion des Gesammtbulbus, es ist kein einziges Organ ausgenommen, nicht einmal die Sclera. Dasselbe gilt von der Metastase, jedes Organ des Bulbus ist der Metastase geneigt, ich werde sie in der Conjunctiva, Cornea, Iris, Choroidea und Netzhaut nachweisen. Die Syphilis localisirt sich eben so gut in der Conjunctiva, Cornea, Choroidea, Netzhaut, als in der Iris, obwohl in der letzten weit häufiger primär. Von der Localisation des Krebses in allen Gebilden des Auges mit Ausnahme der Glashaut und Linse werde ich die eclatantesten Beispiele anzuführen Gelegenheit haben. Die rheumatische Ophthalmie wird bald als Keratitis, bald als Descemetitis, bald als Iritis, bald als Scleritis geschildert.

Was gewinnt man nun für die Diagnostik der specifischen Ophthalmien aus dem Sitze des Produktes? Gar keine, die Eigenthümlichkeit des Produktes und die allgemeinen Erscheinungen müssen abermals aushelfen.

Eine durchgreifende Eintheilung der Ophthalmien lässt sich also auf Grundlage alterirter Blutmischung durchaus nicht etabliren, das ätiologische Moment bleibt immer nur ein untergeordnetes Princip für die Eintheilung und kann nur benützt werden, um gewisse bestimmte Exsudationsformen in Unterarten zu theilen, und dieses um so mehr, als jedes einzelne Exsudat unter Herrschaft der verschiedensten Blutdyscrasien zur Entwicklung kommen kann.

§ 169. Dieselben Schwierigkeiten bietet nun auch eine Eintheilung der Exsudate nach ihrer chemischen Natur dar.

Chemische Untersuchungen der Hornhautexsudate liegen bisher nicht vor. Die chemische Natur muss aus den Metamorphosen erschlossen werden, welche abgelagerte Produkte in der Hornhaut eingehen. Auf dass ein Exsudat in diese oder jene Classe gereiht werden könne, muss es demnach bereits gewisse Organisationsstufen erreicht haben, denn die Urform einer jeden Exsudation ist eine ganz gleiche, constante, und durchaus nicht geeignet, auf die chemische Natur irgend einen Schluss zu gestatten.

Wenn nun schon die Erkenntniss eines Exsudates als faserstoffiges oder albuminoses nicht jederzeit ermöglicht ist, so ist dieses noch weniger der Fall, wenn entschieden werden soll, ob ein Exsudat vorwiegend albuminös, oder vorwiegend faserstoffig sei, ob der Faserstoff ein vorwaltend genuiner oder aber ein vorwaltend croupöser genannt werden könne. Um dieses zu beurtheilen ist die genaueste Untersuchung des Produktes und seiner verschiedenen Entwickelungsformen erforderlich, denn das äussere Ansehen mit freiem Auge ist zu derlei Diagnosen durchaus nicht hinreichend, indem gerade die differentesten Exsudate, das rein albuminöse und das im Zerfallen begriffene croupöse häufig sehr ähnlich sind.

Eine Eintheilung der Exsudate nach der chemischen Natur entbehrt aber des fixen Eintheilungsprincipes, die Metamorphosen der Exsudate sind sehr häufig nur an der Leiche zu erkennen, im Leben, wo sie der Arzt am meisten

braucht, ist die Erkenntniss ganz gewöhnlich gar nicht möglich, und der Cliniker würde sehr häufig gezwungen sein, die Einreihung eines gegebenen Falles in diese oder jene Form ganz aufzugeben, oder je nach verschiedenen Stadien desselben Processes bald albuminose, bald genuin faserstoffige, bald croupöse Exsudationen anzunehmen.

§ 170. Ich halte es zur Zeit daher für das beste, und der Tendenz meines Werkes entsprechendste, das Exsudat als Eins zu betrachten, und die verschiedenen Metamorphosen als eben so viele Entwicklungsformen desselben Produktes anzusehen, aus demselben Grundstoffe, dem Fibrinogen abzuleiten. Nur die äussere Gestaltung eines Exsudates ist nach dem Stande unserer Kenntnisse maassgebend in Bezug auf Unterscheidung gewisser Krankheitsformen, sie schliesst zugleich die Prämissen zu einer einigermassen sicheren Prognose und die Möglichkeit einer rationellen Aufstellung therapeutischer Indicationen in sich.

Ich zerfälle die Exsudate daher vorerst in bildungsunfähige und gestaltungsfähige.

Erster Abschnitt.

Das im Zustande ursprünglicher Crudität verharrende Exsudat.

§ 171. Es ist ein Produkt, welches die, dem Fibrinogen der Grundsubstanz zukommende Fähigkeit, sich in andere Proteinverbindungen umzuwandeln, nicht äussert, sondern seine eiweissähnliche Natur beibehält, in dem Zustande verharrt, in welchem es innerhalb des Cornealparenchyms und seines Epithels ursprünglich deponirt wurde, und höchstens durch gegenseitige Anziehung der feinsten Theilchen sich zu Körnchen und Körnchenconglomeraten verdichtet, ein Vorgang, der auch ausserhalb des lebenden Organismus zahlreiche Analogien findet und durchaus nicht auf ein vitales Princip zurückgeführt zu werden braucht.

§ 172. Das Auftreten dieses Produktes ist durch Veränderungen in der Durchsichtigkeit der Hornhaut bezeichnet. Die Cornea nimmt in grösserem oder geringerem Umfange, öfters ihrer ganzen Ausdehnung nach ein eigenthümliches sulziges Aussehen an, sie erscheint matt, graulich mit einem Stiche ins gelbliche oder grünliche, ohne dabei in ihrer Wölbung und Dicke verändert zu werden.

Oft ist dieses das einzige Symptom, häufig aber verliert gleichzeitig ihre Oberfläche den natürlichen Glanz, ihre spiegelartige Glätte, das Purkinje-Sansonsche Reflexionsbild wird trüb, matt, und bei gewissen Stellungen des Auges zum Lichte bemerkt man nicht selten ein Opalisiren, ähnlich dem Farbenspiele alter Fensterscheiben [111]. Bei Betrachtung der Cornea aus grosser Nähe erscheint dann ihre Oberfläche rauh und voll sehr feiner Grübchen, als wäre sie ihrer ganzen Ausdehnung nach oder blos an einzelnen Stellen mit Nadeln gestochen worden. Mit der Lupe aber findet man sie voll kleiner, ganz unregelmässig eckiger, rauhrändiger, seichter Vertiefungen, welche durch schmale, niedere, uneben höckerige Leistchen umschlossen werden, die in den verschiedensten Winkeln einander interferiren und so ein ganz unregelmässiges Netzwerk mit vertieften Maschen bilden. Stellenweise findet man winzig kleine,

hügelähnliche, fast spitze Erhabenheiten zwischen den Grübchen, welche deutlich über das Niveau der Leistchen hervorragen.

Die Krankheit kann in diesem Zustande lange Zeit verharren und sich selbst wieder zurückbilden, ohne Spur zu hinterlassen. Gewöhnlich aber entstehen in der bisher gleichmässigen Trübung der Hornhaut Aggregate kleiner, den Umfang eines Mohnkornes kaum überschreitender, rundlicher Flecken von mattgrauer, ins gelbliche oder ins grünliche spielender Farbe. Diese liegen zwischen den Lamellen der Cornea in verschiedener Tiefe, wie man sich sehr leicht bei seitlicher Ansicht der Hornhaut überzeugen kann. Sie decken daher stellenweise einander und scheinen dem freien Auge zusammenzufliessen. Berard vergleicht sie trefflich mit Nebelflecken des gestirnten Himmels, welche sich durch die Lupe in einzelne Sterne auflösen lassen [112]. Am gedrängtesten stehen selbe gewöhnlich in den hintersten Schichten der Hornhaut, wo sie wirklich in mehr weniger ausgedehnte fleckige Trübungen verschwimmen.

§ 173. Die Trübung der Hornhaut ist bedingt durch das Auftreten einer ungemein feinen, lichten, staubähnlichen Molekularmasse in der das Epithel und das Fasergewebe der Hornhaut durchtränkenden fibrinogenen Grundsubstanz. Man findet die Struktur der Hornhautlamellen vollkommen unverändert, doch wie angeraucht, trüblich, bereift. Dasselbe gilt von dem Epithelzelleninhalte, auch dieser erscheint matt, trüb, ohne dass sich bereits Körnchen in grösserer Menge angebildet hätten, als im normalen Zustande. Erst in den mehr undurchsichtigen Flecken scheint sich die Molekularmasse durch gegenseitige Anziehung verdichtet zu haben, hier erscheinen bereits Körnchen der verschiedensten Gestalt von ganz dunkler Farbe discret und haufenweise zusammengebacken in neblich trüber, feinkörniger Grundsubstanz, stets aber ohne jede Andeutung irgend eines höher gestalteten Formelementes [113].

Mit diesem Trübungsprocesse der halbflüssigen Grundlage des Cornealgewebes scheint auch zugleich der Vegetationsprocess der Epithelzellen zu leiden und eine Abstossung derselben eingeleitet zu werden, denn die Rauhigkeit der Cornealoberfläche erweist sich begründet in dem Herausfallen einzelner Epithelzellen. Das Epithel stösst sich nicht plattenweise los, sondern nur einzelne Zellen treten aus ihrer Verbindung und lösen sich los.

§ 174. Die begleitenden Erscheinungen sind öfters anscheinend ohne alle Bedeutung.

Die Conjunctiva ist fast immer ohne Injektionsröthe, nur in dem Episcleralgewebe etablirt sich der Regel nach ein rosiger Kranz injicirter Gefässe rings um die Cornea und die Congestion breitet sich dann gewöhnlich bis auf den Bindehautsaum der Hornhaut aus. Die Krankheit verläuft fast immer ohne allen, wenigstens ohne erheblichen Schmerz, und die Lichtscheu fehlt fast immer sammt der ihr eigenen reichlichen Absonderung der Thränen. Der Process würde häufig jahrelang ganz unbemerkt dahinschleichen, wenn nicht auffallende Abnahme des Gesichtsvermögens, oft auch lästige Scotome dem Kranken von seinem Uebel Notiz gäben.

Diese Abnahme des Sehvermögens ist einestheils begründet in der Verminderung des in das Auge dringenden Lichtquantums, indem ein grosser Theil desselben an der rauhen Oberfläche der Cornea und an deren Flecken zerstreut wird, anderntheils aber ist dieselbe durch Anomalien der Uvea

und Netzhaut bedingt, welche letztere den krankhaften Process zu einem der deletäresten stempeln.

Sie zwingt uns hier also gleich auf die in den Lehrbüchern als Complicationen aufgeführten Leiden überzugehen, und unter diesen nimmt den ersten Platz die Affektion der Iris ein, welche den Veränderungen der Hornhaut Schritt für Schritt parallel geht, und wesentlich den rothen Saum um die Cornea bedingt. Es erscheint nämlich die Iris entfärbt, ohne dass sich in ihrem Parenchym merkliche Exsudationen nachweisen liessen, ihr Aussehen ist das einer atrophischen Regenbogenhaut. Sie ist unbeweglich und verursacht auf diese Weise den Verlust der Accomodationsfähigkeit, es werden Kranke im Gefolge dieses Processes häufig weitsichtig. Nicht selten gesellt sich später aber auch palpable Exsudation dazu, das Kammerwasser trübt sich etwas und die Kapsel beschlägt sich mit einem ganz ähnlichen, grau-trüben Reife, ja selbst Pupillensperre oder theilweise Anlöthung des Pupillarrandes an die Kapsel sind die Folgen. In schwereren Fällen bleibt selbst Netzhaut und Choroidea nicht frei, es exsudirt wässeriges, trübes Produkt in ihr Parenchym, die Netzhaut wird stellenweise beutelförmig hervorgetrieben (Hydrops subchoroidalis) und allgemeine Atrophie des Auges sind ganz gewöhnlich das Endresultat so gesteigerten Leidens [114].

§ 175. Die Krankheit kommt am häufigsten bei aufgedunsenen, schlaffen, trägen, fettleibigen Kindern vor, jenseits der Pubertätsperiode fand man sie bei schlecht genährten, cachektischen, hydrämischen Individuen, und da bei Weibern dieser Zustand gewöhnlich mit Dysmenorrhoe vergesellschaftet ist, glaubte man fälschlich, eine Grundursache in Menstruationsanomalien zu finden. Auch Tuberkulose wurde angeklagt, doch lässt sich von dieser behaupten, dass sie den Krankheitsprocess begleiten, durchaus aber nicht begründen könne [115]. Sicherlich hingegen ist die constitutionelle Syphilis zur Einleitung dieses Processes geneigt, namentlich die mit Atrophie des Auges endenden secundären syphilitischen Leiden sind fast immer mit dieser punktförmigen Trübung der Hornhaut verbunden, so zwar dass einzelne Schriftsteller sie geradezu in die Beschreibung der syphilitischen Iritis aufgenommen haben. Als Gelegenheitsursache kann jeder wie immer gestaltete Reiz angenommen werden.

§ 176. Die genaue Berücksichtigung der angeführten Daten führt uns nun zu der Möglichkeit einer naturwissenschaftlichen Anschauung des ganzen Processes. Vor allem ist zu bedenken, dass sich durchaus keine Massenzunahme in dem Cornealgewebe nachweisen lässt und die Trübung eben so wohl das Epithel, als die Grundsubstanz des Parenchyms der Cornea betreffen kann. Es liegt demnach der Schluss sehr nahe, das staubähnliche Produkt sei das Resultat einer Gerinnung des fibrinogenen Antheils in der halbflüssigen Grundlage der Hornhauttextur. Der Mangel erheblicher Reizungssymptome, der absolute Abgang des Bildungstriebes in dem gesetzten Produkte und die Aetiologie des gesammten Processes leiten weiters nothwendig darauf hin, nicht sowohl eine gesteigerte Lebensthätigkeit, als vielmehr eine Depression des vitalen Momentes als Grund der Erscheinungen vorauszusetzen. Berücksichtigt man die mit dieser Form der Erkrankung des Cornealgewebes einhergehenden Alterationen der Uvea und Retina, so kann man sich der Vermuthung nicht erwehren, dass die in Rede stehende Form der Keratitis nichts als eine Theilerscheinung eines

tief in die Organisation des gesammten Auges eingreifenden, deletären Processes sei, und ihre Begründung wesentlich in einer Aufhebung des zur normalen Vegetation nöthigen nervösen Impulses finde. Es wird sehr wahrscheinlich, dass die Erkrankung der Uvea und Netzhaut das Bedingende der in der Cornea wahrnehmbaren Alterationen, und diese somit jenen Affektionen anzureihen seien, welche durch Vernichtung des Nervenlebens in der Cornea herbeigeführt werden. Das Ausfallen einzelner Epithelialzellen mit trägem Wiederersatz, die eigene meergrüne Färbung, wie sie bei Atrophie der Hornhaut und bei deren Atonie beschrieben wurde, der faktisch häufige Uebergang der Cornea in Schwund, ohne dass sich selber den abgelagerten Produkten auf Rechnung bringen liesse, sind Momente, welche einer solchen Ansicht gewiss das Wort reden [116].

Der Grund, warum die Beeinträchtigung der Nervenleitung bei dem in Rede stehenden Processe den Schwund der Hornhaut unter andern Erscheinungen ins Leben ruft, als in den gewöhnlichen Fällen, ist freilich damit nicht erklärt, und er wird der Natur der Sache nach auch noch lange unerledigt bleiben.

§ 177. Der Verlauf der Krankheit ist der von mir aufgestellten Ansicht ein günstiger. Wochen, Monate, ja Jahre vergehen oft, ohne dass sich in der Hornhaut erhebliche Veränderungen erkennen lassen, namentlich wenn nicht so sehr das Epithel, als vielmehr allein das Cornealparenchym krankhafte Erscheinungen darbot, und es geschieht nicht selten, dass nur die successive Ueberhandnahme der Alterationen in den gefässreichen Organen des Bulbus und die damit verbundene allmähliche Abnahme des Sehvermögens auf ein Vorschreiten des Processes hindeuten. Doch hat der Process die Eigenthümlichkeit, in manchen Fällen in unregelmässigen Zeiträumen eine Vermehrung der Cornealflecken schubweise zu vermitteln.

§ 178. In geringen Graden der Affektion, namentlich wenn die Erscheinungen auf eine gleichmässige Trübung des Parenchyms und auf Alteration der Oberhaut beschränkt blieben, hat man oft noch Heilung eintreten gesehen, indem sich das Epithel wieder ersetzte und das Parenchym aufhellte. Sind aber bereits die Molekule zu Plaques zusammengetreten, erscheint die Cornea gefleckt, so ist die Aussicht auf gänzliche Wiederherstellung sehr geringe, denn fast immer bleiben die punktförmigen Trübungen, besonders im Centrum der Hornhaut zurück und widerstehen allen Mitteln. Doch alle diese Momente treten ihrer Wichtigkeit nach in den Hintergrund, wenn man die Folgen bedenkt, welche der Process in den gefässreichen Organen des Auges zurücklässt. Wo in der Uvea oder Netzhaut äusserlich sichtbare Alterationen gesetzt sind, ist jede Hoffnung auf Herstellung vernichtet, der Bulbus fällt unwiderruflich der Atrophie anheim.

Zweiter Abschnitt.

Die organisationsfähigen Exsudate.

§ 179. Die charakteristische Eigenschaft derselben ist die Fähigkeit, sich in Gewebselemente umzubilden. Die Phasen, welche das Produkt eingeht, sind sehr verschiedene, und nach ihnen variirt natürlich die Form, unter welcher das Exsudat in die Erscheinung tritt.

§ 180. Doch die Richtung, in welcher sich ein gehobenes Exsudat metamorphosirt, möge noch so different sein, stets entwickeln sich die Formelemente aus einer in allen Fällen ganz gleichartigen sulzähnlichen, mehr minder succulenten Masse, welche das Gefüge der Hornhaut in grösserer oder geringerer Quantität durchtränkt, ihrer Glätte und Durchsichtigkeit beraubt und unter dem Mikroskope als eine schmierige, strukturlose, durch eine ungeheure Anzahl ganz feiner, lichter, staubähnlicher Molekule ausgezeichnete Substanz erscheint.

Dieses ist die Grundform jeder Hornhautexsudation, diese Phase macht jede Keratitis durch, und nur die Kürze des Zeitraumes, während welcher sie darin verharrt, macht es, dass sie häufig übersehen wird. Die begleitenden Erscheinungen sind so different, dass an eine Zeichnung derselben nicht gedacht werden darf, sie ist übrigens unnöthig, da diese Symptome ohnehin in der Entwicklung der weiteren Formen unsere Aufmerksamkeit beschäftigen müssen.

§ 181. Die Keratitis kann in ihrer Grundform stehen bleiben, und selbst rückgängig werden, gewöhnlich aber geht das Exsudat weitere Metamorphosen ein, welche sich entweder:

a) auf einfache Faserspaltung des gerinnenden Produktes reduciren lassen, Keratitis simplex, oder

b) die Metamorphose äussert sich in Gefässbildung mit gleichzeitiger Entstehung von Epithel und Fasergewebe, Keratitis vasculosa.

c) Das Exsudat ist theils wässerig, theils plastisch, bildet Gefässe, der zu Grunde liegende Process ist typisch und weist auf eclatante Weise seine Abhängigkeit von der Alteration einzelner sensitiver Nervenröhren nach, Herpes cornealis.

d) Das Exsudat zerfällt wenigstens zum Theile in eiterähnliches Fluidum, Keratitis suppurativa.

e) Das Exsudat geht die krebsige Metamorphose ein, Keratitis carcinomatosa.

f) Es ist eine Theilerscheinung luposer Ablagerung, Keratitis luposa.

Erster Artikel.

Keratitis simplex.

§ 182. Ihre charakteristischen Erscheinungen sind jene der Grundform. Geht der Process nicht zurück, so mehrt sich das Produkt sichtlich, die getrübten Parthien der Hornhaut verlieren nach und nach den letzten Grad ihrer Durchsichtigkeit, das eigenthümliche sulzige Aussehen weicht dem eines in der Kälte angehauchten Glases. Das Epithel erscheint rauh, durch Verlust einzelner aus ihrer Verbindung tretender Epithelzellen öfters auch wie mit Nadeln durchstochen, das Parenchym der getrübten Portion grau.

Der Sitz der Trübung ist bald das Centrum, bald irgend ein beliebiger Theil des Umfanges. Mitunter ist die Erkrankung auf die Peripherie der Cornea beschränkt und formirt einen Bogen von grösserer oder geringerer Ausdehnung, dessen äusserer Rand scharf abgesetzt ist, und an den Conjunctivalsaum nahe ansteht, während der centrale Rand, sich allmälig verwaschend, in die normale Hornhautsubstanz übergeht.

Im weiteren Verlaufe wird die Trübung häufig ungleichmässig, es entstehen Zeichnungen, die alle Arten von Wolken von dem Federwölkchen zum Schäfchen und zur Haufenwolke nachahmen, und zusammenfliessend nicht selten ganz unregelmässige Flecken formiren, die durch ihre gesättigtere weissgraue Farbe aus dem verschwommenen, wolkigen Grunde hervorstechen.

Alle diese differenten Formen der Trübung sind einestheils das Resultat zunehmender Ablagerung, anderntheils aber vorschreitender Differenzirung ihrer chemischen Bestandtheile und sofortiger Zunahme der optischen Ungleichartigkeit.

§ 183. In dem Zeitraume gleichförmiger Trübung, sowie nach demselben, wenn man die lichteren Parthien des getrübten Gewebes untersucht, findet man alle Theile, Epithel und Fasertextur, durchdrungen von einer ungemein feinen, lichten, staubähnlichen, nur bei starken Vergrösserungen nachweisbaren Molekularmasse, sie erscheinen trüb, wie bereift, ohne dass sich irgend eine Tendenz zur Gestaltung in der Lagerung der Molekule erkennen liesse. Doch bald aggregiren sich die letzteren zu Klümpchen, und man findet auch in der sich mehrenden trüben Exsudation die ersten Andeutungen einer Faserung. Besonders an den trüberen fleckigen Stellen erscheint die Epithelschichte etwas verdickt, die einzelnen Zellen zeigen halblichte Contouren, welche sich nur schwer von dem fast homogenen, aber getrübten Zelleninhalte abheben, aus welchem letzteren aber der dunklere unveränderte Kern noch deutlich hervorsticht. Die Intercellularsubstanz erscheint, besonders in den tieferen Stratis vermehrt, trüb, mit dunklen Körnchen und deren kernähnlichen Conglomeraten bis zu dem vollständigen Kerne und der embryonalen Kernzelle durchsäet. Unmittelbar auf der vordersten Corneallamelle aufliegend findet man endlich nicht selten eine ganz deutlich wahrnehmbare Schichte einer trüblichen, völlig strukturlosen, mit dunkleren Körnchen durchstreuten Substanz, in der man nur selten eine ganz undeutliche lichte Faserstreifung als Urbeginn ihrer Faserung erkennen kann. Es ist eine Exsudation auf die freie Oberfläche des Cornealparenchyms. Die Corneallamellen erscheinen wie angeraucht mit dunkleren Körnchen durchsetzt, und in Fällen, in welchen die Trübung deutlicher ausgesprochen und durch massigere Exsudationen bedingt ist, erkennt man in horizontalen Schnitten nicht selten Schichten einer Substanz, welche jener ganz ähnlich ist, die an die freie Oberfläche der Cornealsubstanz unter das Epithel gelagert worden ist.

§ 184. Dieser mikroskopische Befund stellt die Keratitis simplex als eine Exsudation starren genuinen Faserstoffes mit vorwaltender Tendenz zur Faserspaltung heraus, denn niemals entwickeln sich Kerne und Zellen, ausser an der äussersten Oberfläche im Bereiche des Epithels. Es gestaltet sich das Exsudat einfach durch Spaltung seiner Gesammtmasse und charakterisirt sich anfänglich durch einen einfachen staubförmigen Niederschlag, der alle Theile durchdringt, später aber, bei fortschreitender Absetzung, durch faserstoffige Schichten, welche zwischen die Lamellen der Cornea und auf deren freie Oberfläche gelagert sind.

§ 185. Die Exsudation erfolgt nicht selten ohne alle auf Entzündung hindeutende Erscheinungen, Trübung der Sehkraft ist das einzige subjektive Symptom. Weder Schmerz, noch Lichtscheu begleiten sie, die Conjunctiva zeigt keine Spur einer Congestion und das subconjunctivale Gewebe, sowie der

Bindehautsaum der Cornea lässt durchaus keine injicirten Gefässe wahrnehmen [117].

In anderen Fällen aber erscheint diese Form unter mehr weniger heftigen Schmerzen, Lichtscheu, Thränenfluss, die Conjunctiva ist von Gefässen oberflächlich durchzogen, rings um die Cornea entwickelt sich ein rosiger Saum dicht gedrängter und netzartig unter einander verwobener Gefässe, mit gleichzeitiger seröser Infiltration ihres Stromas, des subconjunctivalen Gewebes; der Bindehautsaum erscheint mehr weniger geröthet von dicht aneinander gedrängten, centripetal laufenden Gefässen, die am centralen Rande sämmtlich umbiegen und durch Queranastomosen unter einander communiciren, ja oft so zahlreich sind, dass der Limbus als scharlachrothes Bändchen den äusseren Rand der getrübten Cornealstelle umgrenzt. Diese Gefässinjection mit seröser Infiltration findet in dem Congestionsheerde entzündeter Gewebe ihr Analogon, und geht oft der Exsudation in die Cornea tagelang voraus [118].

§ 186. Diese Form der Keratitis ist nun entweder eine reine, oder aber sie äussert sich in Gesellschaft mit Iritis, Choroiditis, Retinitis, und stellt so eine Theilerscheinung eines über grössere oder kleinere Parthien des Augapfels verbreiteten Processes dar, daher man ihre Symptome auch häufig in den Krankheitsbildern specifischer Ophthalmien verzeichnet findet.

§ 187. Die Aetiologie ist ungemein reich. Es gibt kein Alter, keine Constitution, in welchen sich die Keratitis simplex nicht äussern könnte. Sie ist es, welche nach allen Arten mechanischen, chemischen, electrischen Reizungen der Cornea oder angrenzender Organe gewöhnlich ins Leben tritt. Sie vermittelt häufig die Verlöthung getrennter und den Wiederersatz verlorner Hornhautparthien, kann selbst fremde, in die Hornhautsubstanz eingedrungene Körper inkapsuliren [119], und wird so für die Heilung gewisser Uebel von höchster Wichtigkeit. Sie umgrenzt brandige, erweichte, geschwürige, lupose, krebsige Herde. Doch häufig erscheint sie auch in ihren verschiedenen Formen ohne alle äussere bekannte Ursache, was für einige Autoren das Aequivalent für Verkühlung abgibt, daher sie denn auch als rheumatische Entzündung beschrieben wird, wenn nicht zufälliger Weise der Kranke eine geschwollene Nase u. dgl. trägt oder in Kinderstrümpfen steckt, wo sie auch scrofuloser oder tuberculoser Natur gezeihet wird.

§ 188. Der Verlauf ist sehr variabel. Jene Formen, welche ohne erhebliche Congestionserscheinungen in die Nachbargebilde, ohne Schmerz, Lichtscheu und Thränenfluss, ohne nachweisbare Ursache auftreten, verlaufen gewöhnlich sehr schleppend, und werden allgemein als chronische Formen geschildert. Jene Formen hingegen, welche unter auffallenden Reizerscheinungen zur Wahrnehmung kommen, und namentlich solche, welche durch äussere Schädlichkeiten bedingt werden, zeichnen sich in der Regel durch Acuität ihres Verlaufes aus; doch mangelt es nicht an Beispielen, wo sich auch in solchen Fällen die Krankheit Wochen und Monate protrahirt.

§ 189. Das Exsudat ist anfänglich sulzig weich, und bietet so alle Chancen für eine leichte Resorbtion dar, die Krankheit kann zurückgehen und das gesetzte Produkt spurlos verschwinden. Sobald sich aber der Faserstoff condensirt hat und diese seine Metamorphose durch ungleichmässige Trübung

zu erkennen gibt, ist die Resolution schwierig, und die Prognose verschlimmert sich mit der Masse des Produktes und dem Grade seiner Verdichtung. Weisse Flecken verwandeln sich fast immer in unaufhellbare Leucome. Doch kann das Produkt trotz seiner Starrheit auch noch andere Metamorphosen eingehen, namentlich wenn sich in Folge neuer Ergüsse Produkte ablagern, welche das ursprüngliche faserstoffige Exsudat aufweichen, zur Resorbtion tauglich machen oder aber durch destructive, schmelzende Eigenschaften vernichten.

Zweiter Artikel.

Keratitis vasculosa.

§ 190. Die Gefässe, welche die keratitischen Exsudate aufweisen, sind, wie ich bereits gezeigt habe, Neubildungen. Ihr Verlauf, ihr Caliber und ihre Vertheilung lassen darüber keinen Zweifel. Es sind in der Regel lang gestreckte, durch seltene, dichotonische Verästelung mit unmerklicher Abnahme des Calibers oder durch grossmaschige Anordnung ausgezeichnete Gefässe, Charaktere, welche Rokitansky [126] als für neugebildete Gefässe bezeichnend erklärt.

§ 191. Sie gehen aus einem organisirungsfähigen Exsudate hervor, sie setzen dieses als ein gegebenes und zur Entwickelung von Blutkörperchen geeignetes voraus, ein Umstand, der vielseitig bereits erkannt wurde, und die Ursache ist, warum die Keratitis vasculosa mitunter als eine secundäre Form aufgeführt wird.

§ 192. Das zur Gefässbildung hinneigende Exsudat ist immer durch Succulenz ausgezeichnet, die wässerigen Elemente schlagen weit vor, und geben ihm den hohen Grad von Diaphanität, eine Eigenschaft, welche das Exsudat, besonders wenn es nur in einer dünnen Lage in die Cornea ergossen ist, gerne dem Auge entzieht. Dies wurde die Veranlassung, dass man die Neubildung der darin entstehenden Gefässe läugnend, die Vascularisation der entzündeten Cornea durch Injektion präexistenter Gefässe oder wandungsloser Canäle erklären zu müssen glaubte.

Es werden diese, zur Vascularisation geeigneten Producte aber nicht immer rein abgelagert, sondern in Combination mit anders constituirten Exsudaten, es kommen Fälle vor, in denen anscheinend sehr starre, genuin faserstoffige, oder selbst eitrig zerfallende Exsudate vascularisiren.

Wenn genuin faserstoffiges Exsudat, welches der Gefässbildung an und für sich nicht geneigt ist, in Verbindung mit einem Antheile weicheren, zur Blutbildung geeigneten Plasma abgesetzt wird, so wird unter fortschreitender Verdichtung des fibrinösen Antheiles die weichere Portion getrennt, gleichsam ausgepresst, wie der coagulirende Faserstoff des aus der Vene gelassenen Blutes durch seine Gerinnung die serösen Bestandtheile abscheidet. Es vascularisiren solche gemischte Exsudate nur an der Oberfläche, während sie in ihrer Dicke einfach zu Fasern spalten. Der der Blutbildung geneigte Bestandtheil wird von der derberen Portion des Produktes constant an die Oberfläche des Exsudatheerdes gestossen, und geht dort auf dem Wege der Zellentheorie höhere Gestaltungen ein.

Es bedecken sich mitunter aber auch nicht selten ältere, sehr feste und zähe, genuin faserstoffige Entzündungsprodukte mit Gefässen. Sie zerfallen

dann gewöhnlich in Eiter, oder werden sie unter sichtlicher Lockerung und Aufschwellung resorbirt. Man schrieb diese erweichenden Eigenschaften den Gefässen zu, sie sollten die wässerigen Exsudate in das ältere Produkt absetzen und so die Erweichung und Resorbtion vermitteln. Man nannte sie daher auch Resorbtionsgefässe. Sie sind jedoch wieder nur Neugebilde, und nicht die Ursache der Erweichung sondern die Folge, die Ablagerung weicher succulenter Exsudate geht der Erweichung voraus und setzt so die zur Vascularisation erforderlichen Bedingungen, die erweichten Parthien des älteren Produktes vermehren nur das Blastem zur Blutbildung.

Aehnliches gilt nun auch für Exsudate, welche gleich Anfangs zum Theile eitrig zerfallen, zum Theile vascularisiren und höhere Gestaltungen eingehen. Immer ist es ein gewisser, von dem übrigen Produkte seinen physicalischen und chemischen Eigenschaften nach verschiedener Antheil des Exsudates, welcher die Blutbildung eingeht.

Es ist sofort die Vascularisation eines Exsudates an eine gewisse Constitution desselben gebunden, die Aufstellung einer Keratitis vasculosa als eigene Species, also in der Natur der Exsudate selbst begründet, unabweisbar.

§ 193. Wo ein Exsudat abgelagert ist, welches die nöthigen Bedingungen zur Gefässentwickelung darbietet, bilden sich auch der Regel nach Gefässe, es ist daher deren Sitz bei Keratitis nicht nur die Oberfläche der Hornhaut, sondern auch jeder einzelne Zwischenraum zwischen je zwei Lamellen kann vascularisirende Exsudate bergen, und insofern ist die Eintheilung der Keratitis vasculosa in eine oberflächliche, parenchymatöse und tiefe (zwischen Cornea und Descemeti) gerechtfertigt.

Die grössere Häufigkeit der oberflächlichen Gefässe und deren reichlichere Entwickelung ist eine Folge der grösseren Leichtigkeit, mit der Exsudate an der Oberfläche häutiger Organe gesetzt werden und Gestaltungsprocesse eingehen, indem hier der Druck der ihrer Ausdehnung widerstrebenden Gewebetheile nicht hinderlich in den Weg treten kann. Daher sehen wir auch die grössten Gefässe und die reichsten Verzweigungen an der Oberfläche, und wenn parenchymatose Heerde vascularisiren, so ist die Gefässentwickelung am reichlichsten an jener Seite, die einer Oberfläche der Cornea näher liegt.

§ 194. Da die Gefässe bei Keratitis vasculosa Neubildungen und an das vascularisirende Produkt gebunden sind, ist auch ihr Verlauf ihre Vertheilung und Verästelung in jedem speciellen Falle ein anderer, der Form des Heerdes angemessener. Es ist unrichtig, den keratitischen Gefässen ausschliesslich die Richtung des Halbmessers zuzuschreiben, sie ziehen oft in der Art von Kreissehnen, und bei gemischten centralen Exsudationsheerden sieht man sie öfters auch in unregelmässigen Winkeln, oder kranzförmig den starren fibrinösen Kern umgreifend.

Hierin liegt ein neuer Bestätigungsgrund für die neoplastische Natur dieser Gefässe, denn die Congestionsröthe bluthaltiger Organe ist unter allen Umständen eine gleiche, an die anatomische Vertheilung der Gefässe selbst gebundene.

§ 195. Die neugebildeten Gefässe treten, sowie sie mit den Gefässen bluthaltiger Nachbargebilde in Berührung kommen, mit diesen in offene Verbindung, ein Umstand, der die Leichtigkeit der Injektion entzündeter

Hornhäute an der Leiche mit Farbestoffen erklärt. Der dieser Verbindung zu Grunde liegende Process ist bis zur Stunde noch nicht erörtert, nach Rokitansky [121] scheint Resorbtion der Wandung des alten Gefässes an der Stelle, auf welche ein neues Gefäss trifft, die Vermittlerin zu sein. Diese Anastomose scheint in sehr kurzer Zeit zu Stande zu kommen.

§ 196. Eine wichtige Frage ist die, ob die neuen Gefässe auch neugebildetes Blut führen, ob es ein stets sich wiedererzeugendes sei, oder aber ob es, nachdem das neue Gefäss mit alten in Verbindung getreten ist, ein aus letzteren zuströmendes sei.

Von länger bestehenden Gefässen, namentlich wenn der Entzündungsprocess schon geraume Zeit vorüber ist, kann es nicht geläugnet werden, dass sie nur Theile der gesammten Circulationshöhle seien, und ihren Inhalt aus dem allgemeinen Blutstrome stetig erneuern.

In den Gefässen ganz frischer Entstehung aber ist es ein anderes. Das darin vorfindige Blut ist durch vielfache Differenzen von jenem des allgemeinen Kreislaufes abweichend, Vermehrung der Congestion in den Nachbargebilden hat keine Ausdehnung ihres Calibers, Depletion der angrenzenden bluthaltigen und communicirenden Organe keine Entleerung der Cornealgefässe zur Folge [122]. Sie führen daher, von dem allgemeinen Kreislauf unabhängig, eigenes, neu erzeugtes Blut, wenigstens durch eine Zeit lang.

§ 197. Dieser Umstand erklärt ihr spurloses Verschwinden, wenn die Exsudation, die Entzündung ihr Ende erreicht hat, und keine neuen Substrate zur Blutbildung mehr geliefert werden. Selbst an der Oberfläche gehen die Gefässe in den meisten Fällen zu Grunde, sobald dieses Stadium eingetreten ist, und hier kann doch weder ein Druck auf die Gefässwände von Seite des Parenchyms, noch von Seite des sich verdichtenden Exsudates selbst als Grund angenommen werden, wenn dieser auch hinlänglich wäre, ein Verschwinden tieferer Gefässe zu erklären.

§ 198. Man hat den neugebildeten Gefässen die Fähigkeit zuerkannt, das Produkt zu vermehren. Aus dem bereits Mitgetheilten dürfte sich diese Annahme wenigstens bezüglich des Zeitraumes, in welchem dieselben noch nicht Theile des allgemeinen Kreislaufes sind, als unstatthaft erweisen. Es ist natürlich, dass mit der Zunahme der Vascularisation auch das Exsudat zunehmen muss, denn die Gefässe und ihr Blut gehen ja aus dem Produkte hervor; wo viele Gefässe sind, muss auch ein entsprechendes Quantum Exsudat abgelagert worden sein. Doch ist es ganz unrichtig, diesen Satz umzudrehen und zu sagen, reichliches Exsudat setzt reichliche, absondernde Gefässe voraus, denn es ist erwiesen, dass gerade die massenreichsten Exsudate, Exsudate, welche urplötzlich erscheinen und binnen der kürzesten Zeit die Hornhaut vernichten, ohne alle Vascularisation auftreten.

§ 199. Neugebildete Gefässe sind auch der Regel nach abführende, nicht zuführende, daher rücken sie stets dem Exsudate nach, niemals schreitet die Gefässentwickelung der Exsudation voran [123]. Desswegen ist im Falle als das Exsudat in dem Centrum der Cornea auftritt und gegen die Peripherie vorschreitet, die Gefässentwickelung auch stets eine centrifugale, und nur an jenen Stellen, wo das Exsudat den Limbus conjunctivalis berührt, ist eine

Verbindung der neoplastischen Gefässe mit Gefässen der Nachbargebilde ermöglichet [124]. Gewöhnlich gehen die Gefässschläuche in solchen centralen und durch ganz normales Hornhautparenchym ringsum isolirten Heerden mit der Schrumpfung des Exsudates zu Grunde und das Blut bleibt in Form von Pigmentflecken in der leucomatösen Stelle zurück, oder aber Exsudat und neugebildetes Blut gehen durch Resorbtion unter.

§ 200. Nach diesen Erörterungen glaube ich zur speciellen Bearbeitung der einzelnen mit Gefässbildung eingehenden Formen der Keratitis schreiten zu dürfen und wähle dabei die schon erwähnte Eintheilung um so lieber, als der Sitz des vascularisirenden Exsudates nicht nur in Bezug auf Symptomatologie, sondern auch in ätiologischer, prognostischer und therapeutischer Rücksicht von hoher Wichtigkeit ist.

1. Keratitis vasculosa superficialis und Pannus.

§ 201. Es trübt sich an irgend einer Stelle die Cornea, bekömmt das der Keratitis simplex eigenthümliche, sulzähnlich grauliche oder graulich gelbe Aussehen, die Oberfläche verliert die ihr zukommende Glätte und ihren Glanz, sie wird matt, rauh, ähnlich einem mattgeschliffenen Glase, nicht selten auch selbst fein punktirt, als wäre sie mit ungemein feinen Nadeln gestochen.

Gewöhnlich ist der Ausgangspunkt dieser Trübung eine Stelle der Peripherie. Von hier aus rückt die Trübung gegen das Centrum vor, und überschreitet endlich dieses, um sich über die ganze Cornea auszubreiten. Mitunter trüben sich auch gleichzeitig oder hinter einander mehrere periphere Stellen der Cornea und fliessen, zum Centrum vorschreitend, in einander zusammen, ja nicht selten geht die Trübung von allen Punkten der Peripherie gleichzeitig aus und in überaus kurzer Zeit ist die ganze Oberfläche der Cornea graulich, oder graulich-gelb, trüb, gelockert.

Dieser Vertheilung der Trübung entsprechend, entstehen nun nach kürzerem oder längerem Bestande Gefässe.

§ 202. War die Trübung von der Peripherie ausgegangen, so zeigen dieselben gleich Anfangs eine den Halbmessern der Hornhaut ähnliche Richtung.

Es sind bald nur einzelne, welche in lang gestrecktem, unregelmässig geschlängeltem Laufe und wenig sich verzweigend, von der Peripherie gegen das Centrum vorrücken, um sich vor der verwaschenen Grenze der Trübung ganz unmerklich in einer Anzahl feiner Endzweigelchen zu verlieren, oder wohl auch schlingenförmig umkehrend in dem dichteren Theile der mehr peripheren Theile der Trübung untergehen, in nicht seltenen Fällen endlich durch diese Verlaufsweise wieder mit dem Bindehautsaum eines anderen Punktes der Cornealperipherie in Berührung kommen, und so gleichsam ein Segment aus der Cornea abgrenzen.

Häufig ist die Gefässbildung aber eine so reichliche, und die einzelnen Zweige sind so enge unter einander verfilzt, dass dem freien Auge die Gefässstämme selbst verschwinden und die Trübung einen rothen Fleck darstellt, dessen Grenzen pinselförmig in Gefässzweigelchen zerfahren.

In noch anderen Fällen aber entstehen in einer peripheren Trübung der

Cornea eine Unzahl Gefässe, welche eng aneinander liegend und sämmtlich in Form von Radien verlaufend, einen mondsichelförmigen, mit der Concavität gegen das Centrum stehenden rothen Streif darstellen, der mit der Convexität unmittelbar an den gleichzeitig stark congestionirten Limbus conjunctivae stösst, und sich unter demselben verliert, an der concaven Seite scharf begrenzt ist, mit dem Vorschreiten der Trübung aber auch vorrückt, bis er sich endlich auflöst und in mehrere Zweige zerfährt, welche entweder bündelweise, anfänglich mit zahlreichen Anastomosen, in weiterer Distanz von der Peripherie aber baumförmig verzweigt und einzeln ihre Wege nehmen.

Häufig kömmt es vor, dass während dieser Vascularisation die Trübung selbst zunimmt, wolkig, fleckig wird, indem sich starrere, festere Exsudatparthien aus dem allgemeinen Ergusse absondern, und dieses geschieht besonders gerne am Centrum der Cornea. Es sind minder lockere Parthien, daher zur Gefässbildung weniger geeignet und dem entsprechend werden dann auch oft die einzelnen Flecke und Punkte von den Endzweigen der gebildeten Gefässe umgriffen, kreisförmig umsponnen, indem sie durch ihre Verdichtung die weicheren, zur Blutbildung geeigneteren Parthien auf die Oberfläche drücken und so zur aufgeführten Gestaltung der Gefässe direkt Veranlassung geben.

§ 203. War die Trübung selbst nicht eine von der Peripherie allmälig vorschreitende, sondern gleich ursprünglich mehr ausgebreitete, so findet man anfänglich blos an der Peripherie feine Zweigelchen in der beschriebenen Vertheilung. In weiterer Entfernung von der Peripherie aber entstehen nicht sogleich Gefässzweige, sondern die Vascularisation eröffnet die Scene unter Anbildung ungemein feiner, rother, zerstreuter Punkte, welche sehr bald nach verschiedenen Seiten sich ausdehnen, verlängern und endlich ein feines Gefässnetz mit unregelmässigen, engen Maschen bilden, das dem freien Auge oft als ein gleichmässig röthlicher Anstrich erscheint. Man kann dann sehr häufig die Entwickelung grösserer Gefässstämme verfolgen und bemerken, wie sich einzelne Maschen allmälig ausdehnen, gegenseitig in Verbindung treten und so zuletzt ein ganz unregelmässig hin- und hergebogenes Aederchen von starkem Caliber bilden, das der Peripherie zuströmend mit den dort bereits gebildeten Strömchen in Verbindung tritt, und in die Gefässe des Limbus conjunctivae übergeht, ja nicht selten darüber hinaus ein Stück weit in die Conjunctiva selbst sich verfolgen lässt. Durch gleichzeitige Anbildung mehrerer solcher Strömchen bekommt die Trübung ein strahliges Ansehen.

§ 204. In den Fällen, in welchen sich sehr reichliches lockeres, organisirungsfähiges Exsudat auf die Cornealoberfläche und rapid ergossen hat, ist auch die Entstehung der Blutpunkte und Gefässe öfters eine sehr rasche und ungemein reichliche, sodass das Stadium der einfachen Trübung äusserst schnell vorübergehet. Die Blutpunkte sind ungemein dicht gesäet, und die Netzbildung verschwindet ganz, indem die zusammenfliessenden Zweigelchen dem freien Auge nicht wahrnehmbar werden, die Oberfläche der Cornea erscheint gleichmässig roth, mit Fleischwärzchen bedeckt, welche bei dem geringsten mechanischen Eingriffe leicht parenchymatöse Blutungen veranlassen und der Oberfläche ein drusiges Ansehen geben. Man hat diesen Zustand Pannus crassus seu carnosus, auch sarcomatosus geheissen [126].

§ 205. Nicht selten kommen Blutextravasate vor, welche zwischen den Maschen der Gefässe als rothe, unregelmässige, verwaschene Flecken sichtbar werden, im Falle gleichmässiger Röthung der erkrankten Cornealparthie durch dichte Vascularisation aber dem Auge entgehen, ausser denn sie wären oberflächliche, an dem Abfliessen des Blutes erkennbare.

§ 206. Bei der mikroskopischen Untersuchung einer getrübten und mit oberflächlichen Gefässen durchzogenen Cornealparthie im frischen Zustande findet man die Epithelialschichte verdickt und ungemein saftreich, weich, in Form eines feinkörnigen Breies an der Leiche abschürfbar. Die obersten Zellenschichten sind ganz gewöhnliche Epidermoidalzellen, doch ungewöhnlich saftreich, durch gegenseitige Abplattung polyedrisch und ihr Inhalt matt, getrübt, mitunter auch einige dunklere Körnchen einschliessend. Ihr Kern ist ungewöhnlich gross, oft doppelt, er nimmt oft mehr als zwei Drittheile des Zellenraumes ein und führt einen trüben mit Kernkörperchen gemischten Inhalt. Zwischen den einzelnen Zellen findet man, obwohl wenig, doch deutlich wahrnehmbar eine trübliche, schmierige, mit lichten, staubähnlichen Molekulen und dunkleren Körnchen und Körnchenaggregaten durchsäete Intercellularsubstanz. Alles deutet also auf die Jugend selbst der äussersten Epidermoidallage hin. Geht man tiefer in das Epithel ein, so werden die Zellen kleiner, ihre polyedrischen Formen weichen ganz unregelmässigen Gestaltungen, unter denen keulenförmige besonders vorwalten, die Zellen sind vorzüglich nach einer Richtung hin entwickelt. Ihr Inhalt ist fast homogen, leicht getrübt ohne Körnchen, der Kern dunkler als der Zelleninhalt, seine Contour aber minder dunkel als in der Norm und sein Inhalt mehr gleichmässig mit wenig dunkleren Kernkörperchen. Neben diesen Zellen finden sich schon viele, deren Wand noch sehr wenig von dem Kerne absteht, und die sich nur durch die doppelte Contour als gekernte Zellen erkennen lassen. In dieser Schichte ist die Intercellularsubstanz schon sehr reichlich, ihr Gehalt an dunklen Körnchen und Körnchenaggregaten hat zugenommen. In den tiefsten, auf den Corneallamellen selbst auflagernden Parthien endlich bildet die schmierige, grauliche Grundsubstanz die Hauptmasse. Alle Arten Körnchen von dem feinsten, ganz lichten Molekule zu dunkleren und ganz schwarzen Körnern und Klümpchen und von diesen bis zu dem wirklichen Kerne durchmischen sie.

Sie füllt die Zwischenräume zwischen Lagern von Blutkörperchen, die in Gestalt und Grösse sehr variiren, sehr licht, gewöhnlich gelb-bräunlich gefärbt, einen fast homogenen Inhalt mit wenigen Körnchen aufweisen und von einem ganz durchsichtigen, aber gelblichen Serum umflossen sind, in welchem ich niemals ein fibröses Coagulum fand. Die Blutkörperchen sind theils isolirt, theils zu mehreren zusammengeklebt. Sie liegen in Hohlräumen ganz verschiedener Gestalt, bald in rundlichen Höhlungen, bald in verschieden verästelten, immer aber sehr armzweigigen Schläuchen, an denen man niemals eine Spur einer von der Grundsubstanz sich abhebenden Gefässwand erblickt. Die Bluträume sind im Verhältnisse zur Injektion der Cornea während Lebszeiten immer sehr selten, wo sie aber existiren, ist die darin enthaltene Blutmasse immer sehr bedeutend, doch macht die Hauptmasse das gelbliche Serum, die Blutkügelchen sind im Verhältniss wenig reichlich zu nennen.

Es ist höchst wahrscheinlich, dass die meisten der während des Lebens

gefüllt gewesenen Blutschläuche ihren Inhalt bei dem Tode des Individuums in die Conjunctivalgefässe abfliessen lassen, und so nur wenige und unter diesen hauptsächlich solche gefüllt bleiben, welche mit letzteren noch nicht in Verbindung getreten waren.

Sind Blutextravasate zu Stande gekommen, so erkennt man sie an der Leiche sogleich durch mehr weniger ausgebreitete Imbibition aller Theile an gewissen Stellen. Zellen, Kerne und Grundsubstanz haben eine gelbliche Färbung angenommen, das Hämatin des neugebildeten Blutes hat alle Theile gleichmässig imbibirt, zugleich ist die Anzahl dunkler Körnchen auffallend grösser, sie sind gewöhnlich klümpchenweise zusammengebacken und variiren in ihrer Farbe von ockergelb bis rostroth und von da durch alle Nuancen von braun zu schwarz, doch eigentlich purpurrothe Färbung, wie bei Extravasaten aus Blutgefässen des allgemeinen Kreislaufes, ist mir bis jetzt noch nicht vorgekommen. Daneben sieht man Häufchen von zusammengeklebten, stark geschrumpften, sehr dunkel contourirten Blutkörperchen mit dem durchsichtigen gelblichen Inhalte, in welchen nur wenige sehr dunkle Körner mit lichtem Centrum enthalten und grösstentheils an die innere Wand der Blutzellen angedrückt sind.

Bei Pannus carnosus ist das Verhalten bezüglich der obersten Schichte ein ganz ähnliches, es ist wesentlich jenes Epithel mit sehr saftreichen polyedrischen Zellen, die sehr lichte Contouren aufweisen, einen lichten, molkenähnlich trüben, mit mehr wenigen dunklen Fettkörnchen vermischten Inhalt, etwas dunkle, sehr grosse Kerne führen, und im Ganzen Mittelstufen von Epithelzellen zur unentwickelten Eiterzelle darstellen. Zwischen den Zellen findet man eine grautrübe, fein granulirte, mit dunkleren Fettmolekulen gemischte, ziemlich reichliche Zwischenmasse. In den mittleren Schichten erscheinen die Zellen oft zugespitzt, keulenförmig, spindelig, kurz in allen möglichen Formen mit Uebergängen zur Faser. Reichliche Grundsubstanz mit allen Formen von Körnchen umfliessen sie. Diese Schichte ist schon ausgezeichnet durch eine ungeheure Quantität von Blutkörperchen in der oben beschriebenen Form, sie füllen, in gelbliches Serum gebettet, Hohlräume von verschiedenster Gestalt, welche niemals von Gefässwandungen umsponnen werden. Die letzte, ziemlich mächtige Schichte endlich ist ausgezeichnet durch verhältnissmässiges Zurückweichen der Zellenbildungen, es ist eine fast homogene, trübe, weiche, unter dem Mikroskope ganz formlose Substanz, in der Körnchen aller möglichen Nuancen von grau bis schwarz vorkommen, doch so, dass sie um so seltener werden, je dunkler und grösser sie sind, und nur in geringer Anzahl sich zu Häufchen oder wohl gar kernähnlichen Gebilden erheben. Auch Blutkörperchen werden seltener, um endlich ganz zu verschwinden, so dass man unmittelbar auf der Cornealoberfläche nur die graulich trübe Grundsubstanz findet, in der sich nur mit grosser Mühe eine sehr undeutliche und daher kaum mit Gewissheit zu bestimmende trübliche Faserstreifung zu erkennen gibt [125].

§ 207. Die begleitenden Erscheinungen der Keratitis vasculosa sind ungemein wandelbar.

Nicht selten ist die Injection der Conjunctiva auf die Ausdehnung einiger weniger Gefässe beschränkt, die einzeln oder bündelförmig aggregirt, von der Uebergangsfalte in centripetalem Laufe gegen die Cornea ziehen, um

sich in wenige Aeste auflösend, mit den Gefässen der Cornea zu verbinden. Der Scleralwulst ist dabei wenig entwickelt und nur auf einen kleinen Theil des Hornhautumfangs beschränkt, das entsprechende Stück des Conjunctivalsaumes aber ganz gewöhnlich stärker injicirt.

In andern Fällen ist die Injection der Conjunctivalgefässe reichlich, sie bilden ein verschiebbares Gefässnetz mit vorwaltend centripetaler Richtung. Das Subconjunctivalgewebe strotzt von Blut, seine Gefässe repräsentiren sich als ein höchst fein geadertes, rosiges Netz, welches zwischen den gröberen Maschen der Bindehautgefässe durchschimmert. Sein Stroma ist serös infiltrirt. Besonders entwickelt sind diese Erscheinungen in der Nähe der Cornea, wo sich das episclerale Gewebe in Gestalt eines intensiv rothen Ringwulstes erhebt, aus welchem eine Unzahl von Gefässen zu dem Limbus conjunctivalis treten, welcher letztere im hohen Grade congestionirt, als ein scharlachrother Saum an der Cornealperipherie erscheint.

In noch anderen Fällen ist die Bindehaut trachomatös afficirt, oder aber bietet alle Merkmale einer Blennorrhoe mit Epithelialwucherungen ihrer Oberfläche dar.

Nicht selten ist die Keratitis vascularis superficialis die Theilerscheinung eines auf den ganzen Bulbus verbreiteten entzündlichen Processes, oder nur eine Complication einer Iritis, und im letzteren Falle lässt sich häufig nicht entscheiden, welches das primär ergriffene Organ gewesen.

Dass diese combinirenden Affectionen die subjectiven Symptome auch mächtig modificiren, leuchtet von selbst ein, doch selbst reine Formen bieten in Bezug auf Schmerz und Lichtscheu so viele Nuancen dar, dass es fast unmöglich ist, irgend welche Regeln aufzustellen, und Formen zu unterscheiden, denen ein bestimmtes Maass oder eine bestimmte Qualität des Schmerzes zukommt, und ein bestimmter Grad von Lichtscheu eigen ist. Häufig sind Schmerz und Lichtscheu äusserst gering, in andern Fällen periodisch oder wenigstens Morgens oder Abends remittirend, in noch andern Fällen endlich ist der Schmerz wüthend, über die ganze entsprechende Kopfhälfte verbreitet. Besonders heftig pflegt der Schmerz zu sein, wenn das Subconjunctivalgewebe stark injicirt, und namentlich, wenn der Scleralwulst stark entwickelt ist, sowohl dass man meinen sollte, der Schmerz bei der Keratitis sei eigentlich nicht so eine Folge der Cornealaffection selbst, sondern vielmehr unmittelbar begründet in der Mitleidenschaft des Episcleralgewebes oder aber der tieferen Gebilde des Augapfels und so fort der Ausdruck einer durch diese Combinationen bedingten Erregung der Ciliarnerven.

Dass mit der Trübung der Cornea eine Verminderung des Sehvermögens gegeben ist, versteht sich von selbst.

§ 208. Die Ursachen der Keratitis superficialis vasculosa sind höchst verschieden.

Sie ist sehr häufig eine Theilerscheinung des herpetischen Processes, in der, diesem Uebel zu Grunde liegenden Alteration sensitiver Nervenzweige der Cornea begründet.

Oefters ist dieselbe mit Keratitis simplex gepaart, während deren Exsudate in den tieferen Cornealschichten durch Faserspaltung höhere

Organisationsstufen erklimmen, organisiren sich die weicheren Parthien, welche constant die Oberfläche der Cornea zu erreichen suchen, auf dem Wege der Zellenbildung zu Blut und Epithel.

Daher sind denn auch die ursächlichen Momente dieser Form der Keratitis wesentlich identisch mit denen der Keratitis simplex. Traumatische und chemische Reize bedingen sie. Vor allen sind hier mechanische Einwirkungen, wenn die Cornea durch längere Zeit denselben ausgesetzt ist, zu berücksichtigen, z. B. der Reiz einwärts gekrümmter oder aber durch Entropium mit der Cornea in Berührung gebrachter Cilien, fremder in der Conjunctivalhöhle haftender Körper u. s. w. Unzweckmässige Anwendung scharfer Salben, Wässer etc. auf das Auge, ja selbst die stetige Einwirkung der athmosphärischen Luft bei Verkürzungen der Lider oder bei Exopthalmus bedingen ganz gewöhnlich das Auftreten dieser Form der Keratitis.

Die Begründung derselben in diesen Einflüssen ist eine so eclatante, dass man für derartige ätiologische Momente eine eigene Species der Keratitis aufstellen zu müssen glaubte, und selbe mit dem Namen des Pannus traumaticus belegte. Der traumatische Pannus ist das Analogon jener Entzündungen mit üppiger Epithelialbildung, welche auf Schleimhautüberzügen vorgelagerter Theile, z. B. des Uterus, der Scheide, des Mastdarmes u. s. w. vorkommen.

Oefters ist aber gar keine Ursache ergründbar, und es bleibt, falls man sich schämt, die diessfällige Unwissenheit zu gestehen, nichts übrig, als in das dunkle Reich der unsere Sinne fliehenden Dyscrasien zu greifen. Daher kommt es auch, dass diese Form der Keratitis in verschiedenen Lehrbüchern als Theilerscheinung ganz differenter specifischer Opthalmien aufgeführt vorkommt, bald scrofuloser, bald rheumatischer, ja auch arthritischer, psorischer, syphilitischer, abdomineller Natur beschuldigt, und wo dieses nicht ausreicht, mit haarsträubenden Combinationen von Namen und Characteren belegt wird.

§ 209. Das Trachom combinirt sich, wenigstens in seinen höheren Entwickelungsgraden und nach längerem Bestande in der Regel mit Ablagerungen vascularisirender Exsudate auf der Oberfläche der Cornea. Der Form nach ist diese Keratitis von den aus anderen Ursachen entstandenen, durchaus nicht zu unterscheiden. Die Trübung ist anfänglich eine gleichmässige, sulzige, und Gefässe in verschiedenen Graden von Häufigkeit bilden darin mehr minder dichte Netze. Das Auftreten weisslicher oder gelblicher Häufchen von Exsudaten ohne Gefässentwickelung ist nicht allein dieser, sondern auch jeder anderen ätiologischen Form der Keratitis eigen, und die Entwickelung der Trübung von dem oberen Cornealrande her kommt eben so gut bei der ersteren als der letzteren vor. Die Ausbreitung des Exsudationsprocesses über die ganze Cornea bei trachomatöser Begründung kann begreiflicher Weise keinen Unterscheidungsgrund statuiren. Die Aufstellung des Pannus trachomatosus als eigene Species ist daher nur zu rechtfertigen, wenn man das ätiologische Moment zum Eintheilungsprincip wählt. Unter dieser Voraussetzung ist er aber ein ganz specifischer, an das Auftreten eines gewissen Exsudates in der Conjunctiva und Cornea gebundener, mit einem Worte eine Theilerscheinung des Trachoms in der engsten Bedeutung des Wortes. Sobald der Charakter des auf der Conjunctiva abgelagerten Exsudats wechselt, wechselt auch jener der

Cornealexsudation. Häufig geschieht es, dass trachomatös infiltrirte Bindehäute unter der Form intercurrirender Blennorrhoen eitrig jauchiges Exsudat liefern, dann geht sehr häufig eine ähnliche Ablagerung in der Cornea parallel, und gefährdet deren Existenz durch Geschwürbildung und selbst totale Vereiterung, während umgekehrt Blennorrhoen, wenn sie in Trachombildung übergehen, nach der Erfahrung aller Zeiten in sofern als günstig verlaufend betrachtet werden müssen, als das nunmehr gelieferte Cornealprodukt auffallende Tendenz zur höheren Gestaltung nachweist und der Vereiterung constant fremd bleibend in Blut- und Epithelialgebilde metamorphosirt. Das Cornealexsudat erleidet somit Veränderungen, welche denen sehr analog sind, die das Conjunctivalexsudat selbst eingeht. Die allenfälligen Modificationen lassen sich sehr leicht auf die Differenzen in den Verhältnissen zurückführen, unter welchen sich das Entzündungsprodukt auf der freien Oberfläche der Cornea und in dem Stroma der Conjunctivalfollikel befindet.

Dieser Umstand ist nun sicherlich am meisten geeignet, das Irrige der Ansicht darzuthun, als sei der trachomatose Pannus die Folge mechanischer Reizung der Cornealoberfläche durch die gegen letztere reibenden Conjunctivalgranulationen. So ähnlich auch die äussere Erscheinung des Pannus traumaticus und jene des Pannus trachomatosus ist, so verschieden sind nach dem vorhergehenden die Causalmomente, der trachomatose Pannus ist wesentlich eine Theilerscheinung des trachomatosen Exsudationsprocesses, so wie Vereiterung der Cornea im Verlauf von Blennorrhoen eine Theilerscheinung der blennorrhoischen Produktbildung in Binde- und Hornhaut ist. Wäre der Pannus trachomatosus eine Folge mechanischer Reizung der Cornea, so könnte offenbar dasselbe nicht urplötzlich, binnen 24 Stunden und gleichzeitig mit dem Conjunctivaltrachom auftreten, es müsste eine gewisse Beziehung zwischen dem Grade und Dauer der trachomatosen Affection erkennbar werden, was nicht der Fall ist.

§ 210. So wie das Trachom, so bedingen auch acute und chronische Blennorrhoen den Cornealpannus, jedoch nur dann, wenn der eitrig jauchige Charakter des Secretes einer grösseren Plasticität gewichen ist, und sich in der Formation üppig wuchernder, nicht selten hahnenkammartiger, selbst karfiolähnlicher Gebilde auf der Conjunctivaloberfläche kund gibt. Es sind dieses ihrer Wesenheit nach nichts als Epithelialwucherungen, wie sie überhaupt auf entzündeten Schleimhäuten häufig beobachtet werden und ihrem mikroskopischen Verhalten nach Fleischwärzchen granulirender Wunden analog zu halten sind. Während die oberflächlichen Schichten die Eitermetamorphose durchmachen, zeigen die tieferen Schichten eclatante Tendenz zur Gestaltung in Epithelialgebilde, und die tiefsten Schichten werden in dem Zustande ursprünglicher Formlosigkeit gefunden. Ganz ähnliche Formationen etabliren sich unter solchen Umständen dann auch auf der Cornea und stellen den Pannus vor, dem man gewöhnlich den Namen des crassus, carnosus, sarcomatosus beilegt. Er ist seiner Natur nach nichts als eine Epithelialwucherung, als ein Conglomerat von Fleischwärzchen auf der Cornealoberfläche haftend, und die Theilerscheinung eines in Epithelialwucherungen sich ergehenden blennorrhoischen Processes.

§ 211. Vom ätiologischen Standpunkte aus liessen sich demnach differente Species der Keratitis vascularis superficialis rechtfertigen, vom histologischen ist aber eine durchgreifende Sichtung derselben absolut unmöglich. Keratitides mit Vascularisation des Exsudates und Pannus sind dem Wesen nach gleich, so verschieden auch ihre Begründung sei, alle unter dieser Rubrik zusammengefassten Krankheitserscheinungen gehören von naturwissenschaftlichem Standpunkte aus betrachtet Einem Processe zu, einer Exsudation saftreicher Produkte mit entschiedener Tendenz zur Zellen- und Blutbildung. Die auf den kleinsten Raum beschränkte Keratitis superficialis mit 2—3 Gefässen, und der Pannus crassus mit einer dicken Auflagerung üppig wuchernden Exsudates auf die Oberfläche der Cornea sind nur verschiedene Entwickelungsstufen eines und desselben Krankheitsprocesses und eben so wenig von einander zu trennen, als croupose Pneumonien, die einen kleinen Theil eines Lungenlappens, und solche, die beide Lungenflügel in ihrer grössten Ausdehnung betreffen.

Dieses bezeugen die mikroscopischen Befunde und die weiteren Entwickelungsphasen der Ablagerungen in der Keratitis vasculosa und im Pannus crassus. Sie sind im wesentlichen identisch und die Differenzen sind lediglich die Folge der verschiedenen Verhältnisse, unter welchen sich dünne Exsudatschichten und sehr dicke Strata, wenn sie an Oberflächen abgelagert sind, bei den weiteren Metamorphosen befinden.

§ 212. Der Verlauf der Keratitis superficialis vasculosa ist bezüglich seiner Zeitdauer ein eben so differenter als die äussere Form es ist, unter der die Krankheit auftritt.

Gewöhnlich richtet sich aber die Frist, binnen der der Process verlauft, nach der Ursache, welche die Keratitis bedingt hat.

Ist das Causalmoment ein vorübergehender Reiz von was immer für Art, so ist die gesetzte Keratitis gewiss eine solche, welche am ehesten eine baldige Heilung zulässt, wenige Wochen, ja selbst Tage reichen hin, den Process zu Ende zu führen. Doch gibt es auch genug Fälle, in welchen ephemere Reize eingewirkt haben, oder auch sich nicht das geringste Zeichen einer bedingenden Schädlichkeit nachweisen, eine dyscratische Begründung nur in der Theorie, durchaus nicht in der Natur supponiren lässt, und doch ist die Dauer eine den Arzt und Kranken ermüdende, monate- und jahrelange.

Die Keratitis ahmt in diesen Fällen jene Formen nach, welche durch anhaltenden Reiz einwärts gekehrter Cilien, Lagophthalmus etc. bedingt und an die Dauer dieser Uebel gebunden sind.

Ausgezeichnet durch den ungemein schleppenden Verlauf sind besonders jene Fälle, in welchen die mit Gefässbildung verlaufende Keratitis als Theilerscheinung trachomatoser Exsudationen oder aber als Begleiterin von Epithelialwucherungen auf der Conjunctiva auftritt. Sie wurde wegen ihrer Stabilität fast immer von den übrigen Formen der Keratitis getrennt, als organische Krankheit, Verbildung u. s. w. beschrieben und vorzugsweise mit dem Namen Pannus bezeichnet [127].

§ 213. Die Keratitis vascularis superficialis geht nicht selten in andere Formen über, dadurch dass der Exsudationsprocess sich nicht auf die Oberfläche mehr beschränkt, sondern auch in die Tiefe greift. Es resul-

tiren daraus Keratitides der verschiedensten Gestalt, je nach der Constitution des neuabgelagerten Produktes und dessen weiteren Metamorphosen.

Die reine oberflächliche Keratitis mit Gefässbildung aber geht entweder in Genesung über, oder aber geht das Exsudat höhere Entwickelungsstufen ein und begründet so eine ständige Neubildung.

§ 214. Im Falle der Genesung stösst sich das oberflächliche, neugebildete, trübe Epithel ab, die in den mittleren Schichten entstandenen Gefässräume entleeren ihr neugebildetes Blut in die Gefässe der Conjunctiva, und entschwinden dem Auge des Beobachters, ohne jedoch sogleich unterzugehen, denn es ist ein Factum, dass durch eine Zeit noch eine gewisse Reizbarkeit der Cornea zurückbleibt, vermöge deren nach ganz geringfügigen einwirkenden Schädlichkeiten das ergriffen gewesene Cornealstück sich also gleich wieder mit Blut injicirt. Es scheinen also die neugebildeten Blutcanäle noch einige Zeit zu bestehen, ohne Blut zu führen, bis endlich auch das sie umschliessende Gefüge seine Metamorphose zu Epithel vollendet hat und abgestossen wird, oder aber zerfallend und in aufsaugungsfähige Stoffe zerlegt, der Resorbtion anheimfällt, worauf das aus normalem Blastem mittlerweile entwickelte, normale Epithel an die Oberfläche gelangt und der Cornea ihren früheren Glanz und die frühere Durchsichtigkeit gibt. Allmälig treten auch die Congestionserscheinungen der Conjunctiva und des Episcleralgewebes zurück, die Schmerzhaftigkeit und Lichtscheu schwindet, der normale Zustand ist hergestellt.

§ 215. Es ist natürlich, dass dieser Ausgang vor allem jenen Fällen zukomme, in welchen die Exsudatschichte eine sehr dünne, an festen, genuinfibrinösen Bestandtheilen arme ist. Wo die Ablagerung eine massenreichere und an derberen faserstoffigen Elementen reichere geworden ist, dort ist eine solche Abstossung des krankhaften Produktes und die Formation eines neuen ganz durchsichtigen Epithels nicht mehr so leicht möglich, es geht der wasserärmere, zähere, derbere Exsudatantheil durch Faserspaltung höhere Organisationsstufen ein und hindert auch die Anbildung normalen Epithels auf der erkrankten Parthie. Es resultirt eine ständige Neubildung, die je nach der grösseren oder geringeren Anzahl auflagernder Oberhautschichten in ihrem Aussehen etwas variirt.

Ist das auf der Cornea abgelagerte Exsudat ein überaus reichliches und zur Zellenbildung geeignetes, wie es so häufig vorkömmt, wenn der auch dem Trachom zu Grunde liegende Entzündungsprocess unter der Gestalt der Blennorrhoe auftritt, und Wucherungen der Conjunctiva bedingt, so zeichnet sich auch das auf der Cornea zur Entwicklung kommende neoplastische Gefüge durch eine, zwischen die dicke Epitheliallage und das tiefe faserspaltige Stratum gelegte Schichte lockeren Bindegewebes aus. Die Cornealgranulationen gehen mit jenen auf der Conjunctiva gleiche Metamorphosen ein.

§ 216. Bei jeder Art der Keratitis ist eine Durchfeuchtung des umgebenden Cornealparenchyms mit wässerigem Produkte zu bemerken, es ist diese das Analogon des Oedoms rings um Entzündungsherde. Bei beschränkten Hornhautentzündungen treten deren unmittelbare Folgen nicht so sehr in die Wahrnehmung, bei jenen Formen der Keratitis aber, welche sich über die ganze Cornea zu verbreiten pflegen, namentlich dem Pannus trachomatosus und crassus ist der Infiltrationsgrad erstens ein sehr hoher und zweitens ein die

ganze Cornea betreffender, er bedingt eine Resistenzverminderung des Organs, die Cornea tritt hervor, indem sie durch den Druck des Kammerwassers ausgedehnt wird. Wegen der geringen Elasticität der Hornhaut in der Richtung ihrer Fasern ist ein Zurücktreten derselben in ihre normale Form nach Ablauf des krankhaften Processes nicht mehr möglich. Die Cornea bleibt normwidrig kegelförmig gewölbt und ihre Oberfläche wegen der Organisation der aufgelagerten entzündlichen Produkte mehr weniger getrübt (Arlt's Ectasia ex panno).

§ 217. In seltenen Fällen geschieht es, dass der der Keratitis zu Grunde liegende Process auch die tieferen Gebilde des Augapfels afficirt, Funktionsuntüchtigkeit der den Humor aqueus absondernden Organe und Schrumpfung, Atrophie des ganzen Augapfels setzt.

2. *Keratitis vasculosa parenchymatosa et profunda.*

§ 218. Ich behandle beide unter Einem in Berücksichtigung dessen, dass vascularisirende Exsudate zwischen der hintersten Corneallamelle und der Descemeti wohl niemals vorkommen, ohne gleichzeitige Ablagerungen ähnlicher Produkte in den Zwischenräumen der hinteren Corneallamellen, ferner in Anbetracht der schwierigen Differenzialdiagnose und besonders in Berücksichtigung der ganz identischen ätiologischen und therapeutischen Momente.

§ 219. Oft geht der Exsudation plastischer Stoffe ein Stadium voraus, in welchem nebst auffälliger Congestion der Bindehaut und des Episcleralgewebes der Glanz der Hornhautoberfläche im hohen Grade vermehrt erscheint. Es ist dieser vermehrte Glanz zum grössten Theile eine Folge der verstärkten Dichtigkeit des Hornhautgewebes und diese ist wieder bedingt in der, der Keratitis im Allgemeinen vorausgehenden, und Exsudationsherde umgrenzenden Aufschwellung des Gewebes durch Zunahme des Gehaltes an wässeriger Feuchtigkeit. Insofern lässt sich dieser Zustand mit der, jeder Entzündung vorausgehenden Congestion und serösen Durchfeuchtung anderer Organe vergleichen. Sicherlich aber hat auch der Umstand einen bedeutenden Einfluss, dass mit dem der Keratitis als solcher vorausgehenden Reizungszustande eine stärkere Abschilferung des Cornealepithels stattfindet, wie sich selbe aus dem vermehrten Gehalte der Thränenfeuchtigkeit an solchen Elementen erschliessen lässt. Dadurch kommen die jüngern saftreichern Epithelzellen an die Oberfläche, an denen die Differenzirung ihres Inhaltes noch nicht so weit gediehen ist.

§ 220. Allmälig beginnt das Hornhautparenchym an einer oder der anderen Stelle, gewöhnlich von der Peripherie aus, matter zu werden, seine Durchsichtigkeit nimmt etwas ab, und es erscheinen entweder jetzt schon Gefässe oder aber die Trübung wird vorerst deutlicher, sulzähnlich, und dann vascularisirt das Produkt, es entstehen ungemein feine, zarte Zweigelchen von mehr dunkler, purpurrother Farbe. Sie scheinen von dem Scleralrande auszugehen und gegen das Centrum der Cornea vorwärts zu schreiten, dem sich verbreitenden Exsudate auf dem Fusse folgend. Sie lassen sich anfänglich kaum eine Linie weit verfolgen, indem sie alsdann in eine Anzahl ungemein feiner, dem freien Auge unsichtbarer, unter einander netzförmig anastomosiren-

der Reiserchen zerfahren. Ihre Anzahl ist bald sehr geringe, bald aber sind sie so enge aneinander gedrängt, dass ihre Zwischenräume verschwinden, und hre Totalität den Eindruck eines gleichmässig rothen Fleckes bedingt, dessen Ränder in feine Zweigelchen sich lösen.

Mittlerweile beginnen in der anfänglich gleichmässigen Trübung wolkenähnliche, streifige Zeichnungen, selbst mehr minder scharf begrenzte unregelmässige Flecken aufzutauchen, das Exsudat sammelt sich stellenweise und erstarrt. Nun entwicklen sich bald Gefässe, die an der Oberfläche dieser condensirteren Parthien Netze bilden, gewöhnlich aber den Rand derselben umkränzen und mit den älteren Gefässen innig zusammenhängen, als wären sie bloss Fortsetzungen derselben.

Doch ist diese Vertheilung der Gefässe an der vordern Fläche der stärker getrübten Parthien nur dann sichtbar, wenn die Exsudationsherde selbst in mehr oberflächlichen Interlamellarräumen sitzen, bei tieferer Lage sieht man fast immer die von dem Scleralrande aus gehenden Gefässchen theils um den Rand der Trübung herumgehen, theils aber hinter demselben verschwinden, so dass man deren Verzweigung an der hintern Fläche der Heerde anzunehmen gezwungen ist. Liegen die Exsudate in der Mitte der Dicke der Hornhaut, so sieht man wohl auch Gefässchen auf der Vorderfläche, andere aber an deren Hinterfläche treten.

Immerhin sind diese Vascularisationen in tieferen Schichten der Cornea äusserst selten, desto häufiger aber bei Ablagerungen in den oberflächlichen Corneallagen, daher denn auch unter diesen Umständen oft schwer zu unterscheiden wäre, ob die Gefässe unter dem Epithel oder wirklich in einem vorderen Interlamellarraume ziehen, wenn nicht einerseits häufig gleichzeitig eine oberflächliche Exsudation mit Gefässentwicklung die Ablagerung vascularisirender Produkte in dem Cornealparenchym begleitete, und durch den möglichen Vergleich in der Lagerung der Gefässchen die Diagnose erleichtert würde, anderseits aber das Verschwinden der tiefen Gefässe hinter dem Conjunctivalsaume der Cornea die Erkenntniss ihrer Lage sicherte. Ueberdiess bietet in einigen Fällen zugleich der Zustand der Cornealvorderfläche einen guten Anhaltspunkt dar, indem bei Keratitis vasculosa superficialis dieselbe rauh, sulzig aufgeweicht, bei der in Rede stehenden Form aber entweder ganz glatt, oder doch ohne sichtbare Rauhigkeiten und nur häufig wie mit feinen Nadeln gestochen erscheint [128].

§ 221. In andern Fällen geht die Exsudation rascher und ehe sich das Produkt auf höhere Organisationsstufen erheben kann, sind Massen desselben zwischen die Corneallamellen deponirt. Hier verschwindet gewöhnlich das Stadium der gleichmässigen Infiltration und der wolkigen, streifigen Fleckung, binnen der kürzesten Zeit hat sich das Exsudat in den Interlamellarräumen in solcher Quantität angesammelt, dass die Cornea sichtlich vorgetrieben ist, und oft ihrer ganzen Ausdehnung nach in einen weiss-gelblichen Knopf verwandelt zu sein scheint.

Man sieht in diesen Fällen stets eine mehr weniger dicke Lage durchsichtigen Cornealparenchyms über den ganz undurchsichtigen, in seiner Farbe einem Eiterpfropfe täuschend ähnlichen Exsudationsherd hinüber ziehen, besonders, wenn man die Cornea von der Seite her

betrachtet oder aber, wenn nach Durchschneidung derselben die Wundränder klaffen.

Nach kürzerem oder längerem Bestande dieser Ablagerung entstehen auf der Oberfläche derselben rothe Punkte, Flecken, die sich bald zu Zweigen und Reisern umstalten, welche sofort ein mehr weniger dichtes Gefässnetz erzeugen, in dem bald einige stärkere Gefässchen von ganz unregelmässigem, winkelig hin- und hergebogenem Verlaufe auftreten, und an einer oder der anderen Stelle unterhalb des Bindehautsaumes sich verlieren.

Wo Gefässe sichtbar werden, kommen mitunter auch Hämorrhagien vor, die als rothe Punkte und Flecke zwischen den Gefässmaschen erscheinen, oder aber das Exsudat stellenweise gleichmässig gelb oder braun-roth, selbst purpurähnlich färben und so demselben das Aussehen eines hämorrhagisch-plastischen verleihen.

Man hat bisher diese Ablagerungen gewöhnlich als Abscesse der Hornhaut beschrieben, ohne dass sie es sind, wie der mikroskopische Befund ergibt. Sie können sich wohl in einen Abscess umwandeln, allein in solchen Fällen ist die Vereiterung immer secundär.

§ 222. Die mikroskopische Untersuchung liefert etwas abweichende Resultate je nach der Masse und der mehr weniger weit vorgeschrittenen Differenzirung des Exsudates.

Im Falle gleichmässiger Trübung und sofortigem Mangel eines begrenzten Exsudationsheerdes findet man die Epithelschichte der Cornea von evident jugendlicher Formation, die Corneallamellen selbst wie bestäubt mit einer ungemein feinen lichten Molekularmasse, in der sich nur wenige grössere und dunklere Körnchen eingestreut finden. Die Interlamellarsubstanz ist offenbar vermehrt, und zeigt sich als eine weiche, trübe, fast homogene Flüssigkeit, in der sich dunkle Körnchen und Körnchenaggregate aller Formen bis zu kernähnlichen Gebilden, aber nur in seltenen Fällen äusserst wenige Kerne und Zellen finden, welche letztere immer sehr zarte Contouren, einen leicht trüben Inhalt und einen oder mehrere grössere, etwas dunklere Kerne führen. Dafür aber findet man sehr viele Blutkörperchen von ganz evident neoplastischer Natur in gelblichem Serum eingebettet, isolirt und zu 3—4 zusammengehäuft, ohne Spuren von umhüllenden Gefässhäuten.

Im Falle grösserer Anhäufung des Exsudates und daraus resultirender wolkig fleckiger Zeichnung der Trübung findet man nebst den genannten Elementen noch ganz deutliche Schichten eines völlig strukturlosen Gerinnsels von festerer Consistenz, das aus einer hyalinen Grundsubstanz und eingestreuten sehr feinen lichten Molekulen besteht, aber nur äusserst wenige dunkle Körnchen einschliesst, in manchen Fällen wohl auch eine ganz undeutliche zarte lichte Faserstreifung erkennen lässt. Die festeren Bestandtheile des Exsudates haben sich durch Coagulation von dem flüssigen Blasteme abgesondert.

In den Fällen, in welchen das Exsudat massenweise in der Form eines gelblich-weissen, einem Abscesse ähnlichen Heerdes in die Erscheinung tritt, findet man die vor- und hinterliegenden Corneallamellen ganz gewöhnlich unverändert, ohne Spur eines fremdartigen Formelementes. Das entzündliche Produkt findet sich dann in Gestalt eines concav-convexen Meniscus in die

Dicke der Cornea eingeschaltet, es ist in mehrere Interlamellarräume abgelagert worden, treibt daher die zwischenliegenden Blätter auseinander, und da diese in dem dicken Exsudatpfropfe kaum nachweisbar sind, so scheint es, als wäre bloss ein einziger Zwischenblattraum der Sitz der Ablagerung, als wären dadurch bloss zwei Lamellen von einander getrennt worden und als erzeugten sie sofort Einen mit plastischem Exsudate erfüllten Hohlraum, dessen grösste Dicke gewöhnlich in das Centrum der Cornea fällt, und nicht selten $0'''.25—0'''.75$ misst. Gegen den Cornealrand zu verjüngt sich der Hohlraum und wird ungemein fein, so dass die Iris durch die zarte Exsudatschichte öfters noch durchleuchtet. Senkrecht auf den Heerd geführte Schnitte zeigen allda sehr deutlich die Zwischenlagerung des Exsudates zwischen mehrere Blätter, am Rande wechseln Cornealblätter und Exsudatschichten.

Das Exsudat ist so consistent, dass bei Einschneidung der Cornea gar nichts ausfliesst, wohl aber Theile desselben aus der Wunde hervorquellen. Die oberflächlichen Schichten desselben sind saftreich, sie bestehen aus einer leimähnlichen schmierigen durchscheinenden, trüblichen Grundmasse, welche sich durch Druck auspressen lässt und eine grössere oder geringere Quantität dunkler Punkte enthält, die theils isolirt, theils aber gehäuft sind, so dass daraus grössere Körnchen und eine Menge Uebergangsformen bis zum wahren Kerne entstehen. Die Kerne sind grösstentheils oval, dunkel granulirt, in Essigsäure schärfer hervortretend. Daneben findet man jedoch in geringerer Anzahl und nicht immer gekernte Zellen in den verschiedensten Graden der Entwicklung von $0'''.004—0'''.008$ Durchmesser mit wasserhellem, trüblichem oder stärker granulirtem Inhalte. Doch treten gewöhnlich diese Kerne und Zellen ihrer Masse nach weit zurück gegen die enorme Menge von farblosen und blass-gelben Blutkörperchen von ganz jugendlichem Ansehen, die fast immer haufenweise, von gelblichem Serum umflossen, verschieden gestaltete Hohlräume einnehmen, niemals aber von Gefässhäuten umsponnen werden. Die mittleren Schichten des Exsudates erweisen sich fester, zäher, und erscheinen unter dem Mikroskop ganz gewöhnlich als eine schollige Masse mit rauhen, abgerundeten oder fetzigen Rändern, die oft ganz ohne Spur einer Textur, bloss feinkörnig ist, in anderen Fällen aber eine mehr minder deutliche, zarte, unregelmässige, geradeziehende oder geschweifte Faserstreifung erkennen lässt, sich also als Faserstoffgerinnung kund gibt [129].

Wo Blutextravasate stattgefunden haben, findet man die Umgebung gelblich durchtränkt und Conglomerate von Blutkörperchen mit den bei der Keratitis vascularis superficialis bedeuteten Metamorphosen.

§ 223. Die begleitenden Erscheinungen sind gewöhnlich im hohen Grade auffällige, bedeutende Injektion des Episcleralgewebes und der Conjunctiva, seröse Schwellung derselben bis zu der Anbildung chemotischer Wülste sind ganz gewöhnliche Symptome.

Häufig beschränkt sich die Congestion der Conjunctiva aber auf die Ausdehnung einer Anzahl Gefässe, welche ein mehr weniger dichtes Netz mit vorwaltend centripetaler Richtung der Stämme bilden und in den Maschen das rosenrothe, zarte, dichte Netz des Episcleralgewebes durchschimmern lassen. Der Scleralwulst ist alsdann stark entwickelt, durch seröses Infiltrat hervorgetrieben und von tiefer Röthe. Aus ihm entspringen eine Unzahl Gefässe, welche

zu dem Bindehautsaume übertreten und dort so enge an einander liegen, dass die Zwischenräume entschwinden, und der Limbus als ein scharlachrother Meniskus von 0‴.25—0‴.5 und mehr Breite mit scharf abgesetztem centralen Rande erscheint, aus dem nicht selten einzelne Gefässe zur trüben Oberfläche der Cornea laufen und so eine Combination der Keratitis vascularis parenchymatosa mit der superficialis darstellen.

Entsprechend diesem hohen Grade der Alteration in der Circulation des Blutes, welche sich häufig zugleich in der Anregung eines mehr minder heftigen Fiebers zu erkennen gibt, ist auch gewöhnlich, im Anfange wenigstens, der Schmerz ein ganz bedeutender, stechender, reissender, über die ganze Kopfhälfte verbreiteter, mit Exacerbationen wüthender, und ihm parallel geht Lichtscheu mit Thränenfluss einher.

Sehr häufig ist diese Form der Keratitis in Combination mit Iritis, in seltenen Fällen mit Entzündung der Ader- und selbst der Netzhaut. In solchen Fällen sind dann natürlich auch die Erscheinungen gemischt mit denen, welche diesen letzteren Affektionen zukommen.

§ 224. Die Ursachen sind höchst different, und in den meisten Fällen völlig unbekannt, daher denn, wie bei anderen Formen der Keratitis, die Scrofulose oder Rheuma als Causalmoment angenommen werden.

Abgesehen von diesen Fällen ist wohl am häufigsten eine mechanische Verletzung des Augapfels die Ursache, namentlich ein den Bulbus treffender Schlag, Stoss mit oder ohne oberflächlichen Substanzverlust, ferner verschiedene Arten von Wunden, selbst ganz reine, wie sie zum Beispiel bei der Operation des grauen Staares oder der künstlichen Pupillenbildung gesetzt werden [130].

§ 225. Die Krankheit, so plötzlich sie häufig eintritt und so reissende Fortschritte sie macht, nimmt, nachdem sie ihren Höhenpunkt erreicht hat, ganz gewöhnlich einen sehr schleppenden Verlauf, der jedoch nicht so sehr dem Entzündungsprocesse selbst, als vielmehr den weiteren Metamorphosen des Exsudates selbst auf Rechnung zu setzen ist.

§ 226. Nur für den Fall, als der Process zurückgeht, ehe das Exsudat sich in einen festeren Kern und weichere Hülle geschieden hat, ist an eine baldige Herstellung zu denken, die Gefässe treten zurück, das Exsudat verschwindet durch Resorbtion und der Augapfel geht seiner völligen Herstellung entgegen.

Sobald sich aber das Exsudat bereits mehr differenzirt hat, und diesen seinen Zustand durch wolkige oder fleckige Zeichnung zu erkennen gibt, ist der Process immer ein Wochen, ja Monate andauernder, denn erstens ist ja diese Differenzirung selbst schon ein Process, der Zeit in Anspruch nimmt, und zweitens ist die Reduction auf den normalen Zustand um so schwieriger, je mehr Masse zu resorbiren und je schwerer dieselbe auf den zur Resorbtion geeigneten Status zu bringen, d. i. je consistenter sie ist. Es scheint, als ob die Exsudatmasse selbst als ein Reiz wirke, und die Congestionserscheinungen in den anliegenden Gebilden unterhalte, anderseits aber ist die Herbeischaffung des zur Lösung bestimmten flüssigeren Substrates ohne abnorme Stimmung des ganzen Vegetationsprocesses der Cornea schwer denkbar, daher geht denn auch die Vascularisation älterer festgewordener Exsudatablagerungen ganz gewöhnlich unter mehr minder heftigen Reizerscheinungen einher.

Während dieses Umstaltungsprocesses des Cornealexsudates sieht man häufig die Form der trüberen Parthien, und mit ihr die Gefässvertheilung wechseln, es zerfallen Flecke und Wolken in einzelne gegenseitig getrennte Flöckchen und Häufchen, ja einige Male sah ich ringförmige Gestalten sich herausbilden mit lichterem Centrum. Die Gefässe verschwinden sodann an den lichter gewordenen Parthien und lassen nur manchmal kleine Pigmentflecke zurück, während sie an den Grenzen der neu entstandenen Figuren nicht selten an Menge und Dichtigkeit zunehmen.

Man hat dieses Zerfallen der Trübungen in kleinere Parthien mit Recht als ein die Resorbtionsthätigkeit beurkundendes, somit günstiges prognostisches Moment hervorgehoben.

Natürlich ist das Verschwinden der Trübungen ein bald vollständigeres, bald minder vollkommenes, das Exsudat geht weitere Metamorphosen ein. Besonders die massigeren, Abscesse nachahmenden Ablagerungen bieten wenig Hoffnung auf gänzliche Herstellung des normalen Zustandes, obwohl in manchen Fällen unter Anwendung geeigneter Mittel die Resorbtionskraft alle Hoffnungen überbietet.

Das Exsudat zerfällt mitunter ganz oder theilweise in Eiter, der durchbohrt und Geschwüre erzeugt oder eindickt und verkalkt. In der Regel aber umstaltet sich das Exsudat zu einem festen, faserigen Gefüge, das an der Oberfläche Pigmenthäufchen erkennen und selbst nach langer Zeit des Bestehens noch Gefässchen an der Oberfläche und in seiner Tiefe nachweisen lässt. In einzelnen Fällen geht auch der Exsudationsherd die Fettmetamorphose ein, ein Theil resorbirt sich und der andere schrumpft, nicht selten verkalkend.

Gleichzeitig stellt sich manchmal, besonders wenn auch die Iris, oder die Ader- und Netzhaut mitleidend waren, Schwund des Augapfels und somit auch der Cornea ein.

Vorwölbungen der Cornea in Folge der Keratitis vascularis parenchymatosa et profunda sind selten.

Dritter Artikel.

Der Herpes cornealis.

§ 227. Es gibt vielleicht keine Augenkrankheit, welche so häufig beschrieben, so mannigfaltig benannt, und dabei so falsch gedeutet wurde, als der Herpes cornealis. Bald als Bindehautentzündung, bald als Keratitis, bald als Exanthem, bald als Tuberkel geschildert, findet man ihn theils mit anderen ganz differenten Krankheitsformen zusammengeworfen, bald in seinem eigenen Fleische zerstückelt und seine Fetzen diesem oder jenem Krankheitsbilde einverleibt. Es konnte dieses auch nicht anders kommen bei der proteusähnlichen Gestalt des Herpes, bei dem früheren niederen Stande der Dermatopathologie und bei der Hartnäckigkeit, mit der sich kleine Geister der naturhistorischen Forschungsmethode der neueren Schule entgegenstemmen.

§ 228. Der Herpes ist eine, ihrem Wesen nach acut und typisch verlaufende, durch öftere Nachschübe häufig einen chronischen Decurs simulirende Krankheit, welche unter der Form eines brennenden oder stechenden Schmerzes

an der peripheren Ausstrahlung eines sensitiven Nervenastes beginnt, und erst später objektiv in die Wahrnehmung tritt, indem an den äussersten Endpunkten des afficirten Nervenzweiges an der Oberfläche der äusseren Haut oder einer Schleimhaut einzeln stehende oder gruppig gehäufte Exsudatherde abgelagert werden, welche je nach der Beschaffenheit des Produktes bald als serumerfüllte Bläschen, bald als Knötchen erscheinen, und ihren Sitz niemals in dem Stroma eines Follikels haben [132].

229. Alle diese Charaktere finden sich nun in ganz eclatanter Weise an jener Form der Ophthalmie repräsentirt, welche ich als Herpes cornealis bezeichne. Die etwa vorkommenden Modificationen sind einfach die Folge der Verhältnisse, unter welchen sich das Exsudat auf der Binde- und Hornhaut befindet.

§ 230. Es geht der Cornealeruption ein mehr minder heftiger, brennender oder stechender Schmerz, verbunden mit einem entsprechenden Grade von Lichtscheu voraus. Die Cornea erscheint glänzender, als in der Norm, die Thränenabsonderung und die Epithelialabschürfung der Conjunctiva und Cornea ist vermehrt.

§ 231. Nach einem oder zwei Tagen, wohl auch noch später, erhebt sich auf dem Bindehautsaume oder im Bereiche der Cornealoberfläche selbst ein, selten mehrere Bläschen oder grauliche Knötchen von mohn- bis hirsekorngrossem Umfange. Nur selten kommt es nicht zu dieser Anhäufung des Exsudates und es etablirt sich bloss eine mehr weniger ausgebreitete sulzähnliche gleichmässige oder feinwolkige Trübung.

Die Bläschen und Knötchen, wenn deren mehrere gleichzeitig oder kurz nach einander aufschiessen, sind entweder auf verschiedene Punkte des Limbus conjunctivalis und der Cornealoberfläche zerstreut, oder aber stehen sie gruppenweise beisammen, und falls sie auf den Bindehautsaum concentrirt sind, umgreifen sie in einer Reihe einen kleineren oder grösseren Bogen des Cornealrandes, oder aber bilden in seltenen Fällen einen ununterbrochenen, unregelmässigen Kranz rings um die Cornealperipherie.

Die Bläschen führen anfänglich einen ganz wasserhellen Inhalt, und ihre molkige Trübung rührt von der Veränderung des emporgehobenen Epithels her. Doch bald wird der Inhalt selbst trüblich, grau, weissgrau und geht endlich in eine dem Eiter ähnliche gelblich gefärbte Flüssigkeit über, während gleichzeitig durch Trübung der, ihre Basis umfassenden Epithelialpartie und durch Ablagerung eines sulzigen, allmälig sich condensirenden Exsudates an der Oberfläche der Cornea ein schmaler Halo entsteht, auf dem das Bläschen selbst aufsitzt, und welcher bei einer Mehrheit gruppig gehäufter Bläschen mit den Höfen anliegender Efflorescenzen zusammenfliesst und so eine gemeinschaftliche Basis abgibt, die nicht selten binnen kurzer Zeit ein reichliches Blutgefässnetz anbildet, aus dessen rundlichen Maschen die einzelnen Bläschen sich erheben.

Falls statt Bläschen die Eruption unter der Form von Knötchen zu Tage geht, sieht man anfänglich grau-weisse flache Hügelchen, welche allmälig ihre Farbe in reineres Weiss oder in gelblich-weiss umwandeln, und dabei an Masse gewinnend, mehr und mehr hervorspringen, kleine Kegelchen bilden, die entweder mit breiter Basis der Cornealoberfläche aufsitzen oder zapfenähnlich

in das Parenchym der Cornea in verschiedene Tiefe eindringen, und ringsum von einem graulich durchscheinenden Hofe von trübem Epithel und trüblichem Exsudate umgeben sind, welches, so wie bei der Bläschenform des Exanthemes, mit den Höfen anstehender Knötchen vereinigt gleichsam einen gemeinschaftlichen Blüthenboden abgibt, in dem oft sehr bald Gefässe auftreten, welche unter einander anastomosirend die einzelnen Knötchen an ihrer Basis umfassen, und nicht selten auch Zweigelchen auf die Oberfläche der Knötchen senden, wenn das Knötchen nicht bei Zeiten die eitrige Metamorphose durchmacht.

In den Fällen, in denen es nicht zum Ansatze von Bläschen und Knötchen kommt, tritt der Herpes cornealis unter der Form einer Keratitis vascularis superficialis auf, es trübt sich nach vorhergegangener Sensibilitätsstörung eines oder des andern Ciliarnerven eine oder die andere Parthie der Cornealoberfläche sulzähnlich, öfters auch mit fein wolkiger Zeichnung und bald durchziehen mehr minder dichte Gefässconvolute die alterirte Stelle, auf welcher nicht selten erst durch spätere Eruptionen die dem Herpes eigenthümliche Bläschen- und Knötchenbildung zum Vorschein kömmt.

§ 232. Die mikroskopische Untersuchung der Eruption liefert so mannigfaltige Resultate, als die äussere Form des Exanthemes selbst ist.

Die äussere Hülle der Bläschen und der oberflächlichste Theil des Halo besteht durchwegs aus Epithelzellen mit Kernen und einem trüben, äusserst fein granulirten, nicht selten auch mit gröberen, dunklen Punkten durchstreuten Inhalte, und dieses ist namentlich der Fall, wenn das das Bläschen fullende Fluidum bereits durch Differenzirung seiner plastischen Bestandtheile und durch Kern- und Zellenbildung seinen ursprünglichen wasserhellen Zustand mit einem molkigen, milchigen oder gar eiterähnlichen Aussehen vertauscht hat. Dann ist auch das Epithel des Halo schon gewöhnlich durch Exsudat von der obersten Corneallamelle abgehoben, und es finden sich alsdann alle jene mikroskopischen Elemente, welche als der oberflächlichen Keratitis mit Gefässbildung eigenthümlich geschildert wurden.

In dem Maasse, als sich der Bläscheninhalt trübt, gewinnt das anfänglich ganz wasserhelle, höchstens mit einigen dunkleren Molekulen durchstreute Fluidum an sichtbaren festen Bestandtheilen, es erscheint anfänglich wie eine Emulsion, bestehend aus Miriaden ganz feiner, staubähnlicher, lichter und graulicher Molekule, die in einer wasserhellen Flüssigkeit suspendirt sind. Nach und nach entstehen dunkle Punkte, die sich coacerviren, Häufchen und endlich Kerne mit deutlich unterscheidbarer, häutiger Hülle und einem trüben, grauen Inhalte und dunklen Kernkörperchen. Dann gewinnen die Kerne doppelte Contouren, es entwickeln sich Kernzellen mit ganz lichten Contouren, einem lichten, fein granulirten, trüben Inhalt und sehr grossen Kernen der genannten Form, bis endlich auch der Zelleninhalt sich weiter differenzirt, dunkle Molekule und Fettbläschen anschiesst und die reine Eiterzelle darstellt. Mit der Vermehrung dieser Zellen hat dann auch der Bläscheninhalt schon die Farbe des reinen Eiters angenommen und durch Absonderung einer strukturlosen, fein granulirten, schmierigen Placenta, welche dem Bläschengrunde anhaftet, alle Charaktere des Eiters acquirirt, mit Ausnahme der Körnchenzellen, welche ich bisher in diesem Stadio des Herpes noch nicht fand, obwohl sie nicht gänzlich fehlen mögen. In diesen vorgerückten Epochen ist dann auch der anfänglich

ganz normale Grund des Bläschens trüber geworden, nach Entfernung der auflagernden Exsudatplacenta findet man die oberflächlichsten Corneallamellen sulzig trübe, gelockert, von einem lichten, sehr fein granulirten, gelatinösen Produkte durchdrungen, von eigentlichen Formelementen aber nur dunkle Körnchen discret und in Häufchen coacervirt.

Die Knötchen bestehen aus einer oberflächlichen Lage trüben Epithels, das alle Charaktere jugendlichen Alters darbietet, aus gekernten, polyedrischen Zellen mit trübem Inhalte und grossen Kernen zusammengesetzt wird. Darunter sind mehr keulenförmige und eckige Zellen, die durch eine deutlich wahrnehmbare, graue, trübe, schmierige, fein granulirte Grundmasse zusammengehalten werden, in der sich alle Entwickelungsstufen von dem einfachen dunklen Molekul bis zum Kerne eingestreut und nicht selten auch mit jungen Blutkörperchen gefüllte, wandungslose Hohlräume verschiedener Gestalt gefunden werden. Darunter nun kommt die Hauptmasse der Efflorescenz, eine schollige, halbweiche, strukturlose Substanz mit hyaliner Grundlage und eine Unzahl der feinsten, kaum wahrnehmbaren Stäubchen, halb-dunklen, punkt-ähnlichen Molekulen und dunkleren Körnchen. Diese Masse setzt sich durch alle Schichten fort, der an der Hinterfläche des Knötchens mitunter vorfindige Zapfen besteht wesentlich daraus, ich konnte bis jetzt aber aus Mangel von Fällen nicht darüber ins Reine kommen, ob in diesem Stadio die einzelnen Blätter der Cornea im Bereiche des Zapfens schon durchbohrt seien oder aber ob das Exsudat die in ihrer Integrität bestehenden Lagen der Hornhaut durchsetzt und sofort der Zapfen aus einer Reihe von hinter einander gelagerten allmälig an Umfang abnehmenden Exsudatlagen besteht. Es dünkt mir wahrscheinlich, da ich dieses Verhalten bei dem Hofe des eitrig zerfallenden Zapfens und der dadurch gesetzten Durchbohrung der Cornea fand, und überhaupt alle parenchymatosen Exsudate der Cornea geschichtet sind.

Dort, wo das Exsudat ein mehr gleichmässig vertheiltes ist, und nicht eine dem Herpes eigenthümliche Efflorescenz gebildet hat, ist der mikroskopische Befund derselbe, als der, welcher der Keratitis simplex und der Keratitis mit Gefässbildung zukömmt, und dem entsprechend ist auch das äussere Ansehen der afficirten Stelle ein diesen Formen zukommendes.

§ 233. Die begleitenden Erscheinungen sind so mannigfaltig nüancirt, als es die äussere Form des Exanthemes selbst ist. Sie sind theils rein nervösen Charakters, theils in Circulationsstörungen der blutführenden Organtheile des Auges begründet.

§ 234. Ich sagte bereits, dass die Krankheit mit einem brennenden oder stechenden Schmerzen im Auge, mit Lichtscheu und ihren stetigen Begleitern, Lidkrampf und Thränenfluss beginne. Der Grad dieser Symptome ist ein sehr diverser.

In vielen Fällen lässt der Schmerz und die Lichtscheu nach, sobald sich die eigenthümliche Efflorescenz gebildet hat, die Exsudation geht ihre Phasen durch, ohne dass der Kranke weiter sehr belästigt würde, es wäre denn durch das Gefühl eines fremden Körpers im Auge und durch einige Empfindlichkeit gegen grelles Licht. Namentlich bei erwachsenen Individuen findet sich diese Erscheinung, ausnahmsweise aber auch bei Kindern.

Grösstentheils aber bestehen der Schmerz und die Lichtscheu fort, und

dieses ist namentlich der Fall, wenn sich die Eruption der charakteristischen Bläschen oder Knötchen lange Zeit hinauszieht, und die Krankheit eine Keratitis superficialis vasculosa simulirt. Mit der Erscheinung der eigenthümlichen Efflorescenz ist dann häufig die nervöse Aufregung vorüber, es wäre denn dass sich neue Nachschübe vorbereiten.

Der Schmerz und die Lichtscheu gehen immer einander parallel, die Heftigkeit des einen entspricht der Intensität der anderen, denn es ist gewiss, dass der Schmerz mit der Lichtscheu eine und dieselbe Quelle habe, Schmerz und Lichtscheu bezeichnen hier dasselbe Symptom, der erste bei Mangel an objektiver Lichteinwirkung, der andere bei deren Vorhandensein. Sie variiren in den verschiedensten Graden von leichter Schmerzhaftigkeit beim Eindringen eines grösseren Lichtquantums in das Auge, bis zu der Unverträglichkeit gegen die allergeringste Lichtmenge, und wüthenden Schmerzen selbst bei absolutem Mangel allen Lichtes, sodass der Kranke in dem finstersten Zimmer den verborgensten Ort sucht und mit Gewalt seine Augen gegen irgend einen Gegenstand drückt um einigen Grad von Erleichterung zu suchen. Schmerz und Lichtscheu sind immer remittirend, nicht selten vollkommen intermittirend, ohne dass sich jedoch eine ganz bestimmte Regelmässigkeit in den Exacerbationen und Paroxysmen nachweisen liesse. Meistentheils sind sie jedoch des Morgens heftiger und halten so den quotidianen Typus ein. Doch gibt es auch Fälle, in denen die Anfälle mehrere Tage aussetzen, und so einen tertiaren, quarterneren, selbst acht- und vierzehntägigen Typus mit Schwankungen einhalten.

§ 235. Ganz charakteristisch sind häufig die Circulationsstörungen in der Conjunktiva und dem episcleralen Gewebe.

Gewöhnlich entwickeln sich kurz nach dem Auftreten des charakteristischen Schmerzes und der Lichtscheu, noch vor dem Sichtbarwerden der Efflorescenz einige Gefässe in der Bindehaut, die unter der Uebergangsfalte hervortretend gegen den Cornealrand streichen und sich allmälig vermehrend und ausdehnend ein Bündel construiren, welches die Form eines Streifens, häufiger aber die eines Fächers annimmt, dessen Basis in der Uebergangsfalte, die Spitze aber an dem Cornealrande ansteht.

Sitzt die Efflorescenz auf dem Bindehautsaume, so fällt ihre Basis und die Spitze des Gefässbündels constant zusammen, die Efflorescenz entwickelt sich an dem centralen Ende des Gefässbündels.

Sitzt aber das Bläschen oder Knötchen im Bereiche der Cornealvorderfläche, so erscheint das Gefässbündelchen am centralen Rande des Bindehautsaumes abgestutzt und es führt eine Brücke sulzig getrübter Cornealsubstanz zu der Efflorescenz hinüber. Bald, oft wenige Stunden nach Auftreten dieser Trübung entwickeln sich Gefässe darin, und diese erscheinen gleichsam als Fortsetzungen der Conjunctivalgefässe, das Gefässbündel scheint sich über die Cornealoberfläche bis zu der Efflorescenz hinüber zu ziehen.

Häufig aber ist nicht Ein isolirtes Gefässbündel entwickelt, die Conjunctiva bulbi ist ihrer ganzen Ausdehnung nach von erweiterten, centripetal laufenden Gefässen und Gefässbündeln durchzogen, und dann sind auch gewöhnlich mehrere Efflorescenzen an verschiedenen Stellen der Cornea zu bemerken. Zugleich ist die Bindehaut sichtlich serös infiltrirt, etwas geschwellt, ja nicht selten finden sich ganz ähnliche, wasserhelle Bläschen auf

derselben, die durch Erguss wässeriger Lymphe und durch sofortige Emporhebung des Epithels entstanden, dieselben Charaktere darbieten als die gleichen Efflorescenzen der Cornea, sie entleeren, wenn sie angestochen werden, ihren ganzen Inhalt.

Die Lidbindehaut zeigt fast immer die Erscheinungen des Catarrhs. Es sind die Follikel geschwellt, bieten nicht selten die Charaktere eines leichten partiellen Trachomes dar und es variirt das von der Conjunctiva gelieferte Secret. Es ist wesentlich ein mit Thränen gemischter Schleim, der sich unter dem Mikroskope als eine strukturlose, schmierige, durchscheinende, äusserst fein und licht granulirte Masse zu erkennen gibt. Darin findet man viel Meibomsches Fett in Gestalt grösserer und kleinerer Klümpchen, die aus dunklen Körnchen und sehr dunkel contourirten Bläschen mit ganz lichtem Inhalte bestehen. Sehr häufig stösst man auf Plaques älteren Epithels als Conglomerate sehr scharf und dunkel begrenzter, polyedrischer, platter, fast ohne Zwischensubstanz an einander gelagerter Zellen mit wasserhellem Inhalte, in welchem mehr weniger dunkle Körnchen eingestreut sind und welcher constant einen dunklen Kern mit Kernkörperchen einschliesst. Weit mehr aber tritt junges Epithel zum Vorschein in zusammengehäuften, rundlichen, ovalen, häufig auch keuligen, geschwänzten, spindeligen Zellen diverser Grösse, mit sehr lichten Contouren, einem graulichen, fast homogenen Inhalte, in welchem nur einzelne dunklere Molekule schwimmen, und ein grosser, sehr lichter Kern mit halbdunklen Körnchen eingeschaltet ist. Eiterzellen und Eiterkerne findet man nur bei sehr ausgesprochenem, combinirendem Catarrh.

Das Episcleralgewebe ist stets in grösserem oder geringerem Umfange congestionirt, geschwellt von serösem, häufig auch sulzähnlichem, mehr consistentem Infiltrate. Im Falle partieller Congestion ist das rosenrothe Gefässnetz an jene Stellen gebunden, an welchen die oberflächlichen Conjunctivalgefässe verlaufen, es ist somit auch hier blos ein Streifen des Subconjunctivalgewebes alterirt. In der Gegend des Scleralwulstes findet man immer die Congestion am bedeutendsten, es tritt ein Segment desselben in Gestalt eines rosig gerötheten, erhabenen Wülstchens hervor, über dessen Mitte das Gefässbündel der Conjunctiva hinwegtritt. Aus dem centralen Rande desselben treten Gefässchen hervor, welche sich häufig gabelig theilen, einen grösseren oder kleineren Kreisbogen der Cornea umschreiben und zuletzt in den Conjunctivalsaum übergehen um mit den Gefässen der Cornealtrübung zu communiciren.

Die Injektion und Schwellung des Episcleralgewebes ist constanter als es jene der Conjunctiva selbst ist. Die erstere fehlt niemals wo die letztere zugegen ist, häufig aber findet man in der Bindehaut gar keine oder doch nur wenige einzeln ziehende Gefässe, während das Subconjunctivalgewebe deutlich die Circulationsstörung erkennen lässt.

Die Congestion und Infiltration der Bindehaut und des ihr unterliegenden Zellgewebes steht durchaus nicht immer in Proportion zu der Grösse der Nervenaufregung. Schmerz und Lichtscheu können in den höchsten Graden schwanken und die Congestionserscheinungen kaum merkbar sein und umgekehrt ist oft die Injection und Schwellung der Conjunctiva und des episcleralen Gewebes eine sehr ausgesprochene, während die nervösen Symptome nach Auftreten der eigenthümlichen Efflorescenz ganz in den Hintergrund treten. Wo aber beide,

die Nervenaufregung und Circulationsstörung, gleichzeitig vorhanden sind, lässt sich ihr gegenseitiger Causalnexus nicht verkennen, indem mit den Exacerbationen und Paroxysmen des Schmerzes und der Lichtscheu constant eine Vermehrung der Injektionsröthe einhergeht.

§ 236. Es gibt indess auch genug Fälle, in welchen das Exanthem der Cornea weder von nervösen Symptomen noch mit Circulationsstörungen der blutführenden Organe sichtbar begleitet wird, der Schmerz tritt mit dem Erscheinen der Efflorescenz zurück, und diese steht ganz isolirt, rings umgeben von ganz normalem Cornealparenchym, sie ist das einzige Merkmal eines auf dem Bulbus vor sich gehenden krankhaften Processes.

§ 237. Jede einzelne Efflorescenz verlauft typisch, der Cyclus des sie bedingenden specifischen Processes ist innerhalb acht Tagen vollendet. Die weiteren Metamorphosen nach Ablauf dieses Zeitraumes sind nicht mehr typisch, sie sind dieselben, welche Produkte anderer krankhafter Processe unter den gegebenen Verhältnissen durchzumachen pflegen, und es kommt daher auf die Constitution des durch den specifischen Process gelieferten Exsudates und auf die Verhältnisse an, unter welchen sich das Exsudat während des Ganges und nach Ablauf des specifischen Processes befindet, diese Momente bestimmen die weiteren Phasen und mit diesen die Modificationen des Krankheitsbildes, des Verlaufes und der gesetzten Folgezustände.

§ 238. Daher sehen wir denn auch den Herpes cornealis Formen und einen Verlauf nehmen, die dem Herpes auf der äusseren Haut nicht zukommen, ihre Analogie aber in den Localisationsheerden auf Schleimhäuten finden.

Das herpetische Exsudat wird niemals in das Stroma eines Follikels abgesetzt, es ist an das periphere Ende einer Nervenröhre gebunden, und erscheint daher auf der allgemeinen Decke und auf Schleimhäuten constant unter dem Epithel im Bereiche eines Tastwärzchens. Gleiches gilt nun auch von dem Herpes cornealis, sein Produkt erscheint immer am meisten an der Oberfläche zusammengehäuft, und erhebt das Epithel in Gestalt von Bläschen und Knötchen, es wäre denn, dass es nicht zur Anbildung der eigenthümlichen Efflorescenzen käme, sondern das Exanthem eine oberflächliche Keratitis mit Gefässbildung nachahmt, ein Verhalten, welches auch auf der äusseren Haut sein Analogon in der Entwickelung scharf umgrenzter Congestionsheerde mit Infiltration ohne Anschiessen von Bläschen oder Knötchen findet.

Die Zartheit des Cornealepithels bedingt nun häufig Abweichungen in der specifischen Form des herpetischen Exanthemes, namentlich wenn das Exsudat ein flüssiges ist, und das Epithel in Bläschenform emporhebt. Da nämlich das herpetische Bläschen einen einzigen Hohlraum darstellt, multiplicirt sich der Druck, den jedes Theilchen des gelösten Epithels auszuhalten hat, mit der Grösse der Ablagerung, und ein Einriss hat die Entleerung der ganzen Efflorescenz und sofort eine totale Gestaltveränderung zur Folge.

Nicht selten geschieht es, dass das Bläschen schon im Beginne der Exsudation berstet, ehe diese noch vollendet ist, und das vorläufig abgesetzte Produkt irgend welche Metamorphosen einzugehen im Stande war. Es resultirt eine seichte Vertiefung, welche von Epithelialfetzen umgeben ist, und im Falle die Efflorescenz auf dem Bindehautsaume aufsass, einen gelatinösen Grund

aufweist, im Falle des Standortes auf der Cornealoberfläche aber eine wasserhelle Basis erkennen lässt. Das Exanthem erscheint unter diesen Umständen als ein leichter Abschliff der Cornea, als das, was man unter dem Namen eines Resorbtionsgeschwüres begreift. Es ist dieses nichts, als eine zu Grunde gegangene herpetische Efflorescenz mit wässerigem Produkte. Auf diesem Abschliff dauert nun die Ablagerung des eigenthümlichen herpetischen Produktes bis zur Vollendung des dem Herpes zukommenden Cyclus fort, der Herpes cornealis verläuft unter der Gestalt eines Resorbtionsgeschwüres oder besser gesagt unter der Gestalt einer Cornealfacette.

In anderen Fällen ist das Exsudat gleich von vornherein ein an plastischen Stoffen reicheres und zur Differenzirung derselben geneigteres, oder aber das Bläschen berstet erst später, nachdem das ursprünglich rohe, serum-ähnliche Exsudat bereits durch Coagulation seine plastischen Stoffe abgesondert hat. Diese lagern sich wie in jedem Exsudationsherde an die Wandungen des Hohlraumes an, und nach Zerstörung der Efflorescenz findet man den Grund des Bläschens mit einer mehr weniger dicken Lage trüber schmieriger Masse belegt, die, falls der Process noch nicht abgelaufen ist, sich durch neue Ablagerungen allmälig verdickt und so nach Vollendung des typischen Verlaufes als ein speckiges Scheibchen an der Stelle der Efflorescenz erscheint.

Seltener geschieht es, dass das Exsudat Zeit hat, sich in Eiter umzuwandeln, ehe das Bläschen berstet. Erfolgt dann die Ruptur, so findet man den Grund der Efflorescenz mit einer eitrigen Lage bedeckt, der Herpes tritt unter der Gestalt eines Geschwürchens in die Bahn der nicht specifischen Folgezustände.

In gewissen Fällen endlich berstet das Bläschen niemals, der Inhalt geht weitere Metamorphosen ein, verdichtet sich durch die Exosmose des flüssigen Bestandtheiles, das Bläschen schrumpft, und tritt unter der Form eines Knötchens aus der Reihe der specifischen Metamorphosen heraus.

Das Knötchen hat vermöge der grösseren Plastizität des dasselbe gestaltenden Produktes schon an und für sich mehr Bestand, seine weiteren Metamorphosen treten fast immer erst lange nach dem Ablaufe des typischen Processes auf, sie gehören nicht mehr dem Herpes als solchem zu, sie sind secundäre Folgen, und finden in der Lehre von den Ausgängen ihre Erledigung. Ganz dasselbe gilt von jener Form des Herpes, welche als Keratitis mit Gefässbildung auftritt.

So sehen wir den Herpes cornealis unter den verschiedensten Gestalten den Cyclus seiner specifischen Metamorphosen vollenden, und in die Reihe nicht specifischer Krankheitsformen übertreten, deren Verlauf natürlich nichts weniger als typisch und je nach Umständen ein höchst verschiedener, sowohl in Bezug auf Zeit als auch in Bezug auf Folgezustände ist.

§ 238. Nicht weniger als diese Momente ist auch die bekannte eclatante Neigung des Herpes zu Recidiven geeignet, den acuten, typischen Verlauf des Herpes cornealis zu modificiren und ins Unbestimmte hinaus zu verlängern. Nicht selten geschieht es nämlich, dass in kurzen Zeiträumen hinter einander ein Bläschen oder Knötchen nach dem andern auftritt, oder aber specifische Efflorescenzen mit diffusen Ablagerungen wechseln, wodurch es scheint, als wandere die Efflorescenz von einem Orte zum andern und nehme einen chronischen Verlauf.

Es sind dieses jedoch stets nur Nachschübe, genaue Untersuchungen lehren, dass der Standort jeder Efflorescenz ein unveränderlicher und ihr Verlauf ein typischer sei, dass aber die Ausgänge mannigfaltig nach den angegebenen Umständen variiren.

§ 239. Ganz besonders täuschend ist jene Form, welche Fischer [133] als scrofuloses Gefässbändchen und Pseudogefässbändchen vortrefflich beschreibt. Es entsteht ein Knötchen an irgend einer Stelle des Cornealrandes, und ehe es alle seine Metamorphosen durchgemacht hat, erblüht ein zweites an dem Rande des ersteren, endlich ein drittes, viertes u. s. w., während die vorhergehenden vereitern und Narben setzen, oder in ihrer Organisation weiter schreiten, sich allmälig vascularisiren und so einen mit Gefässen durchzogenen, grau-weissen oder gelblich-weissen Streifen darstellen, der gewöhnlich nach einer oder der anderen Seite hin gebogen, wohl auch winklich gebrochen erscheint. Dadurch wird nun der Verlauf Wochen und Monate hinausgezogen, stets ist ein frisches Knötchen an der Spitze des grau-weissen Streifens und scheint allmälig vorwärts gerückt zu sein, während es eine neue Efflorescenz ist.

§ 240. Weit häufiger wird aber durch die öfteren und reichlichen Nachschübe des Herpes eine Form gesetzt, welche der Cornea und der Conjunctiva gleichmässig zukommt, und von der Prager Schule als Tuberkel der Cornea und Sclera geschildert wird [134], ohne dass sich auch nur ein einziges Moment für eine solche Ansicht aufführen lässt.

Gewöhnlich ist schon die erste Eruption eine reichlichere, eine ganze Gruppe von Efflorescenzen entwickelt sich auf einem mehr weniger ausgebreiteten, gemeinschaftlichen Boden. Die herpetische Gruppe sitzt zum Theile auf der Cornea, zum Theile auf der entsprechenden Parthie des Conjunctivalsaumes und der Bindehaut. Sie besteht theils aus Bläschen, theils aus Knötchen, welche die ihnen eigenthümlichen Metamorphosen durchmachen und durch diffuses, anfänglich sulzähnliches, später vascularisirendes, selbst granulirendes Exsudat unter einander verbunden werden. Durch stete Nachschübe wird diese Masse fortwährend vermehrt, es erscheint ein grosser Theil der Cornealperipherie pannös und später in ein sehnenähnliches Gewebe verwandelt, auf dem eine Unzahl Gefässe verlaufen, frische Bläschen, Knötchen des verschiedensten Alters, Geschwüre unter einander gemischt wahrgenommen werden.

Der Conjunctivalsaum ist ganz unkenntlich geworden, die Exsudatmasse der Cornea steht in unmittelbarer Verbindung mit dem ganz veränderten, anliegenden Theile der Conjunctiva und des subconjunctivalen Gewebes, es ist die Grenze zwischen beiden untergegangen. Die letzteren Gebilde sind durch eingelagertes Exsudat bedeutend geschwellt, oft linienhoch über das Niveau der übrigen Conjunctiva erhoben und bilden einen nierenförmigen Wulst, dessen Hilus unmerklich in das alterirte Cornealgewebe übergeht, während der convexe, unregelmässig zackige Rand nach aussen sieht und häufig schroff abgegrenzt ist von dem mehr peripheren und ganz normalen Conjunctivalgewebe. Dieser Wulst umgreift einen grösseren oder kleineren Bogen der Cornea, ist durch Entwickelung einer Unzahl von Gefässen tief roth gefärbt und mit einer Anzahl hirse- bis hanfkorngrossen Knötchen besetzt, welche bald Sago ähnlich, sulzig durchscheinend, bald weiss-grau, Knorpel ähnlich, bald gelblich in der Form

von Eiterpunkten hervorragen, und nicht selten mit wasserhellen, trüben, selbst eitrigen Bläschen und mehr weniger ausgebreiteten Geschwüren der verschiedensten Gestalt durchmischt sind. Aus der Convexität dieses Wulstes gehen gewöhnlich mehrere Bündel dicker, stark ausgedehnter Gefässe in centrifugalem Verlaufe zu der entsprechenden Parthie der Uebergangsfalte, in welche sie sich einsenken und verschwinden.

Die mikroskopische Untersuchung dieser Efflorescenz liefert nach den verschiedenen Theilen derselben ein sehr verschiedenes Resultat. Die Bläschen und Knötchen zeigen dieselben Bestandtheile, welche ich bei dem Herpes der Cornea in seiner einfachsten Form geschildert habe, und die nach dem Alter und der ursprünglichen Constitution des Exsudates mannigfaltig wechseln, die Geschwüre lassen alle Elemente des Eiters erkennen. In dem vascularisirten Grunde der Efflorescenz findet man junges Epithel, darunter Zellen, Kerne im Uebergange zur Kern- und Zellenfaser, selbst entwickelte Bindegewebsfasern und blutgefüllte, wandungslose Räume in schmieriger, fein granulirter, strukturloser Masse und endlich in der Tiefe ein in Faserspaltung begriffenes, starres Blastem, welches den mehr weniger trüben Corneallamellen auflagert. Im Bereiche der Conjunctiva ist das Exsudat oberflächlich in eine mehr weniger dicke Lage Epithels übergegangen, in denen sich alle möglichen Altersstufen nachweisen lassen, und darunter findet sich ein ungemein blutreiches, lockeres, weiches Gefüge, welches als Grundlage altes, wohl entwickeltes Bindegewebe, die Elemente der Conjunctiva und des episcleralen Gewebes, erkennen lässt, in dessen Maschenräume ein reichliches, sulzähnliches, trübliches Exsudat ergossen ist, in welchem sich vorfinden alle möglichen Zwischenstufen von dem feinsten, lichten, Staub ähnlichen Molekule zum dunkleren Körnchen und Körnchenhaufen, von diesem zum Kerne und zur gekernten Zelle, und alle möglichen Uebergangsformationen von der Zelle zur Zellen- und Kernfaser bis zu vollständig entwickeltem neoplastischem Bindegewebe. In diesem Gefüge eingebettet nun finden sich die dem Herpes eigenthümlichen Bläschen, Knötchen und Geschwüre, deren Formelemente dieselben sind, welche ich als den Efflorescenzen der Cornea zukommend geschildert habe.

Die constituirenden Elemente dieser Efflorescenzen gehen ihren eigenthümlichen Gang, ihre weiteren Phasen variiren nach den oben angegebenen Momenten.

Die Metamorphosen desjenigen Exsudattheiles, welcher zur Bildung des gemeinschaftlichen Bodens der Efflorescenzen verwendet wird, sind aber immer ganz bestimmte, in der Cornea entwickelt er sich auf dem Wege der Faserspaltung, theils auf jenem der Zellentheorie, in der Conjunctiva und dem ihr unterliegenden Zellengewebe aber allein nach der Zellentheorie zu höheren Organisationsstufen. Es scheint als ob die Exsudation dieser Massen nicht so sehr dem specifischen Processe, als vielmehr dem mit ihm gesetzten Reize der nachbarlichen Gebilde auf Rechnung zu schreiben sei, wodurch es geschieht, dass in der Conjunctiva Blutstase, in der Cornea aber jene Momente herbeigeführt werden, welche dem Auftreten der Keratitis überhaupt zu Grunde liegen, mit andern Worten, das Zustandekommen des Exsudationsherdes, welcher die specifischen Efflorescenzen des Herpes umfasst und deren Grundlage bildet, scheint bezüglich seiner letzten Ursache den gewöhnlichen Entzündungen der Cornea und des Bindegewebes identisch, nicht specifisch zu

sein. Aus dieser Ursache möchte ich diese Form des Herpes Pannus herpeticus nennen, er kommt dem bereits Mitgetheilten zufolge mit den Erscheinungen der einfachen Keratitis vascularis superficialis seu Pannus überein, und unterscheidet sich nur durch seine Ursache und durch seine stete Combination mit herpetischen Efflorescenzen.

Die Sclera ist stets vollkommen gesund, der neugebildete Wulst lässt sich auf ihr etwas verschieben, und das Wesen des Exsudates ist nichts weniger als Tuberkel, die Benennung „Tuberkel der Sclera und Cornea" ist also eine durch und durch falsche, und die Creirung eines Namens geboten, was mich in dieser Hinsicht entschuldigen möge.

§ 241. Nach Vorausschickung der Symptomatologie scheint es mir zweckmässig, auf den eigentlichen Vorgang bei der Exsudation, auf das Wesen des Processes selbst einzugehen. Es liesse sich hier der Knoten sehr leicht zerhauen, indem man die geschilderte Krankheit als Herpes, das ist als ein Exanthem hinstellt, welches seiner Natur nach in Alteration eines Nervenzweiges begründet ist. Vom naturwissenschaftlichen Standpunkte ausgehende Forschungen können sich aber mit Aufstellung eines Dogmas nicht beruhigen, sie erfordern eine allseitige Beleuchtung und gründliche Analyse aller charakteristischen Momente, nur auf diese hin bauen sie ihre Schlüsse.

Es kommt also darauf an, im Herpes cornealis die Selbstständigkeit des nervösen Krankheitsmomentes, die Abhängigkeit der äusserlich wahrnehmbaren Erscheinungen von demselben darzuthun und auf diese Weise die Analogie mit dem Herpes auf anderen Theilen der Körperoberfläche, mit dem Herpes zoster, labialis, progenialis etc. nicht nur aus der Aehnlichkeit des objektiv Wahrnehmbaren, sondern auch durch den Nachweis der Identität in dem zu Grunde liegenden Processe in Evidenz zu setzen.

Sensibilitätsstörung ist das erste, das constanteste Symptom der Krankheit. Der charakteristische brennende oder stechende Schmerz geht der Circulationsstörung und der Exsudation stetig voraus, er verschwindet häufig mit dem Auftreten der letzteren, im Falle seiner Fortdauer steht er aber der Regel nach in gar keinem Verhältnisse zu der Intensität der Injektion und der Menge des abgelagerten Produktes, ja er ist gewöhnlich gerade am intensivsten in Fällen, in welchen die Circulationsstörung eine ganz unbedeutende und eine palpable Produktsetzung noch nicht erfolgt ist. Es lässt sich nach diesen Prämissen eine Abhängigkeit der Nervenalteration von Veränderungen in dem Blutlaufe und von Exsudation auf keinerlei Weise begründen, der Schmerz und die Lichtscheu müssen als der Ausdruck einer primären, selbstständigen Erkrankung einzelner Ciliarnervenzweige anerkannt werden und dieses um so mehr, als sie diesen ihren Charakter in der Mehrzahl der Fälle durch ganz auffällige, nicht selten typische Intermissionen auf eine eclatante Weise bethätigen.

Umgekehrt lassen sich aber eine Anzahl Momente anführen, welche eine Begründung der Exsudation und der Circulationsstörungen in der nervösen Affektion mehr als wahrscheinlich machen. Wir sehen das herpetische Exsudat sehr häufig ganz frei auf der Cornea stehen, rings umgeben von ganz normalen Gewebetheilen, ohne dass sich auch nur eine Spur einer Congestion in den nachbarlichen Gebilden eruiren und die Produktbildung sofort auf Entzündungsstase zurückführen liesse. Es bleibt also nur das nervöse Moment als Grund

der pathologischen Veränderung annehmbar, und wir sind zu dieser Erklärung selbst in den Fällen gezwungen, in denen sich die Injektionsröthe der anliegenden blutführenden Organe deutlich nachweisen lässt, denn die Exsudation etablirt sich der Regel nach, nicht wie in der Entzündung, im Centrum des Congestionsherdes, sondern fast constant an der äussersten Grenze, an dem Rande desselben, und zwar gewöhnlich an Stellen, an welchen bekanntlich am meisten sensitive Nervenzweige enden, d. i. im Bereiche des Limbus conjunctivalis.

Doch wenn sich auch ein Causalnexus zwischen der Circulationsstörung und der Exsudation begründen liesse, was nicht der Fall ist, so würde dadurch die Annahme des nervösen Momentes als Ausgangspunkt der Krankheit keinesfalls umgestossen, indem die Congestion und Infiltration der Conjunctiva und des episcleralen Gewebes eben nur als Folgezustände des veränderten Nervenimpulses betrachtet werden müssen, weil sie der Regel nach strenge an den Verlauf eines oder des andern Astes des Ciliarnervensystemes gebunden eine streifen- oder flügelähnliche Parthie der genannten Gewebe einnehmen, und ihre Abhängigkeit von der Nervenalteration ganz deutlich durch eine den Paroxysmen der letzteren parallel gehende Steigerung nachweisen.

Die Zunahme der Congestionsröthe und der Schwellung der Conjunctiva und des episcleralen Gewebes während der typischen Paroxysmen der Sensibilitätsstörung ist in manchen Fällen so hervorspringend, dass mehrere Schriftsteller dieselben geradezu als Ophthalmia intermittens beschrieben haben.

Dieses sind die Umstände, welche verbunden mit den anatomischen Charakteren der Efflorescenzen mich bestimmten, den Herpes cornealis aufzustellen. Es liegt ihm eine krankhafte Affektion eines Ciliarnervenzweiges zu Grunde, diese ist das Hauptmoment, alle anderen Erscheinungen sind blos Folgezustände. Worin aber diese Alteration zuletzt bestehe, das eigentliche Wesen der Krankheit ist bis zur Stunde unbekannt.

§ 242. Es stellt sich demnach die Congestion und Infiltration der Bindehaut und des subconjunctivalen Gewebes als häufige Begleiter des Herpes in die Parallele mit jenen Circulationsstörungen und Oedemen, welche man so häufig im Ausstrahlungsbereiche hyperästhetischer Nerven, z. B. beim Fothergilschen Gesichtsschmerze, bei der Neuralgia frontalis u. s. w. findet. So wie hier die Verbreitung der Congestion und des Oedemes in Proportion steht zu der Anzahl der affizirten Nervenröhren und ihr Sitz sich genau bindet an das Terrain, in welchem der hyperästhetische Theil des Nerven ausstrahlt, dürfte auch der Sitz und die Ausdehnung der Congestion und der Infiltration in dem Auge während dem Verlaufe des Herpes cornealis mit einiger Wahrscheinlichkeit auf die Alteration ganz bestimmter Zweige des Nervensystemes in dem Sehorgane zurückschliessen lassen.

Es dürfte die Alteration der Conjunctiva und des ihr unterliegenden Zellgewebes abhängig sein von der Affektion jener Zweige des fünften Nerven, welche, ohne das Ganglion ophthalmicum zu berühren, in den genannten Organtheilen ausstrahlen; eine Vermuthung, die dadurch an Halt gewinnt, dass sich der Herpes im Auge, wenn er mit auffallender Congestion und Infiltration der Conjunctiva und des episcleralen Gewebes einhergeht, öfters auch

mit herpetischen Efflorescenzen an der Peripherie des Nervus frontalis, lacrymalis, infraorbitalis etc. combinirt, die dem Herpes zu Grunde liegende Alteration betrifft einen grösseren Zweig des Trigeminus, während die Bündelform der Injektionsröthe auf die Affektion eines einzelnen Nervenrohres oder doch nur weniger Primitivröhrchen in der Conjunctiva und dem episcleralen Gewebe hinweist. Jene Zweige des Nervus quintus, welche innerhalb des Augapfels verlaufen, können dabei ganz unbeirrt sein, daher unter solchen Umständen auch häufig Schmerz und Lichtscheu zurücktreten und nur eine vermehrte Absonderung der Thränen als Folge der Irritation der sensitiven Nervenzweige der Orbita beobachtet wird.

Jene Fälle, in welchen sich keine Spur einer Congestionsröthe der Conjunctiva vorfindet, und höchstens nur ein kleiner Theil des Scleralwulstes injicirt ist, sind nach dem Vorhergehenden begründet in der Alteration der eigentlichen Ciliarnerven, die aus dem Ganglion ciliare kommend, die Sclera durchbohren und zwischen Sclera und Choroidea zu dem Ciliarmuskel treten, um sich theils in diesem, theils in der Iris, theils in der Cornea zu verbreiten. Diese Nervenreiserchen haben natürlich auf die Bindehaut und das subconjunctivale Gewebe wenig oder gar keinen Einfluss, es ist daher erklärlich, dass ihre Alteration ohne alle sichtbare Injektionsröthe verlaufen oder doch höchstens nur im Scleralwulste einige Congestion und Schwellung erzeugen könne, es ist erklärlich, dass die durch sie bedingten Efflorescenzen constant jenseits des Bindehautsaumes dem Centro der Cornea näher stehen, und gewöhnlich tiefer greifen, es ist endlich erklärlich, warum gerade die höchsten Grade der Lichtscheu in Fällen beobachtet werden, in welchen die Congestionsröthe der Conjunctiva und des episcleralen Gewebes wenig oder gar nicht ausgesprochen ist.

§ 243. So findet die proteusähnliche Gestalt des Herpes cornealis ihren genügenden Grund in der anatomischen Vertheilung der affizirten Nervenzweige, anderseits sind aber die äusserlich wahrnehmbaren Erscheinungen des Herpes ganz geeignet, den grossen Einfluss in klares Licht zu setzen, welchen das Nervenleben auf die Vegetation der einzelnen Organe auszuüben im Stande ist, besonders aber die Abhängigkeit zu zeigen, in welcher Produktbildungen in der Cornea zu Störungen des normalen Nervenimpulses stehen.

Wir sehen häufig eine Exsudatbrücke von dem Bindehautsaume zu central gelagerten herpetischen Efflorescenzen hinüberziehen, eine Brücke, deren Formelemente mit jenen einer Keratitis mit Gefässbildung vollständig überein kommen, und welche durch ihren, streng an den Zug der Cornealnerven gebundenen Verlauf, durch die Schärfe ihrer Ränder und streifige Form ihre Begründung in der Alteration des betreffenden Hornhautnerven sehr wahrscheinlich macht. Nimmt man die engen Grenzen der Efflorescenzen hinzu, und bedenkt man, dass sich für die Anhäufung des Exsudates an einem einzigen Punkte kein erklärender Grund in der anatomischen Struktur des Organes und in dem Ergriffensein eines bestimmten Organtheiles, z. B. eines Follikels, auffinden lässt, so kann man sich kaum des Glaubens erwehren, es sei die Exsudation eine Folge des krankhaften Impulses, den das periphere Ende des afficirten Nervenrohres auf den betreffenden Punkt, als auf sein Emanationsterrain ausübt.

Hauptsächlich der Herpes cornealis ist es, welcher es wahrscheinlich macht, dass der letzte Grund der Keratitis in Störungen des Nervenlebens zu suchen, und selbe als eine von Circulationsstörungen unabhängige Exsudation zu betrachten sei. Ist ja doch der enge Verband, welcher zwischen der Nervenfunktion und dem Stoffwechsel der Cornea besteht, nicht nur durch die Trübung und Erweichung der letztern bei Beeinträchtigung der Nervenleitung erwiesen, sondern auch das Auftreten der Keratitis und von Cornealverschwärungen bei Reizzuständen des Nervus trigeminus ausser allen Zweifel gesetzt [135].

§ 244. Es geht aus dem Mitgetheilten hervor, wie unrichtig es sei, den Herpes im Auge unter dem speciellen Namen einer Conjunctivitis, oder besser gesagt, einer Syndesmitis zu beschreiben.

Es ist zwar wahr, dass in einzelnen Fällen die mit der Circulationsstörung der Conjunctiva einhergehende Exsudation ein mehr plastisches Produkt liefert und die Charaktere einer Entzündung im engeren Wortsinne annimmt, wie dieses besonders im Pannus herpeticus vorkömmt, ja dass es nicht so selten ist, die dem Herpes eigenthümlichen Efflorescenzen allein im Bereiche der Bindehaut zu finden; jedoch ist dieses nicht Regel, es ist Ausnahme und kann sofort als Benennungsgrund nicht dienen. Die Bezeichnung des Herpes als Syndesmitis führt nothwendig zu der ganz sonderbaren Inconsequenz, eine Conjunctivalaffektion zu schildern, welche das Eigenthümliche hat, dass dabei die Bindehaut ganz gesund sein kann, und dass deren Hauptcharaktere in der Alteration anderer Organe gesucht werden müssen.

Eben so wenig richtig ist die Aufführung des Herpes im Auge als Keratitis, denn nicht in allen Fällen erkrankt bei seiner Localisation die Hornhaut. Syndesmitis und Keratitis sind zu enge Begriffe, es sind nur Theilerscheinungen des Herpes, sie bezeichnen nur den jeweiligen Sitz, nicht das Wesen der Krankheit. Es gibt daher wohl eine Keratitis herpetica und eine Syndesmitis herpetica, allein der Herpes ist ausschliesslich weder eine Keratitis noch eine Syndesmitis.

§ 245. Der Herpes ist eine der häufigsten Augenkrankheiten, ja einige Schriftsteller bezeichnen ihn geradezu als das häufigste aller Augenübel [136].

Der Grundcharakter des Herpes ist Alteration eines sensitiven Nervenastes. Es darf daher auch gar nicht wundern, wenn derselbe hauptsächlich bei Individuen betroffen wird, deren Nervensystem sich durch besondere Erregbarkeit auszeichnet. Jugendliche Individuen, und vorzüglich Kinder von 2—7 Jahren mit zartem Körperbau, regem Geiste und auffallender Volubilität ihres ganzen Wesens bieten die meisten Erkrankungsfälle dar, und der Herpes nimmt um so mehr an Häufigkeit und Entwickelung seiner nervösen Erscheinungen ab, in je höhere Altersstufen man bei der statistischen Zählung emporsteigt.

Doch auch Erwachsene und selbst Greise sind dem Herpes unterworfen; sind doch die Momente, welche das Nervensystem im hohen Grade empfindlich zu machen, und sofort die Disposition zu herpetischen Affektionen zu setzen vermögen, äusserst verschieden. Die nach Ablauf schwerer Krankheiten zurückbleibende Schwäche und mit ihr verbundene ungemeine Sensibilität ist bekannt, und das Auftreten des Herpes an verschiedenen Stellen der Körperoberfläche

nach Pneumonien, Typhus u. s. w. etwas sehr gewöhnliches. Das Vorkommen des Herpes mit Wechselfiebern hat selbst Veranlassung gegeben, denselben als eine wahre Typose zu bezeichnen, namentlich in Fällen, in welchen die charakteristischen Effloreseenzen nicht zur Entwickelung kamen, und die nervösen Züge des Krankheitsbildes besonders hervorstachen.

§ 246. Am meisten Disposition zu dem Herpes im Auge erzeugen jedoch die acuten exanthematischen Krankheiten, die Blattern, die Masern, der Scharlach. Der Herpes cornealis ist nach ihrem Ablauf eine ungemein häufige Erscheinung, und es steht sehr zu vermuthen, dass nicht nur die mit dem Allgemeinleiden einhergehende Schwächung des Gesammtorganismus und sofort sich entwickelnde Reizbarkeit des Nervensystemes, sondern mehr noch der innige Consens, in denen die häutigen Decken der Körperoberfläche unter einander stehen, wirksame Faktoren bei der Begründung des Herpes seien. Man hat den Herpes cornealis unter diesen Umständen als Ophthalmia morbillosa, scarlatinosa, variolosa beschrieben, und ihn zusammengeworfen mit Exsudationsprocessen, welche wesentlich in einer mit diesen Krankheiten einhergehenden Blutentmischung bedingt und als Metastasen zu betrachten sind. Die Ophthalmia morbillosa, scarlatinosa und variolosa, welche nach völligem Ablauf der genannten Allgemeinkrankheiten auftritt, ist einfach ein Herpes oder ein Catarrh, wie er auch auf andern Schleimhäuten vorkömmt.

§ 247. Aus ganz ähnlichen Gründen finden wir den Herpes auch sehr häufig als Begleiter diverser chronischer Hautausschläge, er stellt dann das vor, was in den Lehrbüchern als Ophthalmia psorica, serpiginosa, impetiginosa, scabiosa u. s. w. beschrieben wird. Der enge Rapport, in welchem die einzelnen Hautsysteme unter einander durch die Vermittelung der sensitiven Nerven stehen, macht das Erscheinen des Herpes im Auge, als Folge einer Nervenalteration sehr leicht erklärlich.

Namentlich ist dieses der Fall, wenn der Ausschlag im Gesichte, also in dem Ausstrahlungsterritorium des fünften Nerven steht, dann sind auch herpetische Effloreseenzen auf der Schleimhaut und Hornhaut des Auges, in der Mucosa der Nase und des Mundes sehr häufig. Vielleicht hat die sympathische Reizung des Augenastes ihren Grund nicht allein in der den Ausschlag constituirenden Entzündung, sondern auch in der Einwirkung des scharfen, oft ätzenden Sekretes auf die Endigungen der Hautnerven, besonders dürfte diese Annahme begründet sein, wenn durch die Furcht, den Ausschlag zurückzutreiben, jeder Tropfen Wasser ängstlich ferne gehalten und so dem krankhaften Produkte Gelegenheit geboten wird, sich chemisch umzuwandeln, ranzig, sauer zu werden, oder wenn diese reizende Einwirkung des Secretes durch diverse Salben und Pflaster unterstützt wird. Wenigstens sah ich bereits zu wiederholten Malen Herpetes auf Stirne und im Auge durch Anwendung der grauen Quecksilbersalbe erzeugt werden.

Die sympathische Reizung trifft aber nicht blos die nachbarlichen Stämme, oft bedeckt sich der ganze Körper mit diversen Effloreseenzen, trotzdem der ursprüngliche Sitz des Exanthemes auf eine einzige, eng umschriebene Stelle beschränkt war. Diese Ausschläge sind dann ganz geeignet, den Kranken durch beständiges Brennen, Beissen und Jucken in eine ununterbrochene Aufregung zu versetzen, besonders wenn er der Reinlichkeit nicht pflegt, und in

dem sich sammelnden Schmutze Schaaren von Läusen und Flöhen eine gemüthliche Heimath finden. Der Kranke schabt Tag und Nacht an seinem Leichname herum, entbehrt jeder Ruhe, ist es dann sonderbar, wenn das Nervensystem in den zum Herpes disponirenden Zustand versetzt wird, und selbst die Vegetation des ganzen Organismus gestört, die normale Blutbildung gehemmt wird? So sehen wir oft Ursache und Wirkung in ihren secundären Folgen sich wechselseitig unterstützen. Wird dann noch mit saft- und kraftlosen Speisen nothdürftig das Leben gefristet, der Kranke mit Pulvern gestopft, die selbst den gesündesten Magen ruiniren und mit Abgüssen von Pflanzen angeschwemmt, die selbst das Thier auf der Weide sorgfältig meidet, wird ihm der Genuss der frischen Luft als verderblich untersagt, und sein ohnehin ganz wunder Leib noch aus Menschenliebe mit Vesikantien, Fontanellen und Haarseilen geschunden, so muss wohl eine riesige Constitution unterliegen, und hochgradige Dyscrasien mit allen ihren Folgezuständen, Drüsenanschwellungen, Tuberkelablagerungen u. s. w. entwickelt werden. So siechen oft früher frische und gesunde Kinder elend dahin, wenn sie das Unglück hatten, von einem leichten Eczeme befallen zu werden. Es heisst dann der Hautausschlag sei das erste Symptom der latenten Dyscrasie gewesen.

§ 248. Ganz dasselbe, was ich von chronischen Hautausschlägen sagte, ist nun auch auf das Verhältniss zwischen dem Herpes im Auge und zwischen einer zu Grunde liegenden Dyscrasie, besonders der scrofulosen anzuwenden.

Der Herpes etablirt sich oft in vollkommen gesunden Kindern, er ist das erste Krankheitssymptom. Das durch ihn begründete Leiden ist aber ganz geeignet, zarte Constitutionen herabzubringen, namentlich wenn in Folge des Consenses der äussern Haut noch chronische Hautausschläge, und in Folge deren Drüsenanschwellungen u. s. w. in das Leben treten, und der verderbliche Einfluss der bereits zu Stande gekommenen Alterationen auf den Gesammtorganismus noch künstlich durch das widersinnige diätetische und pharmaceutische Verfahren des behandelnden Arztes vermehrt wird. Der Herpes ist so häufig die Grundursache der Scrofulose, umgekehrt kann aber die Scrofulose nur als ein entfernteres Causalmoment des Herpes betrachtet werden, insofern nämlich mit ihr nicht selten ein ganz auffallender Erethismus des Nervensystems, die Disposition zum Herpes einhergeht. Dass diese Eigenschaft des Nervensystems und nicht die anomale Blutmischung dem Herpes zu Grunde liege, ergibt sich schon einfach daraus, dass der Scrofulosis torpida der älteren Autoren eine ganz andere Form der Ophthalmie zugeschrieben wird.

Es ist also ganz unrichtig, den Herpes als Ophthalmia scrofulosa oder Conjunctivitis scrofulosa zu beschreiben, er ist kein Prärogativ der Scrofulose, er ist nicht in der scrofulosen Diathese begründet, sondern kömmt häufig auch mit andern ganz entgegengesetzten Krasen, z. B. mit der Rachitis vor, ja selbst alte Arthritiker sah ich daran leiden.

Aus der Stabilität des genannten disponirenden Momentes erklärt sich auch sehr natürlich die dem Herpes eigenthümliche Neigung zu Recidiven. Es enträthselt sich auch aus dem Mitgetheilten der zu Gunsten der Scrofulose vielfach ausgebeutete Umstand, dass mit Heilung der Dyscrasie auch die weiteren Nachschübe des Herpes hintangehalten werden, denn mit Hebung der Gesammtvegetation verliert sich auch der Nervenerethismus und mit Beseitigung der die

Augennerven auf consensuellem Wege reizenden Localübel fällt auch die Gelegenheitsursache zu ferneren Recidiven.

§ 249. Man hat auch ein zum Herpes des Auges disponirendes Moment in dem Wechsel siderisch tellurischer Verhältnisse während der einzelnen Jahreszeiten zu finden geglaubt. Wirklich sind die Erkrankungsfälle im ersten Frühjahre und in dem Spätherbste häufiger, als zu andern Zeiten des Jahres. Ich glaube mich nicht zu täuschen, wenn ich den Grund dieser Erscheinung ganz prosaisch darin finde, dass die dem Herpes am meisten ausgesetzten Kinder, nachdem sie den Winter hindurch in warmen Stuben gehalten wurden, im Frühjahre dem ganzen Heere der Gelegenheitsursachen ausgesetzt werden, und nachdem sie im Sommer den Genuss der frischen Luft gewöhnt waren, im Herbste in die feuchten, dumpfen, rauchigen Wohnungen gebannt werden.

§ 250. Diese Erklärung des häufigeren Vorkommens des Herpes im Frühjahre und Spätherbste gewinnt an Wahrscheinlichkeit, wenn man die Gelegenheitsursachen näher ins Auge fasst.

Jeder traumatische Reiz, ein in das Auge gefallener, fremder Körper, chronisch reizende Stoffe, scharfe Dämpfe, Rauch u. s. w. kann die Gelegenheitsursache zum Herpes abgeben, ja die tägliche Erfahrung lehrt es, dass selbst ein kühler Luftstrom, das Auge treffend, bei gegebener Disposition den Herpes hervorzurufen im Stande sei.

Namentlich sind Verkühlungen dann häufig die Ursache des Herpes, wenn durch sie Catarrhe der Augen- und Nasenschleimhaut gesetzt werden. Die Häufigkeit der Vergesellschaftung des Schnupfens und des Herpes im Auge und auf der Lippe ist bekannt. Sie ist so auffallend, dass Morand [137] die Entzündung der Schneider'schen Haut, besonders bei jungen Individuen geradezu als die Ursache der Ophthalmia scrofulosa bezeichnet, und ihre Heilung durch Aetzung der Nasenschleimhaut mit Höllenstein einzuleiten empfiehlt. Dieser Zusammenhang des Catarrhs mit dem Herpes erklärt ganz einfach das mitunter endemische oder epidemische Auftreten des letzteren. Offenbar ist der Nervus quintus das Band, durch welches beide zusammenhängen.

Der Trigeminus ist es auch, welcher den beim Zahnen der Kinder gesetzten Reiz auf das Auge überträgt und den unter diesen Umständen so häufig vorkommenden Herpes erzeugt.

§ 251. Es ist leicht einzusehen, dass Alterationen einzelner Augennerven selbst sich leichter noch auf die übrigen Zweige des Augenastes des Trigeminus fortpflanzen, als von den übrigen Aesten dieses Nerven. Daher sehen wir auch ungemein häufig den Herpes cornealis als Complication der verschiedensten Entzündungsformen des Auges und seiner Umgebungen. Er ist ein ganz gewöhnlicher Begleiter der Haardrüsenentzündung am Lidrande. Er zeigt sich aber auch als sogenanntes Resorbtionsgeschwür, als Bläschen oder Knötchen in deren verschiedensten Phasen in Gesellschaft der Iritis und diverser Arten der Keratitis. Besonders gerne combinirt er die oberflächliche Keratitis mit Gefässbildung, wenn sie mit auffallenden Nervensymptomen einhergeht, wesswegen denn auch Phlyctenen in den meisten Lehrbüchern als in das Krankheitsbild der sogenannten rheumatischen Keratitis gehörig aufgeführt werden. Wirklich ist bei derartigen Fällen oft die Diagnose

sehr schwierig, ob die Krankheit mehr als Herpes oder als Keratitis mit Gefässbildung zu betrachten sei, und oft leitet nur die bündelförmige Injektionsröthe der Conjunctiva zur richtigen Erkenntniss.

Auch im Pannus trachomatosus sind es oft combinirende herpetische Efflorescenzen, welche verschwärende Exsudate setzen, und sofort das Krankheitsbild des Pannus im hohen Grade modifiziren.

§ 252. Es ist überhaupt zum Auftreten des Herpes durchaus nicht eine gesunde Parthie der Cornea erforderlich, der Herpes schiesst, wenn auch seltener, so doch auch auf tiefalterirten Parthien auf, ich sah ihn auf Leucomen seinen Standort wählen [138].

§ 253. So gross auch die Verschiedenheit in der äusseren Form des Herpes Cornealis sei, so wird sie doch weithin übertroffen durch die Mannigfaltigkeit der Erscheinungen, wenn der Herpes herausgetreten ist aus dem Cyclus seiner typischen Phasen.

§ 254. War das flüssige Exsudat einzig und allein unter das Epithel ergossen worden, ohne die oberflächlichen Lagen der Hornhaut selbst zu interessiren, und ist mit der Berstung des daraus hervorgehenden Bläschens der Exsudationsprocess schon erloschen gewesen, so resultirt ein ganz oberflächlicher Cornealabschliff, der gewöhnlich ohne alle Gefahr bleibt, denn das in Verlust gerathene Epithel ersetzt sich in Kurzem aus durchsichtigem Blastem, welches auf die entblösste vorderste Corneallamelle abgelagert wird.

§ 255. Nicht selten aber betrifft die Exsudation flüssigen Exsudates nicht nur die Oberfläche der Cornea, sondern einige der vorderen Interlamellarräume. Berstet dann das Bläschen, so bleibt ein trüber Fleck, der sich abstosst, und man hat ein Resorbtionsgeschwür von einiger Tiefe und der Gestalt einer Mulde, es sind einige Schichten der entblössten Cornealparthie abgestossen worden. Nun ist der Heilungsprocess ein schwierigerer. Gewöhnlich entzündet sich der Grund, um durch Produktsetzung den Vernarbungsprocess einzuleiten. Mitunter aber überzieht sich der Grund des sogenannten Resorbtionsgeschwüres mit Epithel, das ganz durchsichtig ist, und in diesem Zustande verharrt dann die Cornealfacette Wochen und Monate, ohne sich zu verändern. Sie stellt eine mehr minder tiefe muldenförmige Grube dar, deren Ränder ganz unmerklich in das Niveau der normalen Wölbung übergehen, und selbst mittelst der besten Luppe keine Stufe erkennen lassen, ein Beweis für die Fortsetzung des Cornealepithels auf die Concavität der Grube. Die endliche Ausfüllung und Verstreichung dieser Vertiefung wird nun entweder durch eine nachfolgende Exsudation plastischer Lymphe eingeleitet, die organisirt und eine wolkige Trübung zurücklässt, oder aber die Ausfüllung geht unmerklich vor sich durch allmälige Hebung des durchsichtigen Grundes, und in diesem Falle kann trotz dem ganz deutlich gewesenen Verluste einiger Cornealamellen unter steter Durchsichtigkeit die Cornealfacette verschwinden.

Ich stelle mir dieses Heben des Grundes dadurch bedingt vor, dass mit dem Untergange der oberflächlicheren derben, zähen Corneallamellen der Druck abnimmt, der auf den tieferen Schichten lastet, dadurch aber eine Ansammlung der homogenen eiweissähnlichen Grundsubstanz der Hornhaut in den Interlamellarräumen möglich wird. So kann an der Stelle der Facette die Hornhaut-

substanz schwellen, ohne im mindesten ihre optische Gleichartigkeit einzubüssen, und auch dauernd in diesem Zustande verharren.

Ich greife diese Hypothese nicht aus der Luft, ich basire sie auf die genaue Beobachtung von Erscheinungen, welche eine solche Schwellung entblösster Cornealparthien in noch weit hervorstechenderen Formen faktisch nachweisen lassen.

Es kommen nämlich ganz häufig in dem verwaschenen Umkreise ausgebreiteter Leucome herpetische Efflorescenzen vor, die natürlich nicht als Bläschen aufschiessen können, indem das flüssige Exsudat von der obersten gesunden Corneallamelle abgesondert wird, welche letztere von einer zähen, derben, gewöhnlich strukturlosen oder aber faserstreifigen trüben Schichte neoplastischer Substanz und über dieser erst von einer Lage trüben Epithels bedeckt wird. Das Exanthem zeigt sich hier unter der Gestalt einer oberflächlichen Erweichung. Es lockert sich im Umfange eines Hirse- oder Pfefferkornes der trübe Beleg der Hornhaut, fällt heraus, es resultirt ein scharf begrenztes Grübchen mit steilem, wie mit einem Locheisen geschlagenen Rande und vollkommen durchsichtigen Grunde. Binnen sehr kurzer Zeit füllt sich das Grübchen, der wasserhelle Grund erhebt sich allmälig, und tritt endlich über das Niveau der Cornealoberfläche hervor. Man findet dann ein kleines, halbkugeliges, vollkommen durchsichtiges Hügelchen, dessen Basis scharf begrenzt aus der Trübung hervorquillt, und von der letzteren öfters halsförmig eingeschnürt scheint. Es hat ganz das Ansehen, als ob die tieferen gesunden Cornealschichten, das Loch, welches durch die herpetische Efflorescenz in der beengenden fibrinösen Exsudatschichte der Oberfläche entstanden ist, benützten, um sich von einem Theile des auf ihnen lastenden Druckes zu befreien, indem sie sich durch die Oeffnung hervordrängen. Kein Gefässchen entwickelt sich auf dem Hügel, er bleibt durchsichtig, und verändert sich häufig durch Wochen und Monate nicht. Ich fand in einem Falle an der Leiche den Halo aus denselben Elementen zusammengesetzt, aus welchen oberflächliche Leucome der Cornea überhaupt bestehen. Das Knötchen selbst hatte eine Decke von ganz durchsichtigem, jungen Cornealepithel, und bestand zum grössten Theile aus der pelluciden, eiweiss ähnlichen Grundsubstanz der Cornea, welche sich zwischen einigen wenigen Blättern gesunden Cornealparenchyms angesammelt hatte.

Nach einiger Zeit flachen sich die Hügelchen ab, das sie deckende Epithel trübt sich, wird undurchsichtig, und alles verschwimmt in dem Lymphflecke, es ist das Hügelchen in der getrübten Parthie der Cornea untergegangen.

Diese Hügelchen sind eine Erscheinung, welche in den oculistischen Schriften fast immer mit der Keratokele, d. i. mit einem blasenähnlichen Hervortreten eines nahebei entblössten Theiles der Wasserhaut aus der Tiefe eines Hornhautgeschwüres verwechselt wird, in seiner eigentlichen Bedeutung aber niemals aufgefasst wurde.

Dass ihnen, wenn sie aus einer vorläufigen getrübten Cornealparthie ausbrechen, ein herpetischer Process zu Grunde liege, ist mir besonders aus ihrer scharfen Umgrenzung und aus dem Umstande wahrscheinlich, ja gewiss, als sie auch nicht selten in kleinen Gruppen zu 3—4 auftauchen.

Ich erwähne sie desshalb, weil sie auch bei späteren Gelegenheiten, namentlich bei der Frage von der Regenerationsfähigkeit der Hornhaut von Belang werden, und in gewissen Formen des Cornealgeschwüres analoge Erscheinungen in die Wahrnehmung treten.

§ 256. Nicht selten geschieht es, dass mit der Berstung des wasserhellen Bläschens der herpetische Exsudationsprocess noch nicht erschöpft ist, die Produktablagerung auf der der Oberhaut beraubten Stelle der Cornea dauert fort, das Produkt wechselt aber seinen Charakter, es wird ein an plastischen Stoffen reicheres, milchig trübes und selbst ein mit auffallender Tendenz zur Eitermetamorphose begabtes. Unter solchen Umständen trübt sich dann natürlich die facettirte Stelle der Cornea, ja sie bekommt ein geschwüriges Aussehen, und die weiteren Phasen der Efflorescenz sind dann nach Verschiedenheit der Verhältnisse sehr different. Besonders maassgebend ist dabei die stete Einwirkung der scharfen Thränen und der athmosphärischen Luft auf die entblössten Corneallamellen [139]. Durch diese wird das Cornealparenchym in einen bedeutenden Reizungszustand versetzt, und die Exsudation secundär, unabhängig von dem herpetischen Processe vermehrt. Es entwickelt sich auf dem Grunde des geborstenen Bläschens eine Keratitis im eigentlichen Wortsinne und es kommt nur auf die Constitution des nachträglich gelieferten Produktes und die Tiefe der Infiltration an, welchen weiteren Gang die Metamorphose nimmt.

In gewissen Fällen wird das Exsudat coagulirt und geht höhere Organisationsstufen ein, es wandelt sich je nach seiner Lage zu Epithel, zu Blutkörperchen um, und beginnt in den tieferen Schichten auf dem Wege der Faserspaltung sich zu differenziren.

War die Exsudation eine bloss oberflächliche, so resultirt daraus ein Macula, die zum grössten Theile aus trübem Epithel besteht. Dieses stösst sich nach und nach ab, die Macula wird lichter, durchsichtiger, und der geringe Rest schollig faseriger Masse, der auf der obersten Corneallamelle unmittelbar auflagert, kann entweder durch spontan eintretende, oder durch künstlich angeregte Resorbtion zum Verschwinden gebracht werden.

Ist aber die Exsudation nicht auf die Oberfläche beschränkt geblieben, sind auch tiefere Interlamellarräume mit Produkten der genannten Art infiltrirt worden, so wird die Resorbtion in Proportion zu der Masse des gelieferten Produktes eine schwierigere, es bleibt gewöhnlich eine mehr weniger tief greifende wolkige Trübung zurück.

In anderen Fällen ist die Richtung der weiteren Metamorphosen des Exsudates aber eine differente, das Produkt geht die eitrige Metamorphose ein. Je nach dem Umfange der gereizten Stelle, und je nach der Tiefe, in welcher sich das Exsudat verbreitet hat, entstehen mehr weniger ausgebreitete und tiefgreifende Geschwüre, die allmälig fortschreitend, endlich einen grossen Theil der Cornea zerstören, durchbohren und alle Folgen dieser Uebel herbeiführen können. Es sind secundäre Geschwüre auf dem Grunde der herpetischen Efflorescenz entstanden, die in jeder Beziehung, ausgenommen der ätiologischen, den Geschwüren der Keratitis ulcerativa analog sind, ihre detaillirte Schilderung also in den folgenden Blättern finden.

§ 257. Berstet das herpetische Bläschen, nachdem sein Inhalt bereits coagulirt ist, so findet man den Grund der Facette gewöhnlich mit einer mehr minder dicken Schichte trüber, schmieriger Substanz, dem Niederschlage des Contentums bedeckt, trüb, undurchsichtig. Dieser Beleg wirkt nun gleichsam als eine schützende Decke, er verhindert die Thränenfeuchtigkeit und die

atmosphärische Luft, reizend auf die Cornealoberfläche einzuwirken. Fällt innerhalb kurzer Zeit die präcipirte Schichte nicht ab, und vereitert sie nicht, so hat die Cornea Zeit, unter derselben neues gesundes Epithel anzubilden, und kömmt dann die Abstossung des Krankhaften zu Stande, so ist die Facette bereits mit Epithel überkleidet, und der normale Zustand hergestellt. Dieses ist der gewöhnliche Verlauf, wenn herpetische, bereits trüb gewordene Bläschen bersten. Ist der Niederschlag nicht genügend gewesen, um als Schutzmittel zu dienen, so sind dieselben Verhältnisse gegeben, welche nach Berstung wasserheller Bläschen eintreten und die Folgen sind dieselben.

Mitunter beschränkt sich auch die Exsudation des an plastischen Stoffen reichen Exsudates nicht allein auf die äusserste Oberfläche der Cornea, sie greift gleich ursprünglich tiefer und es entstehen entweder mehr minder tiefe und trübe Flecke oder aber Geschwüre, je nachdem das Exsudat mehr Tendenz zur höheren Organisation oder zur Eitermetamorphose hat, und je nachdem die Bedingungen mehr der Entwicklung desselben in dieser oder jener Richtung förderlich sind.

Hat das Contentum des Bläschens schon seiner Natur nach entschiedene Neigung eitrig zu zerfallen, und ist die Berstung erst dann erfolgt, nachdem sich bereits Eiterelemente in der Efflorescenz gebildet hatten, so findet man gewöhnlich den Grund des Bläschens schon von Anfang an grau-trüb ohne sichtlichen Niederschlag. Die oberste Corneallamelle scheint schon die schmelzende Eigenschaft des Eiters erfahren zu haben, ihre Substanz selbst ist trüb. Die nachfolgenden, durch den Reiz der Thränen und der atmosphärischen Luft hervorgerufenen Exsudationen liefern meistens wieder eitriges Produkt, und wenn nicht schon vor der Berstung das unter dem Bläschen liegende Cornealparenchym mit Eiterexsudat infiltrirt war, so geschieht es nachträglich, es etablirt sich ein secundäres Cornealgeschwür mit allen seinen Folgen.

Diese secundären Geschwüre sind es hauptsächlich, welche den Herpes der Cornea gefährlich machen, an und für sich ist er eine ganz unschuldige Krankheit. Doch kommen nicht selten Fälle vor, in denen bereits Eiterbläschen entwickelt sind, nach ihrer Berstung kommt es zu keinen weiteren Exsudationen, es resultirt ein einfacher Cornealabschliff, der spurlos verschwinden kann.

§ 258. Berstet das Bläschen nicht, was nur dann der Fall sein kann, wenn die Exsudation eine sehr geringe war, so vertrocknet allmälig der Eiter, das Bläschen schrumpft, es wird zu einem Knötchen, das mehr minder tief in der Substanz der Cornea sitzt, und zuletzt in Fett und Kalksalze verwandelt wird, es entsteht an der Stelle der Efflorescenz eine mit Cholestearin krystallen gemengte, knötchenförmige Concretion.

§ 259. Herpetische Knötchen sind schon der Constitution ihres Exsudates nach zur Vereiterung weniger geeignet, am häufigsten gehen sie höhere Organisationsstufen ein. Ihr oberflächlicher Theil metamorphosirt grösstentheils zu Epithel, das sich nach und nach abstösst, es schleift sich das Exsudathügelchen ab, und es bleibt eine Trübung zurück, der, je nachdem das Knötchen einen mehr minder langen Zapfen hatte, entweder bloss oberflächliche oder auch tiefere Interlamellarräume betrifft, oder wohl auch nur gar ein ganz oberflächliches Wölkchen darstellt. Das Exsudat ist auf dem

Wege der Faserspaltung entwickelt worden, nur selten verkreidet es unter gleichzeitiger Entwicklung freien Fettes.

In manchen Fällen *vereitert* aber das Knötchenexsudat, es fällt das ganze Hügelchen sammt dem ihm etwa anhaftenden Zapfen heraus, und es ist sofort ein Geschwür entwickelt, das entweder nur oberflächlich oder tiefgreifend, selbst die ganze Dicke der Cornea bis zur Descemeti durchbohrt. Je nach dem Volum des Knötchens und seines Zäpfchens ist dann der Substanzverlust ein verschieden grosser und mannigfaltig gestalteter, entweder ein muldenförmiger mit unregelmässigem Grunde, oder ein trichterförmiger mit fein ausgezogener Spitze, welche bis an die Descemeti reicht [140]. In diesen Vertiefungen sammeln sich Thränen, Schleim, die atmosphärische Luft unterstützt deren reizende Einwirkung und vermehrt so die ohnehin durch den Substanzverlust gesetzte Tendenz zur Exsudatablagerung, zur Entzündung. Bald infiltriren sich die Wundränder, trüben sich, und nur in selteneren Fällen etablirt sich gleich anfänglich ein Produkt, das der höheren Organisation geneigt, eine feste Narbe bildet. Gewöhnlich zerfällt das Exsudat eitrig, der Substanzverlust wird allmälig vergrössert, ein *secundäres ausgebreitetes*, und selbst die Cornea *durchbohrendes Geschwür* ist die Folge.

Doch nicht selten sind die Folgen vereiterter herpetischer Knoten mit Zapfen weit günstigere. Ich sah öfters schon, nachdem durch Vereiterung eines herpetischen Knötchens und seines Zäpfchens ein sehr feiner trichterförmiger Canal senkrecht auf die Oberfläche der Cornea entstanden war, die nachträgliche Exsudation beschränkt auf die muldenförmige Oeffnung. Im Bereiche des feineren Canales etablirte sich keine Exsudation, die Wandungen desselben quollen etwas, und verschlossen so die Lichtung. Ja in einzelnen Fällen war die Schwellung der Canalwände eine so bedeutende, dass in der Mitte der Mulde ein stecknadelkopfgrosses Hügelchen ganz durchsichtiger Cornealsubstanz emportauchte. Es wurde nun eine ganz oberflächliche Trübung gesetzt, trotzdem der Substanzverlust ein penetrirender war [141].

Wir sehen hier abermals einen Substanzverlust der Hornhaut durch einfache Schwellung des Parenchyms, durch Anhäufung der strukturlosen Grundsubstanz unter den entblössten Lamellen ausfüllen, und sofort die Wahrheit meiner § 255 aufgestellten Ansicht bethätigen, dass es durchaus nicht überall der Anbildung neuer Cornealsubstanz bedürfe, wo Lücken gesetzt worden, um den ursprünglichen Zustand herbei zu führen. Kleine Substanzverluste können durch Schwellung der umgrenzenden Parthien ausgefüllt werden, ohne dass dadurch die optische Gleichartigkeit gestört würde.

§ 260. In den Fällen, in welchen es gar nicht zur Entwickelung der dem Herpes eigenthümlichen Efflorescenzen kömmt, sondern nur zu einer *Keratitis mit Gefässbildung* in ihrer gewöhnlichen äusseren Form, sind die Ausgänge natürlich dieselben, welche nach derartigen Hornhautentzündungen nicht specifischer Begründung zu Stande kommen. Ist ja doch, wie ich wahrscheinlich gemacht habe, diese Keratitis nicht sowohl eine herpetische Eruption, sondern eine Keratitis vasculosa, wie jede andere, die sich nur durch die Eigenthümlichkeit ihrer Gelegenheitsursache unterscheidet, d. i. dadurch, dass der sie bedingende Reiz durch den herpetischen Process gesetzt wurde,

während in anderen Fällen das die Keratitis hervorrufende Causalmoment ein von aussen her wirkendes genannt werden muss.

Es sind daher auch nur dort, wo der specifische herpetische Process endlich zu palpabler Exsudation kömmt, ihre Ausgänge verschieden, sie sind Combinationen der Folgezustände der Keratitis vascularis und der dem Herpes zugehörigen Bläschen und Knötchen. Diese endliche Combination ist nun eine so häufige, dass sie wirklich als Regel aufgestellt werden kann.

So lange der herpetische Process nicht zur Eruption des charakteristischen Exanthemes gediehen ist, sind in den meisten Fällen der Schmerz und die Lichtscheu sehr bedeutend, während die objektiv wahrnehmbaren Erscheinungen entweder ganz fehlen oder auf die Symptome einer leichten Keratitis vasculosa beschränkt sind. So zieht sich der Process oft Monate hinaus, bis er endlich zurückgeht, oder aber massige, umschriebene Exsudationen unter der Form von Bläschen und Knötchen auftauchen, der Schmerz und die Lichtscheu werden plötzlich gemildert, es scheint, als ob die Krankheit in Folge einer heilsamen Krise gebrochen worden wäre. Diese Exsudationen gehen die in dem Vorhergehenden gezeichneten Phasen durch, während das keratitische Produkt sich auf seine eigenthümliche Weise metamorphosirt. Sind die Resultate dieser Umwandelungsprocesse günstig, so ist der Kranke von seinem Leiden befreit, entweder für immer, oder bloss temporär, bis durch eine gegebene Gelegenheitsursache die ganze Reihe der geschilderten Vorgänge von neuem beginnt. Desshalb sehen wir die unter den heftigsten Graden des Schmerzes und der Lichtscheu einhergehende sogenannte Ophthalmia scrofulosa erethica Monate lang bestehen, ohne erhebliche Gefahr für das Sehvermögen zu setzen. Plötzlich legt sich die enorme Störung der Sensibilität, der Schmerz und die Lichtscheu lassen nach, es ist eine Untersuchung des leidenden Auges ermöglicht. Man findet eine Bläschen- oder Knötcheneruption mit allen Charakteren jugendlichen Alters. Offenbar bestehen diese Exsudatansammlungen nicht seit dem Beginne der Krankheit, sie sind erst in jüngstverflossener Zeit gesetzt worden, es sind zu den Erscheinungen der Keratitis vasculosa jene der herpetischen Eruption hinzugetreten, es hat sich endlich der herpetische Process auf die ihm eigene Weise localisirt, er ist damit untergegangen, erloschen. Damit fällt nun auch die Gelegenheitsursache der Keratitis, die dieselbe constituirenden Exsudate, so wie der Inhalt der Bläschen und die Knötchen gehen nunmehr den ihnen durch die obwaltenden Verhältnisse vorgezeichneten Gang, es resultiren Uebel, die theils Folgen der Keratitis, theils Folgen der herpetischen Ablagerungen sind.

§ 261. Die Brücke, welche einzelne und mehr central gelegene herpetische Cornealeruptionen mit dem gegenüberstehenden Segmente des Limbus conjunctivalis verbindet, ist, wie ich bereits gesagt habe, nichts als der Ausdruck der den herpetischen Process combinirenden Keratitis vascularis superficialis. Demgemäss sind die weiteren Metamorphosen des sie constituirenden Exsudates auch denen identisch, welchen wir in der reinen Hornhautentzündung mit Gefässbildung begegnen.

In den meisten Fällen ist die Masse des abgelagerten Produktes sehr gering, und die Exsudation beschränkt sich allein auf die Oberfläche der Cornea. Totale Abstossung und Resorbtion sind daher ganz gewöhnlich,

mit dem Aufhören des herpetischen Processes verschwindet die Brücke, welche von dem Bindehautsaume zu der herpetischen Efflorescenz führt, gänzlich, und falls durch diese letztere Trübungen, Narben u. s. w. gesetzt wurden, stehen dieselben auf der Cornea isolirt, rings umgeben von normalem durchsichtigem Cornealgewebe, und sind durch diesen Umstand so wie durch ihre gewöhnlich enge Umgrenzung nach Ablauf vieler Jahre noch als Ueberbleibsel herpetischer Processe zu erkennen.

In andern Fällen aber besteht das Exsudat fort, es organisirt zu einer Lage Epithel und einem darunter gelegenen Stratum faserspaltiger, zäher, sehnenähnlicher Masse, es ist eine streifenförmige, faserig schollige Neubildung entstanden, deren ein Ende mit dem Limbus conjunctivalis zusammenhängt, während die andere, centrale Extremität von dem mehr weniger tiefgreifenden Narbenflecke oder der kreideähnlichen Concretion, als den Resten der herpetischen Efflorescenz, gekrönt wird.

War das, die Conjunctiva in der Richtung der afficirten Nerven infiltrirende, Produkt ein an plastischen Stoffen reicheres, so geschieht es mitunter, dass auch hier neoplastische Gewebe entwickelt werden, Bindefasern und Gefässe entstehen, welche die streifen- oder flügelförmige Parthie der Conjunctiva schwellen, verdichten und in einem continuirlichen Congestionszustand erscheinen lassen, der dem Herpes eigenthümliche Congestionsherd der Conjunctiva ist hypertrophirt, es hat sich ein Flügelfell, ein Pterygium ausgebildet, das im Bereiche der Bindehaut aus wahren Bindegewebsfaserbündeln und Gefässen besteht, während seine unmittelbare Fortsetzung auf der Cornea durch den sehnigen Streifen gebildet wird, der aus dem höher gestalteten Produkte der begleiteten Keratitis vascularis entstanden ist. Das Pterygium ist stets eine Folge des Herpes mit massiger Ablagerung plastischer Stoffe längs dem Verlaufe eines afficirten und oberflächlich, in der Conjunctiva, ziehenden sensitiven Nerven, seine Formelemente sind im Bereiche der Conjunctiva und Cornea different, es lässt sich ihre Entwickelung Schritt für Schritt in den Metamorphosen jenes Exsudates verfolgen, welches während dem erpetischen Processe die Schwellung des streifigen oder flügelförmigen Congestionsherdes der Bindehaut bewirkt, im Bereiche der Cornea aber die gefässhaltige trübe Brücke zwischen Bindehautsaum und der herpetischen Efflorescenz darstellt.

§ 262. Einen ganz ähnlichen Ausgang nimmt auch fast immer der Pannus herpeticus, die auf der Cornea abgelagerten Produkte bilden eine mehr weniger ausgebreitete, weissgraue Trübung mit verwaschenem centralem Rande, in welcher Trübung theils oberflächliche, theils tief eingreifende, umschriebene, dichtere, narbige Flecken und kreideähnliche Knoten eingestreut sind. Diese Trübung wird nach aussen im Bereiche der Conjunctiva von einem erhabenen rauhen, von ausgedehnten Gefässen gerötheten, consistenten Wulste umfasst. Der innere Rand dieses Wulstes geht unmerklich in die Cornealtrübung über, der äussere Rand ist zackig und dicke Gefässe treten aus ihm hervor, der Uebergangsfalte zuströmend. Ein dickes Stratum trüben Epithels deckt diesen Wulst, der seiner Hauptmasse nach aus gefässreichem Bindegewebe zusammengesetzt wird, und von sehnenähnlichen Knoten und Streifen durchzogen wird, die theils aus ganz strukturloser, trüber, scholliger, theils deutlich faserstreifiger, ja selbst faseriger Masse

formirt werden. Mitunter finden sich auch sandähnliche Häufchen kreidiger Substanz eingelagert.

Der Grundursache, der Entstehungsweise und dem mikroskopischen Verhalten nach sind diese Neugebilde dasselbe, was das Pterygium ist, es sind Ueberbleibsel der mit dem herpetischen Processe abgelagerten Produkte. In dem Flügelfelle war nur Eine Efflorescenz gesetzt worden, in dem Pannus herpeticus aber eine ganze Gruppe mit gemeinschaftlichem Boden.

§ 263. Nach dem bisher Mitgetheilten ist leicht ersichtlich, dass der Herpes in vielen Fällen ohne alle Gefahr für das Sehvermögen verläuft, während er in anderen Fällen eine im hohen Grade verderbliche und die weitere Brauchbarkeit des Auges in Frage stellende Affektion darstellt. Richtige Verständniss des ganzen Vorganges wird den Arzt in der Entwickelung einer richtigen Prognose leiten, ohne Bewusstsein der möglichen Phasen des gesetzten Produktes wird aber die Vorhersage stets auf schwankenden Prämissen ruhen, alle in einem Buche aufführbaren sogenannten praktischen Winke werden im concreten Falle illudirt durch hundertfältige Zwischenfälle, und sofort werthlos. Nur die pathologische Anatomie und die Erkenntniss der jeweilig obwaltenden einflussreichen Verhältnisse sind im Stande, eine einigermaassen sichere Vorhersage zu begründen. Die Prognostik ist, kurz gesagt, in der vorhergehenden Schilderung des Verlaufes und der Ausgänge gegeben. Wer sie daraus abzuleiten nicht fähig ist, dem nützt auch eine specielle Erörterung desselben wenig oder nichts.

Ich will nur noch erwähnen, dass der Standort der Efflorescenz unter allen Verhältnissen von der höchsten Bedeutung sei und die Gefahr um so mehr wachse, je näher die Produktsetzung dem Centro der Cornea erfolgt, und zweitens, dass die ungemeine Neigung des Herpes zu Recidiven ein wohl zu berücksichtigendes Moment sei, indem häufig eine gerade vorhandene Efflorescenz alle Chancen eines glücklichen Verlaufes darbietet, während die Nachschübe das Auge zerstören können. Daher ist denn auch jederzeit der Zustand des ganzen Nervensystems wohl zu erwägen, und falls auffallender Erethismus desselben, hochgradige Reizbarkeit als Grundursache des herpetischen Processes anzunehmen ist, bei der Vorhersage wohl in Anschlag zu bringen. Die geringste Gelegenheitsursache veranlasst dann eine Recidive, während ohne diese gegebene Disposition durch locale Ursachen gesetzte Herpetes fast immer in der ersten Eruption erschöpft werden.

Vierter Artikel.

Keratitis ulcerativa.

§ 264. Unter der Form eitriger Exsudation drängt sich dem naturwissenschaftlichen Forscher eine Reihe höchst mannigfaltiger Processe auf. Er findet die verschiedenartigsten Produkte, wo die alte Schule eine unter allen Umständen gleiche gelbliche Flüssigkeit, den Eiter, vermuthete.

Unter solchen Verhältnissen war ehemals auch eine strikte und höchst einfache Eintheilung leicht ausführbar. Die äussere Erscheinung, das formelle Krankheitsbild war es, welches den Eintheilungsgrund abgab, und

sohin die Zerklüftung in offene Geschwüre und in geschlossene Abscesse als genügend erkennen liess.

§ 265. Die Mikroskopie hat nun eine neue Bahn des Wissens eröffnet und die engen Marken einer empirischen Anschauungsweise in das Unendliche hinausgerückt. Sie hat aber auch die Eintheilung und scharfe Abgrenzung der einzelnen Processe, welche unter der Form eiterähnlicher Exsudation in die Wahrnehmung treten, ungemein schwierig gemacht, indem sie nachweist, dass die Constitution der Produkte, das Charakteristicum der zu Grunde liegenden Processe, der Zeit nach wechsle, und in den meisten Fällen ein aus den verschiedenartigsten, chemisch und mikroskopisch differentesten Bestandtheilen zusammengesetztes sei. Wir finden Elemente des genuinen Eiters gemischt mit corrodirender wässeriger Jauche, in Combination mit croupösem Faserstoffe und dem ihm so nahe verwandten croupös faserstoffigen Tuberkel, und endlich mit Fibrin, welches sich durch alle Charaktere als genuine Form zu erkennen gibt. Abgesehen von den Mischungen mit Blut, Krebsblasteme und so weiter resultirt aus den verschiedenen Zusammensetzungsverhältnissen der genannten Stoffe eine unübersehbare Kette höchst verschiedenartiger Produkte, und es wäre schwer, in deren naturwissenschaftlicher Schilderung den Anfang und das Ende zu finden, wenn hierbei nicht ein Umstand zu Hilfe käme und den Gang der Darstellung mit eiserner Hand vorzeichnete.

§ 266. Dieser Umstand ist nun der jedem einzelnen Exsudationsprocesse eiterähnlichen Produktes der Regel nach zukommende endliche Uebergang in Ablagerung genuinen Faserstoffes, vermittelst welchen die Vernarbung und sofortige relative Heilung der gesetzten Substanzverluste eingeleitet wird. Die Ablagerung genuinen Faserstoffes erscheint als Endglied der verschiedenartigsten Exsudationen eiterähnlicher Produkte.

Ich beginne demnach mit der wässerigen corrodirenden Eiterjauche, um mit steter Berücksichtigung der Zwischenstufen mich zu dem vorwaltend croupös faserstoffigen starren Produkte zu erheben, und so auf natürlichem Wege zu dem narbenbildenden genuinen Faserstoffe zu gelangen.

§ 267. Die äussere Form des Exsudationsherdes, ich meine das Geschwür und den Abscess, begründen keinen wesentlichen Unterschied des Processes, beide sind das Resultat der Infiltration, und nur die grössere oder geringere Corrosionskraft des Produktes, so wie die mehr oberflächliche oder tiefe Lage der infiltrirten Zwischenblatträume ist es, welche die Differenz in der Gestaltung des Krankheitsbildes bedingt. Diese ist um so weniger maassgebend, als häufig das Geschwür nur ein vorgeschrittenes Stadium des Abscesses darstellt.

1. Das jauchig-eitrige Exsudat.

§ 268. Ueberwiegen der wässerig serösen Bestandtheile bei grossem Mangel an organisationsfähigem Blastem, flüssige Form oder doch rasche Verflüssigung des vorläufig erstarrt gewesenen, eigenthümlich croupös faserstoffigen Antheils und exquisite Tendenz zur Schmelzung anliegender Gewebe, das sind die Eigenschaften, welche dem jauchig-eitrigen Exsudate seinem Wesen nach zukommen.

Sie sind insofern von der höchsten Bedeutung, als sie auch am Lebenden ohne Zuhilfenahme zusammengesetzter optischer Instrumente erkannt, oder doch wenigstens erschlossen und daher zur Entwickelung einer richtigen Diagnose, Prognose und zur Entwerfung eines entsprechenden Heilplanes benützt werden können.

§ 269. Die dem jauchig-eitrigen Exsudate inhärirende exquisite Fähigkeit, organische Gewebe zur Schmelzung zu bringen, macht, dass die Exsudationsherde immer nur sehr kurze Zeit in der Form der Infiltration gesehen werden. Wenige Stunden reichen oft hin, um das über-, unter- und anliegende Cornealparenchym aufzulösen und zur Abstossung und Ausschwemmung geeignet zu machen. Daher sehen wir im Gefolge eitrig-jauchender Exsudationen niemals geschlossene Abscesshöhlen, Hohlgeschwüre mit zackigem Verlaufe, Eitersenkungen zwischen die Lamellen der Hornhaut. Es schmelzen immer die Umgebungen des Exsudationsherdes vollständig, und weit offene, gewöhnlich durchbohrende Geschwüre sind die Folgen, wenn nicht der Brand der infiltrirten Hornhaut deren Existenz völlig vernichtet.

In dem Stadium der Infiltration findet man eine grössere oder geringere Parthie der Hornhaut anfänglich molkenähnlich, später grau-gelb, selbst grau-grünlich getrübt, mit einem deutlich aufgequellten rauhen Epithel bekleidet. Die infiltrirte Stelle schwillt an, und bald ist sie in einen schmierigen Brei zerfallen, der sich abstösst und ein, gewöhnlich bis auf die Descemeti durchbohrendes, unregelmässig gestaltetes Geschwür mit steilen, fetzigen Rändern und einen rauhen flockigen, zerrissenen Grund zurücklässt. Ja es sind die Fälle nicht so selten, in welchen die Cornea in ihrer ganzen Dicke und in ihrem ganzen Umfange infiltrirt wird, breiartig zerfällt und als ein Beleg von topfenähnlicher Consistenz sammt der unveränderten faltigen Descemeti von der unterliegenden Iris abgespült werden kann.

Die Schnelligkeit, mit welcher das eitrig jauchige Exsudat die infiltrirten Cornealparthien zum Schmelzen bringt und mit ihnen sich abstosst, ist chemischen Umwandlungen der Jauche und deren Zersetzung in binäre Verbindungen nicht günstig, daher denn auch die Entwickelung schwefeliger, ammoniakalischer und ähnlicher Gase, so wie die Krystallisation von Salzen innerhalb dem Cornealparenchym trotz der exquisit jauchigen Beschaffenheit mancher Infiltrate nicht vorkömmt, und sohin Differenzen bedingt mit jauchigen Exsudaten, welche in anderen Körpertheilen abgelagert werden und längere Zeit in neugebildeten Höhlen stagniren.

Der absolute Blutmangel der Hornhaut und die geringe oder gänzlich fehlende Tendenz des eitrig-jauchigen Exsudates zur Höhergestaltung, welche der Anbildung neoplastischer Gefässe entgegen ist und die Entwickelung von ausgebreiteten Exsudationsherden ohne Spur irgend einer Vascularisation zu Stande kommen lässt, erklärt auch den geringen Wechsel in den Farbennuancen der jauchig-eitrigen Hornhautexsudation. Während derlei Herde in bluthaltigen Organen alle Nuancen von grau-gelb und grünlich, von roth, braun und schwarz darbieten können, schwankt die Hornhautjauche stets zwischen grau-weis und grau-gelb und spielt höchstens in das Grünliche.

§ 270. Untersucht man den Beleg jener Geschwüre, welche aus der Schmelzung der mit eitrig-jauchigem Exsudate infiltrirten Hornhautparthien

hervorgegangen sind, so findet man als Grundsubstanz eine wässerige Flüssigkeit, welche durch Miriaden höchst feiner und lichter Molekule ein fast gleichmässig trübes Ansehen gewonnen hat und in verschiedenen Quantitätsverhältnissen dunkle Punkte und Körnchen, theils isolirt, theils zu Klümpchen aggregirt enthält, und einen bedeutenden Gehalt an freiem Fette, theils in Form von Körnchen, theils in Form äusserst kleiner Bläschen mit dunkler Contour und wasserhellem Centrum erkennen lässt. In dieser Masse eingeschlossen finden sich Kerne in verschiedenen Graden ihrer Entwickelung, welche durch Behandlung mit Essigsäure schärfer hervortreten. Exsudatzellen mit trübem und selbst dunkelkörnigem Inhalte bis zur Eiterzelle, welche sich theils in verdünnter Essigsäure lösen, theils indifferent gegen selbe zeigen und sofort ihren Ursprung aus croupösem Faserstoffe beurkunden, mischen sich in verschiedenen Quantitätsverhältnissen bei. Oft findet sich auch etwas an starrem, crouposem oder selbst genuinem Faserstoffe in Gestalt schollig-fetziger Massen ohne alle Struktur oder höchstens mit Andeutungen von Faserstreifung auf den Grund des Geschwüres präcipitirt und mit den Trümmern der Wandungen des Exsudationsherdes gemischt.

Diese Trümmer des infiltrirt gewesenen Hornhautparenchyms ragen aus der Geschwürsfläche hervor und bedingen deren häufig zottiges Aussehen. Sie hängen mit einem Ende an dem Geschwürsboden fest, während das andere frei flottirt. Untersucht man eine solche Zotte genauer, so erkennt man in derselben die schön lockig wellige Faserung der normalen Hornhautblätter nicht mehr, es sind Fetzen einzelner Lamellen, welche deutlich geschwellt, gleichmässig getrübt und sichtlich erweicht sind, und sich häufig nur durch ihre eigenthümliche parallelogramme Begrenzung als Hornhautrudimente erkennen lassen.

Die Gleichmässigkeit ihrer Trübung zeigt, dass keine fremdartigen Formelemente in ihr Gefüge eingegangen seien, und dass, wenn ihre Schmelzung durch Stoffwechsel mit dem Exsudate bewirkt werden sollte, derselbe nur bezüglich der flüssigen Bestandtheile des Produktes angenommen werden könne. Die Formelemente des jauchig eitrigen Exsudates lagern den Hornhauttrümmern constant nur von Aussen auf.

Daraus geht hervor, dass die Exsudation selbst ein Process sei, der hauptsächlich nur in den Zwischenblatträumen von Statten geht und durch die Grundsubstanz der Cornea vermittelt wird. Demnach muss auch die Exsudation für einen neuen Beweis betrachtet werden, dass die Grundsubstanz der Hornhaut der Träger der vegetativen Funktionen der Hornhaut sei.

Besonders deutlich wird die Zwischenlagerung des Exsudates zwischen die einzelnen Hornhautlamellen, wenn man in der Untersuchung des Geschwürsgrundes und des Geschwürsrandes etwas tiefer dringt. Das Geschwür ist nämlich constant von einer mehr weniger dicken trüben Schale begrenzt, welche den Uebergang von dem Geschwüre in das normale Cornealparenchym darstellt. In diesemTheile der krankhaft afficirten Cornea findet man die Wundränder der zum Theile zerstörten und in Verlust gerathenen Blätter wohl noch in ihrer ursprünglichen Lage, allein sie sind gegenseitig von einander abgehoben durch eine zwischengeschobene Schichte grau-weissen oder grau-gelben Exsudates, welches an Formelementen nur Pucktmasse und freies Fett, niemals aber Kern- und Zellenbildungen enthält, übrigens aber mit dem Geschwürsbelege überein-

stimmt. Gewöhnlich lässt sich dieses Exsudat durch Druck zwischen den Blättern hervorquetschen, es ist fast immer flüssig, ja es entleert sich sehr häufig von selbst, und es erscheinen dann die frei flottirenden Blattwundränder so deutlich von einander getrennt, dass sie selbst dem freien Auge wahrnehmbar werden, ein Umstand, der einige ältere Autoren veranlasste, einen sinnigen Vergleich zwischen der äusseren Form des Geschwürsbodens und den Eselsohren eines vielgelesenen Buches aufzustellen.

§ 271. Die Aetiologie des eitrig-jauchigen Hornhautexsudates ist eines der schwierigsten Probleme der gesammten Ophthalmologie, indem es einestheils fast unmöglich ist, das Terrain derselben genau zu umstecken, anderseits aber die gründlichen Forschungsmethoden, mittelst deren die übrigen Zweige der Medizin in den letzten Decennien so bedeutende Fortschritte gemacht haben, in der Augenheilkunde noch keinen Eingang zu finden vermochten. Es verlassen uns die Hauptmomente, auf welche die alte Schule ihre Aetiologie basirte, geschwollene Nasen, Lippen und Drüsen, Reissen in einem oder dem anderen Gliede, Stuhlverstopfung, Dysmenorrhoe u. s. w. und es ist nothwendig, auf andere Gebiete der Medizin überzuschweifen, um hier Keime zu suchen, die auf die Oculistik überpflanzt und sorgsam gepflegt, fähig wären, der Lehre von den Augenkrankheiten eine einigermassen wissenschaftliche Grundlage zu geben, und die Möglichkeit herstellen, die letztere Wissenschaft durch fortgesetzte angestrengte Forschungen in gleiches Niveau mit den übrigen Zweigen der Medizin zu bringen.

§ 272. In vielen Fällen ist die Zurückführung der jauchig-eitrigen Exsudate der Cornea auf eine Erkrankung der gesammten Blutmasse durch den Complex der in dem Gesammtorganismus gegebenen Erscheinungen eine nothwendig gebotene. Die Abhängigkeit der Hornhauterkrankung von einem Allgemeinleiden tritt dadurch besonders klar hervor, dass selbe nicht allein dasteht, sondern ganz ähnliche Exsudationen in den verschiedensten Organen des Körpers nachweisbar werden, und deren Hervorgehen aus quantitativer und qualitativer Erkrankung einzelner Blutbestandtheile nicht nur am Lebenden, sondern auch an der Leiche faktisch nachgewiesen werden kann. Die Cornealexsudation erscheint in dieser Hinsicht als Localisationsherd einer Allgemeinkrankheit, als das, was man als Eiterablagerung, Eiterdepot, Eitermetastase zu bezeichnen pflegt. Sie stellt gleich den übrigen Localisationen eine Theilerscheinung des Gesammtleidens dar.

§ 273. Ich habe schon (§ 151—170) nachzuweisen gesucht, dass allgemeine Blutentmischung und sofortige krankhafte Zustände des die Cornea nährenden Fluidums noch nicht fähig seien, die Vegetation einzelner Hornhautabschnitte gänzlich zu hemmen, dass dazu noch eine Veränderung des Nervenimpulses gehöre, es sei dieselbe nun entweder angeregt durch die locale Umstimmung des Vegetationsvorganges selbst, oder aber durch Einfluss des in in seiner Totalität erkrankten Blutes auf die Centra der Augennerven bedingt [142]. Unter diesen Umständen kommt es erst zur Exsudation, das heisst, zu der Umwandlung des der Norm nach in der Hornhaut enthaltenen, und zum Hervortreten des nachträglich in die Hornhaut eingehenden Fibrinogens in einer äusserlich sichtbaren, krankhaften Form. Die Exsudation selbst ist demnach einestheils bedingt in der anomalen Beschaffenheit des die Hornhaut nährenden

Blastems, anderseits aber in der krankhaften Affektion einzelner oder aller vegetativen Nervenröhren der Cornea.

§ 274. Gänzliche Aufhebung des Nerveneinflusses, Paralyse des Cornealnervensystemes, bei hochgradiger Erkrankung des Blutes, besonders bei Neigung desselben zur Sepsis, bedingt nicht mehr eine blose Exsudation jauchig-eitriger Produkte und Geschwürbildung, sondern Brand der Cornea. Es kömmt jedoch bei dem brandigen Absterben nicht immer vorläufig zu wirklicher Produktabsetzung, die Grundsubstanz der Hornhaut geht in faulige Zersetzung über, das Cornealgewebe zerfliesst in einen missfärbigen, stinkenden Brei oder geht in einen trockenen Schorf über, ohne dass sich vorläufig etwas Exsudatähnliches gezeigt hätte.

Dieses ist der Grund, warum ich diese Brandformen, so enge sie auch häufig zusammenhängen mit Exsudation jauchig-eitriger und croupöser Produkte, von der Keratitis ulcerativa getrennt, und in einer ganz anderen Fehlergruppe abgehandelt habe. Es scheint mir nämlich unter solchen Verhältnissen, selbst wenn schon eitrig-jauchige Infiltrate gegeben sind, der Grund des Brandes nicht immer in der Einwirkung dieser Produkte auf das Cornealgewebe gelegen zu sein, der Brand scheint mir bisweilen unabhängig davon aufzutreten, mit der Exsudation schmelzender Produkte aber eine gleiche Quelle zu haben, jedoch höhere Grade der Blutentmischung und namentlich der Nervenstörung vorauszusetzen, so zwar, dass bei weniger vorgeschrittener Erkrankung des Blutes und geringerer Beeinträchtigung des Nervenlebens die Alteration der Cornealgrundsubstanz sich in Umwandlung des Fibrinogens zu jauchig-eitrigen Produkten äussert, bei weiter gediehener Blutentmischung und gänzlicher Aufhebung des nervösen Einflusses aber sich durch faulige Zersetzung zu erkennen gibt.

§ 275. Man ist von Alters her übereingekommen, die, eitrig-jauchigen Ablagerungen zu Grunde liegende, Erkrankung des Blutes mit dem Namen der Pyämie zu bezeichnen. Es ist nicht meine Aufgabe, das Richtige und Unrichtige dieser Bezeichnung zu erörtern, und eine Pathogenie der Pyämie zu entwickeln. Ich wähle diesen Ausdruck, um mich verständlich zu machen und erwähne nur, dass derselbe in gegenwärtigem Werke nicht seiner ganzen Tragweite nach genommen, sondern nur jene bisher nicht ganz aufgeklärte Blutkrankheit darunter verstanden werde, welche sich in der Localisation durch flüssiges, oder doch äusserst rasch verflüssigendes, eigenthümlich croupös faserstoffiges, sohnell durch Ulceration und Nekrosirung die Gewebe destruirendes Exsudat zu erkennen gibt.

§ 276. Es ist anerkannt, dass Pyämie und mit ihr alle davon abhängigen Lokalerkrankungen sich entwickeln können, ohne dass irgend welche unseren Sinnen zugängliche Gelegenheitsursachen gegeben wären. Es gibt eine primitive und, spontan sich entwickelnde Pyämie, daraus hervorgehende eitrig-jauchige Exsudationsherde in den einzelnen Körpertheilen und sofort auch in der Hornhaut.

§ 277. Weit häufiger jedoch kommt Pyämie durch Umsetzung einer präexistenten Dyscrasie zu Stande, und es zeichnen sich durch die ganz besondere Neigung zu Metaschematismus in die eitrige und croupöse Krase jene aus, welche Rokitansky unter den allgemeinen Namen der venösen Krasen zusammengefasst hat [143].

§ 278. Vor allem ist es in gegenwärtiger Zeit die gewissen Puerperalfiebern zu Grunde liegende Hypinose, welche durch Umsetzung zur Pyämie häufig Eitermetastasen in verschiedenen Körpertheilen zur Entwickelung bringt, und dem Auge durch allgemeine Exsudation die höchste Gefahr droht. Die meisten der in neuerer Zeit bekannt gewordenen und auf allgemeine Bluterkrankung zurückführbaren, zerstörenden Augenentzündungen sind aus puerperalen Processen hervorgegangen, es sind Localisationen der Pyämie, in welche die puerperale Albuminose umgesetzt hat. Ihre Begründung in diesem Allgemeinleiden ist eine so ersichtliche, unläugbare, dass sie es vorzüglich ist, welche man unter dem Namen der Ophthalmia phlebitica seu metastatica in den oculistischen Schriften verzeichnet findet [144].

§ 279. Die typhöse Krase reiht sich durch ihre Neigung zur Umsetzung in Pyämie unmittelbar an die puerperale an. Es ist nichts seltenes während des Verlaufes des Typhus oder aber in dem Stadio der Reconvalescenz jauchig-eitrige Metastasen in diesem oder jenem Organe, gewöhnlich in mehreren zugleich und darunter bisweilen auch in dem Auge sich entwickeln zu sehen. Es sind viele Beispiele von Verschwärung und bei höhergradiger Blutzersetzung von brandigem Absterben der Cornea und der tieferen, bluthältigen Organe des Augapfels als Folgen des Typhus und der ihm nahe verwandten Allgemeinkrankheiten bekannt [145]. Auch die Cholera asiatica gefährdet mitunter durch Umsetzung zur Pyämie oder croupösen Krase, ja selbst durch Uebergang in septische Entmischung des Blutes den Augapfel, bedingt jauchig-eitrige Verschwärung und selbst Zersetzung der genannten Gebilde in einen missfärbigen, graulichen, schmierigen Brei [146].

§ 280. Die Aehnlichkeit der Krase und namentlich der faktische Uebergang in Pyämie und Sepsis veranlassen mich, Eitermetastasen und Brand der Cornea auch als Folgezustände mancher epidemisirender Dyssenterien anzunehmen, obwohl mir bisher kein entsprechender Fall zur Citation vorliegt.

§ 281. Unstreitig die meisten Opfer sind aber den zur Pyämie, zur croupösen Krase umsetzenden oder zur Putrescenz der gesammten Blutmasse degenerirenden exanthematischen Bluterkrankungen im engeren Wortsinne gefallen. Gerade die zerstörendsten Augenübel im Gefolge der Masern, des Scharlachs, der Blattern sind wesentlich nichts als Localisationen der in die genannten Krasen umgesetzten morbillosen, scarlatinosen, variolosen Hypinose.

Eine kaum glaubliche Confusion herrscht in der Lehre von diesen lokalen Erkrankungen. Nur die riesigen Fortschritte der Dermatopathologie und namentlich der pathologischen Anatomie machen es möglich, das Chaos zu ordnen, die im Gefolge der Masern, des Scharlachs und der Blattern auftretenden Localprocesse im Auge auf eine dem Standpunkte der neueren Medizin angemessene Weise zu sondern und durch scharfe Grenzen gegenseitig abzumarken. Man hat unter dem Namen der Ophthalmia morbillosa scarlatinosa, variolosa Krankheiten unter einander geworfen, welche nichts unter sich gemein haben als den Boden, auf welchem sie wurzeln, d. i. das Auge eines von den genannten exanthematischen Processen ergriffenen oder ergriffen gewesenen Individuums.

§ 282. Ich hatte schon Gelegenheit, eine Form der Ophthalmie zu besprechen, welche häufig im Gefolge der Masern, Blattern, des Scharlachs auftritt. Es ist der Herpes in allen seinen Gestalten, der bald nach dem Verschwinden jeder Spur des Vorhandengewesenseins eines specifischen Allgemeinleidens auf der Bindehaut oder Cornea zur Wahrnehmung kömmt. Schon Beer [147] sträubt sich mit aller Macht gegen dessen Einreihung in die Rubrik der morbillosen, scarlatinosen und variolosen Ophthalmie, indem er ihn nicht in dem specifischen Ansteckungsstoffe begründet, nicht als einen Eliminationsherd des eigenthümlichen Giftes zu betrachten erklärt, sondern auf Rechnung der Scrofulose bringt, einer Dyscrasie, welche so häufig durch den vorhergegangenen exanthematischen Process angeregt, im Falle ihrer Präexistenz aber zu einem höheren Grade entwickelt werden könne. Er sondert sehr strenge den Herpes von der eigenthümlichen morbillosen, scarlatinosen, variolosen Ophthalmie und lässt nur Uebergänge in der Art gelten, dass nicht vollständig assimilirtes, in dem Blutstrome zurückgebliebenes, exanthematisches Gift auf die Gestaltung der nachträglich auftretenden scrofulosen Ophthalmie Einfluss nimmt und sofort complicirte Krankheitsbilder zur Entwicklung bringt.

Der vom naturwissenschaftlichen Standpunkte ausgehende Forscher kann sich mit der Aufstellung einer einzigen Dyscrasie als Begründerin des nach Blattern, Masern und Scharlach auftretenden Herpes nicht begnügen. Hat die Blutmischung einen Einfluss auf dessen Hervortreten, so muss der Charakter derselben ein in verschiedenen Fällen sehr differenter sein, indem die herpetischen Efflorescenzen constituirt werden bald durch ein äusserst blandes, wässerig albuminöses, trübes oder eiter-ähnliches Exsudat (Bläschenform) bald durch coagulables, organisationsfähiges, bald croupöses, croupös-tuberkuloses, jauchig-eitriges mit auffallender Tendenz zur Corrosion und sofortiger Entwickelung tiefgreifender, verheerender Geschwüre. Sollen alle diese Exsudate aus einer und derselben Krase fliessen? Ich kann es nicht glauben. Es geht das Blut aus dem exanthematischen Processe sicherlich in sehr verschiedenen Zuständen hervor, und diese begründen sofort Differenzen in der Gestaltung der herpetischen Exsudationen. Der Herpes ist, wie ich bereits gezeigt, wesentlich eine Folge nervöser Alteration, die Krase ist dabei Nebensache, sie modificirt nur das Produkt und mit die äussere Form des Exanthems.

Daher sehen wir den Herpes in Individuen, welche sich nach Ablauf des morbillosen, scarlatinosen, variolosen Processes vollständig erhohlt, und ihren früheren Gesundheitszustand wieder erreicht haben, Formen annehmen, welche ebenso in übrigens ganz gesunden Organismen zur Wahrnehmung kommen, es erblühen herpetische Efflorescenzen, die nicht so sehr durch sich selbst, als vielmehr durch secundäre Entzündungen unter ungünstigen Verhältnissen Gefahr drohend werden.

Restituirt sich die Krase jedoch nicht vollständig, setzt sie in andere anomale Blutmischung um, oder aber ist das Individuum von vornherein schon ungesund, cachektisch gewesen, so participirt auch das herpetische Exsudat, die Efflorescenzen werden durch jauchig-eitrige, croupöse, tuberkulöse Produkte constituirt, welche rasch verheerende Geschwüre in der Cornea und Conjunctiva setzen und sofort das Sehvermögen des betroffenen Auges für immer aufheben. Es ist dazu durchaus nicht nothwendig, dass die den Herpes modificirende Krase einen Grad erreicht habe, der hinreicht, um auch ähnliche

Ablagerungen in anderen Körpertheilen zu bedingen, die herpetische Efflorescenz ist eine äusserst günstige Gelegenheit sich zu äussern, wenn auch die Krase an und für sich nicht fähig wäre, spontan Ablagerungen aus dem Blute zu begründen. Gewöhnlich aber äussert sich der hohe Grad der Bluterkrankung, welcher verheerende herpetische Exsudationen zu Wege bringt, gleichzeitig in Furunkeln, ausgebreiteten Hautgeschwüren, Drüsenverschwärungen, Ablagerungen in den Gelenken u. s. w., es hat sich aus der exanthematischen Krase nach und nach wahre Pyämie, croupöse Krase, croupös tuberkulose Bluterkrankung herausgebildet, welche sich nun, oft spät nach Ablauf des Exanthemes, in der ausgesprochensten Weise zu erkennen gibt.

Der Zusammenhang des Herpes mit den genannten Exanthemen erscheint nach dem Vorhergehenden ein äusserst loser. Das eigentliche vermittelnde Band ist nicht sowohl die dem exanthematischen Processe der Masern, Blattern und des Scharlachs zu Grunde liegende Krase, es scheint vielmehr einfach in der Alteration gelegen zu sein, welcher die Hautnerven nicht nur während des Eruptionsstadiums, sondern auch während der Exsiccationsperiode zweifelsohne ausgesetzt waren.

§ 283. Ganz anders verhält sich die Sache bei der zweiten Form jener Augenleiden, welche im Causalnexus mit den genannten exanthematischen Processen stehen. Ich meine jene Hyperämie und Schwellung der Conjunctiva und des subconjunctivalen Gewebes, welche sich so häufig im Verlaufe der Masern, des Scharlachs und der Blattern zeigt. Ihre Form gehört allen drei Exanthemen gemeinschaftlich zu, sie ist überall dieselbe, indem sie wesentlich nur an die anatomische Vertheilung der Gefässe in der Bindehaut und dem unterliegenden Zellgewebe gebunden ist. Sie etablirt sich constant während dem Stadio der Eruption, um mit der Abtrocknung des Exanthems und dem Erlöschen des specifischen Krankheitsprocesses gänzlich zu verschwinden. Diese Hyperämie ist eine Theilerscheinung des exanthematischen Processes selbst, sie ist wesentlich in der exanthematischen Krase begründet, stellt ein Symptom derselben dar, und ist insofern ganz in die Parallele zu setzen mit jenen Hyperämien, welche während des Verlaufes der Masern, des Scharlachs, der Blattern, auf den Schleimhäuten des Mundes, des Rachens, der Nase u. s. w. in die Wahrnehmung kommen. So wie es Epidemien gibt, welche sich durch vorzugweises Ergriffensein der Mund-, der Rachen-, der Nasen-, der Kehlkopfschleimhaut u. s. w. auszeichnen, so gibt es auch Epidemien, in welchen die Affektion der Conjunctiva und des episcleralen Gewebes in der Reihe der Symptome eine hervorstechende Rolle spielt. Wo Follikel sind, an der Conjunctiva palpebrarum nimmt sie die Form des Catarrhs an, an der von Follikeln entblössten Augapfelbindehaut aber repräsentirt sie sich unter einer Gestalt, welche die alte Schule als der scrofulosen Ophthalmie zukommend wähnt.

Es ist natürlich, dass diese Affektion der Bindehaut und des subconjunctivalen Gewebes, indem sie einzig und allein von der exanthematischen Bluterkrankung abhängt und durch sie hervorgebracht ist, je nach dem Charakter des Allgemeinleidens wechselt. Wir sehen leichte Formen des Catarrhs, geringe Grade von Hyperämie und seröser Schwellung in der Conjunctiva bulbi gebunden an erethischen Charakter des exanthematischen Processes, Chemose mit synochalem Charakter, und im Verlaufe der sogenannten malignen Masern,

Blattern und des Scharlachs äussert sich die allgemeine Blutzersetzung nicht selten in der Entwickelung einer wahrhaften Ophthalmoblennorrhoe mit eitrig-jauchigem, in kurzer Zeit die Cornea schmelzendem Exsudate, ja bei hochgradiger Blutentmischung nimmt das Conjunctivalexsudat, gleich dem auf der Mund-, Rachen-, Nasenschleimhaut abgesetzten Produkte wahrhaft diphtherische Eigenschaften an und verjaucht die in Berührung stehenden Gewebe, oder aber consumirt selbe unter Hervortreten von Petechien durch Brand und Nekrose [148].

Dieser Form allein kommt der Name einer morbillosen, scarlatinosen, variolosen Ophthalmie zu, sie geht aus dem exanthematischen Processe selbst hervor, theilt dessen Charakter und bindet sich genau an seinen Verlauf. Die Zerstörungen der Hornhaut, welche unter den soeben erwähnten Verhältnissen gesetzt werden, sind jedoch nichts weniger als Folgen einer Cornealefflorescenz, sie stellen sich vielmehr in die Categorie jener Cornealleiden, welche gewöhnliche Ophthalmoblennorrhoen mit corrodirendem jauchig-eitrigem oder diphtherischem Produkte zu anerkannt gefahrdrohenden Affektionen stempeln. Hier wie dort ist das die Hornhaut gefährdende Produkt ursprünglich ein respektive äusseres.

§ 284. Die specifischen Efflorescenzen des Masern-, Scharlach- und Blatternprocesses sind wesentlich gebunden an das Stroma der Follikel, die Constitution, die Masse des Exsudates und die Art und Weise, in welcher das Follikularstroma afficirt ist, diese Momente bestimmen eben die specifische Form des Exanthems. Wo Follikel fehlen, fehlet auch die der Maser und dem Scharlach zukommende Stipe, es fehlt die Blatterpustel. Unter diesen Follikeln sind es wieder vornehmlich die Schmeer absondernden, welche den genannten Exanthemen zu Localisationsherden dienen, weniger die Schleimfollikel. Daher sehen wir auch die eigentlichen Blatterpusteln fast ausschliesslich an den Haardrüsen der Lidränder emporschiessen, während die Schleimfollikel der Lidbindehaut nur äusserst selten und dann ohne alle daraus hervorgehende Mitleidenschaft der Hornhaut in der Form specifischer Efflorescenzen alterirt werden [149], sondern vielmehr ihr Ergriffensein in Absonderung catarrhalischer oder wahrhaft blennorrhoischer Produkte manifestiren.

In der Conjunctiva bulbi und in der Cornea fehlen aber die Follikel gänzlich, es ist demnach das Auftreten specifischer Efflorescenzen der Masern, der Blattern und des Scharlachs auf diesen Gebilden eine absolute Unmöglichkeit. Es ergibt sich schon daraus die Unrichtigkeit der Behauptung, als wären die scharf begrenzten, jauchig-eitrigen Infiltrationen der Cornea, welche im Verlaufe der genannten Exantheme auftreten, und gerade die zerstörendste Form der sogenannten morbillosen, scarlatinosen und variolosen Ophthalmie vorstellen, Exantheme.

Von dieser dritten Form gilt hauptsächlich das, was ich bezüglich der jauchig-eitrigen Exsudation in die Hornhaut mitgetheilt habe. Die äussere Form der Exsudationsherde und die Varietäten des Exsudates sind allen drei Exanthemen gemeinschaftlich, es sind dieselben, welche man im Verlaufe des puerperalen, typhösen, des Choleraprocesses, ja sogar bei der Ophthalmoblennorrhoe u. s. w. zuweilen zu beobachten Gelegenheit hat.

Schon dieser Umstand allein hätte darauf aufmerksam machen können, dass die Produktablagerungen dieser Art nicht in Parallele gestellt werden

können mit den specifischen Efflorescenzen des Maser-, des Scharlach- und des Blatterprocesses, und dieses um so mehr, als Vereiterung des Exsudates der Maser- und der Scharlachstipe durchaus nicht zukömmt.

Es täuschte hier die während des Blatterprocesses bisweilen vorkommende Form des Exsudationsherdes als einer eitergefüllten Blase, wie sie der Altmeister der Wiener Schule, der unerreichte Beer in seinem Handbuche als ächte, variolose, äussere Augapfelentzündung beschrieben und abgebildet hat [150]. Es sind wirkliche, mit Eiter gefüllte, über die gewölbte Fläche der Hornhaut hervorgehende Blasen. Eiterblasen sind aber keine Blatterpusteln, sie haben nur eine einzige Höhle, wie daraus hervorgeht, dass sie ein Einstich mit der Staarnadel vollkommen entleert.

Uebrigens haben Carron de Villards Untersuchungen [151] an den Leichen vieler an Blattern verstorbener Individuen die Differenz dieser Cornealexsudationen von wahren Blatterpusteln nachgewiesen. Er beschreibt sie als Onyx subconjunctivalis. Während des Lebens bieten sie in Grösse und Gestalt viel Aehnlichkeit mit einer Linse dar, und breiten sich nach und nach aus, ohne ihre äussere Form zu verändern, nur, wenn sie an den Cornealrand anstossen, gehen sie in die Gestalt eines Halbmondes über. Er nennt sie scharf begrenzte Abscesse, welche ringsum von einem Entzündungsherde umgeben sind, sich langsam entleeren und in ein hohles gefränztes Geschwür mit steilen Rändern übergehen. Nach dem Tode, wenn der Abscess sich nicht entleert hat, zeigt sich das Epithel der Hornhaut durch den ergossenen Eiter abgehoben und die entsprechende Parthie der Cornealparthie muldenförmig vertieft, und dieses um so mehr, je älter die Cornealaffektion zu sein scheint. Den Grund des Abscesses fand er glatt, durch Abspülen mit Wasser liess er sich rein herstellen, ein Beweis der vollständigen Schmelzung der mit dem Exsudate in Berührung stehenden Lamellen. Carron de Villards erklärt diesen Onyx variolosus ausdrücklich für etwas durchaus nicht specifisches, indem er ganz identische Formen auch im Gefolge von Traumen, Verbrennungen, während der Ophthalmia neonatorum und militaris u. s. w. auftreten gesehen zu haben behauptet.

Dass diese im Verlaufe der Masern, Blattern und des Scharlachs auftretenden, im höchsten Grade die Existenz des Auges gefährdenden Eiterablagerungen nicht exanthematische Efflorescenzen seien, lässt sich weiterhin mit positiver Gewissheit daraus entnehmen, dass sie, mit äusserst seltenen Ausnahmen, nicht in dem Eruptionsstadium der exanthematischen Erkrankung hervortreten, sondern fast constant in der Maturitionsperiode oder während der Abtrocknung des Exanthems, ja nicht selten erst nachher, wenn somit der specifische Process bereits erloschen ist. Alle Autoren stimmen in dieser Hinsicht überein, und Beer [152] vindicirt seiner ächten variolosen, äussern Augapfelentzündung ausdrücklich die Eigenschaft, niemals gleichen Schritt mit den Stadien der Pocken zu halten, sondern oft erst während des Abtrocknungsstadiums oder aber nach dem gänzlichen Verlaufe der Blattern sich einzustellen.

So entscheidend auch diese Gründe eine direkte Abhängigkeit der in Rede stehenden Exsudationen von dem specifischen exanthematischen Processe in Abrede stellen, werden sie in ihrer Beweiskraft dennoch übertroffen durch den Umstand, dass jauchig-eitrige Ablagerungen in den einzelnen Gebilden des Augapfels nimmermehr im Gefolge normal verlaufender Masern, Blattern und des Scharlachs auftreten. Sie sind stets gebunden an regelwidrig einher-

gehende exanthematische Processe, und namentlich an die sogenannte maligne Form derselben, diese sei nun entweder in der Eigenschaft der gerade herrschenden Epidemie selbst begründet, oder aber bedingt durch präexistente krankhafte Affektion des betroffenen Individuums in der Art, dass der zur völligen Restitution der normalen Krase nöthige Process in dem Blute unmöglich werde.

Dieses ist der Grund, warum ältere Forscher als Ursache der betreffenden Exsudationen in die Gebilde des Augapfels annehmen zu müssen glaubten, das specifische exanthematische Gift sei in Folge herrschender Verhältnisse nicht völlig assimilirt und eliminirt worden, ein Theil desselben sei vielmehr in dem Blutstrome zurückgeblieben und gehe nun in den eitrig-jauchigen Ablagerungen zu Tage. Beer erklärt seine ächte variolose, morbillose und scarlatinose Ophthalmie für solche Ausscheidungen specifischen, exanthematischen Giftes [153] und spricht sich demgemäss entschieden gegen deren metastatische Bedeutung aus [154].

§ 285. Es ist allerdings richtig, dass sich für eine Metastase in dem Sinne der alten Schule keine begründenden Momente auffinden lassen, dass das Zustandekommen der eitrig-jauchigen Herde in der Cornea unter den genannten Umständen auf eine Resorbtion des Produktes aus einem präexistenten Herde und auf eine Uebertragung dieses Stoffes auf das Auge nicht geschoben werden könne. Allein die Forschungen der neueren Medizin haben den Begriff der Metastase etwas verändert, und in deren Sinne ist der metastatische Charakter der Ablagerungen in dem Auge wohl nicht abzuweisen [155]. Die neuere Medizin betrachtet die im Gefolge der exanthematischen Processe auftretenden Exsudationen eitrig-jauchiger Produkte als locale Aeusserungen einer die Gesammtmasse des Blutes betreffenden anomalen Krase, als Ausscheidungen erkrankten Eiweisses oder Faserstoffes und hat für die Wahrheit dieser Behauptung gewichtige Gründe beigebracht [156].

Dass die in Rede stehenden Exsudationen in die Cornea und in die übrigen Gebilde des Auges nicht rein locale Processe, dass sie in einer anomalen Krase begründet seien, dieses geht mit Sicherheit daraus hervor, dass sie fast niemals allein, für sich in die Wahrnehmung treten, sondern beinahe constant in Gesellschaft mit Ablagerungen vollkommen analoger Produkte in anderen Körpertheilen, mit Meningealexsudationen, lobulärer Pneumonie, häufiger aber mit verschwärenden Drüsengeschwülsten, Ecthymablasen, Hautfurunkeln, Zellgewebsabscessen, Eiterergüssen in die Gelenkshöhlen u. s. w. unter Entwickelung eines Fiebers erscheinen, welches ganz den Charakter eines Eiterungsfiebers darbietet und unter dem Namen der Febris tertiaria bekannt ist.

§ 286. Die Krase, welche die letztgenannten Localprocesse bedingt, ist erwiesener Massen ein von den exanthematischen verschiedene, es ist dieselbe, welche mitunter im Gefolge des Typhus, der Cholera, der Dyssenterie, ins Leben tritt, es ist mit einem Worte die Pyämie, in welche die exanthematische Krase mitunter umsetzt. Es kann die exanthematische Krase in jeder Periode des specifischen Processes zur Pyämie umsetzen. Doch ist dieser Vorgang am häufigsten in dem Stadio der Reife und der Abtrocknung des Exanthemes, also zu einer Zeit, in welcher die eigentliche exanthematische Blutconstitution durch vollendete Ausscheidung ihrer specifischen Produkte dem

Erlöschen nahe, oder bereits wirklich erloschen ist, und in regelrechten Fällen in die normale Blutmischung überzugehen pflegt. Wir sehen daher die genannten Folgen fast immer in dem Zeitraume der Maturition und Desiccation eintreten, nur in seltenen Ausnahmen während früherer Stadien sich entwickeln.

Unter solchen Umständen beurkundet sich der Metaschematismus der Krase in Hemmung der weiteren Entwickelung der specifischen Efflorescenzen, die Maserstipe, der Scharlachausschlag erblasst, wird dem freien Auge unsichtbar, die Blatterpusteln aber verjauchen, ändern ihre Farbe, indem die weiteren Produkte der noch unvollendet gewesenen Ausscheidung dem Charakter der neuentstandenen Krase entsprechen, mit Blut gemengt hervortreten und ihre corrodirenden und selbst septischen Eigenschaften durch sichtbare Merkmale zu erkennen geben. Es ist der specifisch exanthematische Process erloschen, ein anderer ist an seine Stelle getreten. Man hat desshalb die Eiterablagerungen in verschiedenen Körpertheilen, also auch jene im Auge als Folgen unterdrückter Masern, Scharlachs und Blattern bezeichnen zu müssen geglaubt, und somit für Ursache genommen, was die Wirkung ist. Nicht das Zurücktreten und die Veränderungen des specifischen Exanthemes sind der Grund der das Sehorgan und selbst das Leben in Frage stellenden Localprocesse, diese sind vielmehr sämmtlich Folgen einer und derselben Ursache, einer Umsetzung der specifischen Krase in die pyämische, croupöse oder selbst putride.

Indess wäre es doch gewagt, die Entstehung der Pyämie unter allen Verhältnissen als Folge eines stattgehabten Metaschematismus zu erklären. Wenigstens für die im Maturitions- und Desiccationsstadio des Blatternprocesses auftretende Pyämie dürfte mitunter eine theilweise Resorbtion des in den Efflorescenzen massenhaft ergossenen, anerkannt organisationsunfähigen, und oft jauchigen Eiters als Gelegenheitsursache nur schwer und kaum mit schlagenden Gründen zu widerlegen sein, wenn sie sich auch eben so wenig beweisen lässt.

Unter solchen Umständen müsste dann die Pyämie als Folge der Infektion der Blutmasse mit jauchig-eitrigen Produkten eines längst erloschenen, oder aber durch die Entwickelung einer neuen Krase zum Erlöschen gebrachten Processes betrachtet werden.

Diese Hypothese erscheint mir um so annehmbarer, als faktisch die Pyämie nicht selten angeregt wird durch jauchig-eitrige Produkte eines localen Entzündungsprocesses, oder aber durch Uebertragung einer in Zersetzung begriffenen organischen Flüssigkeit in den allgemeinen Kreislauf.

§ 287. Es ist natürlich, dass eine solche durch Infektion zu Stande gekommene Pyämie sich eben so gut im Auge localisiren könne, als eine aus anderen Quellen fliessende. Daher sehen wir denn auch jauchig-eitrige Hornhautexsudate neben Ablagerungen in anderen Körpertheilen auftreten, während des Verlaufes der Phlebitis mit jauchig-eitrigem Produkte, im Gefolge verschwärender Wunden, maligner Abscesse u. s. w. [157].

§ 288. Der hohe Grad von Zersetzung in dem localen Ausgangsherde ist auch die Ursache, warum in der allgemeinen Rotzkrankheit beim Menschen und Thiere gewöhnlich Eiterablagerungen in den verschiedensten Körpertheilen und namentlich auch in der Cornea zu Stande kommen, welche sich durch ganz besondere Neigung zu tiefen Destructionen ganz besonders auszeichnen. Die Verschwärungen der Hornhaut im Gefolge allgemeiner

Rotzkrankheit sind etwas Gewöhnliches, und allenthalben in die Symptomatologie des Malleus humidus aufgenommen [158].

§ 289. Es ist mir zwar kein Fall bekannt, wo Pyämie in Folge der Infektion mit Leichengift Verschwärung der Hornhaut oder des ganzen Augapfels gesetzt hätte, indessen zweifle ich doch keinen Augenblick an der Möglichkeit eines solchen Vorkommnisses, indem sich die Pyämie als Allgemeinkrankheit eben in allen Organen localisiren kann und Magendie [159] durch Versuche bewiesen hat, dass Injektionen verschiedener Substanzen in das Blut, Ophthalmien erzeugen, welche fast immer übel ausgehen, indem gewöhnlich zuerst die Cornea getrübt wird, sich eitrig infiltrirt, erweicht, und mit Entleerung des Bulbus berstet.

§ 290. Infektion mit jauchig-eitrigen Produkten oder in Zersetzung begriffenen organischen Stoffen bedingt mitunter aber auch auf eine andere Weise Verschwärungen der Hornhaut und der tieferen Gebilde des Augapfels, sie veranlasst eitrig-jauchige Ablagerungen, ohne dass sich deren Entwickelung auf Grund einer Pyämie, d. i. auf Grund einer Erkrankung der gesammten Blutmasse setzen liesse.

Es ist durch die tägliche Erfahrung festgestellt, dass Einwirkung jauchig-eitriger oder in Zersetzung begriffener organischer Stoffe auf einen Punkt der Blutsäule nicht alsogleich eine Erkrankung der gesammten Blutmasse bedinge. Es beschränken sich vielmehr die chemischen Vorgänge, welche durch solche Produkte in dem Blute hervorgerufen werden, während einer längeren oder kürzeren Zeit auf den Infektionsherd und seine unmittelbare Umgebung. Die innerhalb dieses Terrains abgesonderten Produkte bieten alle Merkmale einer Veränderung des Blutfaserstoffes und des Bluteiweisses dar. Jenseits der Grenzen des Infektionsherdes abgesetzte faserstoffige oder albuminöse Exsudate lassen keine Spur einer Veränderung erkennen, sie zeichnen sich durch alle Eigenschaften normalen Faserstoffes und normalen Eiweisses aus. Wir sehen nicht selten in grosser Nähe von Infektionsherden gesetzte reine Wunden per primam intentionem heilen oder ganz normalen, blanden Eiter absondern, während in dem Infektionsherde grosse Massen corrodirender, selbst in Zersetzung begriffener, jauchiger Produkte fortwährend ausgeschieden werden.

Es lässt sich diese Erscheinung nicht anders erklären, als dass das Blut in normalem Zustande dem Infektionsherde zuströme, allhier durch den Contakt mit dem Ansteckungsstoffe specifisch verändert, zugleich aber auch angeregt werde, die alterirten Bestandtheile aus dem Blutstrome zu entfernen, im Infektionsheerde selbst abzusetzen, und sich ihrer, wenigstens zum grössten Theile, zu entledigen. Dadurch kömmt es, dass das Blut aus dem Infektionsherde in einem Zustande wieder heraustritt, in welchem es nur wenig alterirte Elemente mehr enthält, so wenig, dass es leicht möglich wird, selbe vollständig zu assimiliren oder aber durch Excretionsorgane aus dem Körper zu werfen und sofort den normalen Mischungszustand des Blutes herzustellen.

Nur in dem Falle, als es nicht möglich ist, die in dem Infektionsherde alterirten Blutbestandtheile allsogleich wieder auszuscheiden, oder sich deren in weiterem Laufe des Blutes zu entledigen, geht der Ansteckungsstoff in den gesammten Kreislauf über, es wird durch denselben nach und nach das ganze Blut verändert, die dem specifischen Ansteckungsstoffe zukommende Krase ent-

wickelt, es betrifft die eigenthümliche chemische Umsetzung nicht mehr bloss jenen Theil des Blutes, welcher jeden Augenblick den Infektionsherd durchströmt, der Process ist ein allgemeiner geworden, es etablirt sich eine Dyscrasie.

Es ist der Vorgang in dem localen Infektionsherde und in dem ganzen Umfange der Blutsäule ein dem Wesen nach gleicher, beide Processe unterscheiden sich nur durch die differente Extension ihrer Grenzen.

Fällt das Auge in den Rayon eines Infektionsherdes mit jauchig eitrigem oder in Zersetzung begriffenem Produkte, so kann die Cornea und selbst der ganze Bulbus unter Erscheinungen zu Grunde gehen, die denen einer Eitermetastase aus pyämischer Krase der Form und dem Wesen nach vollkommen identisch sind, und nur in Bezug auf die specifischen Eigenschaften des inficirenden Produktes untergeordnete Modificationen darbieten.

§ 291. Durch Rotzkrankheit werden unter geeigneten Verhältnissen bisweilen ausgebreitete Knochenabsterbungen und Verschwärungen in der Nase und der Orbita gesetzt und der in das Bereich des Herdes fallende Bulbus geht durch Jaucheablagerungen zu Grunde, ehe die Krankheit noch eine allgemeine geworden zu sein scheint.

§ 292. Am allerhäufigsten ist jedoch eine Verschwärung der Hornhaut und mitunter auch der tieferen Gebilde des Augapfels als Folge localer Infektion der Blutsäule mit eitrig-jauchigem Produkte in dem ophthalmoblennorrhoischen Processe gegeben.

Es ist diese Krankheit eines der eclatantesten Beispiele einer auf einen Theil der Blutsäule beschränkten Infektion. Die massenreichen blennorrhoischen Produkte äussern auf unverkennbare Weise die tiefe Erkrankung des constituirenden Albumens und des Faserstoffes, während das Blut in allen übrigen Körpertheilen seine normale Mischung beibehält, im Falle einer Alteration aber nicht die dem blennorrhoischen Processe entsprechenden Alterationen seiner proteinigen Elemente, sondern andere, ja nicht selten ganz entgegengesetzte Eigenschaften erkennen lässt. Die Bindehaut repräsentirt in dem ophthalmoblennorrhoischen Processe einen Infektionsherd, das in normalem Zustande einströmende Blut wird alsogleich durch die Einwirkung der Infektionsjauche auf entsprechende Weise modificirt, zugleich aber auch zur Ausscheidung der erkrankten Faserstoff- und Eiweisselemente angeregt.

Der Infektionsherd beschränkt sich gewöhnlich auf die Bindehaut und das ihr unterliegende Zellgewebe, nur das durch diese Organe streichende Blut erfährt die modificirende Einwirkung der blennorrhoischen Jauche und wird zur qualitativen Umsetzung seiner proteinigen Elemente gestimmt. Mitunter dehnen sich aber die Grenzen des Herdes aus, die Umwandlung des Faserstoffes und des Eiweisses beschränkt sich nicht nur auf das die Bindehaut und das subconjunctivale Gewebe durchströmende Blut, sie betrifft auch jenen Theil der allgemeinen Blutsäule, welcher durch gemeinschaftliche Gefässstämmchen mit dem Blutsysteme der genannten Organe in innigem Rapport stehet, es wird auch das Blut, welches in dem Augapfel kreiset, alterirt und äussert seine Erkrankung durch jauchig-eitrige Exsudate in der Hornhaut und auf der Oberfläche der blutführenden Uvea. Die Ablagerung eitrig-jauchiger Produkte in die Hornhaut während des Verlaufes der Ophthalmoblennorrhoe betrifft entweder bloss die Oberfläche und Theile der vordersten Schichten

der Hornhaut oder aber das Cornealparenchym in dem grössten Theile seiner Dicke.

Im ersteren Falle schmelzen die oberflächlichen Schichten sammt dem Epithel rasch und stossen sich ab, wodurch seichte muldenförmige Substanzverluste mit durchsichtigem oder grauem Grunde entstehen, welche den sogenannten Resorbtionsgeschwüren ihrer Form nach ganz entsprechen.

Die eitrig-jauchigen Ablagerungen in dem Parenchym der Hornhaut bieten aber ganz dieselben Charaktere dar, welche Eitermetastasen im Gefolge allgemeiner Pyämie zur Schau tragen. Sie setzen durch rasche Schmelzung des infiltrirten Hornhautgewebes weit offene Geschwüre mit steilem Rande und fetzigem Grunde, welche eben so gut im Centrum als an der Peripherie der Hornhaut sitzen können, und im ersten Falle gewöhnlich eine unregelmässig rundliche, im zweiten aber die Gestalt einer Lancette darbieten. Es gilt von ihnen wesentlich das, was ich in der Symptomatologie der durch eitrig-jauchige Exsudate der Hornhaut bedingten Uebel mitgetheilt habe.

§ 293. Sie unterscheiden sich durch ihre äussere Form gründlich von den mondsichelförmigen Geschwüren der Hornhaut, welche so häufig im Gefolge der Ophthalmoblennorrhoe am Cornealrande auftreten und das Sehvermögen des betroffenen Auges im hohen Grade gefährden. Die ungemeine Wichtigkeit dieser mondsichelförmigen Geschwüre nöthigt mich, hier etwas näher in ihre Erörterung einzugehen.

Sie entwickeln sich aus einer, während des Verlaufes der Ophthalmoblennorrhoe auftretenden, mehr weniger tief greifenden länglich ovalen Trübung, deren äusserer, scharf begrenzter Rand nahe an den Bindehautsaum ansteht, der innere Rand aber gegen das Centrum der Cornea hin sich verwäscht. Von diesem Flecke aus schreitet die Trübung, sich immer in gleicher Ferne von dem äussersten Cornealrande haltend, nach zwei einander entgegengesetzten Richtungen vorwärts, während sie sich viel langsamer gegen den Mittelpunkt der Hornhaut fortpflanzt. Bald schwillt die getrübte Parthie an und zerfällt endlich in einen grau-weissen Brei, welcher sich abstösst. Es resultirt daraus ein Substanzverlust, welcher in seiner Gestalt einer, den Hornhautrand in grösserem oder geringerem Bogen umgreifenden Mondsichel sehr ähnlich ist, und eine Rinne darstellt, deren grösste Breite und Tiefe an den Ausgangspunkt der Trübung fällt, in der Richtung der beiden Hörner aber und gegen das Centrum der Cornea hin abnimmt, um dort unmerklich in das Niveau der normalen Hornhaut überzugehen. Die äussere Wand der Rinne ist schroff und steht fast senkrecht auf der Hornhautoberfläche. Sie wird niemals von dem Scleralrande selbst gebildet, sondern stets von dem strukturlosen, nicht blätterigen Theile der äussersten Cornealperipherie, welche nach aussen von dem Limbus conjunctivalis bedeckt wird, und die Cornealblätter mit dem Scleralrande verbindet. Die innere Wand der Rinne schneidet die erstere unter einem spitzigen Winkel, ist rauh, fetzig, staffelig, sie steigt aus dem Grunde allmälig empor und geht ohne scharfe Grenze in die Cornealwölbung über.

Die Wände dieser Rinne sind gewöhnlich in einer ganz geringen Dicke wolkig trübe, sie werden von halberweichter Cornealsubstanz gebildet, der

Process schreitet auch in die Tiefe allmälig vorwärts, und durchbohrt dann nicht selten die Hornhaut.

Die mondsichelförmige Gestalt ist eine so eigenthümliche Erscheinung, dass es wohl der Mühe werth ist, sich über die Verhältnisse auszusprechen, welche das Zustandekommen derselben bedingen.

Besonders drei Ansichten haben sich in dieser Hinsicht geltend gemacht. Einige Autoren legen Entzündung mit schmelzenden Produkten zu Grunde, die andern leiten den Zerstörungsprocess von der ätzenden Einwirkung des blennorrhoischen Bindehautsekretes oder von dem Drucke ab, der von Seite der chemotischen Bindehautwülste auf den Cornealrand ausgeübt wird.

Die letztere Ansicht, nach der das Absterben des Cornealrandes in Folge des Druckes von Seite der chemotischen Wülste bedingt wird, erscheint schon desswegen sehr unwahrscheinlich, weil bei einer solchen Annahme es ganz unbegreiflich würde, wie die Gefahr für die Cornea abnehmen sollte, wenn bei unverändertem Bestande der Wülste das blennorrhoische Sekret seine jauchige Beschaffenheit mit mehr plastischem Charakter vertauscht, wenn die Bindehautoberfläche mit trachomatosen Körnern und Vegetationen von derber Consistenz bedeckt wird, und selbst, die Cornea vergrabend, in Gestalt fleischrother Wülste zur Lidspalte hervortritt. Wie käme es dann, dass die Form des Geschwüres eine mondsichelförmige ist, da doch die Wülste die verschiedensten Formen annehmen, wie käme es, dass der äussere Rand des Geschwüres senkrecht in die Tiefe steigt, da doch nach Verlust der oberflächlichsten Lamellen des Cornealrandes ein Druck auf die tieferen Blätter nicht mehr möglich ist, indem sich die Wülste dann brückenförmig über die Lücke legen? Wie käme es, dass die Conjunctivalwülste, welche doch rings um die Cornea lagern, der Regel nach nur an dem untern Cornealrande einen Detritus erzeugen? Ich glaube, dieses sind hinlängliche Gegengründe, es bleibt also nur der Werth der beiden andern Hypothesen zu erörtern.

Gegen die Anätzung der Hornhaut lässt sich besonders geltend machen, dass der Schmelzung des Cornealrandes stets eine mehr weniger tief greifende Trubung vorhergeht, dass die Alteration nicht schichtweise vorschreitet und sofort eine Schichte nach der anderen erweicht und herausfällt, sondern dass der Erweichungsprocess gleich ursprünglich den Cornealrand in tieferen Lagen trifft, welche einer unmittelbaren Einwirkung des blennorrhoischen Sekretes unmöglich ausgesetzt gedacht werden können.

Gegen die Infiltration mit schmelzendem Exsudate spricht aber die Form der Geschwüre und der pathologisch-anatomische Befund. Das blennorrhoische Sekret ist stetig ein flüssiges, sobald es die Cornea in der fraglichen Weise gefährdet. Flüssige Exsudate, besonders, wenn sie in einiger Menge in das Cornealparenchym abgelagert werden, bilden stets diffuse Herde, sie verbreiten sich nach allen Richtungen in den Interlamellarräumen, und können sowohl in oberflächlichen, als tiefen Zwischenräumen auftreten. Bei den mondsichelförmigen Geschwüren sind aber jederzeit die oberflächlichsten Schichten vorzugsweise ergriffen und das Vorschreiten der Erweichung nach einer bestimmten Richtung ist eine so auffallende, dass die Exsudation eines flüssigen Produktes zwischen die Lamellen der Cornea unmöglich angenommen werden kann, und dieses um so weniger, als sich in diesen Geschwüren durch-

aus kein Abheben der einzelnen Lamellen von einander durch zwischengelagerte Produkte erkennen lässt. Hat man die zufällig aufliegenden Elemente des Bindehautsekretes vorsichtig abgeschwemmt, und untersucht nunmehr den Beleg des Geschwüres, so findet man nicht jauchig eitrige Produkte in Schichten abwechselnd mit getrübten Corneallamellen, sondern es ist die Cornealsubstanz in eine fast homogene, leicht getrübte, weiche und mit dunkleren Körnchen reichlich durchstreute Masse metamorphosirt. Es sondern sich die Corneallamellen und das zwischen sie gelagerte Produkt nicht durch scharfe mikroskopische Unterschiede, es haben die Corneallamellen und die zwischen ihnen befindliche Grundsubstanz dieselbe Metamorphose erlitten, sind mit Differenzirung dunkler Punktmasse trüb, wie staubig geworden und durch grösseren Feuchtigkeitsgrad aufgebläht. Insofern sind die mondsichelförmigen Geschwüre der Hornhaut von den durch Infiltration entstandenen, häufiger im Centrum sitzenden rundlichen oder halbmondförmigen ihrem inneren Wesen nach sehr verschieden.

Nimmt man diese Momente in Betracht, und bedenkt man, dass das Auftreten der mondsichelförmigen Geschwüre constant gebunden ist an Blennorrhoen mit eclatant jauchigem Exsudate, welche mit bedeutender chemotischer Schwellung der Bindehaut einhergehen, bedenkt man, dass durch die über den Cornealrand hinüberragenden Conjunctivalwülste Rinnen und Spalten entstehen, in welchen sich das blennorrhoische Produkt sammeln und durch längere Zeit auf den Cornealrand einwirken kann, bedenkt man endlich, dass die mondsichelförmigen Geschwüre am häufigsten am untern Rande der Cornea auftreten, also dort, wo sich das Sekret am meisten anhäufen und stagniren kann, und dass die Form der Geschwüre genau entspricht der Gestalt und der Breite jener Rinnen, welche durch die Ueberdeckung des Cornealrandes mit Bindehautwülsten entstehen, und Sammelplätze für das jauchige Exsudat der Conjunctiva abgeben: so wird man nicht bezweifeln, dass das blennorrhoische Produkt auf die Entstehung der mondsichelförmigen Geschwüre Einfluss nehmen könne, ja dass es deren Entwickelung nothwendig begründe, wenn es auch nicht in dem Parenchym der Cornea selbst abgelagert ist, sondern der Hornhaut nur von Aussen aufliegt.

Es ist sicher, dass das blennorrhoische Sekret nicht in der Weise ätzend angenommen werden könne, wie z. B. die Schwefelsäure, das Aetzkali etc. Es ist die Arrosion des Cornealparenchyms nichts weniger, als ein nach den Gesetzen der Wahlverwandtschaft vor sich gehender chemischer Process. Es tritt nicht ein Element der Hornhaut nach dem andern zu dem berührenden jauchig-eitrigen Produkte der Bindehaut über, während sich Bestandtheile des letzteren mit chemischen Elementen der Cornea binden. Wäre ein Uebertreten einzelner Elemente der Hornhautlamellen zu dem Bindehautprodukte erforderlich, um den Begriff einer Anätzung zu erschöpfen, so wäre die Behauptung einer Arrosion sehr schwierig, dann wären aber die pathologischen Anatomen mit der Aufstellung der schmelzenden corrodirenden Exsudate sehr in Verlegenheit.

Ich nehme die Corrosion der Hornhaut durch blennorrhoische Jauche in dem Sinne, in welchem die neuere Schule überhaupt die Schmelzung von Parenchymen durch Infiltration mit corrodirenden Exsudaten auffasst. Es ist ein Process, der in der Einwirkung von Fermenten auf gährungsfähige Substanzen, in der Einwirkung von pflanzlichem Eiweiss

auf Amygdalin u. s. w. seine Analogie findet. Das Ferment bindet sich nicht mit den Elementen der gährungsfähigen Stoffe, das Eiweiss zersetzt sich nicht auf Kosten des Amygdalins, nein, die gegenseitige Berührung dieser Stoffe unter günstigen Verhältnissen reicht hin, in beiden Stoffen einen Zersetzungsprocess hervorzurufen, ohne dass ein Bestandtheil des einen in die Zusammensetzung des anderen überginge. Je intensiver der Zersetzungsprocess in dem Fermente, desto rascher und vollständiger die chemische Umwandlung der gährungsfähigen Substanz, je mehr Berührungspunkte das Ferment, das Eiweiss mit den gährungsfähigen Flüssigkeiten, mit dem Amygdalin hat, desto schneller und in desto grösserem Maasse werden die Zerlegungsprodukte geliefert.

In dieser Weise ist nun auch die Schmelzung von Geweben zu verstehen, welche mit corrodirenden Exsudaten in Berührung sind. Das schmelzende Exsudat theilt den in Contakt stehenden Gewebetheilen die Tendenz zur Zersetzung mit, ohne dass ein gegenseitiger Stoffaustausch nothwendig wäre, die schmelzenden Gewebe hören auf zu vegetiren, sie erweichen und lösen sich in eine Flüssigkeit, welche sich dem corrodirenden Produkte beimischt.

Unter dieser Annahme vereiniget sich die Entstehung einer allgemeinen Dyscrasie durch Infektion des Blutes mit jauchig eitrigem Produkte und die Schmelzung der Gewebe in den localen Ablagerungsherden dieser Krase unter einem und demselben Gesichtspunkte. Innerhalb der Gefässe ist es das Eiweiss und der Faserstoff des Blutes, welcher durch Contaktwirkung des inficirenden Stoffes zu eigenthümlichen Metamorphosen angeregt wird, in den localen Heerden ist es aber das zum grössten Theile die Gewebe constituirende Albumen und Fibrin, welches durch den in dem Exsudate vor sich gehenden Zersetzungsprocess zu ähnlichen chemischen Vorgängen umgestimmt wird.

Es ist dabei durchaus nicht nöthig, dass das corrodirende Exsudat die der Schmelzung anheimfallenden Formelemente rings umgebe, einseitige Berührung genügt. Infiltration der Parenchyme mit schmelzendem Exsudate beschleunigt nur die corrodirende Wirkung, indem sie die Berührungspunkte vervielfältigt. Insofern stellen sich die im Gefolge der Ophthalmoblennorrhoe auftretenden, durch Infiltration mit jauchig-eitrigem Produkte bedingten rundlichen oder lanzettförmigen Geschwüre in Parallele mit den mondsichelförmigen. Im ersteren Falle ist die Berührung des Exsudates mit den Corneallamellen eine allseitige, in dem letzteren Falle ist aber das schmelzende Produkt relativ zur Cornea ein äusseres und seine Einwirkung eine einseitige, in der Richtung von vorne nach rückwärts stattfindende. Das Produkt und seine Quelle, das jauchig inficirte Blut bleiben dasselbe, daher sich denn auch beide Formen der Geschwüre häufig auf einer und derselben Hornhaut combiniren.

Damit ein Gewebe durch corrodirende Exsudate geschmolzen werde, ist erforderlich, dass die zersetzende Kraft derselben einen gewissen Grad erreicht habe. Die Corrosionsfähigkeit verschiedener Exsudate ist eine sehr verschiedene, ja sie wechselt bei demselben Produkte sehr bedeutend nach der Zeit, indem sie zunimmt, je älter das Produkt und je weiter in ihm selbst die Zersetzung vorgeschritten ist. Es bedarf einer gewissen Zeit, auf dass sich ein Exsudat auf höhere Stufen der Corrosionsfähigkeit erschwingen kann, und hat sie diese Stufe erreicht, so geschieht die Zersetzung der in Contakt stehenden

Gewebe auch nicht mit einem Schlage, sie geht, wie jeder Process in der Zeit vor. Daher etabliren sich Arrosionsgeschwüre der Hornhaut nicht leicht auf einem Punkte der Cornealwölbung, wo das blennorrhoische Sekret unter allen Lagen des Körpers leicht abfliesst und sich stets erneuert, sondern an den abhängigsten Parthien des Cornealrandes, dort wo sich in der von dem Bindehautwulste gesetzten Rinne das blennorrhoische Sekret festsetzen, weitere Zersetzungen eingehen kann, ohne abzufliessen und stets von frischem Produkte ersetzt oder durch Wasser und therapeutische Mittel ausgeschwemmt und gänzlich zerlegt zu werden [160].

§ 294. Das mondsichelförmige Arrosionsgeschwür der Hornhaut stellt dem Mitgetheilten zufolge die Wirkung eines localen Processes dar. Es bildet den Uebergang zu jenen eitrig-jauchigen Exsudationen der Cornea, welche durch Schädlichkeiten hervorgerufen werden, die die Cornea unmittelbar treffen, ohne irgend einen anderen Körpertheil zu afficiren. Es kommen Fälle vor, wo durch Gelegenheitsursachen traumatischer und chemischer Natur oder auch ohne alle bewusste äussere und ohne nachweisbare innere Ursache eitrig-jauchige Exsudate in die Hornhaut abgelagert werden, die sich durch rasche Schmelzung des Gewebes auszeichnen, und in jeder Hinsicht, ausgenommen dem Causalmomente, den Eitermetastasen der Pyämie entsprechen. Ihre nähere Begründung ist bei dem gegenwärtigen Stande unseres Wissens nicht möglich, und wir müssen uns damit bescheiden, sie auf eine eigenthümliche Disposition zu schieben.

Namentlich nach Staaroperationen sind derlei Processe nicht selten von höchst verderblichem Einflusse und bedingen gänzlichen Verlust des Gesichtsorganes in Fällen, welche anscheinend die günstigsten Chancen für ein Gelingen des operativen Heilverfahrens boten, und in welchen die Operation selbst auf die exacteste Weise ohne alle üble Zufälle leicht und sicher vollendet wurde. Die Unmöglichkeit, in diesen Fällen den schlimmen Ausgang auf seine Grundursachen zurückzuführen, hat die Oculisten von jeher bestimmt, eine eigene Vulnerabilität anzunehmen und Charaktere aufzusuchen, aus denen sich auf diese Eigenschaft des Organismus schliessen, und sofort Anhaltspunkte zur Wahl mindest eingreifender Operationsverfahren finden liessen. Adam Schmidt hat bereits ungewöhnliche Zartheit der äusseren Haut und ungemeine Reizbarkeit des Gefäss- und Nervensystemes als wichtige diagnostische Kennzeichen dieses verborgenen Feindes anerkannt, und Beer dessen Richtigkeit bestätigt [161]. Indess reicht dieses Criterium weithin nicht aus, und es gibt genug Fälle, in welcher trotz derber Haut und anscheinend sehr geringer Reaktionsthätigkeit des Organismus die traurigen Folgen eitrig-jauchiger Exsudation den Kranken und Operateur in sehr missliche Lagen setzen.

§ 295. Dieses führt mich auf die sogenannte Ophthalmia sympathica. Es ist ausgemacht, dass Atrophie oder Phthise des einen Augapfels in Folge einer heftigen Augenentzündung ein ungünstiges Moment in Bezug auf die Prognose ist, im Falle es sich darum handelt, irgend eine eingreifendere Operation auf dem anderen Bulbus einzuleiten, selbst wenn alle übrigen Erscheinungen auf ein Gelingen des Vorhabens Hoffnung machen. In den Fällen, in welchen der eine Augapfel, sei es durch welch immer für Einflüsse, zu Grunde gegangen ist und sein Sehnerv bereits in einem atrophischen Zu-

stande vorausgesetzt werden muss, geschieht es sehr häufig [162], dass selbst ganz leichte Operationen einen sehr üblen Ausgang nehmen, indem die Hornhaut durch jauchig-eitrige Exsudation zu Grunde geht, und eben solche Ablagerungen aus den tieferen bluthaltigen Organen des Bulbus ausgeschwitzt werden. Es lassen sich für diesen Process sehr häufig durchaus keine, irgend wie begründbare Causalmomente vorfinden. Man hat zwar die erhöhte Anstrengung des einen Auges bei der Sehfunktion und dadurch bedingte Congestion zu der Arteria ophthalmica, schleichende Entzündungen, welche sich von dem Sehnerven des zuerst verloren gegangenen Auges auf den Sehnerven des anderen Augapfels fortpflanzen etc. beschuldigen wollen, allein alle diese Momente halten nicht Stich, das eine Auge ist oft schon viele Jahre erblindet, und sein Sehnerv auf einen fibrösen, blutarmen, der Entzündung fast unfähigen Strang geschwunden, und das zweite, zu operirende Auge seit längerer Zeit blind, also durchaus nicht angestrengt, und sofort Congestion in seinen Gefässen unwahrscheinlich, und doch tritt auf die geringste Verletzung eine zerstörende Entzündung auf. Die Theorie bleibt hier hinter der Erfahrung zurück, es ist wieder die Disposition der Anker, an dem wir festhalten in Ermangelung eines besseren Erklärungsgrundes. Es lässt sich nichts anderes und nichts besseres sagen, als dass die Disposition, d. i. dasjenige, was wir nicht wissen und was die Zerstörung des einen Auges bedingte oder doch beförderte, auch den anderen Bulbus seiner Vernichtung entgegengeführt.

§ 296. Die Mannigfaltigkeit der ätiologischen Momente bedingt eine ungemeine Verschiedenheit jener Krankheitserscheinungen, welche den Exsudationsprocess eitrig-jauchiger Produkte in die Cornea begleiten.

Es ist nicht meine Aufgabe, ein Bild jener Allgemeinleiden zu entwerfen, welche das eitrig-jauchige Exsudat in der Cornea begründen, dieses ist Sache der speciellen Pathologie. Ich beschränke mich darauf eine Skizze der das Auge selbst betreffenden Erscheinungen zu zeichnen.

In dieser Hinsicht ist vor Allem zu erwähnen, dass nur in äusserst seltenen Fällen wirkliche Ablagerungen eitrig-jauchiger Produkte die Hornhaut allein betreffen, fast immer sind es nebstbei die bluthaltigen Organe des Augapfels, welche mitleiden. In der Regel, nicht immer, ist es die Netzhaut und die Uvea, welche gleichzeitig eitrig-jauchige Exsudate liefern, ja gewöhnlich sind diese Organe die ersten, welche ergriffen werden, und noch bevor irgend welche Symptome auf den Eitererguss hindeuten, durch völlige Erblindung des Auges ihre tiefe Affektion beurkunden. Es kann dieses Verhältniss nicht Wunder nehmen, wenn man bedenkt, dass die Cornea selbst gefässlos, und bezüglich ihrer Nahrungsstoffe wesentlich von der Uvea abhängig ist, daher Durchtränkung mit qualitativ alterirten proteinigen Elementen am leichtesten hervorgehen kann aus einer Erkrankung der in den Gefässen der Uvea kreisenden Blutmasse.

Daraus ergibt sich schon, dass die eitrig-jauchigen Produkte am häufigsten unter den Erscheinungen einer Panophthalmitis, unter erysipelatöser Schwellung der Lider, chemotischer Auftreibung der Conjunctiva und bedeutender seröser Infiltration des Orbitalzellgewebes mit consequutivem Exophthalmus, in der Cornea abgelagert werden.

Es gibt jedoch genug Fälle, in welchen ausgedehnte Herde gesetzt werden, ohne dass die Schutz- und Hilfsorgane in einem höheren Grade afficirt würden, die Cornealexsudation geht unter den Symptomen einer mehr minder heftigen Kerato-Iritis oder unter der Form einer mit Keratitis combinirten Choroiditis vor sich, die Conjunctiva zeigt ausser einigen ausgedehnten Gefässen nichts bemerkenswerthes, nur das subconjunctivale Gewebe ist congestionirt und constituirt rings um die Cornea einen mehr weniger entwickelten Ring, wie selber der Iritis charakteristisch zukommt.

Ja es kommen Fälle vor, in welchen die den Bulbus umgebenden Organe wenig Merkmale einer Circulationsstörung darbieten und keine Spur einer Infiltration, des sogenannten entzündlichen Oedemes erkennen lassen, die Ablagerung, so reichlich und zerstörend in ihren Folgen sie auch sei, kommt ohne inflammatorische Erscheinungen zu Stande.

Dieses gilt nun sowohl von den aus Pyämie hervorgegangenen Eitermetastasen als den rein localen, auf das Auge allein beschränkten, eitrig-jauchigen Exsudationsprocessen. Die Circulationsstörungen in den Nachbargebilden des ergriffenen Augapfels können alle Grade der Intensität darbieten, oder wohl auch fehlen. Namentlich nach Staaroperationen, künstlichen Pupillenbildungen, zufälligen Verletzungen etabliren sich in manchen Fällen eitrig-jauchige Exsudationen in der Hornhaut und den tieferen Gebilden des Augapfels, ohne dass irgendwie erhebliche Congestion und seröse Infiltration der Conjunctiva und des episcleralen Gewebes damit vergesellschaftet wären.

Die nervösen Erscheinungen stehen den Alterationen des Gefässsystemes rücksichtlich ihrer Mannigfaltigkeit nicht nach. Sie sind grösstentheils Sache subjektiver Empfindung und ihre Wahrnehmung hängt insofern ab von der Integrität des allgemeinen Sensoriums.

Die im Gefolge der Pyämie so häufig zu Stande kommenden Eitermetastasen innerhalb der Schädelhöhle sind in vielen Fällen Momente, welche dem Bewusstwerden der Sensibilitätsstörung in den Augennerven hemmend in den Weg treten. Es sind dann nur Lähmungen der Muskeln, welche auf Nervenalterationen hindeuten. Ist der Kranke während der Pyämie bei Bewusstsein oder ist das Augenleiden nicht in einer, das Sensorium selbst in Mitleidenschaft ziehenden Allgemeinkrankheit begründet, ist es ein rein örtliches Uebel, so ist fast immer amaurotische Erblindung des Auges das erste und am meisten beunruhigende Symptom. Geht die Eiterablagerung unter den Erscheinungen einer bedeutenden Circulationsstörung vor sich, so ist die Abnahme des Sehvermögens gewöhnlich mit Feuer-, Funken- und Farbensehen vergesellschaftet, lauter Momente, welche auf ein gleichzeitiges oder in der Zeit vorhergehendes Leiden der tieferen bluthaltigen Organe des Bulbus hinweisen.

Schmerzen und Lichtscheu in allen Graden und Arten gehen nebenher. Ihre Intensität steht der Regel nach in einem gewissen Verhältnisse zu der Grösse der Circulationsstörungen. Sie sind häufig wüthend, bohrend, reissend, klopfend, über die entsprechende Kopfhälfte bis zu dem Hinterhaupte ausgedehnt, wenn der Ablagerungsprocess unter dem Bilde einer Panophthalmitis mit Schwellung der Lider und der Orbitalgewebe einhergeht, und steigen entsprechend den geringeren Graden der begleitenden Gefässalterationen zu minderen Stufen herab, ja sie können ganz fehlen, das Auge geht phthisisch zu

Grunde, ohne dass sich in dem Gefäss- oder Nervensystem desselben erhebliche Störungen nachweisen liessen. Es lassen sich jedoch für diese Symptome nicht absolut waltende Gesetze aufstellen, oft genug entspricht die Heftigkeit der Schmerzen und der Lichtscheu durchaus nicht dem geringen Grade der Circulationsstörung und umgekehrt. Der Schmerz und die Reaktion des Individuums gegen denselben sind individuell verschieden.

Eben so variabel sind die Erscheinungen der Eiterablagerung in das Auge während des Verlaufes der Ophthalmoblennorrhoe. Nur Ein Moment ist hier constant. Die Ablagerung eitrig-jauchiger Produkte in den Augapfel ist stets gebunden an Blennorrhoen mit auffallend dünnflüssigem, molkigem, fleischwasserähnlichem, oder selbst consistenterem, aber ganz exquisite Neigung zur Schmelzung äusserndem, croupösem, diphtherischem Exsudate und Arrosionsgeschwüre kommen nur unter bedeutender chemotischer Schwellung der Conjunctiva zu Stande. Sobald sich auf dem Boden der blennorrhoisch erkrankten Conjunctiva organisationsfähige Exsudate zeigen, Epidermoidalwucherungen, trachomatose Follikularinfiltrationen entwicklen, kommt es nicht mehr zu eitrig jauchigen Ablagerungen, es verschwärt nicht mehr die Cornea, sie wird mit bildungsfähigem Plasma infiltrirt und bedeckt, es etablirt sich Pannus oder aber ausgebreitete Lymphflecke.

Es steht die Qualität des blennorrhoischen Produktes durchaus nicht in direktem Verhältnisse zu der Grösse der chemotischen Schwellung und der Circulationsstörung in der Bindehaut und dem unterliegenden Zellgewebe. Bei geringer Infiltration und wenig entwickelter Röthung der so eben genannten Gebilde gehen oft Produkte zu Tage, welche sich durch ganz ausgezeichnete Corrosionskraft hervorthun. Es braucht die Ophthalmoblennorrhoe durchaus nicht den sogenannten dritten Grad erreicht zu haben, um eitrig jauchige Exsudationen in der Hornhaut und den tieferen Gebilden des Augapfels zu bedingen. Demnach ist auch das Krankheitsbild selbst in den Fällen ein nicht ganz gleiches, in welchen das eitrig-jauchige Exsudat der Hornhaut und der bluthaltigen Organe des Augapfels aus einer ganz bestimmten, localen Quelle, dem ophthalmoblennorrhoischen Processe fliesst, der Grad der Schwellung und der Congestionsröthe in der Bindehaut und dem episcleralen Gewebe, so wie die Intensität der begleitenden Schmerzen ist dabei eine sehr verschiedene.

§ 297. So mannigfaltig die den Exsudationsprocess eitrig-jauchiger Produkte in die Hornhaut begründenden Causalmomente und so variabel die Erscheinungen sind, welche denselben begleiten, eben so wandelbar sind auch der weitere Verlauf und der Complex der daraus resultirenden Folgezustände.

Leider der gewöhnlichste Ausgang ist rasche Consumtion des Augapfels durch Phthise oder Schwund.

Dieses gilt namentlich von den in Pyämie begründeten Ablagerungen eitrig-jauchiger Produkte, es verhindert hier häufig nur der schnell eintretende Tod die gänzliche Zerstörung des Augapfels. Aber auch Ablagerungen eitrig-jauchiger Produkte im Gefolge der Ophthalmoblennorrhoe oder als Ausdruck eines auf den Bulbus beschränkten, rein örtlichen Leidens, endigen häufig mit gänzlicher Vernichtung des Sehorganes.

Wenn nämlich auch anfänglich der Infiltrationsherd nur auf einen kleinen

Theil der Hornhaut beschränkt ist, so geschieht es doch ganz gewöhnlich, dass die Exsudation rasch und nach allen Richtungen um sich greift, die Hornhaut in der kürzesten Zeit entweder ganz oder doch zum grössten Theil breiig schmilzt, und deren Durchbruch mit Entleerung der Augapfelhöhle bedingt, worauf der Bulbus zusammensinkt und nach Abstossung der corrodirten Bestandtheile unter Ablagerung organisationsfähigen Blastems zu einem bohnen- bis erbsengrossen Klümpchen schrumpft.

Dieser Ausgang ist um so häufiger, als in sehr vielen Fällen das Cornealleiden mit Ausschwitzung ähnlicher Produkte in die tieferen Gebilde des Augapfels vergesellschaftet und die Phthise des Bulbus eingeleitet ist, ehe es noch in der Hornhaut zu wahrnehmbaren Veränderungen gekommen war.

Aus dieser Ursache ist Consumtion des Augapfels auch in solchen Fällen eine ganz gewöhnliche Erscheinung, in welchen die Affektion der Cornea relativ eine unerhebliche genannt werden muss. Massenreiche, eitrig-jauchige Exsudationen in das Parenchym und auf die Oberflächen der Netzhaut und Uvea machen das weitere Vonstattengehen der vegetativen Funktionen zur Unmöglichkeit, der Augapfel und mit ihm die Hornhaut gehen atrophisch zu Grunde.

Nur in seltenen Fällen trifft es sich, dass die pyämische Krase bald nach ihrer Localisation in dem Auge, und ehe dadurch dessen Existenz gänzlich vernichtet worden ist, zu einer andern Krase umsetzt. Je nach der Qualität dieser neu entstandenen Krase und nach der Grösse der bereits gesetzten Zerstörungen sind dann die weiteren Folgen ungemein different. Es resultirt brandige Zersetzung der afficirten Gewebe bei Uebergang der Pyämie in Sepsis. Croupöse Exsudationen setzen den Schmelzungsprocess fort und führen den Augapfel seinem totalen Ruine zu, wenn die Pyämie der croupösen Krase Platz gemacht hat. Stirbt der Kranke nicht in Folge anderweitiger Localisationen des allgemeinen Blutleidens, so kömmt es aber endlich immer wieder zu der Herstellung einer wenigstens relativ normalen Blutmischung und dem entsprechend sind die weiteren Produkte, welche in der Hornhaut und in tieferen Gebilden des Augapfels abgelagert werden, nicht mehr jauchige, corrodirende, sie bieten die Charaktere des normalen blanden Eiters dar, ihr Gehalt an genuinem, organisationsfähigem Faserstoffe nimmt zu, die Substanzverluste werden auf dem Wege der reinen Eiterung durch narbige Gewebe ersetzt und der ganze Process mit Hinterlassung von Folgeübeln geschlossen, welche das Gesicht in höherem oder niederem Grade beeinträchtigen und ihre Erledigung in der Lehre von dem rein eitrigen Exsudate finden.

Fast ganz dasselbe gilt von den Ablagerungen eitrig-jauchiger Produkte, welche im Gefolge einer Ophthalmoblennorrhoe die Hornhaut treffen, das veranlassende Bindehautleiden sei nun durch Infektion mit blennorroischem Ansteckungsstoffe veranlasst, oder aber blos ein höherer Grad der den Blattern-, Masern-, Scharlachprocess begleitenden Bindehautreizung u. dgl. Wenn der Bulbus nicht durch Schmelzung der Hornhaut oder durch entzündliche Ablagerungen in die tieferen Gebilde der Phthise oder dem Schwunde zum Opfer gefallen ist, werden die den Augapfel betreffenden Folgezustände häufig modificirt durch die Wandelbarkeit der blennorrhoischen Blutmischung. Es wechselt das blennorrhoische Produkt sehr häufig in seiner Constitution und dieser Wechsel ist stets nur der Ausdruck von Veränderungen, welche in jenem Theile der Blutsäule vor sich gehen, der innerhalb der Grenzen des Krankheitsherdes kreist.

Mit und je nach diesem Wechsel lagern sich in der Cornea und in den tieferen Gebilden des Augapfels croupöse, diphtherische Produkte ab, oder es etabliren sich wahrhaft brandige Zerstörungen. Zuletzt geht die Oberfläche der gesetzten Cornealgeschwüre, sowie die Uvea und Netzhaut immer in reine Eiterung über und schickt sich durch vermehrte Ablagerung organisationsfähigen Blastems zur Vernarbung der gesetzten Substanzverluste an.

Es beschränkt sich in diesen letzteren Fällen aber häufig der Zerstörungsprocess auf die Cornea, es werden im Verlaufe der Ophthalmoblennorrhoe seltener die Netzhaut und Uvea der Sitz krankhafter Ablagerungen. Insofern hängen die Folgeübel fast lediglich von der Grösse jener Schäden ab, welche der Process bereits gesetzt hatte, als der Umsprung der localen blennorrhoischen Krase zu der normalen oder einer der normalen nahe stehenden vor sich ging. Sie sind gewöhnlich blos solche, welche die normale Brechung und den Durchgang der Lichtstrahlen durch einzelne Parthien der Hornhaut und die Pupille beeinträchtigen, ohne die Perceptionsfähigkeit der Netzhaut für Lichtbilder aufzuheben.

Rein locale, eitrig-jauchige Ablagerungen kommen mit den, auf Pyämie und ophthalmoblennorrhoischen Processen beruhenden Exsudationen bezüglich ihrer den Augapfel selbst betreffenden Folgen vollkommen überein. So wie bei den letzteren wechselt häufig das Produkt in seiner Constitution, und zerstört so den Bulbus ganz, oder aber werden die gesetzten Substanzverluste auf dem Wege der reinen Eiterung der Heilung zugeführt.

2. *Das croupös faserstoffige Exsudat und der Hornhauttuberkel.*

§ 298. Der croupöse Faserstoff grenzt seinen physicalischen Eigenschaften nach an den der Pyämie und seine Kerne und Zellen nähern sich in ihrem Verhalten den Eiterkernen und Eiterzellen. Es lässt sich zwischen beiden keine scharfe Grenze ziehen. Um so weniger ist dieses möglich bei den Produkten eines Exsudationsprocesses, wo der croupöse Faserstoff fast constant nur einen Theil des Produktes ausmacht und in den verschiedensten Quantitätsverhältnissen schwankt. Es kann hier also nur die Rede sein von vorwaltend croupös faserstoffigem Produkte.

§ 299. Geringer Gehalt an flüssigen Bestandtheilen, auffallende Neigung zur Gerinnung bedingen dessen constantes Auftreten in starrer Form und begründen sofort die Möglichkeit, denselben im Momente seines Erscheinens zu diagnostiziren, wobei die ausgezeichnete Opacität, die gelbe oder gelbgrüne Farbe desselben zu Hülfe kommen. Seine Unfähigkeit, höhere Organisationsstufen einzugehen, seine Neigung, in eiterähnliche, rahmartige Flüssigkeit zu zerfallen und die in Contakt stehenden Gewebe zur Schmelzung zu bringen, sind ihm wesentlich zukommende Eigenschaften und lassen denselben in speciellen Fällen absolut nicht verkennen.

§ 300. Es kommen diese Kennzeichen dem croupösen Faserstoffe und dem gelben croupös faserstoffigen Tuberkel gleichmässig zu, es sind beide, so lange die infiltrirte Hornhaut allein in Betracht gezogen wird, nicht von einander zu unterscheiden, das Tuberkulisiren, das ist das Ballen des croupös tuberkulosen Exsudates ist aus anatomischen Rücksichten in der Horn-

haut nicht gegeben und das raschere Zerfallen des rein croupösen faserstoffigen Exsudates ist eben nur ein Charakteristicum, das auf einem Plus und Minus, auf einer lediglichen Schätzung beruht und, wie der weitere Verlauf dieses Abschnittes zeigen wird, keinen fixen diagnostischen Anhaltspunkt bezüglich der Hornhaut gewährt.

Nur das Hervorgehen des croupös tuberkulosen Hornhautexsudates aus einer erwiesener Massen weit vorgeschrittenen croupös tuberkulosen Krase geben ein sicheres diagnostisches Hilfsmittel an die Hand, das reine, croupös faserstoffige Exsudat von dem tuberkulosen zu unterscheiden, die Erscheinungen in anderen afficirten Organen stellen erst die exquisite Neigung des croupös erkrankten Faserstoffs zur Ausscheidung, zur Tuberkulisation heraus; wo der Tuberkel eine rein locale Bedeutung hat, ist seine Unterscheidung unmöglich und dieses ist der Grund, warum ich beide Exsudate zusammenfasse, als Eines behandle.

Es ist ganz wahr, dass so wie in anderen Organen, so auch in der Hornhaut das croupös tuberkulose Exsudat selten des primitive sei, dass der gelbe Hornhauttuberkel sich ganz gewöhnlich zu einem vorläufig bestehenden grauen, rein faserstoffigen Tuberkel hinzugeselle, ein Appositum des letzteren bilde. Allein dasselbe gilt auch von dem nicht tuberkulosen, croupös faserstoffigen Exsudate, auch dieses entwickelt sich häufig erst auf dem Boden einer vorausgegangenen Keratitis simplex mit genuin faserstoffigem Exsudate. Den Fällen, in welchen sich das croupös faserstoffige Exsudat primitiv in der Cornea abgelagert hat, lassen sich Fälle entgegensetzen, in welchen eclatant gelbes tuberkuloses Produkt sich in der Hornhaut zeigt, ohne dass grauer Tuberkel vorherging, oder doch wegen der Kürze seines Bestehens nachweisen liess.

Ein primitives Auftreten des gelben Tuberkels in der Hornhaut ist meisthin darin begründet, dass die Cornea sehr wenig Disposition zur tuberkulosen Erkrankung zu erkennen gibt, vielmehr gewöhnlich dann erst in die Erscheinung tritt, wenn die tuberkulose Bluterkrankung durch Alterationen der meisten übrigen Körpertheile den Kranken dem Grabe nahe gebracht hat, und durch floride Phthise ihren Uebergang in die eigentlich croupös tuberkulose Krase faktisch nachweisen lässt. Diesem Zustande des Allgemeinleidens entsprechend charakterisirt sich denn auch der Hornhauttuberkel durch rasches Zerfliessen und entäussert sich des letzten Merkmales, um mit Sicherheit von dem rein croupös faserstoffigen Exsudate ohne Rücksichtnahme auf den Allgemeinprocess unterschieden zu werden.

§ 301. Sieht man von den Fällen ab, in welchen das croupös faserstoffige Exsudat unter der Form eines herpetischen Knötchens zu Tage ging, und seinem Verhalten nach bereits in dem Vorhergehenden seine Erledigung fand, so muss man seine Ausschwitzung als eine, gewöhnlich einen grossen Theil der Hornhaut, meisthin aber die ganze Cornea betreffende erklären.

§ 302. Es gehen in vielen Fällen die Erscheinungen der Keratitis simplex parenchymatosa voraus, die erkrankte Parthie der Hornhaut trübt sich sulzähnlich und gewinnt bald eine weiss-graue Farbe. Das Exsudat mehrt sich unter zunehmender Trübung und merklicher Anschwellung des Organs. Nach kürzerer oder längerer Zeit, gewöhnlich schon nach wenigen Tagen, wechselt die Farbe, es verliert sich der geringe Grad von Diaphanie, welcher

dem Exsudat einen bläulich-grauen Schimmer verlieh, die erkrankte Stelle wird gelb, ja gewinnt selbst einen Stich ins grüne und seine Opacität wird vollständig.

Die Grenzen des Exsudationsherdes sind scharf gezeichnet, nur in dem Falle der Combination mit rein faserstoffigem Exsudate ist die Peripherie der Ablagerung eine verschwommene, wolkige. Die Protuberanz der infiltrirten Parthie ist deutlich, die Cornea hat allda an Dicke zugenommen. Bei Betrachtung des Herdes von der Seite erkennt man leicht die Lagerung des Exsudates in grösserer oder geringerer Tiefe der Cornealdicke, eine mehr weniger dicke Lage ganz reinen durchsichtigen Cornealparenchyms zieht über den Exsudationsherd hinüber. Sticht man mit dem Messer oder der Lanze ein, so entleert sich nichts, ausser die Wunde dringt durch die Hornhaut hindurch. Die Wundränder bleiben aber klaffend, und nicht selten drängt sich das starre Exsudat in Gestalt eines Klümpchens oder Flockens über das Niveau derselben hervor. Es kann dann mit einer Pincette gefasst und ein oft nicht unbedeutender Fetzen, gleich dem Eiterpfropfe eines Abscesses herausgezogen werden.

Bei der anatomischen Untersuchung der erkrankten Hornhautparthie findet man constant das Exsudat in mehr weniger dicken Scheiben zwischen den Blättern des Hornhautparenchyms angehäuft, und die Blätter selbst dadurch gegenseitig von einander abgehoben, das Exsudat ist in sehr flachen meniscoiden Räumen von verschiedenem Durchmesser angesammelt. Es wechseln ganz unveränderte Corneallamellen mit Exsudatlagen ab. Der strukturlose, nicht geblätterte Cornealrand ist niemals Sitz einer Ablagerung, der Herd begrenzt sich constant an dem Uebergange der Blätter in die homogene Substanz, welche die Lamellen der Hornhaut mit dem Scleralrande verbindet.

Je nach der mehr oberflächlichen oder tieferen Lagerung des Exsudates variiren nun auch einige Nebenerscheinungen. Sind vordere Zwischenblatträume der Sitz des krankhaften Produktes, so ist die Protuberanz nach vorn ausgesprochen und das Epithel leidet mit, stösst sich zum Theile ab und trübt sich, die Oberfläche der Hornhaut wird trübe, rauh, häufig wie mit Nadeln zerstochen, was in den Fällen, in welchen tiefere Interlammellarräume Sitz der Exsudation sind, nicht der Fall ist, hier behält das Epithel seine Integrität bei. Selten geschieht es, dass der Hauptherd zwischen Descemeti und die hinterste Corneallamelle fällt, dann erscheint die Wasserhaut in grosser Ausdehnung abgelöst und durch das Exsudat in Form einer Linse abgehoben, in die Vorderkammer hineinragend.

§ 303. Unter zunehmender Masse des Exsudates beginnt, gewöhnlich bald nach dem ersten Auftreten desselben, die Erweichung. Diese betrifft anfänglich niemals das Produkt in seiner Totalität, es erweicht niemals das Exsudat in allen seinen Theilen gleichmässig und gleichzeitig. Constant ist es ein Punkt im Centrum des Herdes, welcher zuerst verflüssigt, in eine eiterartige, rahmähnliche, dickliche Masse zerfällt.

Erst jetzt, in dem verflüssigten Zustande äussert das Exsudat seine schmelzende, corrodirende Kraft. Die den Infiltrationsherd durchsetzenden Cornealblätter erweichen an dem Punkte, an welchem die Ablagerung bereits zerfallen ist, sie schwellen auf, ihre Faserung geht unter, sie werden trüblich, sulzähnlich

und zerfliessen endlich, um sich in diesem Zustande dem eiterähnlich gewordenen Produkte beizumengen.

Sobald einmal der Schmelzungsprocess in einer Exsudatscheibe begonnen hat, zerfallen auch bald Parthien der Ablagerungen in anderen Zwischenblatträumen, doch geht die Erweichung nicht immer in demselben Radius der einzelnen Interlammellarräume vor sich, es erweichen nicht Exsudatparthien, welche in einer und derselben Linie hinter einander gelagert sind, die Schmelzung des Exsudates in den verschiedenen Zwischenblatträumen geht an verschiedenen, obwohl niemals weit von dem Centrum des Herdes entfernten Parthien vor sich. Dadurch entsteht ein mit rahmähnlicher Masse erfüllter Abscessraum von sehr unregelmässig buchtig-winklicher, zackiger Form, der durch die einspringenden Ränder der durchbohrten Corneallamellen, in der Richtung von vorn nach hinten in lauter Fächer abgetheilt erscheint, die durch regellos zerstreute, bald grössere, bald kleinere, zackig-buchtige Löcher mit einander communiciren.

Nach vorn und nach rückwärts ist die Abscesshöhle von durchsichtigem, oder aber von infiltrirtem, noch nicht geschmolzenem Cornealparenchyme bedeckt, geschlossen. Im Falle ein zwischen Descemeti und der hintersten Cornealamelle gelagertes Exsudat den Schmelzungsprocess eingegangen ist, bildet die Wasserhaut für sich die hintere Abscesswand.

Ist der Abscess nach vorn und nach rückwärts von gesunden oder doch blos ödematös geschwellten Cornealparthien umgeben und der Herd nur auf einen Theil der Hornhaut beschränkt, so geschieht es mitunter, dass das eitrige Contentum desselben, indem es einem bedeutenden Drucke ausgesetzt ist, und nach vorn und hinten nicht schnell genug durchbrechen kann, sich seitwärts in den Zwischenblatträumen einen Weg bahnt, und so den Abscess auf mechanische Weise vergrössert. Der mehr gelockerte Zusammenhang der mittelsten Cornealamellen ist diesem Vorgange ganz besonders günstig, daher denn auch die Peripherie solcher Abscesse immer in die mittelsten Blatträume fällt.

§ 304. Mit dem Uebertritt des zerflossenen Produktes in diese mittleren Schichten der Cornealdicke ist aber auch der auf dem Produkte lastende Druck verringert, es folgt nun dem Gesetze der Schwere und senkt sich an die tiefsten Stellen des Interlamellarraumes herab, die Grundsubstanz der Cornea verdrängend. Es erscheint plötzlich an einer kurz zuvor ganz gesunden Parthie des unteren Cornealrandes, den sogenannten

Nagel, Onyx, Unguis

vorstellend, welchen einige Autoren auch als Hypopyum spurium beschreiben.

Es ist derselbe wesentlich eine, in den anatomischen Verhältnissen der Hornhaut begründete und auf den Gesetzen der Schwerkraft beruhende Ortsveränderung eitrig-flüssigen Cornealexsudates. Er findet seine Analogie in den Eiterversenkungen zwischen Muskelfascien u. s. w.

Er setzt die ursprüngliche Integrität jener Theile voraus, nach welchen der Eiter sich begibt, denn sind diese selbst infiltrirt und im Schmelzungsprocesse begriffen, so ist kein Onyx, es ist eine einfache Communication zweier Abscesse vorhanden [164].

Der Onyx erscheint dem Gesagten zu Folge immer am unteren Rande der Hornhaut, je nach der Lage, welche der Kranke während des Processes

durch eine längere Zeit eingenommen hat, etwas nach aussen oder innen abweichend. Niemals kommt er am oberen Hornhautrande zu Stande, denn eine Lage des Kopfes, bei welcher dieser Rand den tiefsten Punkt der Hornhaut einnimmt, ist für die Dauer nicht zu ertragen.

Der Onyx dringt niemals bis zu dem Scleralrande vor, die Ortsveränderung des Eiters ist auf die Zwischenblatträume der Hornhaut beschränkt, und findet daher stets ihre Grenze an der strukturlosen Masse, welche die Hornhautlamellen mit dem Scleralrande verbindet, der Onyx reicht niemals tiefer als bis zu dem inneren Rande des Bindehautsaumes, es ist unmöglich, dass selbst ganz kleine Quantitäten versenkten Eiters hinter dem Scleralfalze verborgen werden könnten.

Der Unguis zeigt daher constant eine scharfe, untere, mit dem Limbus conjunctivalis fast zusammenfallende Grenze. Hier sammelt sich das Produkt, seiner Schwere folgend, am meisten, daher denn auch die gelbe Farbe und Undurchsichtigkeit am unteren Rande am hervorstechendsten ist. Nach oben zu nimmt die Dicke der Exsudatlage ab, und consequenter Weise wird die Trübung mehr durchscheinend, matter. Der obere Rand des Unguis ist immer weniger scharf begrenzt, und gewöhnlich concav, indem eben die Cornealblätter in dem centralen Theile der Hornhaut fester an einander haften und der Ausbreitung des versenkten Eiters einen grösseren Widerstand bieten, als an der Peripherie.

Die Onyxhöhle reicht nicht weiter, als der Eiter von aussen her sichtbar ist. Jede Vergrösserung des Hohlraumes setzt eine Verdrängung der zwischen den Blättern lagernden Grundsubstanz voraus, welche nichts weniger als flüssig ist. Damit daher der Onyx seine Lage wechseln könne, muss der auf dem versenkten Eiterfluidum lastende Druck und die ihr inhärirende Schwere das Uebergewicht bekommen über die Kraft, mit der die blos stellenweise getrennten Blätter zusammenhängen, daher wechselt bei vorübergehenden Lageveränderungen des Kopfes der Onyx nicht so leicht seinen Sitz und mit diesen die Form, was man als Unterscheidungszeichen von dem wahren Hypopyum, dem Ergusse eitrigen Exsudates in die Vorderkammer hervorgehoben hat.

Das beste und sicherste Kennzeichen des Onyx ist aber immer sein Sitz. Bei der Betrachtung der Hornhaut von oben und der Seite, erblickt man ihn als eine nach vorn convexe, trübe, undurchsichtige Schale, deren hintere Concavität durch die ganze Vorderkammer von der Iris getrennt ist, und die nach oben mit einem dunnen, verwaschenen Rande endet, während das wahre Hypopyum der Iris anliegt, und von oben gesehen eine der Dicke der Vorderkammer entsprechende, scharf begrenzte Fläche darbietet.

Die anatomische Untersuchung des Unguis ergibt, wie schon die Pathogenese desselben darthut, gegenseitige Lostrennung zweier Cornealblätter und Zwischenlagerung des eitrigen Fluidums. Diese Lostrennung beschränkt sich constant auf das Territorium des Unguis selbst, ihre Ausdehnung wird durch die Quantität des sich senkenden Fluidums bestimmt, die Höhle des Onyx wächst in centripetaler Richtung. Bei grossen Quantitäten versenkten Eiters geschieht es daher oft, dass der obere Rand des Nagels mit dem ursprünglichen Abscesse zusammenfliesst, und beide dann Eine mit Eiter gefüllte Höhle darstellen, welche im Bereiche des letzteren von infiltrirten, im Territorium des ersteren aber von gesundem Cornealparenchym umschlossen ist. Gewöhnlich

aber, und anfänglich ist dieses immer der Fall, ist der obere Rand des Onyx durch eine breitere oder schmälere Parthie ganz durchsichtigen Cornealparenchymes von dem entsprechenden Rande des Abscesses getrennt.

In dieser Brücke nun verläuft der Communicationscanal. Es wird nicht das Cornealparenchym in der ganzen Breite des untern Abscessrandes gespalten, im Gegentheile, der Communicationscanal zwischen Abscess und Onyx ist immer nur sehr schmal, wie man sich leicht überzeugen kann an der Leiche, wenn man auf den Onyx drückt, wo das Eiterfluidum in Gestalt eines platten Strömchens in die ursprüngliche Abscesshöhle zurücktritt, mit nachlassendem Drucke aber wieder in den Unguis sich niedersenkt. In seltenen Fällen ist derselbe noch während des Lebens durch ein eiterfarbiges Verbindungsströmchen zwischen Abscess und Unguis wahrzunehmen.

Der Sitz des Unguis ist immer einer der mittelsten Interlamellarräume, also dort, wo die Dichtigkeit des Cornealparenchyms am geringsten und die Grundsubstanz vorwaltend ist, die Zwischenblatträume also am grössten sind.

Nur die unmittelbar an die Onyxhöhle anstossenden Corneallamellen erscheinen, anfänglich wenigstens, erkrankt, im Erweichungsprocesse begriffen, geschwellt, trüblich, ihrer Faserung verlustig, je nach der grösseren oder geringeren Corrosionskraft des versenkten Fluidums werden bald früher, bald später auch entferntere Blätter angegriffen, geschmolzen und so die Onyxhöhle durch Substanzverluste vergrössert.

Ich fand in den bisher von mir beobachteten wenigen Fällen stets nur eine einfache Höhle, ohne alle Abtheilung durch einspringende Blätter. Es musste demnach die Versenkung in einem einzigen Zwischenblattraume vor sich gegangen sein, oder aber, wenn der Eiter in mehreren Interlamellarräumen Ortsveränderungen einging, mussten die Cornealblätter, welche die einzelnen, partiellen Onyces gegenseitig trennten, im ganzen Bereiche der Nagelhöhle geschmolzen worden sein. Das erstere scheint mir wahrscheinlicher, indem ein Abhandensein von Stufen und Fetzen in den Wandungen des Onyx voraussetzt, dass die Grösse, die Ausbreitung der einzelnen Onyces eine vollkommen gleiche und die Schmelzung eine ganz vollständige sei. Es reicht indessen ein einziger Communicationscanal und eine einzige Onyxhöhle hin, auf dass das geschmolzene Produkt aus allen Schichten des ursprünglichen Herdes sich versenken könne, denn es communiziren ja die Zwischenblatträume in der ursprünglichen Abscesshöhle mit einander. Mehrt sich in dem letzteren das Produkt, so wird auf alle Punkte der Abscesswandung eine entsprechende Druckkraft ausgeübt werden. Die Wand gibt nach, wo sie den geringsten Widerstand zu leisten vermag, und dieses ist nun natürlich am ehesten der Fall bei den mittleren Blättern, die durch bedeutende Mengen der gelatinosen Grundsubstanz gegenseitig getrennt werden. Sie weichen auseinander und gestatten sofort dem Eiter sich auszubreiten. Da alle Theile der Abscesshöhle unter einander zusammenhängen, so kann auch der Inhalt desselben aus allen Punkten nach der bereits entstandenen Communicationsöffnung strömen, ohne sich neue Bahnen zu brechen. Er tritt um so eher in diese letztere, als eben durch deren Bestand das wichtigste Moment zur mechanischen Trennung der Zwischenblatträume, der Druck, unter welchem das Abscesscontentum steht, aufgehoben ist.

Der Onyx, die Versenkung eiterähnlicher Stoffe, setzt einen bedeutenden

Grad von Fluidät voraus. Zähflüssiger, dicker, sehr consistenter Eiter versenkt sich nicht leicht. Eine zweite Bedingung ist aber auch eine verhältnissmässig geringe Corrosionskraft, denn wo diese bedeutend ist, durchbricht das Produkt die Abscesswandungen eher nach aussen oder innen, ehe es auf mechanischem Wege seine Compression zu vermindern im Stande ist. Daher sind Onyces niemals in Gesellschaft eitrig-jauchiger Produkte trotz deren hohem Grad von Flüssigkeit zu treffen. Wegen des geringen Grades von Fluidität und bedeutender Corrosionsfähigkeit sind sie verhältnissmässig selten bei dem croupös faserstoffigen Produkte, und fehlen stets bei dem Tuberkel, sie sind eigentlich Attribute des reinen Eiters, dessen Flüssigkeit und geringe schmelzende Eigenschaft allen Erfordernissen ihrer Genesis entspricht.

Der Onyx stellt dem Gesagten zu Folge einen Divertikel eines präexistenten geschlossenen Abscesses dar, er ist wesentlich ein Abscess, und sein weiteres Verhalten lässt sich mit der Naturgeschichte des Abscesses unter Einem erörtern.

Reicht die schmelzende Kraft des in dem Abscessraume und sofort auch des in dem secundär entstandenen Onyx eingeschlossenen Exsudates nicht aus, um die über- und unterliegenden Hornhautschichten zu durchbrechen, und sofort einen Abfluss des krankhaften Produktes zu erzwingen, was besonders dann der Fall ist, wenn die Masse des schmelzenden Exsudates gering, oder dasselbe in bedeutendem Quantitätsverhältnisse mit genuinem Faserstoff und Eiweiss gemischt ist, so geschieht es ganz gewöhnlich, dass die flüssigeren Bestandtheile resorbirt werden, während die übrigen sich diesem Vorgange entsprechend eindicken. Was organisationsfähig ist, geht in Narbengewebe über, die Reste des zur Gestaltung nicht geeigneten Exsudatantheiles verfettigen und verkreiden.

Immerhin ist dieser Ausgang bei dem croupös faserstoffigen Exsudate wegen dessen exquisiter Corrosionsfähigkeit ein seltener, und bei dem Hornhauttuberkel tritt er wohl nie in die Erscheinung, weil eben derselbe fast constant erst in den letzten Stadien der tuberkulosen Phthise in die Erscheinung tritt, demnach selbst unter den günstigsten Verhältnissen zur Verkreidung der den Kranken ereilende Tod einer solchen Metamorphose die nöthige Zeit entzieht.

§ 305. Weithin in den meisten Fällen durchbohrt aber der das zerfallene croupös faserstoffige Produkt und der ihm verwandte Tuberkel die vordere, seltener die hintere Wand des Abscesses, oder beide, er eröffnet sich nach aussen oder nach der Vorderkammer hin oder durchbohrt die Hornhaut in ihrer ganzen Dicke sammt der Descemeti. Er verwandelt sich in ein

Geschwür.

Es ist das Geschwür nicht als ein Ausgang des Abscesses zu betrachten, es ist nur ein höherer Entwickelungsgrad des Abscesses, es ist ein geöffneter Abscess.

§ 306. Entsprechend der successiven Schmelzung des abgelagerten Produktes von der Mitte des Herdes aus ist der Sitz des Geschwüres fast constant im Centrum der Trübung, oder doch wenigstens an der Stelle der grössten Exsudatanhäufung.

Die Oeffnung ist anfänglich klein, ganz unregelmässig, buchtig, zackig, mit überragenden Rändern von bald gesundem, grösstentheils aber infiltrirtem Cornealparenchym. Sie führt in einen engen Canal, der fast immer von einem aus croupösem Faserstoffe gebildeten Pfropfe verstopft, in lauter Kreuz- und Querzügen von einem Interlamellarraume zu dem anderen vordringt, einen

ganz unregelmässigen, winkeligen Verlauf nimmt, und die durch theilweise Schmelzung der Exsudatscheiben entstandenen Lücken in den Zwischenblatträumen unter einander verbindet. Er stellt ein wahres Hohlgeschwür, im Falle aber die Schmelzung bis auf die Descemeti vorgedrungen ist und selbe durchbohrt hat, eine Geschwürsfistel dar, durch welche das Kammerwasser ungehindert abfliesst, wenn die Iris sich nicht vorlegt, wo es dann nicht selten geschieht, dass der noch gesunde Theil der Hornhaut schlaff, welk wird, einsinkt, sich faltet, und ein eigenes cadaveröses Ansehen gewinnt.

Die Wandungen dieses Hohlgeschwüres oder der Geschwürsfistel werden theils von den bereits arrodirten Blättern der Hornhaut gebildet, theils von noch starrem, nicht zerfallenem Exsudate, welches zwischen den einzelnen Blättern gelagert ist, und selbe von einander abhebt. Das Exsudat schmilzt früher als die Cornealsubstanz, daher ragt dieselbe in Gestalt von unregelmässigen Fetzen, Leisten und selbst ausgedehnten Scheidewänden in die Abscesshöhle hinein. Sie wird erst sichtbar, nachdem man die Abscesshöhle geöffnet und durch einen angewandten Druck oder durch Behandlung mit Wasser das rahmartige, erweichte Produkt, welches die isolirten Trümmer des Cornealparenchyms umgibt und verdeckt, entfernt hat. Dann ist der blätterige Bau der Geschwürwandung ungemein deutlich. Die Ablösung der einzelnen Blätter von ihren Umgebungen ist entsprechend der in verschiedenen Schichten ungleich weit vorgerückten Schmelzung des Produktes in verschiedenen Tiefen der Hornhautdicke eine sehr verschiedene, und somit der Durchmesser des Geschwürskanals in den verschiedenen Theilen seines Verlaufes ein sehr variabler, es wechseln weite Höhlen mit sehr engen Spalten ab.

§ 307. Untersucht man das, den Hohlraum erfüllende eiterähnliche Fluidum näher, so findet man als Grundlage eine schmierige, durch eine Unzahl höchst feiner, lichter Stäubchen emulsionsartig trübe Substanz, in der Miriaden dunkler, fast schwarzer Körnchen verschiedenen Calibers, und ungemein feine Fettröpfchen mit sehr dunkler Contour und wasserhellem Centrum schwimmen. Diese Fettmolekule und Fettbläschen bedingen die ungemeine Opacität des Produktes, und den häufig exquisit ranzigen Geruch der Präparate aus einigermassen älteren Leichen. Sie wiegen ihrer Zahl nach vor über alle anderen Formelemente, welche in dem Exsudate nachweisbar werden. Sie conglomeriren häufig zu grösseren Drusen, ohne sich aber jemals in eine bestimmte Form zu vereinigen. Eingebettet in diese mit schwarzen Punkten dicht durchstreute Masse findet man nun in sehr verschiedenen, nach den einzelnen Fällen, namentlich aber nach der grösseren oder geringeren Beimischung genuinen Faserstoffes und genuinen Eiweisses wechselnden Quantitätsverhältnissen, kernähnliche, unregelmässige Körnchenconglomerate, wahre, oft geschrumpfte, gegen Essigsäure indifferente Zellenkerne mit dunkel granulirtem, oder blos trüblichem Inhalte und deutlichen Kernkörperchen und Zellen in allen Graden der Entwickelung, von der Kerngestalt mit doppelter Contour bis hinauf zur wahren Exsudatzelle mit lichter, aber scharfer Contour und wasserhellem oder trüblichem Inhalte und einem oder zwei bis drei grossen Kernen, und von der Exsudatzelle durch verschiedene Mittelstufen mit mehr und mehr differenzirtem, fettig-körnigem Inhalte bis zur wahren Eiterzelle, in der die Kerne durch die Menge des fettig-körnigen Inhaltes ganz verdeckt werden, und welche

zum Theil durch Indifferenz gegen Essigsäure ihr Hervorgehen aus croupösem Faserstoff beurkunden, bald durch Löslichkeit in diesem Reagenz dem Antheile wahren Eiters zuzugehören scheinen. Nur in seltenen Fällen fand ich Körnchenzellen in grösserer Masse beigemischt, als Ausdruck bereits rückschreitender Metamorphose der zu Zellen organisirten Exsudatbestandtheile. Fast niemals fehlen Flocken und Fetzen unzerfallenen Faserstoffes, sie sind der eiterähnlichen Masse beigemischt, und constituiren immer zum grössten Theile den in dem Geschwürscanal vorfindlichen Pfropf. Unter dem Mikroskope bietet dieser ganz die Charaktere des croupösen Faserstoffes dar, er erscheint als eine mit den vorhin genannten Elementen gemischte, opake, schollige, oder schollig-fetzige Masse, in der sich entweder gar keine Andeutung einer Struktur oder doch nur eine sehr undeutliche Streifung, selten eine unvollkommene Faserung zu erkennen gibt.

Blutkügelchen und deren weitere Metamorphosen fehlen constant, nur wenn das croupös faserstoffige Exsudat oder der Tuberkel in Combination mit vielem gestaltungsfähigem Blasteme auftritt und in späteren Stadien des in Rede stehenden Geschwürs treten junge Blutkörperchen in die Erscheinung.

Dafür mischen sich aber in ziemlich bedeutender Menge fetzige Trümmer der arrodirten Cornealblätter bei. Sie erscheinen als lichte, trübliche, deutlich geschwellte, ihrer Faserstruktur beraubte Flocken mit zerfliessenden Rändern.

Dringt man bei der Untersuchung der Canalwände weiter vor in den mit noch nicht zerflossenem Produkte infiltrirten Theil der Hornhaut, so gewinnt der Durchschnitt gewöhnlich ein ganz exquisites käse- oder speckähnliches Ansehen. Die mikroskopische Forschung weist abwechselnde Schichten von ganz unveränderten, höchstens etwas matteren Corneallamellen, in denen die charakteristische lockig-wellige Faserung sehr deutlich zu sehen ist, und von einem opaken gelben, alle Eigenschaften des croupösen Faserstoffes darbietenden Produkte nach. Dieses letztere erscheint nämlich als eine starre, völlig strukturlose, schollige Masse, in der nur äusserst selten eine Andeutung von Faserung zu erkennen ist, die aber von einer ganz ungeheuren Anzahl dunkler Körnchen und Fettbläschen dicht durchsäet ist. Es fehlten alle übrigen Formelemente in allen den Fällen, welche ich bisher zur Beobachtung bekam, weder Kerne noch Zellen vermochte ich zu entdecken, sodass es scheint, dass der Druck, unter welchem das Exsudat in den Zwischenblatträumen steht, der Kern- und Zellenbildung hinderlich in den Weg tritt, das Produkt bleibt strukturlos im eigentlichen Wortsinne, so lange es nicht erweicht, und durch Bildung einer Höhle, die nach aussen mündet, von dem auf ihr lastenden Druck befreit wird.

Mitunter geschieht es, dass rings um den Herd einfaches plastisches Faserstoff-Exsudat abgesetzt wird, alsdann ist es auch möglich, in dem verwaschenen Saum der infiltrirten Parthie alle jene Formelemente zu finden, welche ich bei Gelegenheit der Keratitis parenchymatosa vasculosa erwähnt habe, die Peripherie des Exsudationsherdes vascularisirt und geht organische Gestaltungsprocesse abnormer Art ein. Wo dieses aber nicht ist, wo croupös faserstoffiges Exsudat oder gelber Tuberkel rein zu Tage geht, dort ist die Grenze immer scharf, der äussere Rand der zwischen die Cornealblätter abgelagerten, rohen Exsudatscheiben stösst unmittelbar an ganz gesundes, nur etwas saftigeres, höchstens ödematös geschwelltes Cornealparenchym.

§ 308. Doch nicht lange bleibt das Geschwür in dem soeben geschilderten Zustande eines Hohlganges oder einer Fistel, die Schmelzung des Exsudates schreitet in centrifugaler Richtung vorwärts und damit fallen auch die das Hohlgeschwür durchsetzenden Blatttrümmer der Hornhaut dem Schmelzungsprocesse anheim, die Geschwürshöhle erweitert sich, wenigstens theilweise, zu einem grösseren Raume. Je nachdem nun dieser Raum näher an die vordere oder hintere Oberfläche der Hornhaut fällt, ist das weitere Verhalten ein differentes.

Liegt der Hohlraum näher der vorderen Hornhautoberfläche, so geschieht es ganz gewöhnlich, dass der gleichsam unterminirte Deckel desselben, wenn er von gesundem Cornealparenchyme gebildet wurde, brandig abstirbt, wenn er aber, was am häufigsten der Fall ist, vorläufig infiltrirt wurde, durch den Schmelzungsprocess zu Grunde geht und abfällt, es hat sich dann der Infiltrationsherd in ein weit offenes Geschwür mit steil abfallenden, überhängenden, untergrabenen, zackig buchtigen, wie befressenen Rändern verwandelt, dessen Grund mit einer zäh-flüssigen, gelben oder gelb-grünlichen, ganz opaken Materie bedeckt, höchst unregelmässig hügelig, drusig erscheint, und durch den fortschreitenden Schmelzungsprocess immer tiefer und tiefer greift, bis endlich die Hornhaut durchbohrt wird.

§ 309. War aber die Exsudation auf die hinteren Interlamellarräume beschränkt oder aber bei Infiltration der Cornea in deren ganzer Dicke der Schmelzungsprocess des Exsudates in den der Vorderkammer näheren Schichten ein rascherer und ausgiebigerer gewesen, so geschieht der Durchbruch nach hinten, es schmilzt die den Abscess nach hinten deckende Wand und durch die Gewalt des Druckes von Seite des angesammelten Inhaltes wird die Descemeti durchrissen, der Eiter entleert sich zum Theile in die Vorderkammer, ein oft schnell wieder sich aufsaugendes Hypopyum bildend.

Ja mitunter, nicht sehr selten, kommen Fälle vor, in welchen die Exsudation massenhaft zwischen Descemeti und die hinterste Corneallamelle erfolgt, und diese beide Organe gegenseitig ablöst. Durch die mit der Schmelzung einhergehende Volumszunahme des Produktes wird die Wasserhaut gewaltsam nach einwärts gebaucht und reisst endlich in ganz unregelmässiger Weise ein. In diesen letzteren Fällen findet man dann die abgelöste Descemeti in Fetzen der geschwürigen Stelle der Hornhaut aufliegend und durch consistentere Reste des Exsudates von der hintersten Corneallamelle getrennt. Falls aber die Exsudation, und die Schmelzung des Produktes in dem Cornealparenchym selbst vor sich ging, ist, so wie an den nach vorn geöffneten Geschwüren, eine von überhängenden Rändern zum Theil bedeckte Aushöhlung der hinteren Cornealwand zu bemerken, die aber wohl mitunter ein treppenähnliches Aussehen, niemals aber jene drusigen Erhabenheiten darbietet, wie sie an nach vorn offenen Geschwüren getroffen werden. Es scheint der Druck des Kammerwassers dieser ungleichmässigen Schwellung des Geschwürsbodens entgegen zu sein.

Man hat die Möglichkeit geläugnet, oder doch bezweifelt, dass ein Cornealabscess nach hinten durchbrechen könne. Meine Untersuchungen haben dieses Ereigniss als Thatsache herausgestellt. Ich fand in zwei Fällen einen hinteren Durchbruch der Hornhaut mit Hypopyum. Es waren die Ränder der Oeffnung sammt der Descemeti nach hinten, d. i. in die Vorderkammer

hinein ausgestülpt, und zum Theile verdeckt von einem aus der Abscesshöhle hervorragenden Klumpen zähen Exsudates. Die nähere Untersuchung ergab, dass der Pfropf der Abscesshöhle bei dem Durchbruche der hintersten Cornealamelle und der Descemeti sich sammt dem flüssigen Inhalte des Abscesses hervorgedrängt, und sofort zum Theile in die Vorderkammer gelangt war.

In einem Falle fand ich eine merkwürdige Combination eines vorderen, weit offenen Geschwürs mit einem hinteren von fast gleicher Ausdehnung. Beide boten die in dem Vorhergehenden geschilderten charakteristischen Eigenschaften dar. Sie waren durch eine bei 0‴.25 dicke Schichte infiltrirten und halberweichten Cornealparenchyms getrennt und communizirten mittelst eines, diese Scheidewand durchsetzenden, äusserst feinen, zackigen Canales, durch welchen das Kammerwasser freien Abfluss hatte. Der Schmelzungsprocess des die Cornea ihrer ganzen Dicke nach infiltrirenden Exsudates war in den oberflächlicheren und tieferen Parthien rasch eingetreten, während er in den mittleren Schichten säumte. Diese wurden also im Bereiche des Infiltrationsherdes isolirt. Zweifelsohne hatte nur der zu früh erfolgte Tod diese Parthie der Hornhaut vor der Zerstörung geschützt, ein Schritt weiter, und der Infiltrationsherd wäre in ein weit offenes, die Cornea ihrer ganzen Dicke nach durchbohrendes Geschwür verwandelt worden, ein Vorgang, der regelmässig durch die fortgesetzte Schmelzung des croupös faserstoffigen und tuberkulosen Exsudates eingeleitet wird.

§ 310. So weit der Exsudationsherd reicht, schmilzt das Parenchym der Hornhaut, es fällt heraus und hinterlässt eine Oeffnung, die ganz das Ansehen hat, als wäre sie mit einem Locheisen geschlagen worden. Die Contour des Loches ist wohl gewöhnlich unregelmässig kerbig, der Rand aber stets steil abfallend und nicht selten steht er senkrecht auf die beiden Oberflächen der Hornhaut. Die Randfläche hat das blättrige Gefüge verloren, welchem wir in den Wandungen des Hohlgeschwüres und Abscesses begegneten, sie ist wie abgeschliffen, es deckt sie eine dünnere oder dicke Schichte in Schmelzung begriffenen croupös faserstoffigen oder croupös tuberkulosen Exsudates.

Namentlich den eigentlich tuberkulosen Geschwüren kommt diese Form zu, während sie bei den croupös faserstoffigen, nicht tuberkulosen Exsudationsherden oft durch den Umstand in ihrer Entwickelung gehemmt wird, dass gleich ursprünglich, oder doch während des Verlaufes des Schmelzungsprocesses im Umkreis des Herdes genuin faserstoffiges oder albuminoses Exsudat abgelagert wird, welches die ihm eigenthümlichen Metamorphosen durchmacht. Es verwandelt sich das Geschwür nach Abstossung des croupös faserstoffigen Produktes und der geschmolzenen Cornealparthien in eine rein eiternde, vernarbende Fläche, und wechselt dann je nach den obwaltenden Verhältnissen seine äussere Gestalt.

Bei tuberkulosen Ablagerungen ist jedoch die Möglichkeit einer solchen Abgrenzung des Herdes durch einfach plastische Produkte häufig nicht gegeben, indem entsprechend der weit gediehenen Erkrankung der Blutmasse auch der letzte Antheil des Faserstoffes und Eiweisses die tuberkulose Metamorphose eingegangen ist. Die Begrenzung des Herdes geschieht dann durch grauen Tuberkel, dessen mikroskopische Elemente seine Combination mit croupös faserstoffigen nicht verkennen lassen. Der gekerbte Rand des Geschwürs ist dann mit einer

mehr weniger dicken Lage croupöser, in Schmelzung begriffener Tuberkelmasse belegt. Auf diese folgt ein Kreis von speck- oder käseähnlicher, starrer, croupös faserstoffiger, in das Hornhautgewebe eingelagerter Tuberkelmasse, und diese verwäscht sich nach aussen allmälig in den mit grauem, einfach faserstoffigem Tuberkel infiltrirten Cornealrand, welcher dadurch mächtig geschwellt, und ein ganz eigenthümliches, mattes, sulzähnlich durchscheinendes, grauliches oder grau-gelbliches Ansehen gewinnt. In der zerfallenen, die Geschwürsfläche deckenden Masse erkennt man alle jene Elemente, welche ich bei Gelegenheit des Hohlgeschwüres angeführt habe, die äusserste grau durchscheinende Grenze des Herdes erscheint aber zusammengesetzt aus abwechselnden Schichten der kaum veränderten Cornealblätter und zwischengelagerter, strukturloser, graulicher, durchscheinender, speckiger Masse, in der sich ausser einer ganz ungeheuren Anzahl feinerer und gröberer, dunkler Punktmasse und der feinsten Fettkügelchen kein anderes Formelement erkennen lässt.

Durch die fortgesetzte Schmelzung des in den Rand des Cornealloches infiltrirten Tuberkels erweitert sich natürlich die Oeffnung beständig, ohne jedoch die charakteristische Form zu verändern, bis endlich die Hornhaut auf einen ganz schmalen tuberkulos infiltrirten Saum reducirt ist [165].

§ 311. Es wäre jedoch sehr gefehlt, wollte man sämmtliche croupös faserstoffige Exsudationen ursprünglich unter der Form von Abscessen auftretend erklären. Im Gegentheile, so wie das genuin faserstoffige und vascularisirende Exsudat, so kann auch das croupös faserstoffige an die Oberfläche der Hornhaut abgelagert werden.

Ich sah aber solche Exsudationen niemals, ohne dass zugleich auch eine grössere oder geringere Anzahl der vordersten Corneallamellen mit in den Bereich der Affektion gezogen worden wären, croupös faserstoffige Produkte sind nach meinen bisherigen Erfahrungen niemals rein oberflächliche. Sie äussern sich anfänglich durch einen mehr weniger ausgebreiteten, sichtlich über das normale Hornhautniveau erhabenen, graulichen Fleck, der bald gelblich und vollkommen undurchsichtig wird. Seine Ränder sind sehr scharf, die intensive Trübung grenzt fast unmittelbar an vollkommen durchsichtiges Gewebe, ohne merklich verwaschen zu sein.

Bald erweicht die auf- und eingelagerte Masse zu einem grau-gelblichen, käseartigen, fettigen Brei, wird abgeschwemmt, und es bleibt ein mehr weniger tiefgreifendes Geschwür zurück mit steilen, zackigen, wie befressenen Rändern und einem sehr unebenen, hügeligen Grunde. In den Vertiefungen des Geschwürsbodens findet sich dann jene Masse, welche ich oben bei Gelegenheit des Hohlgeschwüres geschildert habe.

Es ist nun entweder das gesammte Exsudat bereits zerfallen und abgestossen worden, der Geschwürsboden und die Ränder werden von durchsichtigem Cornealparenchym gebildet, welches im hohen Grade saftreich, durch Anhäufung der gelatinösen Grundsubstanz in den Interlamellarräumen deutlich geschwellt, gefunden wird, oder aber sind die Ränder und der Geschwürsboden noch infiltrirt, grau, undurchsichtig, es befindet sich in ihnen das croupös faserstoffige Exsudat noch im starren Zustande, es wird von vorn nach hinten ein Zwischenblattraum nach dem andern mit croupös faserstoffigem Exsudate infiltrirt, während die oberflächlichen immer wieder durch Schmelzung

zu Grunde gehen, bis endlich ein die Cornea in ihrer ganzen Dicke durchbohrendes Geschwür mit steilen, wie von einem Locheisen geschlagenen Rändern gesetzt ist, ein Zustand, der zusammenfällt mit dem, der auch in Folge von Abscessen beobachtet wird, und durch fortschreitende Infiltration und Schmelzung der Ränder ebenfalls zur totalen Consumtion der Cornea führen kann.

§ 312. Das croupös faserstoffige und tuberkulose Hornhautprodukt bieten in Bezug auf ihre aetiologischen Momente viel Uebereinstimmung dar mit den eitrig-jauchigen Exsudaten.

§ 313. Häufig sind sie nur der locale Ausdruck einer den Blutfaserstoff in seiner Totalität betreffenden Erkrankung, einer anomalen Krase.

Namentlich gilt dieses von dem tuberkulosen Hornhautexsudate, seine Existenz ist nach den bisherigen Erfahrungen constant gebunden an das Vorhandensein einer hochgradigen allgemeinen Tuberkulose. Der Grund hiervon liegt wohl zum Theile auch darin, dass uns bisher die Mittel fehlen, den gelben Tuberkel in der Hornhaut selbst mit Hilfe des Mikroskopes zu erkennen, wenn nicht gleichzeitig evident tuberkulisirende Ablagerungen in anderen Körpertheilen seine Diagnose sichern. Ich will damit nicht die Möglichkeit einer rein localen Ablagerung tuberkuloser Masse in die Hornhaut läugnen, gibt es doch auch in anderen Körpertheilen Tuberkel rein localer Bedeutung. Allein ein localer Tuberkel in der Hornhaut ist bisher noch nicht Gegenstand meiner Erfahrung geworden, und die höchst differenten Produkte, welche Andere als Hornhauttuberkel auf blose Muthmassungen hin erklären zu können glaubten, haben sich als alles Andere, nur nicht als Tuberkel erwiesen.

Aber auch das rein croupös faserstoffige Exsudat in der Hornhaut lässt sein Hervorgehen aus einer entsprechenden, das Gesammtblut betreffenden, croupösen Krase mitunter deutlich nachweisen. Es tritt in Gesellschaft ganz ähnlicher Ablagerungen in anderen Körpertheilen und unter Umständen auf, welche an dem Vorhandensein einer zu Grunde liegenden croupösen Krase keinen Augenblick zweifeln lassen. Insofern fällt seine Aetiologie zusammen mit jener der begründenden Dyscrasie, welche bald eine protopathische, bald aber eine deuteropathische, durch Umsetzung der puerperalen, typhösen, cholerischen, dyssenterischen, exanthematischen entstanden ist. Ein nicht unbedeutendes Contingent der im Verlaufe und nach Ablauf des puerperalen, typhösen, cholerischen, dyssenterischen, des Blatter-, Maser- und Scharlachprocesses vor sich gehenden Zerstörungen des Auges gehören der croupösen Krase an, welche aus der Hypinose der ersteren durch Metaschematismus hervorgegangen ist.

Immerhin sind aber Exsudationen in die Hornhaut unter der Herrschaft der croupösen Krase, sie sei protopathisch oder deuteropathisch, eine seltnere Erscheinung, als im Gefolge der Pyämie, die aber durch ihre besondere Neigung, sich gleichzeitig in den differentesten Organen unter der Form kleiner, umschränkter Herde zu localisiren, ganz vorzüglich ausgezeichnet ist. Die croupöse sowohl, als die tuberkulose Krase haben ihre besondern Organe, in welchen sie sich am häufigsten und liebsten localisiren, und das Auge nimmt auf der Stufenleiter der letzteren eine sehr tiefe Stellung ein. Es scheint, als ob in den Fällen, in welchen die croupöse und tuberkulose Krase nicht zu den höchsten Entwickelungsgraden gekommen ist, eine das Auge speciell treffende Schädlich-

keit erforderlich wäre, auf dass die eigenthümlichen Produkte der Krase in den Gesichtsorganen zu Tage gehen können.

Es ist dabei durchaus nicht nöthig, dass diese Schädlichkeit stets eine von aussen einwirkende sei. Die specifische croupöse oder tuberkulose Erkrankung des Blutfaserstoffes steht nicht immer isolirt da, sie ist nicht selten ein Epiphänomenon anderer Krasen, deren Localisation in dem Auge den nächsten Grund croupöser oder tuberkuloser Ablagerungen abgeben können. So scheint mir die in der exanthematischen Krase begründete Schleimhautreizung die nächste Ursache der Localisation, wenn diese Krase in die croupöse umgesetzt hat. Auf dieselbe Weise scheinen sich auch croupöse oder tuberkulose Produkte während des Verlaufes des Scorbutes in der Hornhaut und den tieferen Gebilden des Augapfels etabliren zu können. Die scorbutische Affektion des Bulbus und seiner Umgebungen dürfte der Ausscheidung des gleichzeitig erkrankenden Faserstoffes förderlich werden. Thielmans Keratitis scorbutica gehört wahrscheinlich hierher [166].

§ 314. Unstreitig am häufigsten sind aber jene Fälle, in denen die Gelegenheitsursache das cardinale Causalmoment abgibt, die Krase aber ganz in den Hintergrund tritt, oder aber ganz unnachweisbar wird, in denen das croupöse Exsudat in der Hornhaut auftritt bei Individuen und unter Umständen, welche seine Begründung in einem allgemeinen Blutleiden ganz unthunlich erscheinen lassen.

Das croupös faserstoffige Exsudat tritt mitunter plötzlich zum Vorschein im Verlaufe einer einfachen Keratitis, das entzündliche Produkt wechselt seinen Charakter, die Hornhaut infiltrirt sich mit croupös faserstoffigem Produkte.

Sehr häufig ist dasselbe aber primär, durch local auf das Auge wirkende mechanische oder chemische Schädlichkeiten hervorgerufen.

Ja nicht selten lässt sich auch nicht eine Spur einer Allgemeinkrankheit und einer Gelegenheitsursache als Erklärungsgrund rascher Exsudation croupös faserstoffigen Produktes in die Hornhaut finden. Der Mensch liebt es, aus seiner Phantasie zu schöpfen, was die Natur seinen Sinnen unzugänglich gemacht oder zur Zeit noch verborgen hält. Man hat daher solche Fälle auf eine latente Scrophulose, auf Rheuma u. s. w. zu basiren versucht. Eine nicht geringe Anzahl der in den Büchern als scrofulose, rheumatische Hornhautabscesse beschriebenen Localleiden gehören wesentlich hierher.

§ 315. In der Aetiologie liegt der Schlüssel zu vielen der Erscheinungen, welche den Exsudationsprocess des croupös faserstoffigen und tuberculosen Produktes in der Hornhaut zu begleiten pflegen. Dieses ist der Grund, warum ich die Aufzählung der Causalmomente der Schilderung der begleitenden Erscheinungen voranschickte, und auf specielle Pathologien verweisend mich auf jene Symptome beschränken zu können glaube, welche das Auge als abgesondertes Ganzes betreffen.

In dieser Hinsicht ist vor Allem zu bemerken, dass die Infiltration der Hornhaut mit croupös faserstoffigen und tuberkulosen Produkten in der Regel nur ein Theil eines über den ganzen Augapfel ausgebreiteten Exsudationsherdes sei, daher sie denn auch ganz gewöhnlich in der Symptomatologie der Panophthalmitis prangt.

Doch fehlen mitunter die der letzteren zukommenden hochgradigen Circulationsstörungen in der Bindehaut, in den Orbitalgeweben, und der fast unerträgliche, verschieden nuancirte, wegen seines Einflusses auf das Gehirn nicht selten Gefahr drohende Schmerz.

Der Entwickelungsgrad der begleitenden Congestion und des Schmerzes sind höchst variabel, er steht weder mit der Quantität des gesetzten Exsudates, noch mit der Rapidität seines Zustandekommens in irgend einem stetigen Verhältnisse, bei massiger Ausschwitzung croupös faserstoffigen oder tuberkulosen Exsudates findet sich häufig nur unbedeutende Sensibilitätsstörung und eine Bindehautcongestion, wie sie einer einfachen Keratitis oder Iritis, einem simplen Catarrhe zukömmt, ja es geschieht gar nicht selten, dass Schmerz und Congestionserscheinungen gänzlich fehlen. Man hat solche Infiltrationsherde desshalb auch kalte Abscesse genannt.

Es kommt auch in nicht wenigen Fällen vor, dass die Exsudation unter scheinbarem Indifferentismus des Gefäss- und Nervensystemes im Auge vor sich geht, und erst, nachdem sie auf einer gewissen Höhe angelangt ist, oder aber, wenn der Erweichungsprocess beginnt, die Reaction hervorruft, und auf nicht unbedeutende Grade hinaufschraubt. Namentlich ist dieses nach meinen bisherigen Erfahrungen bei der Tuberkulose des Auges der Fall. Die Ablagerung grauen Tuberkels geht unter ganz unbedeutenden Circulationsstörungen einher, erst später, nachdem gelber Tuberkel in grösserem Maasse anschiesst und seine Schmelzung florirt, entwickelt sich unter gleichzeitiger tuberkuloser Infiltration der Bindehaut und des subconjunctivalen Gewebes congestive Röthe und chemotische Schwellung. In den von mir beobachteten Fällen fehlten eben so wohl der Schmerz als die Lichtscheu in sämmtlichen Stadien. Das einzige nervöse Symptom betraf den specifischen Nerven des Auges, es war Amaurose als Folge der Erkrankung der Netz- und Aderhaut.

§ 316. Der Verlauf des in Rede stehenden Localprocesses ist ein höchst variabler. Die grössere oder geringere Neigung des Exsudates zum Zerfliessen, der verschiedene Grad seiner Corrosionsfähigkeit und eine Unzahl anderer Verhältnisse bestimmen so viele Abweichungen, dass es zuletzt unmöglich wird, eine Regel aufzustellen.

Vor Allem ist zu bemerken, dass eine nicht unbeträchtliche Anzahl der Fälle in einer allgemeinen Bluterkrankung begründet sei, die an und für sich und durch andere, in lebenswichtigen Organen gesetzte Veränderungen häufig den Tod bedingt, und sofort den Localprocess in seinem Verlaufe unterbricht. Dieses gilt nicht nur von der croupös tuberkulosen, es gilt auch von der croupös faserstoffigen Krase im eigentlichen Wortsinne.

Von einem Verlaufe und den Ausgängen des Localprocesses kann also im Grunde genommen nur nach Erlöschen der begründenden Krase und in Fällen die Rede sein, in welchen die Exsudation ein rein örtliches, auf das Auge beschränktes Leiden vorstellt.

Im Allgemeinen kann man hier sagen, dass Ablagerungen, welche unter den Erscheinungen einer Panophthalmitis zu Stande kommen, unter bedeutender Congestion der Nachbargebilde und heftigem Schmerze einhergehen, fast immer in kurzer Zeit ihre sämmtlichen Stadien durchgehen, und den Augapfel consumiren, indem das Exsudat und mit ihm die infiltrirten Organe schmelzen oder

aber necrosiren, zu einem schmierigen, zunderähnlichen missfärbigen, übelriechenden fettigen Schorfe verwandelt werden, welcher sich abstösst. Wenige Tage genügen, diesen Ausgang herbeizuführen.

In den übrigen Fällen, namentlich aber bei den sogenannten kalten Abscessen ist der Verlauf gewöhnlich ein langsamerer, die Infiltration und die weiteren Metamorphosen gehen langsamer von Statten, der Process zieht sich durch eine lange Reihe von Tagen, nicht selten auch durch mehrere Wochen hin, ehe er sein Ende erreicht. Dieses ist fast immer ein eben so betrübendes, als jenes, welches den Schlussstein acut verlaufender Exsudationen bildet. Die Neigung des croupösen Faserstoffes zum Zerfallen und die damit sich entwickelnde Corrosionskraft sind Momente, welche einer Rettung des Sehvermögens unübersteigliche Hindernisse in den Weg legen. Dazu kommt noch, dass die Exsudation in das Hornhautparenchym der Regel nach nur ein Theil eines über den ganzen Augapfel ausgebreiteten Ablagerungsprocesses ist. Zerstörung oder Funktionsuntüchtigkeit der Netzhaut und Uvea sind also fast immer unmittelbare Consequenzen, sie führen Amaurose und weiterhin Atrophie des Augapfels herbei, selbst wenn die weiteren Metamorphosen des Cornealexsudates die möglichst günstigen Wendungen nehmen würden.

Ein solcher günstiger Ausgang wäre Resorbtion des Produktes, ehe dasselbe das Cornealparenchym zur Schmelzung gebracht, zerstört hat. Resorbtion des starren croupösen Faserstoffes ist nicht möglich ohne vorläufige Verflüssigung desselben, mit der aber auch schon die Schmelzung des in Contakt stehenden Parenchyms eingeleitet ist. Zugleich kömmt der Umstand in Betracht, dass Schmelzung, Verflüssigung des starren Produktes ohne bedeutende Volumszunahme nicht möglich ist, dass daher der Druck, welcher von Seite des Exsudates auf das infiltrirte Parenchym ausgeübt wird, eine sehr bedeutende Steigerung erfährt. Eine nicht unbedeutende Anzahl von Fällen, in welchen die infiltrirten Cornealpartien brandig absterben, finden hierin ihre Erklärung.

Es sind also gerade jene Momente, welche den günstigsten Ausgang, die Resorbtion einzuleiten fähig wären, solche, welche die Zerstörung der Hornhaut unmittelbar mit sich führen. Jene Exsudationsherde, welche ohne Spur zu hinterlassen durch Aufsaugung vollständig verschwinden, können daher unmöglich Ablagerungen croupösen Faserstoffes sein, ein solcher Vorgang setzt ein zur Corrosion ungeeignetes blandes Produkt voraus.

Ich will damit nicht die Möglichkeit läugnen, dass einzelne Bestandtheile des croupös faserstoffigen Exsudates und eines localen Tuberkels der Aufsaugung anheimfallen können. Die Metamorphosen dieser Produkte in anderen Körpertheilen, und selbst einzelne seltene Fälle von Cornealinfiltrationen stellen es als unwiderlegbar heraus, dass Theile des Exsudationsherdes durch Resorbtion verschwinden können, allein immer ist damit auch Substanzverlust gesetzt, es gehen immer die im Verflüssigungsstadio geschmolzenen Antheile des Parenchyms mit. Auch trifft die Resorbtion nicht alle Elemente des Exsudates gleichmässig, sondern die flüssigen und fetten vorherrschend, der Inhalt des Abscesses dickt sich nach und nach ein, und es restirt ein aus freiem Fette, Cholestearinkrystallen und Kalksalzen bestehender, mit formloser organischer Masse gemischter Brei, der sich bei fortgesetzter Resorbtion in ein festes, kalkiges, fettarmes Concrement ballt, um welches herum die Cornea atrophirt. Die Verfettigung und Verkreidung ist also nicht so ein

Attribut des starren Exsudates, es ist immer ein Ausgang eines vorläufig gebildeten, nicht zum Durchbruch gekommenen Abscesses.

Immérhin ist dieser Ausgang aber ein äusserst seltener, eine Ausnahme, fast jederzeit ist Schmelzung und Abstossung des Cornealparenchyms in dem ganzen Umfange des Exsudationsherdes die unmittelbare Folge. Das dadurch in der Hornhaut gesetzte Loch verbreitet sich beständig durch neue Ablagerungen zerfliessenden Produktes und consumirt endlich die ganze Hornhaut, der Bulbus geht phthisisch zu Grunde, oder aber der ursprüngliche Herd wird ringsum begrenzt durch einfache Keratitis mit genuin faserstoffigem und albuminösem Exsudate, das corrodirende Geschwür verwandelt sich in ein rein eiterndes, vernarbendes. Von diesem Momente an fallen dann die weiteren Erscheinungen und Ausgänge mit denen des einfachen Hornhautgeschwüres zusammen.

3. Das rein eitrige und narbenbildende Exsudat.

§ 317. Ich fasse unter dieser Aufschrift eine beinahe unübersehbare Reihe differenter Produkte zusammen, Produkte, die ihrer Zusammensetzung nach einerseits an das jauchig eitrige, anderseits an das starre, organisationsfähige, rein faserstoffige streifen. Nur die blande Beschaffenheit derselben, die geringe Corrosionskraft, die Neigung zur Organisation und die sofort mit ihrem Auftreten gesetzte Möglichkeit zur Verheilung lassen sie ohne Zuhilfenahme zusammengesetzter optischer Insrumente von den im Vorhergehenden geschilderten Produkten unterscheiden.

§ 318. Formelemente des genuinen, albuminösen Eiters mischen sich in ihnen nach den verschiedensten Quantitätsverhältnissen mit einfach plastischem Faserstoffe, der theils nach dem ihm vorgeschriebenen Entwickelungsgange höhere Stufen der Organisation erklimmt, theils ungünstigen Verhältnissen unterliegend verflüssigt und mit den Bestandtheilen des Eiters verschwimmt. Häufig kleben dem Exsudate, wenigstens zeitweilig, Elemente croupösen Faserstoffes an, sie erklären die in manchen Fällen dem Produkte inhärirende Fähigkeit, anstossende Gewebe zur Schmelzung anzuregen. Aus der verschiedenartigen Combination dieser Grundbestandtheile resultiren Nuancen, die das Exsudat fast in jedem Falle unter einer andern Form erscheinen lassen.

§ 319. Immerhin ist aber die flüssige Form, die Eiterconsistenz die vorschlagende, sie ist eine nothwendig erforderliche, auf dass ein Exsudat als eitriges erklärt werden könne. Sie ist entweder eine ursprüngliche, das Produkt geht unter flüssiger Form zu Tage, oder aber eine abgeleitete, der Eiter entwickelt sich aus vorläufig starrem Blasteme, durch Zerfallen fibrinöser Gerinnungen.

§ 320. Weiter ist das rein eitrige narbenbildende Exsudat entweder ein primäres oder secundäres, das ist ein solches, welches sich zu Produkten anderer Processe hinzugesellt, selbe umgrenzt, und die Verheilung der durch erstere bedingten Substanzverluste einleitet.

§ 321. Es leuchtet aus dem Allem ein, dass die äussere Gestalt des Infiltrationsherdes mit eitrigem Produkte in verschiedenen Fällen eine höchst verschiedene sei.

Um einige Ordnung in die Schilderung derselben zu bringen und eine leichtere Einsicht in den eigentlichen Vorgang zu ermöglichen, dünkt es mir am zweckdienlichsten, mit der Erörterung jener Fälle die Scene zu eröffnen, in welchen das eitrige Produkt durch Schmelzung einfach plastischen, in das Hornhautparenchym infiltrirten Faserstoffes unter der Form eines Abscesses zum Vorschein gekommen ist.

§ 322. Nachdem die Erscheinungen einer Keratitis simplex parenchymatosa kürzere oder längere Zeit vorhergegangen sind, beginnt plötzlich das Centrum des Herdes d. i. jene Stelle, in welcher die Trübung durch massigere Ablagerung am intensivsten hervortritt, zu schwellen, das ursprüngliche gelatinöse Ansehen derselben kehrt zurück und nicht selten entwicklen sich sogar einige Gefässzweigelchen, Symptome, welche den Uebergang der einfachen Keratitis in die vasculose bezeichnen, und sofort das Verhältniss dem ganz analog gestalten, als ginge die Exsudation eitrigen Produktes unmittelbar aus einer Keratitis mit Gefässbildung hervor.

Bald trübt sich aber das Centrum des Herdes desto intensiver, wird gänzlich undurchsichtig und nimmt die dem Eiter eigenthümliche gelbe Farbe an. Es hat sich in der Cornea ein Eiterdepôt gebildet, welches von wolkig trübem oder in Vascularisation begriffenem organisirendem Blasteme umgeben wird, und mehr weniger rasch in centrifugaler Richtung und nach vorne oder hinten um sich greift, seine Grenzen erweitert.

Das Krankheitsbild gleicht dann ganz jenem, welches sich dem Beobachter in Fällen darbietet, in welchen ein umschriebener Eiterherd ohne vorausgegangene Erscheinungen einer Keratitis entwickelt wird, in welchen die Ablagerung eitrigen Exsudates das primäre ist, und erst nachträglich die Begrenzung mittelst eines Saumes einfach plastischen, organisirenden, und dabei vascularisirenden Exsudates eingeleitet wird.

Nicht selten geschieht es unter solchen Verhältnissen, dass der in die Zwischenblatträume der Hornhaut abgelagerte Eiter, dem auf ihm lastenden Drucke ausweichend und dem Gesetze der Schwere folgend, sich senkt und Onyces erzeugt, die ihrem äusseren Ansehen nach vollkommen denen gleichen, welche durch Senkung Zerflossenen croupösen Faserstoffes aus vorläufig gebildeten Abscesshöhlen zu Stande kommen.

Der Unguis wächst in dem Maasse als die Ablagerung eitrigen Produktes in dem primitiven Herde zunimmt, sein oberer Rand stösst endlich mit dem unteren des Abscesses zusammen, dieser breitet sich mehr und mehr aus, und zuletzt ist die Cornea ihrer Totalität nach in einen gelblich-weissen oder gelben Knopf verwandelt, dessen Rand unmittelbar an den Limbus conjunctivalis grenzt.

Es ist dieses wieder ein Resultat, welches nicht selten ohne Vermittelung eines Unguis während des Verlaufes einer Keratitis simplex oder vasculosa, in vielen Fällen aber auch primär ins Leben tritt, indem sich ohne jedes Symptom einer localen vorläufigen Erkrankung die Hornhaut in der schnellsten Zeit, über Nacht, in einen sogenannten Vortex purulentus verwandelt.

§ 323. Bei der anatomischen Untersuchung findet man den Eiter fast immer in Form eines sehr flachen, meniscoiden Scheibchens zwischen die Blatträume der Hornhaut abgelagert, es ist die Exsudation auf nur wenige

Interlamellarräume beschränkt geblieben, und nur in seltenen Fällen die ganze Dicke der Hornhaut Sitz eitrigen Produktes. Nach vorne und hinten wird der Abscess entweder von durchsichtigem oder aber von Cornealparenchym bedeckt, welches mit einfach faserstoffigem, organisirendem oder selbst vascularisirendem Exsudate infiltrirt ist.

Je nach der Mächtigkeit dieser überlagernden Hornhautschichte ist nun auch das Aussehen ein etwas differentes.

Mitunter geschieht es, dass die eitrige Exsudation in ziemlicher Menge in den oberflächlicheren Zwischenblatträumen angesammelt wird. Durch die Ausdehnung dieses Raumes tritt dann der Herd nicht selten etwas über das Niveau der Cornealvorderfläche hervor, bildet einen sehr flachen gelblichen Hügel, ein Zustand, der von Carron de Villards [167] Onyx subconjunctivalis genannt wurde.

In anderen Fällen, und dieses sind die häufigsten, liegt der Eiterherd tiefer, es sind die mittleren Blatträume der Hornhaut durch zwischengelagerten Eiter ausgedehnt, wie man dieses auf den ersten Blick erkennt, wenn man die Hornhaut von der Seite her betrachtet, wo man über die opake Eiterscheibe eine mehr weniger beträchtliche Schichte entweder ganz gesunden spiegelnden oder mit organisirenden, starren, selbst Gefässchen führenden Produkten infiltrirten Cornealparenchyms überkleidet findet.

Diese Abscesse gehen durch unmerkliche Zwischenstufen in die hinteren über, deren Endglied Eiteransammlungen zwischen Descemeti und der tiefsten Hornhautlage abgeben (Carron's Onyx subaquosus).

Sticht man eine derartig erkrankte Hornhautparthie an, so entleert sich immer ein grosser Theil des enthaltenen eitrigen Fluidums, dasselbe spritzt oft auf ziemlich namhafte Distanz hervor und beurkundet damit den Druck, unter welchem sich dasselbe während des Lebens befindet.

Das Produkt lässt eine wässerige, durch die feinste, lichte Punktmasse trübe Flüssigkeit als Grundsubstanz erkennen, in welcher sich je nach verschiedenen Fällen eine verschiedene Quantität dunkler Molekule diversen Calibers und feiner Fettbläschen eingestreut finden. Die Hauptmasse bilden Kerne und Zellen in den verschiedensten Graden ihrer Entwickelung. Man findet eine Unzahl ungemein kleiner, bläschenähnlicher rundlicher oder ovaler Kerne mit scharfen halbdunklen Contouren und fast homogenem, trüblichem Inhalt, andere grössere, in welchen der Inhalt bereits durch Differenzirung seiner chemischen Bestandtheile mehr weniger dunkle isolirte Körnchen erkennen lässt, und noch andere, in welchen bereits deutlich die Kernkörperchen wahrnehmbar geworden sind. Sie bilden häufig durch evident doppelte Contour schon den Uebergang zur wahren Zelle mit äusserst feiner Zellenwand und durchsichtigem wasserhellem Inhalt. Der Zellenraum findet sich in vielen vergrössert, es resultiren runde und ovale Zellen mit theils wasserhellem, theils staubähnlich getrübtem, lichtem Inhalte, in welchem eine grössere oder geringere Anzahl dunkler Körnchen schwimmen. Diese letzteren nehmen an Masse zu, sie ballen sich und daraus resultirt nun eine Zelle, die fast immer ihrer Menge nach in dem Produkte vorschlägt, den cardinalen Bestandtheil des Exsudates abgibt. Es ist die Eiterzelle mit ihrer scharfen halbdunklen Contour und einem, den grössten Theil des Zellenraumes erfüllenden dunkel granulirten Centralkörper, dem die scharfe, häutige Grenze fehlt, der vielmehr durch allmälige Dichtigkeitsabnahme

fast unmerklich in die wasserhelle Peripherie des Zellenraumes übergeht. Durch Behandlung mit Essigsäure zerstäubt der Centralkörper, es treten die Körnchen aus einander, und es treten die Kerne in Drei- oder Vierzahl hervor. Seltener sind kernlose Zellen mit wasserhellem oder trüblichem Inhalte und eigentliche Körnchenzellen; wo sie aber vorkommen, und dieses scheint mir nach den bisherigen Erfahrungen in älteren Abscessen der Fall zu sein, sind sie ungemein häufig. Sie machen dann den grössten Theil der geformten Parthien des Exsudates aus, und mischen sich mit ausgebreiteten, ganz unregelmässig gestalteten Klümpchen congregirter Fettkörnchen in reichlichem Maasse. Neben diesen Elementen finden sich fast immer Flocken geronnenen Fibrins, als schollig faserige, lichttrübliche äusserst fein granulirte, in anderen Fällen aber als dunkelkörnige Massen ohne alle Andeutung einer Struktur, höchstens mit einer ganz ungemein feinen lichten Streifung.

In Fällen, in welchen der Abscess aus einer Keratitis vasculosa hervorging, oder aber sich mit vascularisirendem Exsudate umsponnen hatte, fehlen auch niemals Blutkörperchen, theils frisch und offenbar ganz junger Formation als unregelmässig rundliche, blass gelb-bräunliche Bläschen von verschiedener Grösse mit dunkler, scharfer Contour und homogenem Inhalt, theils geschrumpft und zusammengebacken in unregelmässige Haufen. Ja in einzelnen Fällen nehmen diese Blutkörperchen ungemein überhand, sie überdecken zum grossen Theile die anderen Formelemente, und das aus ihrer Höhle ausgetretene gelöste Hämatin färbt die Grundsubstanz und Fibringerinnungen gelb-bräunlich, das Exsudat ist ein hämorrhagisches. Es kommt immer nur dort vor, wo das Exsudat einen bedeutenden Antheil organisationsfähigen Blastems in sich schliesst, und die damit gegebene Anlage zu höherer Gestaltung in üppiger Vascularisation der Abscesswandungen zu erkennen gibt. Es ist ein Attribut jener Abscesse, welche aus der vorläufigen Entzündung mit Gefässbildung auftreten oder aber später von einer Keratitis vascularis umsäumt werden. In Abscessen, welche rasch, und ohne alle vorausgehende Erscheinungen einer Keratitis zu Tage gehen, fehlt constant die Beimischung von Blutbestandtheilen, es wäre denn, und dieses ist ein sehr seltener, von mir noch nicht beobachteter Fall, dass Blutextravasate aus den, den Cornealfalz umgebenden Gefässen sich mit dem Hornhautexsudate mischen.

Ausgenommen dieser rein zufälligen Complication der eitrigen Hornhautexsudation mit Blutaustretungen aus den Nachbargebilden ist das hämorrhagische Exsudat in der Cornea also stets begründet in der Schmelzung vascularisirten Neugebildes, das in den Blutschläuchen und Blutkanälchen früher gesetzten keratitischen Produktes entwickelte Blut tritt mit der Schmelzung des Exsudates heraus aus seinen Spalten und Gängen, es mischt sich dem flüssigen Eiter bei.

Dieses führt mich auf die Wandungen des Abscesses selbst. Ich bemerkte schon oben, dass weithin in den meisten Fällen die grösste Ausdehnung des Abscesses in einen oder doch nur sehr wenige unmittelbar an einander anstossende Interlamellarräume falle, dass nur selten die erkrankte Parthie der Hornhaut in der ganzen Dicke infiltrirt gefunden werde. Der eitrige Abscess der Hornhaut hat dem entsprechend nur eine vordere und eine hintere Wand, welche sich an der Peripherie des Herdes unter einem spitzigen Winkel schneiden. Dadurch unterscheidet er sich wesentlich von der zikzak

verlaufenden Abscesshöhle des croupös faserstoffigen Hornhautexsudates. Die meniscoide Gestalt des eitrigen Abscesses ist eine nothwendige Folge des flüssigen Zustandes, in welchem sich das eitrige Produkt gleich nach seiner Ablagerung befindet, und des Druckes, der auf ihm lastet. Es sucht nach allen Richtungen hin auszuweichen und die blätterige Textur der Cornea ist seiner Ausbreitung in die Fläche ganz gelegen. Geben die Lamellen im ganzen Umkreise eines centralen Abscesses gleichmässig nach, so behält der Abscess seine Scheibenform, widrigenfalls wird er winkelig eckig, ja durch Nachgeben an einem Punkte in grösserem Maasse dringt der Eiter leicht in ganz gesunde Hornhautparthien vor, er gelangt, an die peripherischen, lockerer gebauten Parthien und versenkt sich in den mittleren Zwischenblatträumen, er formirt eine secundäre Abscesshöhle, einen Onyx. Ist aber der Abscess an der Peripherie der Hornhaut gelagert, so nimmt er ganz gewöhnlich eine nierenförmige Gestalt an, indem eben die centralen Parthien der Blätter fester an einander haften, als die peripheren, der Eiter also leichter am Hornhautrande sich ausbreiten kann.

Diese nierenförmigen Hornhautabscesse sind ganz geeignet, den eigentlichen Bildungsherd des Eiters, die Ablagerungsstelle im Centro des Herdes zu erweisen, d. i. darzuthun, dass das Produkt nicht immer an jenem Punkte zum Vorscheine trete, an welchem es ursprünglich aus der Ernährungsflüssigkeit ausgeschieden wurde. Der Exsudationsprocess ist häufig an andere Stellen gebunden, die Unmöglichkeit, das Exsudat an dem Orte der Deposition zu fassen, bedingt die Ausbreitung des Herdes in centrifugaler Richtung.

Dieses erklärt nun den Umstand, warum eitergefullte Abscesshöhlen fast immer in ihrem Centrum geräumiger sind. Hier ist der eigentliche Krankheitsherd, hier geht die Exsudation gleichzeitig in mehreren Schichten der Cornea vor sich, gibt aber einmal ein Zwischenraum nach, so ist bereits ein Weg gebahnt, auf welchem auch Ablagerungen aus anderen Blatträumen der Hornhaut ausweichen, und so dem auf sie wirkenden Drucke entgehen können. Die im Centro des Herdes gegenseitig von einander abgelösten Blätter schmelzen nämlich bald in Folge des Druckes und der jedem Eiter, wenn auch in geringerem Grade, inhärirenden Schmelzungskraft, und vermitteln somit die Communication zwischen den einzelnen Blattzwischenräumen. Es braucht sich somit nicht jede einzelne, in einem Interlamellarraume abgesetzte Exsudatschichte ihren eigenen Weg zu bahnen, und Separatherde zu bilden.

Hebt man daher die obere Wand des Eiterabscesses ab, so findet man die den Abscess einschliessenden Flächen des Hornhautparenchyms treppenförmig gegen das Centrum hin vertieft, die Abscesshöhle erscheint an der Peripherie nicht blätterig, sondern stufig und höchstens in der Mitte flockig fetzig von nicht ganz geschmolzenen, durchbohrten Blättern, der periphere Theil der beiden Wandungen verhält sich ganz wie die Wandungen des Onyx, es sind unversehrte oder doch nur wenig angegriffene Hornhautlamellen.

Diese Abscesswandungen finden sich nun in sehr differenten Zuständen. Häufig haften zwischen den sie belegenden Blatttrümmern Gerinsel von Faserstoff, die ihnen unter dem Wasser ein zart flockiges Ansehen geben, gewöhnlich aber, und dieses ist namentlich der Fall, wenn der Herd auf einer vorgängigen einfachen oder mit Gefässbildung einhergehenden Keratitis fusst, sind sie selbst

infiltrirt, es ist plastisches, vascularisirendes Exsudat in die Zwischenblatträume und ringsum in den Falz gelagert, welcher durch die Peripherie der Abscesswände gebildet wird.

Durch Schmelzung dieses Dammes vergrössert sich natürlich auch der Abscess, und, wenn der Process nicht rückgängig wird und Resorbtion oder Verkreidung des Produktes eintritt, bohrt er endlich durch.

Der Durchbruch geschieht selten, und nur dann nach hinten, wenn die hintersten Interlamellarräume der ursprüngliche Sitz des Abscesses waren, oder aber, wenn die Ablagerung zwischen Descemeti und der hintern Hornhautfläche zu Stande kam, wo die hügelartig nach hinten ausgebauchte Wasserhaut, der Ausdehnung unfähig, durchreisst, und den Inhalt des Abscesses zum Theil in die Vorderkammer entleert.

Der ungewöhnlich häufigere Sitz des Hornhautabscesses in den mittleren, weniger dichten Cornealschichten bedingt aber weithin in den meisten Fällen einen Durchbruch nach vorn, es trübt sich eine Parthie der vorderen Abscessdecke, erweicht, und fällt heraus, der Abscess berstet und sein Inhalt spritzt, wenn die Lidspalte nicht geschlossen ist, nicht selten auf eine ziemliche Entfernung hervor, ist aber das Auge bedeckt, so entleert er sich unmerklich.

Ganz auf dieselbe Weise brechen auch Onyces durch, sie entleeren sich wegen ihrer constanten Lagerung in der Mitte der Cornealdicke immer nach Vorne.

§ 324. Abscess und Unguis gehen so in ein rein eiterndes Geschwür mit weit überhangenden, fetzigen, dünnen, theils durchsichtigen, theils trübern Rändern über, welche fast immer bald schmelzen und eine vertiefte, geschwürige Fläche von dem Umfange und der Contour der Eiterhöhle zurücklassen.

Der Krankheitsprocess ist nun auf einen Punkt angelangt, auf welchem sich ohne Anamnese oft nicht mehr unterscheiden lässt, ob ein Abscess oder Onyx mit eitrigem Produkte vorangegangen ist, ob die Geschwürsfläche die Grenzmarke eines entleerten eitrig jauchigen oder croupös-faserstoffigen Infiltrationsherdes darstellt, oder ob die eiterbedeckte Cornealmulde das Resultat der Schmelzung eines Produktes ist, welches ursprünglich bestimmt war, einen, durch mechanische oder chemische Schädlichkeiten, durch eine herpetische Efflorescenz oder aber durch Corrosion mit blennorrhoischem Secrete gesetzten, Substanzverlust zur Heilung zu bringen. Alle diese Localprocesse können unter Umständen, welche der unmittelbaren höheren Gestaltung der zum Ersatze abgelagerten Produkte entgegenwirken, die veranlassende Ursache der Entwickelung eines rein eiternden Geschwüres werden, welches in Anbetracht seiner Pathogenese als ein secundäres bezeichnet werden muss, bezüglich seines ganzen Verhaltens aber mit dem primären zusammenfällt, das ist mit jenem Geschwüre, in welchem der Substanzverlust eine unmittelbare Folge der rein eitrigen Schmelzung eines in das Hornhautparenchym abgelagerten Produktes ist.

Es kommt nämlich das rein eiternde Geschwür der Hornhaut häufig dadurch zu Stande, dass unter den Erscheinungen einer Keratitis simplex oder vasculosa superficialis eitriges Produkt an der äussersten Oberfläche der Horn-

haut unter das Epithel und in die vordersten Zwischenblatträume ergossen wird oder durch Schmelzung bereits bestehender Exsudationen in die Erscheinung tritt, es trübt sich plötzlich eine umschränkte Stelle der Hornhautvorderfläche intensiver, wird undurchsichtig, grau, endlich gelb, gewinnt ein eigenthümlich gelockertes rauhes Aussehen und stösst sich nach jederzeit sehr kurzem Bestande ab, es ist eine Cornealfacette mit geschwürigem Grunde gegeben, welche sich durch weitere Ablagerungen und Schmelzung der Exsudate allmälig auszubreiten fähig ist, es hat sich ein wahres Hornhautgeschwür entwickelt.

Der Sitz des rein eitrigen Hornhautgeschwüres ist ein höchst differenter, es gibt keine Stelle der Cornealoberfläche, welche nicht den Standort desselben abgeben könnte. Nur der äusserste Rand ist ausgenommen, der nicht blätterige, strukturlose Antheil des Cornealparenchyms ist niemals eitrig infiltrirt, niemals fällt er in das Revier eines Geschwüres, es ist diese strukturlose Schichte die Scheidemauer, welche zu überschreiten der Process unvermögend ist.

Die Grösse des Geschwüres variirt von dem Umfange eines Pfefferkornes bis zu dem Flächeninhalte der Cornea selbst, es kommen Geschwüre vor, welche über die ganze Oberfläche der Hornhaut ausgebreitet sind. Bei richtigem Verständniss der zu Grunde liegenden Processe kann es wohl nicht schwer werden, jene Umstände zu errathen, welche enge umgrenzten und weit ausgebreiteten Geschwüren förderlich sind.

Die grösste Mannigfaltigkeit bietet aber die äussere Form der Geschwüre dar, sie wechselt nicht nur nach den verschiedenen Fällen, sondern auch in jedem einzelnen Falle nach der Zeit und den jeweiligen Verhältnissen.

Die Contour centraler Geschwüre ist im Allgemeinen eine rundliche oder ovale, mitunter unregelmässig winkelig buchtige, periphere Geschwüre erscheinen gewöhnlich lancettförmig, halbmondförmig, nierenförmig und im Falle sie auf den Boden eines ophthalmoblennorrhoischen Arrosionsgeschwüres fussen, selbst mondsichelförmig mit abgerundeten Spitzen. Die Contour des rein eitrigen Geschwüres ist, wie leicht einzusehen sein dürfte, grösstentheils abhängig von der Form des zu Grunde liegenden Substanzverlustes.

Die Ränder sind nur dann steil abfallend, wenn das Geschwür auf croupös faserstoffigen Ablagerungsherden zur Entwickelung kommt oder aber im Falle dasselbe aus einem rein eitrigen Abscesse hervorging. Dessen vordere Decke schmilzt nämlich niemals auf einmal in ihrer ganzen Ausdehnung, ihr peripherer Theil besteht durch einige Zeit unter der Gestalt trüber, überhängender Fetzen. Diese erweichen endlich bis an ihre Wurzel, stossen sich ab, und hinterlassen so einen unregelmässig buchtig winkeligen, oft wie befressen aussehenden Saum, dessen innere Fläche senkrecht auf der Cornealwölbung steht und in ihrer Dicke mit der Tiefe der ehemaligen Abscesshöhle wächst.

Gewöhnlich ist der Geschwürsrand ein wenig markirter, der Geschwürsboden geht fast unmerklich, unter einem sehr stumpfen Winkel in die Cornealoberfläche über, ihre beiderseitige Grenze lässt sich nur durch das Abhandensein des Epithels unterscheiden.

Fast immer ist der Geschwürsrand selbst auf eine grössere oder geringere Breite der Sitz einer Infiltration entweder mit starrem faserstoffigem Exsudate, oder aber mit weicherem, auf dem Wege der Zellenbildung höhere Gestaltung anstrebendem und daher auch vascularisirendem Produkte, es findet sich der Geschwürsrand fast stets in dem Zustande einer Keratitis simplex oder vasculosa,

nur selten stösst er an vollkommen normales durchsichtiges Cornealgewebe. Sind Gefässe entwickelt, eine mit Blutbildung einhergehende Keratitis an den nachbarlichen Parthien der Hornhautoberfläche ins Leben getreten, so ändern die in gerader Richtung von der Cornealperipherie zu dem Geschwüre hinziehenden Gefässe, an dessen Rand angelangt, constant ihren Lauf, sie biegen winkelig um, und umkreisen das Geschwür, ohne in den Geschwürsboden einzutreten. Nur feine Zweige, welche im rechten Winkel aus der Concavität derselben hervorgehen, überschreiten den Geschwürsrand, um sich unter dem Belege der eiternden Fläche zu verlieren. Diese Gefässentwickelung rings um die Peripherie des Geschwüres ist häufig eine ungemein reichliche, ein dicht gewebter Kranz unter einander verschlungener Blutströme umgibt die ulcerirende Stelle, ein blutrother Wall, dessen Convexität sich in eine Anzahl feiner Blutströmchen auflöst, die allmälig zu grösseren Strömen zusammentretend auf dem kürzesten Wege dem Limbus conjunctivalis zuschreiten.

Eine reichliche Blutbildung an den Marken des Geschwüres setzt eine ergiebige Exsudation bildungsfähigen Blastems voraus, und diese lässt sich unter solchen Umständen auch jederzeit mit dem Mikroskope nachweisen. Schon dem freien Auge erscheint häufig die nächste Umgebung des Geschwürsrandes ungewöhnlich saftreich, sulzig, aufgequollen, rauh, die Gefässe ziehen in succulentem Boden. Das bewaffnete Auge erkennt aber augenblicklich die übermässige Anbildung jungen Epithels und dessen Hervorgehen aus einer die Norm weit überschreitenden Quantität formlosen Plasmas, es erkennt augenblicklich alle jene Elemente, welche ich bei Gelegenheit der Keratitis superficialis mit Gefässbildung beschrieben habe.

Zugleich lässt sich aber auch häufig die auf der Oberfläche des Geschwürsrandes vor sich gehende Eiterbildung und damit die fortschreitende Vergrösserung des Geschwüres selbst verfolgen.

Die hier vorfindlichen jungen Epithelzellen erscheinen in den verschiedensten Uebergangsstadien zu der Eiterzelle und selbst zu der Körnchenzelle. In der weichlichen formlosen, nicht selten von anhängendem croupösem Faserstoffe dunkel punktirten, schmierigen Grundlage finden sich Kerne in den verschiedensten Entwickelungsstufen von dem kleinen trüben Bläschen bis zu der vollendeten ovalen Kernform mit eingestreuten Kernkörperchen. Die grösste Masse des Produktes wird aber von Zellen gebildet mit scharfer, halb dunkler Contour, sehr variabler Grösse von 0‴.006 — 0‴.01 Durchmesser, und ovaler etwas abgeplatteter Gestalt. Sie führen häufig einen wasserhellen, durch Berührung mit Wasser sich trübenden Inhalt und einen grossen, 0‴.0037 bis 0‴.0046 im Durchmesser haltenden Kern, und gleichen vollkommen jungen Epithelzellen. In vielen solchen Fällen zeigen sich aber zwei, drei, auch vier Kerne und der wasserhelle Inhalt schliesst mehr weniger dunkle Körnchen und selbst Fettbläschen ein. Durch allmälige Zunahme dieser Körnchen und Bläschen nähern sich andere Zellen allmälig der Eiterzelle, und in vielen ist der Typus der Eiterzelle vollkommen ausgeprägt, sie stellen Zellen der oben beschriebenen Form und Grösse dar, deren Höhle zum grössten Theile von einem nicht scharf begrenzten Klumpen dunkler Körnchen und Fettbläschen ausgefüllt wird, welcher Klumpen die Kerne einhüllt. Mit weiterer Zunahme dieser Granulationen gehen endlich die Eiterzellen in Körnchenzellen über, deren Wandung durch Resorbtion verschwindet, es sind in dem Belege des Geschwürs-

randes Eiterzellen, Körnchenzellen und formlose Plaques granulirter, fettiger Masse entwickelt. Tausende von jungen Blutkugeln mischen sich bei und verursachen bei überwiegender Quantität eine röthliche Färbung, das Exsudat ist ein hämorrhagisches.

So verwandelt sich das Produkt der Keratitis superficialis vasculosa, welches den Geschwürsrand umgibt, in Eiter, seine Formelemente verfettigen, stossen sich ab, und die Grenzen des Geschwüres rücken nach Aussen.

Ist der Geschwürsrand mit einem genuinen, fibrinösen, starren Produkte belegt, die Erscheinungen einer Keratitis simplex ringsum das Geschwür gegeben, so breitet sich das letztere gewöhnlich schwieriger aus, häufig gehet der Verfettigung eine Auflockerung mit Gefässbildung voraus, es gehen die starren Exsudate am Geschwürsrande erst eine Aufweichung ein, vascularisiren und nun erst beginnt die Umwandlung der einzelnen Formgebilde in Elemente des Eiters.

Der Boden kleinerer Geschwüre ist der Regel nach vertieft. Er ist mitunter, namentlich, wenn das Geschwür aus einem geschmolzenen herpetischen Bläschen hervorging, trichterförmig: ophthalmoblennorrhoische Arrosionsgeschwüre hinterlassen rinnenförmige Substanzverluste mit eiternden Flächen; in den übrigen Fällen aber erscheint das rein eiternde Geschwür von beschränktem Umfange fast immer muldenförmig ausgehöhlt.

Nur in seltenen Fällen ist der Grund kleiner Geschwüre vorgebaucht, eine Eigenschaft, welche ausgebreiteten, umfangsreichen Geschwürsflächen hingegen ganz gewöhnlich zukömmt. Diese Wölbung ist eine nothwendige Folge der verminderten Widerstandskraft, welche die geschwürige, durch Substanzverlust verdünnte Cornealparthie dem von hinten auf sie drückenden Inhalte des Bulbus entgegenzusetzen vermag. Der Druck, den die Contenta der Augapfelshöhle auf die Cornea ausüben, ist ein auf alle Punkte deren Hinterfläche gleichmässig vertheilter, und steht mit der Resistenz derselben im normalen Zustande im Gleichgewicht. Je tiefer der Substanzverlust, desto mehr wächst die Differenz beider Kräfte und je ausgebreiteter der Geschwürsgrund, desto mehr Angriffspunkte bieten sich, der relativ zur Resistenz vermehrten, Druckkraft dar, der Druck multiplicirt sich mit der Fläche des Geschwüres.

Der Geschwürsgrund tritt sofort im Verhältnisse zur Differenz zwischen der Druck- und Widerstandskraft hervor, der Geschwürsboden stülpt sich in Form eines Staphylomes so weit nach vorne, als erforderlich ist, auf dass beide Kräfte ins Gleichgewicht kommen, sein Scheitel steigt in beträchtliche Höhe über das Niveau der normalen Hornhautwölbung empor. Die Vorbauchung ist kegelförmig, wenn die Grösse des Substanzverlustes von der Peripherie des Geschwüres gegen dessen Centrum allmälig zunimmt, indem dann auch die Differenz beider wirkender Kräfte von dem Umfange gegen den Mittelpunkt des Geschwüres allmälig wächst. Der Geschwürsgrund wölbt sich aber blasenartig hervor mit wenig gekrümmtem Scheitel und steil abfallender Basis, wenn das Geschwür das Resultat eines abgedeckten Abscesses ist, und die Tiefe des Substanzverlustes an sämmtlichen Punkten des Krankheitsherdes wenig Verschiedenheit darbietet.

Die Geschwürsfläche ist stets von einem mehr weniger dicken Stratum gelblichen oder grau-weissen Eiters belegt, dessen Elemente dieselben sind, welche die Höhle rein eitriger Abscesse füllen. Nur sind häufig

Körnchenzellen in etwas grösserer Masse beigemischt, und fast immer finden sich aufgeschwemmte alte Epithelplatten von der Conjunctiva eingemengt. Nicht selten constituiren Blutkügelchen einen bedeutenden Antheil des Beleges und stempeln bei übermässiger Entwickelung das Exsudat zu einem wahrhaft hämorrhagischen, dem freien Auge rothgestriemt oder blutig gefleckt erscheinenden.

Unter dem Belege kömmt man bei successiv vorschreitender Untersuchung auf die blossgelegten und zum Theile zerstörten Cornealblätter. Sie präsentiren sich gewöhnlich nur als breitere und schmalere Ränder, indem die Grösse ihres Substanzverlustes im Verhältniss zu ihrer tieferen Lage abnimmt, der Geschwürsboden demnach treppenförmig von der Peripherie gegen das Centrum zu auf tiefere Schichten des Cornealparenchyms vordringt. Nur wenn das Geschwür aus einem abgedeckten Abscesse entstand, ist die vorderste Lamelle der hintern Höhlenwandung aus den oben erörterten Gründen auf einen grösseren Umfang erhalten, und erst gegen die Mitte des Geschwüres zu beginnt dessen Grund sich stufenartig abzuteufen.

Die einzelnen zu Tage gehenden Corneallamellen sind durch zwischengelagertes Exsudat im Bereiche des Geschwüres gegenseitig getrennt und nicht selten derart von einander abgehoben, dass ihre Ränder nach Aussen gestülpt erscheinen und dem Geschwürsboden das von Alters her bekannte blätterige Ansehen geben. Das zwischengelagerte Produkt erweist sich unter dem Mikroskop selten als ganz roher coagulirter Faserstoff, fast immer sind Kerne und Zellen beigemischt und in den meisten Fällen beurkundet eine üppige Vascularisation dessen namhafte Tendenz zur höheren Gestaltung, der Geschwürsboden befindet sich meisthin auf eine grössere oder geringere Tiefe in dem Zustande einer Keratitis parenchymatosa mit Gefässbildung. Daher hat denn auch jede noch so unbedeutende Verletzung desselben gewöhnlich eine parenchymatose Blutung im Gefolge.

Die bloss gelegten Ränder der Corneallamellen selbst erscheinen immer merklich geschwellt, trüblich, ihrer Faserung grösstentheils verlustig, als unregelmässig zackige Blätter oder Fetzen, deren freies Ende von dem eitrigen Belege und dem Infiltrate eingehüllt ist, deren andere Extremität aber der Regel nach mit scharfer Grenze in den normalen Antheil des betreffenden Hornhautblattes übergeht.

Nicht selten ist das Infiltrat auf die einzelnen Punkte des Geschwürbodens ungleichmässig vertheilt. Es resultiren daraus hügelähnliche Erhabenheiten, welche wohl zu unterscheiden sind von jenen Vorstauchungen des Geschwürsgrundes, welche die Druckkraft des Bulbusinhaltes bedingt. Sie kommen mehr überein mit jenen partiellen Ansammlungen normaler Grundsubstanz, welche ich bei der Schilderung der aus herpetischen Bläschen hervorgehenden Resorbtionsgeschwüre (§ 255) erwähnt habe. Hier wie dort sind die Bedingungen dazu gegeben, und daher findet man auch nicht selten eiternde Hornhautgeschwüre, deren bucklig drusiger Grund wesentlich dadurch verursacht ist, dass in den tieferen gesunden Schichten der Hornhaut wegen der Aufhebung des auf sie von vorne her wirkenden Druckes die zähflüssige Grundsubstanz eine günstige Gelegenheit zu normwidriger Anhäufung fand.

§ 325. Das den Geschwürsgrund infiltrirende Exsudat geht nach

Umständen sehr differente Metamorphosen ein. Es kann vorläufig nur von jenen die Rede sein, welche den Verschwärungsprocess nicht beenden, und daher nicht als Ausgänge zu betrachten sind.

§ 326. Mitunter wuchert es sichtlich und ergeht sich in üppiger Anbildung neoplastischer Gefässe, es tritt als ein schwammähnliches, rosig bis blutroth gefärbtes, bei jeder Berührung leicht blutendes, warzig drusiges Gewächs aus der Geschwürsmulde heraus und erweist sich sowohl in Bezug auf sein äusseres Aussehen, als in Bezug seiner Formelemente den Granulationen eiternder Wunden analog, es ist ein schwammiges Geschwür, ein ulcus fungosum etablirt.

Die Oberfläche desselben ist constant mit einer dünnen Lage reinen Eiters belegt. Dessen Formelemente gehen theils aus frischen, auf die Oberfläche der Granulationen abgelagerten, albuminösen Blastems hervor, theils sind sie abgestossene, ehemals integrirende Bestandtheile der Fleischwärzchen selbst. Die äussersten Schichten der letzteren werden nämlich zum allergrössten Theile aus Kernzellen gebildet, die alle Entwickelungsgrade nachweisen lassen von der jüngsten Formation bis hinauf zur verfettigten Eiterzelle. In den tieferen Schichten fehlen Eiterzellen, der Zelleninhalt führt höchstens einige wenige Fettkörnchen, ist wasserhell und der Raum der an Volum allmälig abnehmenden Zellenhöhlen erscheint mehr und mehr von dem Kerne ausgefüllt. Man findet mehr freie Kerne, die trübe strukturlose Grundsubstanz nimmt zu und in ihr finden sich Miriaden junger Blutkügelchen in wandungslosen Räumen. Noch tiefer fehlen die Zellen ganz, nur wenige Kerne treten hervor, diese sind in eine starre schollig faserige, staubähnlich und lichtgranulirte Masse eingehüllt, welche von feinen Blutströmchen durchkreuzt wird. In den tiefsten Stratis endlich erscheint der Bau geblättert, indem die Ränder der entblösst gewesenen Hornhautlamellen durch das zwischen ihnen ergossene starre, schollige, höchstens undeutlich faserstreifige Exsudat nach Aussen gestülpt werden.

Erst im späteren Verlaufe verliert sich der eitrige Beschlag und die obersten Zellenschichten der Granulationen verlieren ihren dunkel punktirten Inhalt, sie verfettigen nicht mehr, sondern metamorphosiren zu Epithelplatten, während die mittleren Schichten auf dem Wege der Zellentheorie in locker faseriges Bindegewebe übergehen, und die tiefsten Schichten durch Faserspaltung zu einem blätterigen starren, festen, knorpelähnlichen Narbengewebe werden.

Hornhautgeschwüre mit jauchigem Exsudate sah ich noch nie granuliren, die Analogie mit Geschwüren an anderen Körpertheilen lässt aber ein solches Vorkommniss als möglich erscheinen.

Wenn Granulationen auch häufiger sind bei durchbohrenden Hornhautgeschwüren mit vorgefallener Iris, so ist die Entwickelung der Fleischwärzchen auf oberflächlichen Geschwüren dennoch ausgemacht, mehrere von mir beobachtete Fälle bezeugen es. Es sind dieses immer solche Geschwüre, deren Rand mit dem Limbus conjunctivalis an einer Stelle in naher Berührung steht. Es scheint demnach der Contakt des Exsudates mit bindegewebiger Textur erforderlich zu sein, auf dass das Produkt auf dem Wege der Zellenbildung die faserige Struktur acquiriren könne.

§ 327. Im Gegensatze zu den schwammig wuchernden Geschwüren gibt es wieder solche, in welchen das den Geschwürsboden infiltrirende Produkt sammt den davon eingehüllten Blatträndern schmilzt und sich abstösst, ohne dass neues Exsudat an den Grenzmarken abgelagert würde. Es gibt Geschwüre, und sie sind nicht selten, in welchen sich Rand und Boden allmälig reinigen, den natürlichen Glanz und die normale Durchsichtigkeit erlangen, es ist jede Spur eines entzündlichen Produktes im Bereiche des Geschwüres verschwunden. Es erscheint dasselbe als eine Vertiefung in der Hornhaut mit stumpfwinkeligem abgerundetem Rande und treppenförmigem, nicht selten auch hügeligem Grunde, von welchem ein helles, klares aber unregelmässig verzerrtes Spiegelbild zurückgeworfen wird.

In diesem Zustande bleiben Geschwüre oft längere Zeit stehen, bis sich deren Oberfläche wieder sulzig zu trüben, selbst Gefässe anzubilden und Eiter abzusondern beginnt, in den früheren Zustand des Eitergeschwüres zurückkehrt, oder aber sich mit starrem, grau-weissem Faserstoff überzieht, ohne zu eitern, eine derbe Narbe ansetzt mit oberflächlicher, dünner Lage trüben Epithels.

Im Falle der Geschwürsboden wieder unter der Form einer Keratitis mit Gefässbildung krankhaft afficirt wird und das Bild eines eiternden Geschwüres darbietet, kann es nach einiger Zeit abermals geschehen, dass es sich reinigt und das Aussehen eines tiefgreifenden Resorbtionsgeschwüres bekömmt, und so wechselt mitunter eine Geschwürsfläche mehrmals ihre äussere Gestalt, versenkt sich dabei aber immer mehr und mehr, bis zuletzt in ihrem Centrum nur einige wenige Blätter unversehrt geblieben sind.

§ 328. Ist nun das Geschwür ein enge umgrenztes, oder aber bei grosser Ausbreitung bloss im Centro steil abfallendes, so tritt aus den oben aufgeführten Gründen die übermässig verdünnte Mitte seines Bodens sammt der anhaftenden Parthie der Wasserhaut in Gestalt eines trüben oder auch wasserhellen, bis hanfkorngrossen Bläschens hervor, und bildet das, was man als

Hornhautbruch, Keratokele, Hernia corneae

zu bezeichnen gewohnt ist. Die constituirenden Elemente desselben sind nach dem Mitgetheilten einige der hintersten, durch den Verschwärungsprocess blossgelegten Corneallamellen und der entsprechende Theil der Descemeti.

Der Hornhautbruch stellt nur eine durch mechanische Kräfte veränderte Lagerung des Bodens eines tiefgreifenden Geschwüres dar. So wie sich nun der Grund eines mehr oberflächlichen Geschwüres bald reinigt, bald durch weitere Infiltration wieder trübt, so ist dieses auch mit dem vorgedrängten Theile eines Geschwürsbodens der Fall, das Bläschen erscheint bald wasserhell, bald trüb, mit Eiter belegt.

So greift die Schmelzung immer tiefer und tiefer, und endlich sind auch die letzten Reste der Hornhautlamellen zerstört, und die wasserhelle Descemeti steht zu Tage, das Bläschen wird zum grössten Theile von der Wasserhaut formirt, welche sich durch das Löchelchen im Cornealparenchym nach Aussen drängt.

Ich sage, das Bläschen wird zum grössten Theile von der Wasserhaut

formirt, nicht ganz, denn der Geschwürsboden der Hornhaut ist immer ein schief gegen das Geschwürscentrum abfallender, und die Vortreibung betrifft nicht nur die entblösste Wasserhautparthie, sondern auch die Ränder der aufliegenden durchbohrten Corneallamellen, sie treten mit der Basis der Blase nach vorn und überlagern sie nach Art der Fassungen edler Steine. Der Hornhautbruch, oder besser gesagt, die Vorlagerung der Wasserhaut erscheint daher gewöhnlich von einem Kreise trüber Cornealsubstanz umsäumt.

In diesem Zustande kann die Keratokele einige Zeit bestehen. Man hat sie sehr häufig mit jenen hügeligen Vorbauchungen des Geschwürsbodens verwechselt, welche durch ungleichmässige Ansammlungen normaler Grundsubstanz in nahe unter der Oberfläche gelegene Interlamellarräume entstehen. Diese Hügel ähneln mitunter auch auf ganz überraschende Weise dem Wasserhautvorfalle, indem in der Rinne, welche durch die Erhebung ihrer Basis aus dem Geschwürsboden gebildet wird, sich zähere Bestandtheile des Geschwürsbeleges ansammeln und so auch die trübe Fassung wahrer Hernien der Descemeti simuliren.

Die Unkenntniss dieser Verhältnisse war namentlich Schuld an dem Glauben, es können mehrere Wasserhautvorfälle neben einander auf dem Boden eines und desselben Geschwüres zur Entwickelung kommen. Dieses ist aus mechanischen Gründen ganz unmöglich. Es fordert nämlich ein solcher Fall, dass das Geschwür an mehreren Stellen zugleich die Hornhaut bis auf die Descemeti durchbricht und dass das Balkenwerk, welches, aus Resten der Cornealsubstanz bestehend, die einzelnen Vorfälle gegenseitig trennt, die normale Widerstandskraft beibehalte, indem sonst der Geschwürsgrund, im Ganzen durch den Bulbusinhalt nach Aussen gedrängt, das Zustandekommen einzelner Blasen also unmöglich wird. Der Hauptgegengrund liegt aber darin, dass die Vorbauchung eines Theiles der Descemeti nicht durch Ausdehnung, durch Flächenzunahme der Wasserhaut erfolgt, sondern durch Zuziehung benachbarter Parthien der betreffenden Membran, die Bildung eines Vorfalles also jener einer zweiten und dritten im Wege steht.

Uebrigens haben meine sorgfältigen Untersuchungen die Nichtigkeit obiger Ansicht mit voller Gewissheit herausgestellt, und bewiesen, dass solche gruppig nebeneinander stehende Hügelchen durch Vorbauchung einzelner entblösster Parthien von vorderen oder mittleren Lamellen durch untergelagerte reichlichere Quantitäten durchsichtiger Grundsubstanz zu Stande kommen, und dass selbe unter allen Verhältnissen entwickelt werden können, unter welchen durch Verlust der auflagernden Schichten der von vorne her wirkende Druck verringert wird.

Es ist nun allerdings denkbar, dass eine Keratokele, ohne durchzureissen, wieder zurückgehen könne, indem während des kurzen Zeitpunktes, als sie dem von hinten andrängenden Inhalte des Bulbus wegen der geringen Anzahl der gebotenen Angriffspunkte Widerstand leistet, der Verschwärungsprocess sein Ende erreicht, und statt schmelzenden Exsudaten feste plastische, einfach faserstoffige Produkte auf der Geschwürsfläche abgesetzt werden, welche auch den Vorfall überkleiden und seine Resistenz vermehren, oder indem üppig hervorschiessende Fleischwärzchen das Bläschen bedecken, vergraben, und durch ihre weitere Organisation und damit gesetzte Schrumpfung die Wölbung abflachen und endlich aufheben: allein dieses geschieht gewiss äusserst selten,

und ein solcher Vorgang wurde bisher noch durch keine sicheren Beobachtungen constatirt, noch weniger aber ein Fortbestand des Bläschens, oder eine Einwachsung desselben als solches in das Parenchym einer Cornealnarbe nachgewiesen.

Nach den bisherigen Erscheinungen muss ich behaupten, ein wahrer Hornhautbruch reisse immer ein, indem das Bläschen unter allen Umständen eine zu geringe Widerstandskraft entwickeln könne, um dem Drucke nachhaltig zu begegnen, welcher schon der Norm nach auf seine Hinterfläche wirkt und durch gleichzeitige Contractionen je zweier gegenliegender gerader Augmuskeln nothwendig verstärkt werden muss. Die Gefahr ihrer Einreissung wächst, indem durch fortschreitende Verschwärung der seine Basis umfassenden Ränder des Hornhautdurchbruchs der Flächeninhalt der entblössten Parthie und mit ihr die Anzahl der Angriffspunkte für die sogenannte vis a tergo zunimmt. Selbst die kleinsten Vorfälle sah ich constant bersten.

Keratokelen erreichen niemals mehr als Hanfkorngrösse, die Angaben jener Autoren, welche Vorlagerungen der Wasserhaut von der Grösse einer halben Zuckererbse gesehen haben wollen, beruhen auf Täuschung, es sind dieses immer Narbenstaphylome, welche durch die Gewalt des Druckes, unter welchem sie stehen, sich in hohem Grade verdünnt haben, und dadurch stellenweise durchsichtig geworden sind. Genaue mikroskopische Untersuchungen, und Einsicht in die physikalischen Verhältnisse, welche eine solche enorme Ausbauchung der entblössten Descemeti ganz unmöglich machen, würden zweifelsohne einem derartigen Irrthume für immer vorgebeugt haben [168].

§ 329. Ich sagte, der blasig vorgedrängte Theil der Descemeti reisse immer nach kürzerem oder längerem Bestehen ein, das Kammerwasser stürzt dann hervor und es ist ein

durchbohrendes Hornhautgeschwür

gegeben, wie selbes auch häufig, ja in den meisten Fällen zu Stande kommt, ohne dass sich unter langsamer Vertiefung des Geschwürbodens vorläufig eine Keratokele ausgebildet hat, indem der letztere noch bei ziemlicher Dicke der hintergelegenen Hornhautsubstanz dem von hinten einwirkenden Drucke weicht und platzt.

Der Durchbruch des Geschwürbodens setzt keine Modifikation im Verschwärungsprocesse selbst, dieser letztere verfolgt nach wie vor seinen Gang, wenn nicht die Verhältnisse, unter denen sich die Ulceration überhaupt etablirt hat, der weiteren Schmelzung des auf und in den Ausbruchsrändern abgelagerten Produktes entgegen und dessen höherer Gestaltung zur Narbensubstanz förderlich sind.

So geschieht es denn, dass die Durchbruchsöffnung, ohne vergrössert worden zu sein, mitunter wieder narbig verschlossen wird, häufiger aber schmelzen die Ränder des geschwürigen Loches, indem das dieselben infiltrirende Produkt fort und fort die Eitermetamorphose eingeht und sich abstösst, die Oeffnung wird weiter und weiter, es ist endlich ein Drittheil, die Hälfte der Hornhaut ihrer ganzen Dicke nach verloren gegangen, ja es sind die Fälle nicht selten, in welchen die Cornea beinahe ihrer

Totalität nach untergeht, und zuletzt nur durch einen schmalen Saum repräsentirt wird, der ringsum dem Scleralrande anhaftet.

Weiter greift die Ulceration aber niemals, die strukturlose Randsubstanz der Cornea und gewöhnlich auch die peripheren Theile der hintersten Lamellen bleiben stehen, sie finden sich sowohl während des Verschwärungsprocesses, als auch lange darnach, wenn bereits veraltete Narben die traurige Kunde seines verheerenden Dagewesenseins geben.

Es wäre aber sehr gefehlt, ausgebreitete Hornhautdurchbrüche stets auf einen fortschreitenden Schmelzungsprocess in den Rändern ursprünglich kleiner Oeffnungen zu setzen. Die Mannigfaltigkeit jener Processe, welche die Entwickelung eines rein eiternden Geschwüres bedingen, ist unendlich gross, und mit ihr auch die Zustände der Hornhaut, unter welchen rein eitriges Produkt ihrem Boden entquillt.

Das eitrige Geschwür ist ja häufig nur bedingt in durchgreifenden Substanzverlusten; in vielen Fällen ist die Hornhaut schon in grossem Umfange zerstört, ehe das rein eiternde Geschwür in die Erscheinung tritt. Ich erinnere hier an jene Verheerungen, welche die Malacie, der Brand, eitrig-jauchige, croupös faserstoffige Infiltrate, mechanische Verletzungen und chemische Anätzungen setzen. Alle diese Momente bedingen zuletzt ein rein eiterndes Geschwür, sie gehen durch das Mittelglied des Verschwärungsprocesses der Heilung zu, dieser kömmt gewöhnlich erst zu Stande, wenn bereits Löcher von namhaftem Umfange in der Hornhautsubstanz eröffnet sind. Und selbst das rein eitrige Produkt, wenn es sich in einer Abscesshöhle häuft, bedingt nicht selten urplötzlich grossartige Durchbrüche, wenn nach Schmelzung der vorderen Decke die hintere dem Drucke des Augapfelinhaltes nicht gewachsen, in grossem Umfange einreisst und die weithin isolirten Fetzen derselben schmelzen, oder brandig ersterben.

§ 330. Immerhin ist aber das durchbohrende Hornhautgeschwür bezüglich seines äusseren Aussehens und besonders in Anbetracht seiner Folgen ein anderes, als das nicht perforirende. Die Modificationen betreffen jedoch nicht sowohl die Hornhaut selbst, sondern Nachbarorgane, das Geschwür wird ein complicirtes.

Nur bei äusserst feinen Durchrissen des Geschwüres ist die Möglichkeit gegeben, dass das Uebel auf die Hornhaut beschränkt bleibe, die Wasserhaut und den Humor aqueus aber nur vorübergehend treffe. Mit der Eröffnung des Geschwüres und der hinterlagernden Descemeti entleert sich nämlich ein Theil des Kammerwassers oder dessen gesammte Masse, die Hornhaut sinkt etwas ein und die damit gegebene Faltung reicht mitunter aus, um die Wundränder in gegenseitige Berührung zu bringen. Sie können unter günstigen Umständen durch mittlerweile abgelagertes plastisches Exsudat verkleben, und so eine weitere Ansammlung des Kammerwassers gestatten. Bei einem gewissen Spannungsgrad der Hornhaut berstet dann abermals der Geschwürsgund und so wechseln mitunter Füllungen und Entleerungen der Kammern etliche Male ab, bis das die Wundränder verklebende Exsudat an Masse und Consistenz hinlänglich zugenommen hat, um den Ausgang dauernd zu sperren, oder aber der Schmelzungsprocess weiter gegriffen hat, und die Perforationsöffnung der Hornhaut eine grössere geworden ist.

Bei bedeutenderem Umfange des Durchbruches fliesst immer das ganze Kammerwasser aus, und es treten Iris und Vorderkapsel an die Hinterwand der Cornea an. Je nach der mehr peripheren oder centralen Lage des Durchbruches und der Weite des Sehloches legt sich ein Theil der Regenbogenhaut oder der Vorderkapsel vor die Hornhautöffnung. Anfänglich ist die gegenseitige Berührung dieser Gebilde nur eine mechanische. Später wird aber immer durch Ausschwitzung plastischer Exsudate aus den Wundrändern der Hornhaut und bei Vorlegung der Iris, aus den Gefässen der letzteren eine Verlöthung zu Stande gebracht. Die Vorderkapsel oder Iris bilden einen Theil des Geschwürsgrundes. Die Vorderkapsel bleibt dabei in ihrer natürlichen Krümmung, die Iris tritt aber in Gestalt einer Blase und falls ein Theil ihres Pupillarrandes in die Oeffnung fiel, in Gestalt eines halskrausenähnlich gefalteten Knöpfchens hervor, entzündet sich und liefert Produkte, die denen der Hornhautwundränder entsprechen, bald eitrig zerfallen, bald in Form von Fleischwärzchen wuchern, bald aber bei derbem Gefüge auf dem Wege der Faserspaltung in fibröses Narbengewebe übergehen.

Wie viel von der Iris oder der Vorderkapsel in den Bereich des Geschwürsgrundes fällt, hängt natürlich zum grössten Theile von der Grösse des Cornealdurchbruches ab.

Bei sehr umfangreichen Durchbrüchen beschränkt sich die Summe complicirender Erscheinungen aber nicht auf blosse Vorlagerung der Iris oder der Vorderkapsel. Die Gewalt, mit der während der Perforation die in dem Hinterraume der Bulbushöhle befindlichen Organe nach vorne stossen, ist oft so bedeutend, dass die Descemeti ringsum von ihrer Verbindung losreisst, die Kapsel berstet oder selbst von der Zonula Zinnii abgetrennt wird und sammt der Linse und dem Glaskörper auf Distanz hervorgeschleudert werden und der Bulbus sofort einsinkt.

Bisweilen geschieht es dann, dass nebst der Iris Theile der Aderhaut und Netzhaut in die Hornhautwunde vorfallen und durch entzündliche Produkte schmelzen, oder brandig absterben, oder auch dauernd eingelöthet werden. Der Geschwürsgrund kann unter solchen Umständen also von den differentesten Organen gebildet werden.

Doch nicht immer ist mit ausgebreiteter Zerstörung des Cornealparenchyms eine solche Entleerung der Bulbushöhle und Vorlagerung seiner häutigen Gebilde gegeben. Es kommen Fälle genug vor, in welchen die Hornhaut fast ganz schmilzt, ohne dass die Iris und Linse, um so weniger also die tieferen Gebilde aus ihrer Lage gerückt würden. Das zu einem Brei geschmolzene Hornhautparenchym bleibt auf der Iris und Kapsel liegen, und wird erst nach und nach abgeschwemmt. Es wird dann der Geschwürsgrund von der Iris gebildet, die mit verengerter Pupille der Linse aufliegt und von der ganz unverletzten, wasserhellen, glänzenden, stark faltigen Descemeti bedeckt wird. Die weiteren Processe gehören dann natürlich nicht sowohl der Hornhaut an, sie wurzeln in dem Gefässsysteme der Iris.

§ 331. Durch diese Complicationen gelangen wir auf dem natürlichen Wege der Ideenassociation in das Gebiet der begleitenden Erscheinungen.

Um die letzteren aber in ihrer Bedeutung gehörig zu würdigen und Wiederholungen zu vermeiden, ist es nothwendig, die Bahn über das Feld der Aetiologie zu lenken.

§ 332. Das rein eiternde Geschwür ist in vielen Fällen ein secundäres. Es ist die Brücke, auf welcher erweichte Parthien und Brandherde der Heilung zuschreiten. Es vermittelt die Abstossung chemisch angeätzter, erschütterter, gequetschter, in grossem Umfange losgetrennter Cornealtheile und die Vernarbung der damit gesetzten Substanzverluste, sowie jene gerissener, zusammengesetzter, verunreinigter Wunden. Eitrig jauchige und croupös faserstoffige Exsudationsherde umgeben sich entweder gleich anfänglich mit genuin faserstoffigen und albuminosen Produkten oder aber lagern sich diese nachträglich auf den Boden der Substanzlücken ab und es resultiren nach Abstossung des corrodirenden Exsudates rein eiternde Geschwüre [169].

Mit diesen Momenten ist die Entwickelung eines rein eiternden Geschwüres gegeben, es frägt sich nun, was dessen Fortbestand veranlasse, nachdem alles entfernt und abgeschwemmt ist, was lebensunfähig geworden war, warum die zum Ersatze des Verlorenen abgesetzten Produkte, die sich ihrer Constitution nach und nach den aus ihnen hervorgehenden Formelementen offenbar zur höheren Gestaltung neigen, immer wieder verfettigen und eitrig zerfallen?

§ 333. Es ist höchst wahrscheinlich, dass die Einwirkung der athmosphärischen Luft auf die oberflächlichen Parthien des rein faserstoffig albuminosen Exsudates von wesentlichem Einflusse auf dessen Metamorphose zu Eiter sei. Ist doch die leichtere Schmelzung infiltrirter und verhärteter Abscesswände nach Eröffnung der Eiterhöhle und unter Zutritt der athmosphärischen Luft in der Chirurgie längst anerkannt, und lässt doch der Umstand auf eine ähnliche Begründung der Hornhautverschwärung schliessen, dass unter krampfhaft verschlossenen Lidern lichtscheuer Augen nur selten Cornealgeschwüre von einiger Ausbreitung gefunden werden.

Diese Hypothese wird um so plausibler, wenn man bedenkt, dass reine, einfache Wunden immer per secundam intentionem heilen, wenn sich ihre Flächen verschieben oder aber die Form der Wunde eine solche ist, dass eine gegenseitige Berührung der Ränder oder eine Bedeckung mit vorgelagerten Gebilden der Augapfelhöhle unmöglich wird. Vorstehende Wundkanten schleifen sich immer auf dem Wege einer langsamen Verschwärung ab. Es ist hier der Einfluss der athmosphärischen Luft oft ein ungemein auffallender, indem hart an der vereiternden Fläche Wundstellen, welche mit lebensfähigen Organtheilen in Berührung stehen per primam intentionem verkleben, eine fehlerhafte Constitution des Exsudates, also als unannehmbar darthun. So erklärt sich denn auch die Entwickelung rein eiternder Geschwüre auf dem Boden geborstener herpetischer Efflorescenzen, der im Verlaufe der Ophthalmoblennorrhoe entstandenen und nach deren Ablauf fortbestehenden Cornealfacetten u. s. w.

Dass die athmosphärische Luft in dieser ihrer Wirkung durch Schwängerung mit Rauch, Staub, scharfen Dämpfen u. dgl., sowie durch den gleichzeitigen Einfluss der scharfen Thränen unterstützt werde, liegt auf der Hand.

§ 334. Immerhin ist aber der Complex dieser Schädlichkeiten in vielen Fällen ganz unzureichend, die Entstehung und Unterhaltung eitriger Geschwüre genugsam zu erklären, es vereitern ganz wohl gedeckte Exsudate und die Eiter-

metamorphose des unter dem Verlaufe einer Keratitis in das Hornhautparenchym abgelagerten Produktes ist einer solchen Auslegung ganz unfähig.

Die Aetiologie des rein eiternden Geschwürs fällt unter solchen Umständen mit der der Keratitis simplex und vasculosa zusammen, dieselben Momente, welche diese hervorrufen, traumatische und chemische Reize und eine Unzahl ganz unbekannter Einwirkungen bedingen auch primäre rein eiternde Hornhautgeschwüre, sowohl in einzelnen Individuen, als auch in einer grossen Anzahl von Gliedern einer Nation, einen endemischen Charakter simulirend, wie bei der Ophthalmie d'Afrique Furnaris [170].

Der Grund, warum einmal organisirende, das andere Mal eitrig schmelzende Exsudate geliefert werden, ja warum Theile desselben Exsudates höhere Gestaltungen eingehen, während nebenliegende zerfallen, bleibt uns ganz verborgen, denn mit der Annahme einer abweichenden Constitution der Exsudate sind wohl Worte, aber keine Thatsachen gegeben, indem der Eiter des Geschwüres Formelemente aufweist, die ebenso aus normalem Faserstoffe und Albumen hervorgehen, als die organisirten Theile des Produktes.

Dieser Umstand macht auch die Begründung der Eitermetamorphose in latenten Dyscrasien unmöglich, und dieses um so mehr, als rein eiternde Geschwüre unter der Herrschaft der differentesten Dyscrasien zu Stande kommen. Falls also eine anomale Krase nebenbei hergeht, kann dieselbe unmöglich als maassgebend bei der Entwickelung und Unterhaltung rein eiternder Geschwüre gedacht werden.

Am allerwenigsten ist aber Scrofulosis und Rheuma dem Etablissement solcher Verschwärungen zu Grunde liegend, denn scrofulose Produkte lassen immer auf den ersten Blick die tiefe Erkrankung des Faserstoffes und Albumens erkennen und rheumatische sind zur Eiterung nicht geneigt.

§ 335. Aus der Aetiologie ergibt sich ein grosser Theil der begleitenden Erscheinungen von selbst.

Die reine Eiterung ist häufig das letzte Glied jener Processe, welche sämmtliche Gebilde des Augapfels fast gleichmässig treffend, den Bulbus seiner gänzlichen Zerstörung entgegenführen. Die Reste der Hornhaut verschwären mitunter durch reine Eiterung, während die Uvea und Netzhaut noch in der Abstossung brandiger oder in Folge eitrig jauchiger oder croupös faserstoffiger Infiltration vegetationsunfähig gewordener Theile begriffen sind, ja die Cornealulceration ist mitunter nur ein Mittel um den im Innern des Bulbus abgestorbenen Organresten und zerfallenen krankhaften Produkten den Austritt zu gestatten, die Cornea entzündet sich mit Ablagerung rein faserstoffiger oder albuminoser Exsudate, und durchbohrt unter den wüthendsten Schmerzen, um dem anomalen Inhalte der Bulbushöhle einen Ausgang zu verschaffen.

Anderseits ist wieder die Hornhautverschwärung nur eine Theilerscheinung einer auf den ganzen Augapfel verbreiteten Entzündung mit genuin faserstoffigen und albuminosen Exsudaten, wie dieses namentlich nach intensiven Einwirkungen mechanischer oder chemischer Schädlichkeiten der Fall ist. Ja das Hornhautgeschwür kann als solches der Entwickelung einer wahren Panophthalmitis zu Grunde liegen, indem mit seiner Durchbohrung in grossem Umfange Linse und Glaskörper sich entleeren, der Bulbus zusammenfällt und die Gefässe der Uvea und Netzhaut, von dem in der Norm auf ihnen lastenden

Drucke befreit, sich übernatürlich ausdehnen, und so auf mechanischem Wege eine Blutstase mit nachfolgender Entzündung bedingen, oder aber durch Berstung enorme Quantitäten Blutes ergiessen, welches theils aus der Wunde fliesst, theils aber auch in der Augapfelhöhle zurückbleibt und auf dem Wege der Eiterung entfernt wird.

In allen diesen Fällen ist das Krankheitsbild aus Symptomen zusammengesetzt, welche nicht dem krankhaften Processe der Hornhaut, vielmehr der Affektion tieferer Gebilde zuzuschreiben sind.

Ebenso mischen sich häufig die Erscheinungen einer Iritis zu jenen der Hornhautentzündung mit eitrig schmelzendem Exsudate, und die Regenbogenhautentzündung ist dann entweder in derselben Ursache begründet als die Keratitis, oder eine Folge der Durchbohrung der Hornhaut und sofortiger Entblössung einzelner Iristheile.

Abgesehen von diesen Complicationen tritt das eitrige Produkt der Hornhaut unter denselben Erscheinungen auf, unter welchen sich überhaupt Keratitides entwickeln, ist ja doch das rein eitrige Produkt die Folge einer Hornhautentzündung, deren Exsudate nur wegen besonderer Verhältnisse die höhere Gestaltung nicht eingehen. So wie bei der Keratitis simplex und vasculosa ist oft die Congestion und Schwellung der Bindehaut, des Episcleralgewebes eine enorme, der Schmerz und die Lichtscheu in hohem Grade erregt, und diese Erscheinungen steigern sich häufig zu fast unerträglichem Maasse, sodass der Kranke unter heftigem Fieber in Delirien verfällt, bis mit der Berstung der Hornhaut die übermässige Spannung der Theile und mit dieser der Schmerz und die Circulationsstörung abnimmt.

Von diesem Culminationspunkte abwärts gibt es eine Menge von Mittelgliedern, Schmerz, Lichtscheu und die Congestionserscheinungen sind mehr weniger entwickelt, es gibt Fälle mit heftigem Schmerze, andere mit hervorstechender Lichtscheu, wieder andere, in denen die Circulationsstörung eine bedeutende ohne entsprechende Grade von Sensibilitätsstörung ist, und so mischen sich diese Symptome in den verschiedensten Evolutionsgraden ohne alle bestimmte, d. i. bekannte Regel, bis endlich alle gleichmässig abgenommen haben und das Hornhautgeschwür ohne namhafte Congestionsröthe der Bindehaut und des subconjunctivalen Gewebes, ohne Schmerz und ohne Lichtscheu einherschreitet.

Ja es gibt genug Fälle, in welchen namhafte Quantitäten eitrigen Produktes die Hornhaut infiltriren, derselben in der kürzesten Zeit das Aussehen eines convexen, glänzenden, gelben Knopfes mittheilen, ohne dass der Kranke irgend einer lästigen Empfindung bewusst und Circulationsstörungen in den benachbarten Organen objektiv wahrnehmbar würden.

§ 336. So verschieden die äusseren Erscheinungen, unter denen Hornhautexsudate eitriger Natur auftreten und so mannigfaltig die ätiologischen Momente sind, welche sie begründen, ebenso variabel ist auch der Verlauf des Ablagerungsprocesses selbst.

Wenige Tage genügen oft, um die Krankheit zu Ende zu führen, und anderseits bestehen eitrige Infiltrationen und offene Geschwüre Wochen und Monate, ohne sich wesentlich verändert zu haben.

Im Allgemeinen kann man sagen, dass der Verlauf ein desto rascherer ist,

je grösser die nebenhergehenden Circulationsstörungen und je bedeutender der durch den Process erregte Schmerz ist, daher man denn auch von Alters her acut verlaufende Geschwüre durch die Intensität entzündlicher Phänomene von chronischen Ulcerationen ohne Benützung der Anamnese unterscheiden zu können glaubt.

Es darf dabei aber nicht die Grösse der Ausdehnung einzelner Gefässe oder Gefässgruppen als Maassstab für die Vehemenz des inflammatorischen Processes genommen werden, es ist gerade die Feinheit und Dichtigkeit der Injektion, das Verschwinden der Maschenräume zwischen den letzten Gefässzweigelchen, die Gleichmässigkeit und Tiefe der Congestionsröthe, die Grösse der sie begleitenden serösen Infiltration und der damit gesetzten Spannung des Bindehaut- und subconjunctivalen Gewebes, nach welchen die Intensität der Entzündung beurtheilt werden muss. Bedeutende Vergrösserung des Calibers, selbst varicose Ausdehnung einzelner Gefässe und bündelig angeordneter Gefässverzweigungen in der Conjunctiva sind gerade charakteristische Erscheinungen sehr langsam einherschreitender Exsudationsprocesse. Eben so wenig darf die Lichtscheu als Prämisse zur Stellung einer Prognose benützt werden, sie ist sehr acut verlaufenden und den allerchronischsten Formen in gleichem Maasse eigen.

Auch die Aetiologie gibt einige Anhaltspunkte. Verschwärungen der Hornhaut, welche durch vorübergehende mechanische oder chemische Schädlichkeiten ins Leben gerufen wurden, eilen nach Entfernung des sie bedingenden Reizes gewöhnlich sehr bald der Verheilung zu, während die aus unbekannten Ursachen entstandenen Hornhautgeschwüre oft einen sehr chronischen Verlauf nehmen.

Indess sind alle diese prognostischen Momente häufig sehr trügerisch, es entwickeln sich unter den Erscheinungen der heftigsten Entzündung, nach Traumen und Causomen Geschwüre, die Wochen und Monate fortbestehen, und anderseits treten Infiltrationen der Hornhaut ohne alle Circulations- und Sensibilitätsstörung, ohne alle zu enträthselnde Gelegenheitsursache auf, und wenige Tage reichen hin, den Process zum Ende zu bringen, sie kommen und gehen, Niemand weiss woher und wohin?

§ 337. Die Ausgänge der Exsudation rein eitriger Produkte in die Hornhaut lassen sich auf Resorbtion, auf chemische Umwandlung in Salze, Erden und Cholestearin und auf höhere Gestaltung zu Narbengewebe und Epithel zurückführen.

§ 338. Die Absorbtion massiger eitriger Exsudationen in der Hornhaut ist eine pathologische Thatsache und Mackenzie [171] nennt sie sogar eine häufige. Sie ist gebunden an Produkte, deren rasches Auftreten ohne alle erheblichen Entzündungserscheinungen und unter Abgang einer hyperinotischen Krase, sowie das ganze Aussehen auf einen geringen Gehalt coagulabler Bestandtheile schliessen lassen, und deren gelbliche Farbe hinweist auf eine reichliche Entwickelung freien Fettes.

Die Resorbtion erfolgt immer kurz nach der Ablagerung, also zu einer Zeit, wo die allenfalls anhaftenden und durch Gerinnung sich präcipitirenden Antheile organisationsfähigen Faserstoffes ihren Uebergang in höhere Formen der Gestaltung, in faserige Schollen einzuleiten noch nicht im Stande waren.

Nur in dieser Periode ist die Möglichkeit einer vollständigen Resorbtion gegeben, nur kurz nach der Ausschwitzung ist eine totale Umwandlung der proteinigen Elemente in Fett, Extractivstoffe und eiweissartige Materie, als Bedingung der Resorbtionsfähigkeit, ermöglicht [172].

§ 339. Produkte, welche längere Zeit bestehen, ehe der Aufsaugungsprocess beginnt, werden nie mehr ganz resorbirt, die Aufsaugung beschränkt sich auf die flüssigen Bestandtheile und auf fettig metamorphosirte und dadurch in einen emulsionsartigen Zustand versetzbar gewordene Elemente, ein grosser Theil des krankhaften Produktes bleibt als unlösliche, salzig erdige, mit Colestearinkrystallen vermischte, häufig klumpig aggregirte Massen zurück, während der zur Zeit des beginnenden Aufsaugungsprocesses bereits auf höheren Organisationsstufen angelangte Faserstoff seine weiteren Metamorphosen zu Narbengewebe durchmacht. Es resultiren aus solchen Hornhautabscessen sogenannte Kreideflecke und Narben.

Der bedeutende Grad von Organisationsfähigkeit, den Blutbildung in einem Exsudate voraussetzt, und die mit dem Bestande neoplastischer Gefässe immer bereits in hohem Grade vorgeschrittene Gestaltung eines Produktes erklärt es, warum Abscesse, welche mit Gefässbildung einhergehen, unter keiner Bedingung mehr gänzlich verschwinden, sondern stets Kreideflecke und Narbengewebe hinterlassen, deren Durchstreuung mit Pigment in Körnchen und Körnchenhaufen von rostgelber bis braun-schwarzer, selbst kohlschwarzer Farbe ihren Ursprung aus vascularisirten Produkten in später Zeit beurkunden. Da hämorrhagische Exsudate der Hornhaut in den allermeisten Fällen auf einer neoplastischen, wieder untergegangenen Gefässbildung beruhen, kommt der eben genannte Ausgang wesentlich den blutgefärbten Hornhautprodukten zu.

§ 340. Offene Geschwüre setzen immer einen Substanzverlust in dem Hornhautgewebe.

Betrifft der Substanzverlust blos das Epithel, war das eitrige Produkt blos ein oberflächliches, so überzieht sich nach dessen Abstossung die entblösste Cornealstelle mit frischer, durchsichtiger Oberhaut und der normale Zustand ist in der kürzesten Zeit hergestellt.

Es heilen aber auch ziemlich tiefe Geschwürsmulden, die Lücke in der Hornhaut füllt sich und es bleibt nur eine ganz feine, oberflächliche Trübung zurück, deren Mächtigkeit nicht im entferntesten der Tiefe des vorausgegangenen Substanzverlustes gleichkömmt. Ich und so viele andere sahen selbst perforirende Geschwüre mit temporärer Anheftung der Iris oder Vorderkapsel, welche mit einer ganz oberflächlichen, in späteren Zeiten fast verschwindenden Narbe heilten, die tieferen Schichten der Cornea hatten kurz nach dem Durchbruch scheinbar ihre völlige Integrität wiedererlangt.

Diesen Thatsachen gegenüber lässt sich ein Ersatz verloren gegangener Hornhautsubstanz durch pellucide Masse nicht läugnen, es frägt sich nun, ob dieser Ersatz eine wahre Neubildung von Hornhautgewebe mit allen seinen charakteristischen Eigenschaften zu nennen sei, es frägt sich, ist die Hornhaut regenerationsfähig, oder ist sie es nicht?

Die Lösung der über diesen Punkt obschwebenden Meinungsverschiedenheiten kann nur auf dem Wege sehr genauer und sehr oft wiederholter mikroskopischer Untersuchungen erwartet werden.

Ich habe bisher mehr als 300 erkrankte Hornhäute mit der grössten Sorgfalt mikroskopisch durchforscht und die Metamorphosen der Exsudate von dem Stadium des Geschwüres verfolgt bis zu der veralteten Narbe und dem Kreidefleck. Ich habe dazu Objekte von Lebenden und Todten verwendet und an Kaninchen künstlich Geschwüre in der Hornhaut erzeugt, um die Produkte in jeder Phase ihrer Entwickelung belauschen zu können. Trotz aller Mühe ist es mir aber nicht ein einziges Mal gelungen, eine Uebergangsform von dem Exsudate in normales Cornealgewebe zu beobachten.

Es ist wahr, Hornhautprodukte, die auf dem Wege der Faserspaltung zu höheren Entwickelungsstufen erhoben worden sind, gelangen mitunter zu einem ziemlich hohen Grade optischer Gleichartigkeit, und ihre Diaphanität wird durch die ungemeine Dünnheit der Schichten, in welchen sie abgelagert werden, vermehrt, sodass sie dem minder bewanderten Mikroskopiker leicht als pellucides Cornealparenchym imponiren können. Doch erkennt sie der geübtere Forscher immer an der minderen Succulenz und dem matteren Glanze, an dem Mangel des opalisirenden Lichtreflexes bei Behandlung mit Wasser, an der zunehmenden Durchsichtigkeit bei Berührung mit verdünnter Essigsäure, an der weitgeschwungenen, nicht lockig welligen Faserstreifung, an den pinselartig zerfaserten, gefranzten, nicht selten flammenähnlichen Objekträndern u. s. w.

Narbengewebe, welches in Lösung begriffen ist, und von welchem man vorzüglich ein Uebergehen in Hornhautgewebe behaupten zu können glaubte, indem eben die Zertheilung mit Aufhellung der Cornealtrübung einhergeht, unterscheidet sich aber noch viel auffallender von pellucidem Hornhautparenchym. Man findet in solchen Flecken die neoplastische Schichte stark granulirt, mit dunklen, in unregelmässigen Gruppen angehäuften Körnern durchsäet und die Faserstreifung gänzlich untergegangen.

Eine Umwandlung plastischen Exsudates zu Hornhautgewebe in dem Sinne, in welchem Arlt [173] sie annimmt, ist in der Natur nicht gegeben, ihre Behauptung beruht auf ganz ungenügenden Prämissen. Noch weniger Halt hat aber Hasners [174] Ansicht, als würden Substanzverluste der Hornhaut durch Zuziehung normalen Cornealgewebes in Folge der Schrumpfung der sich organisirenden Narbe verkleinert. Diese Theorie geräth mit der Erfahrung in direkten Widerspruch, indem, abgesehen von den treffenden Gegengründen Arlt's, von einem spurlosen Verschwinden der Narbe unter keinem Verhältnisse die Rede sein könnte, und perforirende Geschwüre constant einen durchgreifenden Narbenpfropf hinterlassen müssten.

Die Hebung des Grundes tiefer Geschwürsmulden und die Verwachsung enger Durchbruchskanäle ohne Trübung erklärt sich ganz einfach aus einer bisher missdeuteten uralten Beobachtung, deren zu gedenken ich bereits Gelegenheit hatte.

Bei ulcerativer Abstossung oberflächlicher Cornealblätter in beschränktem Umfange treten nämlich bisweilen die entblössten Parthien tieferer Lamellen in Form eines pelluciden Hügelchens hervor, und bei ausgebreiteten Cornealgeschwüren erscheint der Grund nicht selten uneben von einem oder mehreren ganz durchsichtigen, stumpfen Kegelchen.

Man hat diese Vorwölbungen fälschlich mit blasigen Ausdehnungen der Descemeti zusammengeworfen. Meine genaue Untersuchungen haben sie aber als normwidrige Anhäufungen der Cornealgrundsubstanz in

Zwischenblatträumen herausgestellt, und den Grund ihres Auftretens, die Veranlassung dieser regelwidrigen Vermehrung der gallertigen Cornealsubstanz in der Aufhebung des Druckes erkennen lassen, dem der Inhalt eines jeden Interlamellarraumes der Norm nach von Seite der überliegenden Schichten und der von hinten andrängenden Augapfelcontenta ausgesetzt ist.

Jeder geschwürige Substanzverlust oberflächlicher Cornealschichten setzt die Bedingungen, unter welchen Hebungen tieferer Lamellen durch die Gewalt der unter ihnen sich häufenden Grundsubstanz zu Stande kommen können, und genaue Beobachtung lehren, dass die Natur sich wirklich dieses Mittels bediene, um tiefere Mulden auszugleichen, ja selbst durchbohrende Geschwüre spurlos verschwinden zu machen und so die Funktionstüchtigkeit der Hornhaut als Hauptmediums des dioptrischen Apparates zu erhalten.

Tiefgreifende Geschwüre der Hornhaut reinigen sich und überziehen sich mit einer ungemein dünnen Schichte trüblichen starren Exsudates, welches zu Epithel und einem darunter liegenden Stratum faserstreifigen Narbengewebes verwendet wird. Ohne dass diese Schichte neoplastischen Gewebes an Mächtigkeit zunimmt, rückt der Boden der Mulde nach vorn und die geschwürige Stelle erlangt ihre normale Wölbung. Die Trübung löst sich später durch Abstossung und Resorbtion, durchsichtiges Epithel schiesst an, es ist jede Spur des ehemaligen Substanzverlustes verschwunden.

Etwas ganz ähnliches geht bei perforirenden Cornealgeschwüren vor sich. Ihr Boden reinigt sich, wird wasserhell und bekömmt durch partielle Schwellungen ein hügeliches Ansehen. In manchen Fällen ist diese Aufwerfung pellucider Hügelchen ganz besonders auffallend um die Durchbruchsöffnung herum, und bedingt ganz deutlich eine Abnahme in deren Durchmesser. Bei sehr steil abfallenden Geschwürsrändern und sehr enger Perforationsöffnung geschieht es nicht selten, dass der hintere Theil des Geschwürskraters sich ganz schliesst, indem die von wässeriger Feuchtigkeit infiltrirten und hügelich emporgewölbten Ränder an einander treten und ein drusiges Wärzchen bilden, welches gerade über dem Durchbruche in der Mitte der Geschwürsmulde hervortritt und auf seinem Scheitel einen Nabel als Rest der ehemaligen Perforationsöffnung erkennen lässt. Endlich verschwindet auch dieser Nabel und der Geschwürsboden überzieht sich mit einer dünnen Lage trüblichen Exsudates, indem er immer weiter nach vorn rückt. Die Cornealöffnung ist nun völlig geschlossen. Die an ihre hintere Mündung angepickt gewesene Iris und Vorderkapsel löst sich wieder los, tritt in die normale Stellung zurück und das perforirende Cornealgeschwür heilt mit Hinterlassung einer ganz oberflächlichen Narbe, welche später noch bedeutend an Dicke und Umfang abnimmt, ja selbst dem Verschwinden nahe kömmt [175].

Mit diesen Beobachtungen ist nun wohl die Ausfüllung bedeutender Substanzverluste der Hornhaut durch Ansammlungen der Grundsubstanz in den Zwischenblatträumen nachgewiesen, allein sie geben keinen Aufschluss über die weiteren Metamorphosen der normwidrig angehäuften Massen, und sind daher nicht geeignet, den Nachweis einer wirklichen Anbildung der der Hornhaut eigenthümlichen faserigen Blätter zu geben.

Hier helfen mikroskopische Untersuchungen von Hornhautparthien aus, welche durch ihre Lage unter einer oberflächlichen Narbe und über einer, dem Sitze dieser Narbe entsprechenden fibrösen Auflagerung auf die Vorder-

kapsel ihre ehemalige Perforation mit Sicherheit auf dem Wege der Induktion erschliessen lassen. Ich habe drei solche Fälle mit besonderer Rücksichtnahme auf den strittigen Punkt genau durchforscht. Ich fand die Cornealstruktur an der Stelle des ehemaligen Durchbruches ganz normal, die perforirt gewesene Stelle, sowie weit davon entfernte, bestanden aus völlig durchsichtigen, lockig faserigen Blättern und zwischengelagerten Schichten pellucider, strukturloser Grundsubstanz. Ich konnte keine normwidrige Vergrösserung der Zwischenblatträume erkennen.

Ich schliesse sofort, dass die den Geschwürsboden hebende, in den Interlamellarräumen tieferer Schichten sich sammelnde strukturlose Grundsubstanz durch Differenzirung ihrer Elemente eine Anbildung neuer Cornealla mellen bedingen könne. Ich erkenne die Regenerationsfähigkeit der Hornhaut an, stelle es aber späteren Untersuchungen anheim, das Verhältniss zu ergründen, in welches die neoplastischen Blätter zu den bereits bestehenden ursprünglichen Lamellen der Cornea treten.

Eine solche Heilung perforirender Geschwüre ohne Hinterlassung einer Narbe setzt aber eine sehr enge Durchbruchsöffnung voraus, letztere muss so fein sein, dass ihre Ränder durch die mit der Anschwellung gesetzte Ausdehnung in gegenseitige Berührung kommen und verwachsen können. Es verheilen daher vorzüglich gerne kleine aber sehr tiefe Geschwüre auf die angegebene Weise.

Ausgebreitete Geschwüre mit weiter Durchbruchsöffnung hinterlassen immer eine durchgreifende Narbe, dasselbe gilt vorzugsweise von Geschwüren, welche sich mit Vorfall der Iris compliciren.

Immerhin steht aber das Volum der Narbe in keinem Verhältnisse zu der Grösse des von ihr ausgeglichenen Substanzverlustes. Fast immer verringert sich mit dem Beginne der Vernarbung der Umfang des Geschwüres, ohne dass Cornealsubstanz aus der Nachbarschaft zugezogen würde, und ausgedehnte Geschwüre hinterlassen häufig nur eine sehr kleine, trichter- oder kelchähnliche Narbe, deren Ränder sich oberflächlich in eine wolkige Trübung verlieren. Diese oberflächliche Trübung nimmt die Stelle der peripheren Theile der ehemaligen Geschwürsmulde ein, sie sitzt auf Theilen der Hornhaut, welche in der Verschwärungsperiode einen oft namhaften Substanzverlust oberflächlicher Blätter erlitten hatten. Der Ersatz ist hier auf dieselbe Weise zu Stande gekommen, wie bei engen Geschwüren, er reichte aber nicht aus, nur ein Theil des Verlornen wurde durch Regeneration von Cornealsubstanz ersetzt, das fehlende leistet die Narbe.

Die Regeneration neuer Cornealsubstanz setzt die Existenz von Zwischenblatträumen und deren Entblössung von dem grössten Theile der auflagernden Schichten voraus, denn nur unter solchen Umständen ist eine Ansammlung der Grundsubstanz ausführbar. Daher ist verhältnissmässig der Wiederersatz am grössten bei stark verflachten Geschwüren und nach Donders Versuchen kann selbst die Hornhaut auf $^1/_2$‴ Dicke bei Kaninchen abgeschält werden, das Verlorne ersetzt sich wieder, während Geschwüre mit weiter Durchbruchsöffnung und steilen Rändern, Geschwüre, welche das Ansehen haben, als wären sie mit einem Locheisen geschlagen worden, nur wenig oder gar keinen Ersatz aus regenerirter Hornhautsubstanz erwarten lassen, sondern

fast ganz durch Narbengewebe ausgefüllt werden, und dieses Narbengewebe wechselt in seiner elementaren Zusammensetzung sehr bedeutend je nach der Constitution des Blastems, aus welchem es hervorging.

§ 341. Je nach dem nun die Resistenz der Narbe mit dem von hinten her auf sie wirkenden Drucke der Augapfelcontenta im Gleichgewicht steht, oder selbe übertrifft, oder aber von ihr überboten wird, bleibt die Narbensubstanz in der normalen Krümmung stehen, oder sie schrumpft mit Abflachung oder Faltung der Hornhaut und Verkleinerung ihres Flächeninhaltes, oder aber sie baucht sich nach Aussen, ein Narbenstaphylom erzeugend, einen Zustand, der nicht selten auch auf dem Boden nicht perforirender Geschwüre entwickelt wird, indem entweder schon im Ulcerationsstadium der Geschwürsgrund nach vorn getrieben wird, oder aber erst später nach Anbildung der Narbe.

Perforirende Geschwüre hinterlassen ferner häufig Einwachsungen der im Bereiche der Durchbruchsöffnung zipfelförmig eingerissenen Wasserhaut, ferner vordere Synechien der Iris mit Verzerrungen und selbst Verschliessungen der Pupille, centrale Kapselstaare, Anheftungen der Vorderkapsel mit Trübung der Linsensubstanz, Einlöthungen der Ader- und Netzhaut.

Bei umfangsreichen Durchbrüchen und Entleerung der Contenta des Augapfels oder aber, wenn das Cornealgeschwür nur eine Theilerscheinung eines auf den ganzen Bulbus ausgebreiteten Exsudationsprocesses war, geht das Auge gewöhnlich phthisisch zu Grunde.

Fünfter Artikel.

Das Hornhautcarcinom.

§ 342. Wenn sich irgendwo der Mangel mikroskopischer Forschungen in drückender Weise fühlbar macht, so ist es gerade hier. Massen von Beobachtungen sind aufgespeichert, ein nutzloser Ballast, da ihnen fast sämmtlich die Diagnose abgeht, es sind nur wenig Fälle bekannt, in welchen die Struktur der Aftergewächse als Basis der Eintheilung genommen wurde, fast immer ist es einfach die Consistenz, noch häufiger aber der Sitz des Tumors, welcher als diagnostisches Unterscheidungszeichen genommen wurde, man ging sogar so weit, jedes carcinomatöse Gebilde, wenn es an den äusseren Theilen des Augapfels sass, ohne weiteres unter der Aufschrift Cancer, Scirrhus, entwickelte es sich aber aus inneren Organtheilen des Bulbus als Fungus medullaris oder melanodes zu beschreiben.

Den nachfolgenden Erörterungen liegen grösstentheils nur eigene Erfahrungen zu Grunde. Es bleibt späteren Zeiten vorbehalten, selbe den Fortschritten der Medicin entsprechend zu berichtigen und zu bereichern.

Ich habe bisher 45 in dem Auge wurzelnde Carcinome genau und mit Zuhilfenahme des Mikroskopes untersucht [176]. Es waren zwei Gallertkrebse in Combination mit Medullaris und Melanodes, ein Epidermoidalkrebs und die übrigen repräsentirten sich als medullare in genuiner Form, oder aber als dessen Abarten, als Fungus hämatodes und melanodes. Der genuine Faserkrebs und

die zahlreichen anderen Arten des Carcinomes kamen mir nicht vor und wo deren als im Augapfel sitzend erwähnt wird, lassen sich sehr begründete Zweifel gegen die Richtigkeit ihrer Diagnose erheben [177].

§ 343. In der Hornhaut fand ich nur den Medullaris in seinen verschiedenen Formen, den Epidermoidalkrebs und in einem Falle den Gallertkrebs.

§ 344. So wie jedes andere Exsudat, so auch das krebsige, erscheint in der Hornhaut ursprünglich als eine durchscheinende, sulzähnliche, grauliche oder gelbliche, völlig strukturlose Substanz, mit mehr oder weniger Gehalt an wässerigen Bestandtheilen. Es ist zwischen den Blättern der Hornhaut ergossen, und drängt selbe auseinander, die Dicke der Membran sichtlich vermehrend, ohne aber deren Durchsichtigkeit aufzuheben. Erst mit der weiteren Differenzirung dieser eingelagerten sulzigen Masse trübt sich die infiltrirte Stelle und gewinnt die jeder Species des Carcinoms eigenthümliche Färbung. Erst nachdem die Hornhaut durchbrochen, die überlagernden Schichten gesunden Hornhautgewebes durch Resorbtion oder Schmelzung entfernt, und das Aftergewächs von dem auf ihm lastenden Drucke befreit ist, entwickelt sich dasselbe zu Geschwülsten, welche nach der Species des Carcinoms sehr differente Charaktere darbieten.

§ 345. Das Krebsblastem verharrt bisweilen auf dem ursprünglichen Zustand der Crudität und stellt den

1. Gallertkrebs

oder cruden Krebs vor. Ich glaube einen der von mir untersuchten Fälle als solchen bezeichnen zu müssen.

Ich fand die Hornhaut um mehr als das Doppelte verdickt und daher sichtlich hervorgetrieben, mit vollkommen glatter Oberfläche und fast parabolisch gekrümmter Vorderfläche, aber unveränderter Curve der hinteren Fläche. Sie war gelblich, sulzähnlich durchscheinend, aber von ziemlicher Consistenz. Die mikroskopische Untersuchung ergab das Epithel von Weingeist getrübt. In dem Parenchym der Hornhaut war die blätterige Textur auf ganz eclatante Weise ausgeprägt. Die Hornhautblätter erschienen nur sehr wenig trüber als in der Norm, theils strukturlos, theils aber sehr deutlich von einer ungemein zarten und lichten, lockig welligen Faserung durchsetzt, ihre Ränder scharf und geradlinig, häufig parrallelogrammatische Figuren umgränzend. Die Zwischenblatträume waren ganz deutlich vergrössert, selbst dem freien Auge sichtbar und darin eine gelbliche, durchsichtige, zähe Masse ergossen, die unter dem Mikroskop wasserhell, durchsichtig, grösstentheils strukturlos erschien, in einzelnen Objekten aber auch eine äusserst zarte und lichte, schnurgerade ziehende oder in weit geschwungenen Wellen verlaufende Faserstreifung, nirgends aber isolirte Fasern erkennen liess. Die Aftermasse war hie und da mit dunkleren Körnchen und ganz dunklen Grumenhäufen durchstreut, welche sicherlich durch den Weingeist alterirte Kerne und Zellen vorstellten.

Das Aftergebilde war auf sämmtliche Organe des Augapfels ausgebreitet mit blosser Ausnahme der Sclera. Ebenso waren bis auf die Augenmuskeln sämmtliche Orbitalgewebe darin untergegangen [178].

§ 346. Durch Differenzirung des rohen Krebsblastems in Kerne, Zellen, Fasern und Gefässe entwickeln sich Krebsarten, die ihrem äusseren Aussehen und ihrem Verlaufe nach sehr von einander abweichen, ihrem Ursprunge nach aber sicherlich die innigste Verwandtschaft besitzen und gleichsam eine Stufenleiter höherer und höherer Gestaltungen eines und desselben Blastems repräsentiren.

§ 347. Ich knüpfe an den rohen Krebs ein Carcinom, das in seinen Formelementen nur embryonale Gestaltungen aufweist und sich niemals über die Zellenbildung erhebt,

2. Den Epidermoidalkrebs.

Er ist eine sehr seltene Erscheinung auf der Hornhaut, und bisher noch nicht primär auf diesem Gebilde beobachtet worden. Er ist es, welcher gewöhnlich als Cancer oder Scirrhus des Augapfels beschrieben wird, und namentlich jene Fälle, welche eine Ausbreitung des Cancer von der Lidhaut auf Conjunctiva und von dieser auf die Cornea beobachten liessen, dürften zum grossen Theile als Epidermoidalkrebse zu betrachten sein.

Immerhin ist aber auch diese secundäre Form des Epidermoidalcarcinomes auf der Hornhaut ein sehr seltenes Vorkommniss, und eine Menge Fälle, in denen durch dieses Aftergebilde die Lider, die Conjunctiva, fast sämmtliche in der Orbita gelegenen und den Bulbus umhüllenden Gewebe, grosse Parthien der Augenhöhlenwandungen und der übrigen Gesichtsknochen zerstört gefunden wurden, während der Bulbus zwar entblösst aber von jeder krebsigen Destruction frei geblieben war, in denen sich also das Aftergebilde rings um die Cornea begrenzt hatte und auf die Sclera überzugreifen nicht im Stande war, eine Menge solcher Fälle, sage ich, beweisen, dass der Epidermoidalkrebs keinen günstigen Boden zu seiner Entwickelung in den Geweben des Augapfels und in specie in der Hornhaut finde. Die meisten Beobachter, welche mit einiger Genauigkeit das fragliche Leiden untersucht und geschildert haben, sprechen nur von Vereiterung der Hornhaut und des Bulbus, und begründen diesen Vorgang in der mit der Zerstörung der Lider gesetzten Blosslegung des Augapfels, erwähnen aber nichts von einem Uebergange des Carcinoms auf den Augapfel [179], ja Travers [180] läugnet ein solches Vorkommniss ganz. Gescheidt [181] hat indessen durch Veröffentlichung zweier unzweifelhafter Fälle die Möglichkeit dessen herausgestellt, und ich schliesse mich mit einem dritten Falle an seine Beobachtungen an [182].

§ 348. Nach den vorliegenden Erfahrungen geht dem Epidermoidalkrebse der Hornhaut stets die Entwickelung höckerig warziger, drusiger und selbst blättriger Knoten auf der äusseren Lidfläche voran. Diese Knoten erreichen bisweilen namhafte Grössen und zeichnen sich durch weisse, weiss-gelbliche, röthliche, selbst bläulich-röthliche Farbe und verschiedene Consistenzgrade von der Knorpelhärte bis zur weichen, schwammigen Pulpe aus. Nachdem sie eine gewisse Grösse erreicht haben, wird ihre Spitze weich, gelblich und zerfällt in einen eiterähnlichen Brei, es ist ein Geschwür mit wallartigen, steilen, befressenen Rändern und rothem unebenem, jauchig-eiterig belegtem Grunde entstanden, das sich durch Destruction angrenzender Knoten allmälig vergrössert und, tiefer und tiefer greifend, nach einander die Lider, die Orbital-

knochen, die Conjunctiva und die Hüllen des Augapfels zerstört, den letztern bloslegt und zur Vereiterung bringt, oder aber von der Conjunctiva auf die Cornea überschreitet.

Der Epidermoidalkrebs der Cornea charakterisirt sich durch kleine, hirse- bis hanfkorngrosse, weisse, consistente Knötchen, welche mit schmälerer Basis auf einem gemeinschaftlichen, trüben, mit einzelnen Gefässchen durchzogenen Boden sitzen, und aus dem Parenchym der Hornhaut hervorwuchern.

Es erweichen einzelne solche Knötchen und durchbohren die Hornhaut in Form rundlicher Löcher mit steil abfallenden geschwürigen Rändern, zwischen denen die Iris vorfällt und selbst von demselben Processe ergriffen wird, krebsige Knötchen auf der Oberfläche des Prolapsus anschiessend. Währenddem schreitet der Knötchenbildungsprocess weiter und weiter vor, der grösste Theil der Hornhaut, ja die ganze Cornea verschwärt, der Augapfelinhalt entleert sich, der Bulbus sinkt zusammen, und wird durch Ausbreitung des Carcinomes auf die Netz- und Aderhaut so wie auf die Sclera völlig consumirt, so dass keine Spur von ihm übrig bleibt.

§ 349. Bei der genauern Untersuchung der Cornealknötchen fand ich ganz jene Formelemente, welche dem Epidermoidalkrebs überhaupt zukommen. In den oberflächlichsten Lagen fast lauter colossale, rhomboidale Platten, denen des Epithels ähnlich mit scharfer, dunkler Contour, wasserhellem Körper, und einem oder zwei mehr weniger deutlichen, von dunklen Körnchen umgebenen Kernen, oder auch, und dieses nicht selten, ohne allen Kern. In den tieferen Schichten nahm die Grösse dieser Platten ab, ich fand niedere Entwickelungsgrade, bläschenartige trübliche, und schon mit Nucleolis versehene Kerne, Zellen fast ganz vom Kerne erfüllt mit wasserhellem Inhalt, andere oval mit trübem Inhalte und einem oder zwei granulirten Kernen und noch andere, die den Epithelzellen vollkommen gliechen, von irregulärer abgeplatteter Gestalt, wasserhellem Inhalte, in welchem ein oder zwei, von dunklen Molekulen umgebene rundliche oder ovale Kerne lagerten. Eine trübliche, strukturlose mit dunklen Körnchen eingestreute Grundsubstanz verband diese Elemente unter einander. In den tiefsten Schichten des Aftergebildes, d. i. in dem Fusse der Knötchen und in der gleichmässig getrübten Parthie der Hornhaut, aus welcher, gleichsam aus einem gemeinschaftlichen Blüthenboden, die Knötchen hervorsprossten, mangelten die epithelartigen Platten gänzlich, ich fand die Grundsubstanz in reichlicher Menge, nur von Molekulen, Kernen und wenigen, noch sehr unentwickelten Zellen durchstreut, und an einigen Stellen auch mit Blutkörperchen neuer Formation angefüllte Hohlräume ohne alle Gefässwand. Dieses Gemische war sichtlich in die Zwischenblatträume ergossen und die letzteren dadurch ausgedehnt. Dort, wo Knötchen emporstiegen, waren die Blätter ganz deutlich durchbrochen und nach vorn gestülpt, so dass sie einzeln in das Knötchen hineinragten. Die hintersten Cornealschichten fand ich gesund, durchsichtig, der Process war in meinem Falle noch nicht zur Durchbohrung und eben so wenig zur Destruktion des Gebildes selbst gekommen, daher ich die näheren Details dieses Vorganges bezüglichen Beobachtungen der Zukunft vorbehalte.

Die Diagnose dieses Leidens ist nach dem angegebenen nicht schwer. Namentlich mit anderen Krebsarten dürfte eine Verwechselung, wie sie in

allen älteren Schriftstellern ganz unbegreiflicher Weise gang und gäbe ist, fürder nicht mehr zu rechtfertigen sein.

§ 350. Der Epidermoidalkrebs consumirt, ohne jemals bedeutende Volumina zu erreichen. Ehe seine Knoten zu namhaften Grössen heranwachsen, verjauchen sie und stellen ein Geschwür dar, das in eben dem Maasse an Tiefe zunimmt, als der Krebsprocess vorwärts schreitet, daher denn auch der Name „Fressendes Krebsgeschwür" vorzüglich dieser Species des Carcinomes zugehört.

§ 351. Die begleitenden Erscheinungen des Hornhautepidermoidalkrebses sind bereits zum grössten Theile erwähnt worden, ihre nähere Schilderung gehört einem andern Theile dieses Werkes zu, einem Theile, in welchem das Epidermoidalcarcinom des Augenlides und der übrigen Schutzorgane des Augapfels erörtert wird.

Dort ist auch der Ort, um über Aetiologie, den stets sehr langsamen Verlauf, und die Ausgänge zu sprechen.

§ 352. An den Epidermoidalkrebs der Hornhaut reihen sich unmittelbar an

3. Das Medullarcarcinom und seine Abarten, der Fungus hämatodes und melanodes.

So wie dem Epidermoidalkrebse, so auch diesen Arten des Carcinoms geht ein Stadium einfacher Infiltration in den oberflächlichen Schichten des Cornealparenchyms unter der Form eines grauen, grau-weissen, mitunter vascularisirten oder braun melirten Fleckes voran.

An einer oder der andern, bisweilen an mehreren Stellen zugleich, tritt die Aftermasse hervor, indem sie die überliegenden Cornealblätter emporstaucht und durchbricht. Sie repräsentirt sich dann als ein oder mehrere rundliche Knoten, die an der Basis von den dachziegelartig auflagernden Durchbruchsrändern der oberflächlichen Cornealschichten halsförmig eingeschnürt sind.

Die Farbe der Knoten variirt von bläulich-weiss ins röthliche, blutrothe, braune und schwarze, die Consistenz von der einer breiigen Masse bis zu Muskel- und Knorpelhärte. Verletzt reagiren sie durch mehr weniger intensive Blutungen. Alle diese Erscheinungen sind das Resultat tief in der Organisation des Aftergebildes wurzelnder Verhältnisse.

§ 353. Das Mikroskop weist nämlich die dem medullaren Carcinom im allgemeinen zukommenden Bestandtheile, Krebsserum, Zellenbildungen und faseriges, mit Gefässen durchsetztes Gefüge in verschiedenen Mischungsverhältnissen nach. Bald überwiegen weithin das Serum und die embryonalen Formelemente, das Carcinom erscheint als weiche, encephaloide, weissliche oder röthliche Masse, oder wenn die Zellen sich in Pigmentbildung ergehen, als Melanodes von weicher Consistenz; bald schlägt die Anbildung neoplastischer Gefässe vor, der Knoten repräsentirt sich als Blutschwamm; bald aber äussern die Zellen entschiedene Neigung zur Höhergestaltung in Fasern und Faserzellen, das medullare Carcinom nähert sich durch Entwickelung eines

mehr weniger dichten, derben, fächerigen Stromas dem Faserkrebse und leitet so durch Induktion auf die Möglichkeit des Vorkommens des eigentlichen, bisher noch nicht in der Hornhaut aufgefundenen Carcinoma fibrosum in seiner genuinen Form.

Die Textur dieser Aftergebilde wird durch ihren Sitz auf der Cornea nicht modificirt. Sie ist dieselbe, welche bei Carcinomen der genannten Arten gefunden wird, wenn sie auf anderen Organen wuchern.

Nur eine Differenz dürfte hier geltend gemacht werden können, und diese liegt in der constant geringeren Entwickelungsstufe, auf welcher sich jener Theil des Carcinomes befindet, welcher noch nicht durch Resorbtion oder Verschwärung der aufliegenden Cornealblätter frei geworden, sondern noch als Infiltrat bestehender Interlamellarräume zu betrachten ist. Ich meine damit die Basis, auf welcher der krebsige Knoten wurzelt, jenen trüben Fleck, der in Gestalt eines Hofes den Hals der Geschwulst umgibt, und in der Tiefe die Grenze zwischen der bereits entwickelten Krebsgeschwulst und den hintersten noch gesunden Cornealschichten bildet. Dieses Infiltrat erweist sich als fast rohes, mit staubähnlichen lichten Molekulen und gröberen dunklen Körnchen durchstreutes, strukturloses, weiches, succulentes Blastem, das höchstens einige wenige Kerne, rudimentäre Zellen, und in verschiedenen Mengenverhältnissen neoplastische Blutkugeln in Hohlräumen ohne Wandung oder gestreckten Zellen enthält. Es hat das Ansehen, als habe sich der Fuss des Krebsknotens mit genuinem, faserstoffig albuminösem Exsudate umgeben, als würde das Aftergewebe von einer Keratitis simplex oder vascularis abgegrenzt.

§ 354. Doch bald äussert sich auch in diesem Infiltrate die ihm inhärirende krebsige Natur, indem von dem Halse des Knotens her die nach vorn gestülpten Cornealblattränder resorbirt oder geschmolzen werden und das unterliegende Exsudat die dem Aftergebilde eigenthümlichen Formelemente in Schnelligkeit entwickelt, und den Umfang des Knotens vergrössert, während ringsum die Infiltration des noch gesunden Cornealparenchymes fortschreitet. So breitet sich allmälig die Basis der Geschwulst aus, getrennt stehende Knoten fliessen zusammen, bis endlich die Cornea ihrer ganzen Ausdehnung nach mit Aftermasse bedeckt ist.

Nur in seltenen Fällen greift der Krebs durch die ganze Dicke der Hornhaut hindurch, ehe er sich über die ganze Oberfläche der Hornhaut verbreitet hat, die Ausbreitung des Aftergebildes in der Breite geht rascher vor sich, als jene in die Tiefe. Immer aber verfolgt der Krebs nach den bisherigen Erfahrungen diesen Gang, immer entwickelt er sich zuerst in den oberflächlichen Cornealschichten, und von hier erst geht er in die tiefern über, indem ein Zwischenblattraum nach dem andern infiltrirt und nach der angegebenen Weise aufgehoben wird [183]. Es scheint der geringere Druck, unter welchem sich die vorderen Interlamellarräume befinden, der reichlicheren Exsudation und weiterhin der höheren Gestaltung des Blastemes eine günstigere Gelegenheit zu bieten, als dieses in den hinteren Cornealschichten der Fall ist.

So geht denn endlich die ganze Cornea verloren, die Geschwulst wuchert fort und erreicht ansehnliche Grössen, sie gleicht einer schäumenden Flüssigkeit, die aus der Scleralöffnung hervorquellend in lappig drusigen Wülsten die Conjunktiva überdeckt.

§ 355. So enorm aber auch das Volumen des Hornhautkrebses anwachsen möge, niemals greift er von der Cornea auf die Bindehaut über, immer findet er an dem strukturlosen Theile der Hornhautperipherie eine Grenze, welche er zu übersteigen nicht fähig ist.

Wohl aber gehen Bindehautcarcinome ganz gewöhnlich auf die Hornhaut über, ja dieses Verhältniss ist sogar ein ganz gewöhnliches. Sehr häufig entstehen an einer oder der andern Stelle der Bindehaut, primär oder secundär, Krebsgeschwülste, die sich allmälig ausbreiten, bis sie den Cornealrand erreichen. Hier bleiben sie gewöhnlich eine Weile stehen und wuchern um einen Theil des Cornealrandes herum, endlich aber tritt das Aftergewächs auf die Cornea hinüber und bald ist die Hornhaut ihrer ganzen Oberfläche nach vom Krebs überdeckt.

Wenn die Bindehaut ringsum die gleichfalls entartete Cornea krebsig zerstört ist, so ist die Verbreitung des Krebses stets dadurch zu Stande gekommen, dass die Brücke, welche den Krebs von der Bindehaut auf die Hornhaut hinübergeführt hat, allmälig im Querdurchmesser zunimmt, bis sie die ganze Cornea umgreift, und das Aftergewächs der Horn- und Bindehaut zu Einer Masse verschmilzt.

Dass Aftergeschwülste krebsiger Natur nur sehr schwierig von der Scleralöffnung aus auf die Bindehaut übertreten, geht sehr deutlich aus solchen Fällen hervor, in welchen die ganze Hornhaut geschwürig oder brandig zerstört worden ist, um tief in den Bulbus wurzelnden Carcinomen den Durchtritt zu gestatten, in welchen also die Scleralöffnung ganz von Krebsmasse ausgefüllt ist, und so gleichsam einen Pass vorstellt, durch den gewaltige, zu Tage liegende Aftermassen zusammenhängen mit dem die ganze Bulbushöhle ausfüllenden Krebse. In acht solchen Fällen, in welchen Choroidal- oder Netzhautkrebse durch die Scleralöffnung hervorgetreten waren und den ganzen Vordertheil des Bulbus überdeckten, fand ich den Scleralrand mit der strukturlosen Randsubstanz der Cornea gewöhnlich noch überzogen, seltener war diese strukturlose Randsubstanz verschwunden, wahrscheinlich durch Resorbtion, der Scleralrand war rein herauspräparirt und die Conjunctiva ohne alle Spur einer Entartung, sie zog zwischen dem überhängenden Lappen der Aftergeschwulst und der Sclera, gleichsam eingeklemmt von beiden, bis zum Rande der Sclera, wo sie endete, ohne irgend wie mit der Aftermasse in Verbindung zu treten.

Noch weniger aber, als ein Uebergreifen von der Cornea auf Bindehaut und Sclera, dürfte ein Uebertritt des Carcinomes per contiguum auf tiefere Gebilde des Augapfels zu Stande kommen. Aus vielen von mir gesammelten Thatsachen geht die Immunität der Glashäute gegen krebsige Destruktion hervor, die Glashäute bilden stets Scheidewände, welche nur durch mechanische Gewalt, von den Krebsen durchrissen werden. Ein Durchbruch der Descemeti nach hinten ist wohl nicht möglich, der Druck der Augapfelcontenta steht diesem Vorgange entgegen, eine Durchbohrung nach vorne kann aber nur dann zu Stande kommen, wenn, was so selten ist, der Krebs der Hornhaut in die Tiefe greift, ehe er zu bedeutendem Volumen angeschwollen ist, und so durch seine eigene Cohärenz dem Andrängen der Augapfelcontenta das Gleichgewicht zu halten nicht vermag, dieses ist der einzige Fall, in welchem das Hornhautcarcinom sich unmittelbar auf die vorfallenden, bluthaltigen Organe der Aug-

apfelhöhle verbreiten kann, denn da der Rand der Descemeti ringsum an den Vordertheil der Sclera anhaftet, und diese ebenso der krebsigen Destruction hartnäckig widersteht, ist der Hornhautkrebs gleichsam von undurchdringlichen Scheidewänden in seiner Ausbreitung nach einer andern Richtung, als nach vorne, gehindert, er bleibt auf die Hornhaut beschränkt.

§ 356. Dieses Verhältniss ist ungemein wichtig, indem es Aufschluss gibt über den eigentlichen physiologischen Vorgang bei der Exsudation des Krebsblastems und bei dem weiteren Wachsthume des Aftergebildes auf der Hornhaut. Die Beschränkung des Hornhautkrebses auf das Parenchym der Cornea beweist mit ziemlicher Sicherheit, dass es nicht Gefässe sind, welche aus der Conjunctiva und aus der Sclera zur Hornhaut ziehen und das Krebsmaterial zuführen.

Wo Gefässe existiren, die aus einem Gebilde des Augapfels in das andere vordringen, ist stets ein Uebergreifen des Krebses von Einem auf das Andere gegeben, das Carcinom verbreitet sich, dem Verlaufe der Gefässe folgend. Aderhautkrebse greifen immer in der Mitte der Sclera durch, wo die hinteren Ciliargefässe eintreten; Krebse, welche in den Strahlenfortsätzen, der Iris und dem Ciliarmuskel zur Entwickelung kommen, gehen immer an der Grenze zwischen Cornea und Sclera nach Aussen, dort wo sich die Gefässe aus dem Scleralsaume in die Bulbushöhle einsenken. Nie erfolgt ein krebsiger Durchbruch des Augapfels an einer andern Stelle. Dort wo die Cornea den Ort abgibt, an welchen Krebse der tieferen Gebilde des Bulbus nach Aussen dringen, ist es niemals eine carcinomatöse Zerstörung der Hornhaut, es ist entweder Vereiterung oder Brand, welcher den Ausgang eröffnet. Der Augapfelkrebs hält sich also constant in seiner Ausbreitung auf andere Gebilde an den Verlauf der Gefässe. Carcinome, welche an der äusseren Wand des Bulbus, in dem episcleralen Gewebe wuchern, dringen niemals nach innen vor, indem dort, wo sowohl der äussere Umfang des Bulbus krebsig überwuchert ist, als auch die Augapfelhöhle von carcinomatöser Masse zum Theile oder ganz erfüllt ist, entweder gar keine Verbindung zwischen beiden Massen besteht, oder aber, wo diese vorhanden ist, die Ränder des Scleraldurchbruches constant nach aussen gestülpt sind.

Aus diesem geht nun hervor, dass die Ausbreitung des Krebses in der Richtung des venösen Kreislaufes von Statten gehe. Es scheint als ob die Capillarität in gefässhaltigen Gebilden das Blastem absondere, und als ob die Apposition neuer und neuer Produkte, die Umfangsvermehrung des carcinomatösen Tumors dadurch zu Stande komme, dass in den arteriellen Gefässstämmen selbst Krebsmasse gebildet werde, und von den Zweigen zu den Stämmen fortschreite, es scheint als ob der Krebsbildungsprocess von der Capillarität in rückschreitender Richtung in und auf den arteriellen Gefässen weiter greife.

Will man nun für die Hornhaut nicht ein gerade umgekehrtes Verhältniss annehmen, so muss man die Unabhängigkeit ihrer carcinomatösen Zerstörung von Gefässen zugeben, denn wir sehen wohl Conjunctivalkrebse auf die Hornhaut übergreifen, nie aber Carcinome, welche, auf den Ort der Hornhaut stehend in die Conjunctiva übergehen, bei einem Uebergange von Gefässen aus der Conjunctiva und Sclera in die Cornea, müsste ein Uebergehen des Bindehaut-

krebses in die Hornhaut selten, ein Fortschreiten des Cornealcarcinoms auf die Conjunctiva aber häufig sein, was der Erfahrung widerspricht.

Es ist dieses ein neuer wichtiger Grund für die Richtigkeit meiner Behauptung bezüglich der Unabhängigkeit der Cornealexsudationen von Hornhautgefässen. Das Krebsblastem erscheint, so wie jedes andere krankhafte Produkt in der Hornhaut als eine Folge anomaler Vegetationsthätigkeit in der Grundsubstanz, der Trägerin des Ernährungsprocesses. Das Wachsthum des Hornhautkrebses wird auf diese Weise durch Zufuhr neuen Blastems aus dem Kammerwasser unterhalten und dieses selbst, nachdem die Hornhaut ihrer ganzen Dicke nach verloren gegangen ist, und durch Aftergewebe ersetzt wird.

§ 357. Die vorhergehenden Mittheilungen schliessen schon das primäre Auftreten des Hornhautkrebses in sich, es gibt primäre Cornealcarcinome [183].

Weit häufiger aber, ja in weithin den meisten Fällen ist der Hornhautkrebs ein secundäres Leiden, er ist auch der Conjunctiva entsprossen, und hat sich allmälig über die Hornhautoberfläche verbreitet, ohne seinen Charakter zu ändern.

Nur Bindehautcarcinome schreiten auf die Hornhaut über, nur die Bindehaut ist das Mittelglied, durch welches Krebse, welche an der Aussenfläche des Bulbus wuchern, in die Hornhaut übergreifen, Krebse, welche in dem episcleralen Gewebe wurzeln, setzen sich nicht in die Hornhaut fort, wie mir mehrere Fälle zeigten, sie finden stets an dem Bindehautsaume ihre Grenze. Erst nachdem das Carcinom von dem episcleralen Gewebe auf die Conjunktiva übergetreten ist, erst dann ist die Gelegenheit gegeben zur Ausdehnung auf die Cornea. Diese Bindehautcarcinome sind Beers Papulae rebelles [185], welche die scirrhöse Zerstörung des Augapfels bedingen sollen, eine Behauptung, welche nach dem bereits Erörterten dahin zu berichtigen ist, dass Carcinome, welche den äussern Hüllen des Augapfels entkeimt sind, niemals in das Innere des Bulbus übergehen.

Noch weniger, als von dem episcleralen Gewebe ist eine Fortsetzung der carcinomatösen Entartung von der Uvea und Netzhaut auf die Cornea gegeben. Nur dann, wenn das Uvealcarcinom oder der Netzhautkrebs an irgend einem Ciliargefässpaquet die Sclera durchbrochen, und fortwuchernd die Conjunctiva ergriffen hat, erst dann ist eine Ausbreitung auf die Hornhaut möglich. Dieses geht aus einer Mehrzahl von Fällen hervor, in welchem ein in der Iris wurzelnder Krebs an der Grenze zwischen Cornea und Sclera, dort wo aus dem Scleralwulste so viele Gefässe in die Augapfelhöhle treten, durchbohrt, und in Gestalt eines grösseren oder kleineren, halsförmig eingeschnürten Tumors nach Aussen tritt (eine andere Art Papula rebellis). Die Communicationsöffnung in der Augapfelwand ist anfänglich sehr enge, sie dehnt sich bald aber zu bedeutenderen Durchmessern aus, und es kommt endlich so weit, dass eine Hälfte ihres Saumes von der Sclera, die andere von dem Cornealparenchym gebildet wird. Es fehlt dann ein kleines Bogenstück der sonst vollkommen durchsichtigen Randsubstanz, ist wahrscheinlich per detritum untergegangen; jener Theil des Lochrandes, welcher von blätteriger Cornealsubstanz gebildet wird, zeigt aber stets eine hofartige Trübung und an der den Hals des Carcinomes

berührenden Fläche geschwürige Consumtion. Das Mikroscop weist aber nie einen Uebergang des Carcinoms in die Hornhaut nach, es ist immer ein genuin, faserstoffig albuminöses Exsudat, welches den an den Hals des Aftergebildes anstehenden blättrigen Theil des Cornealparenchyms infiltrirt und durch Eitermetamorphose der neugebildeten Formelemente zerstört. Ich sah nussgrosse Krebsgeschwülste aus der Iris und dem Ciliarmuskel zwischen Cornea und Sclera nach aussen tretend, nie aber einen Uebergang des Krebses auf die Hornhaut, obwohl sie ansehnliche Parthien des vordern Theils des episcleralen Gewebes infiltrirt hatten. Sie waren immer von unversehrter Conjunctiva überzogen, die nur an dem Theile der Geschwulst fehlte, welche unmittelbar von blätterigem Cornealparenchym umgrenzt wurden.

§ 358. Diese Substanzverluste des Hornhautrandes führen mich auf Zerstörungen der Cornea in grösserem Umfange.

Es trübt sich nämlich häufig im Gefolge tief in der Augapfelhöhle wuchernder Krebsmassen die Cornea ihrer ganzen Ausdehnung nach. Das die Trübung bedingende Exsudat ist dann ganz gewöhnlich gutartiger Natur, ein genuin faserstoffig albuminöses, es entwickelt keine Krebselemente, sondern geht eher die Eitermetamorphose ein und begründet so ein Geschwür, das den bereits geschilderten Formen vollkommen entspricht.

Mit seiner Durchbohrung entleert sich gewöhnlich die Linse und der Glaskörper, der Druck, unter welchem der Inhalt des Bulbus stand, vermindert sich. Mitunter schliesst sich dann die Oeffnung wieder unter der Form einer Narbe. Es scheint sogar, als ob dieser Process bisweilen der Wucherung des Krebses im Innern des Augapfels Schranken setzen könne, denn ich sah drei Fälle, in welchen der geschrumpfte atrophische Augapfel ganz mit Krebsmasse gefüllt in Gestalt eines bohnengrossen Knötchens an der Seite eines enorm grossen Tumors haftete, welcher in dem Orbitalgewebe wurzelte.

Gewöhnlich breitet sich aber das Geschwür aus, die ganze Cornea geht im Verschwärungsprocesse unter, worauf der in der Netzhaut oder Uvea fussende Krebs die Scleralöffnung passirt und nach aussen tritt.

Dieser Ausgang ist aber nicht immer durch einen Verschwärungsprocess bedingt, mitunter geht die Cornea unter solchen Verhältnissen mit einem Male durch Erweichung oder Brand verloren, sie fällt ab. Die Erweichung, der Brand kann nicht allein auf Rechnung des vermehrten Druckes geschrieben werden, unter welchem die Bulbuswände nach Anbildung des Krebses stehen, denn ich sah viele Fälle, in welchem der ganze hintere Augapfelraum von Krebs erfüllt war, ohne dass die Linse und Cornea getrübt oder gar zerstört war. Es wäre sehr leicht möglich, dass die Vegetationsstörung der Hornhaut unter solchen Verhältnissen durch Verstopfung jener Quelle herbeigeführt wurde, welche den Humor aqueus absondert, ich fand totale Vernichtungen der Cornea am häufigsten an Augäpfeln, deren Ciliarfortsätze und überhaupt der vordere Augapfelraum von Krebsmassen erfüllt waren.

§ 359. Ich habe mich in der Schilderung dieser Verhältnisse etwas weiter ausgelassen als es vielleicht dem Systeme entspricht, welches ich meinem Werke unterlege. Indess ist das System nicht Zweck, es ist Mittel und die kleinen Abweichungen dürften sich durch die Nothwendigkeit, gleich hier eine Einsicht in den Krebsbildungsprocess der Hornhaut zu eröffnen, entschuldigen lassen.

Ich habe mit diesen Mittheilungen zugleich einen bedeutenden Theil der Aetiologie des Cornealcarcinoms erschöpft. Weiter vorschreitend auf diesem Felde gelangen wir in immer dichteren und dichteren Nebel. Die herrlichen Gestalten, welche die ältere naturphilosophische Schule daraus zu formen wusste, sind lange vor dem kritischen Auge der neueren Medizin wie Spreu zerstoben. Nur so viel ist Thatsache der Beobachtung, dass dem Krebsbildungsprocesse in den meisten Fällen eine bestimmte Anomalie des Blutlebens zu Grunde liege. Wenn damit nun auch keine Einsicht in die Causalmomente gegeben, der Fragepunkt nur um ein kleines weiter hinausgerückt ist, so lange uns das Wesen dieser Krebse so wenig bekannt ist, als jetzt, so ist damit doch ein sehr wichtiges prognostisches Moment gegeben, und in dieser Beziehung die Berücksichtigung der Dyscrasie vom naturwissenschaftlichen Standpunkte so gut geboten wie von jedem andern.

Leider äussert sich dieselbe durch keine auffälligen Symptome, ausser sie wäre denn zu hohen Graden gediehen, und es bleibt in den meisten Fällen unentschieden, soll der Krebs auf allgemeine Bluterkrankung zurückgeführt, oder aber als rein locales Leiden betrachtet werden und dieses selbst dann, wenn der Krebs offenbar eine Folge der Einwirkung äusserer mechanischer oder chemischer Schädlichkeiten ist.

Exstirpationen solcher örtlich scheinender, durch locale Gelegenheitsursachen in ihrer Entwickelung angeregte Krebse haben so häufig einen Nachwuchs des Carcinoms, ja das Auftreten dieses Aftergebildes an den verschiedensten Organen des Körpers zur Folge, dass man beinahe glauben sollte, dass die Entwickelung des ursprünglichen Krebsherdes schon unter der Aegide eines allgemeinen krebsigen Blutleidens zu Stande gekommen sein müsse, oder aber der Bestand des ersteren den des zweiten nothwendig nach sich ziehe.

§ 360. Die Erscheinungen, welche hohe Grade der Krebsdyscrasie bezeichnen, gehören füglich in den Bereich der speciellen Pathologie, ich verweise auf diese.

Auch die das Carcinom in dem Hornhautparenchym begleitenden örtlichen Symptome sind dieselben, welche bei solchen Aftergeschwülsten an anderen Körpertheilen zu beobachten sind. Sie reduziren sich fast immer auf mehr weniger intensive Injektionsröthe der Conjunctiva und auf Schmerzensäusserungen des Kranken. Indess können diese beide Erscheinungen fehlen. Der Hornhautkrebs kann ohne alle bedeutende Blutanhäufung in der Conjunctiva vor sich gehen. Die varicosen Ausdehnungen, welche als charakteristisch angegeben werden, sind nichts als Folgen mechanischer Beeinträchtigung des venösen Blutlaufes, sie sind nicht in dem Hornhautkrebse bedingt, sondern in der carcinomatösen Entartung nachbarlicher Gebilde. Ebenso sind die Störungen der Sensibilität, welche der Krebsbildungsprocess anregt, nicht constant, und falls sie vorhanden sind, ist die Entscheidung schwer, in welchem der gleichzeitig afficirten Organe die Nerven alterirt werden.

Im allgemeinen lässt sich sagen, dass die carcinomatöse Entartung mit desto intensiveren Circulationsstörungen der Nachbargebilde und mit desto heftigeren lancinirenden oder reissenden Schmerzen einhergehe, je rascher der Verlauf, je schneller seine Volumszunahme ist.

§ 361. Es gibt Krebsgeschwülste, welche auf dem vordern Umfange

des Augapfels entwickelt, unter den Erscheinungen einer stürmischen Entzündung und unter lebhaften Schmerzen binnen wenig Wochen zu enormen Grössen anwachsen, andere wieder, welche als kleine Knötchen der vorderen Augenwand entsprossend, kaum bemerkt, viel weniger aber von dem Kranken beachtet werden. Jahre vergehen oft und das Aftergebilde ist kaum erbsen- oder bohnengross geworden, es ist schmerzlos und seine Umgebung ohne alle Spur einer krankhaften Alteration. Nicht selten geht die Wucherung schubweise vor sich. Mit oder ohne gegebene äussere Ursache congestionirt sich der Boden des Krebses, der Knoten wird schmerzhaft und in Kurzem hat er sich auf das doppelte, dreifache seines früheren Volumens erhoben. Nun geht die Hyperämie zurück, die Schmerzen hören auf, die Geschwulst bleibt wieder scheinbar stehen ohne sich weiter zu vergrössern, bis ein neuer Nachschub beginnt.

§ 362. So kann der Krebs jahrelang, bis zu dem anderweitig begründeten Tode des Individuums fortexistiren, ohne seine bösartige Natur zu verrathen. Ja aus der Analogie mit Krebsen an anderen Körpertheilen lässt sich sogar die Möglichkeit einer spontanen Heilung erschliessen, indem die Zellen den Verfettigungsprocess eingehen, zu Körnchenzellen werden, deren weitere Zerfällung in emulsionsartige Flüssigkeit die Resorbtion möglich macht, oder aber indem neben diesem Processe auch eine Verschrumpfung, eine Obsolescenz, eine Verkalkung etablirt wird, so also dass der Krebs durch die Uebergangsform des reticulirten Carcinoms entweder durch Verseifung oder durch Atrophie in einfaches Narbengewebe verwandelt wird. Sollte sich Ritterichs [186] Fall als ein medullares Carcinom der Cornea deuten lassen, so gäbe er ein eben so schönes als seltenes Beispiel dieses Processes.

Weithin in den meisten Fällen führt der Krebs aber zum Tode, indem er sich mehr und mehr ausbreitet und selbst bis zu dem Gehirn fortschreitet, oder indem in Folge des nach und nach sich etablirenden oder präexistenten Blutleidens lebenswichtige Organe durch Krebsbildung funktionsuntüchtig werden, gewöhnlich aber durch Erschöpfung der Kräfte. Der Hornhautkrebs verjaucht nämlich sehr gern und bald, bevor er ansehnliche Grössen erreicht hat, ein Vorgang, der durch die Berührung mit der athmosphärischen Luft wesentlich begünstiget zu werden scheint. Enorme Quantitäten jauchigen Secretes ergiessen sich aus der freien, in Form tiefer Geschwüre arrodirten, Oberfläche und nehmen einen kaum erschwinglichen Aufwand von Säften in Anspruch. Kommt dazu noch die Necrose, der Brand einzelner Parthien und consecutive Zerstörung von Gefässen, reichliche Blutungen aus deren angefressenen Zweigen und Stämmen, so ist Anämie, Tabes die nächste Folge. Nur äusserst selten liegt in der Vereiterung oder Nekrose der Weg zur Heilung, fast immer geschieht es, dass der Kranke stirbt.

Sechster Artikel.

Lupus corneae.

§ 363. Das lupose Exsudat schliesst sich durch die äussere Form, unter welcher es auf der Oberfläche und in dem Parenchyme der Hornhaut auftritt, so wie durch seine verderblichen Folgen einiger Maassen dem Carcinome an.

Besonders auffallend ist bisweilen seine Aehnlichkeit mit dem Epidermoidalkrebse und die Beschreibungen, welche die alte Schule von dem fressenden Krebsgeschwüre der Augenlider, der Bindehaut u. s. w. gibt, lassen mit Grund vermuthen, dass unter diesen Namen der Lupus und der Epidermoidalkrebs meistentheils zusammengeworfen wurden. Diese Vermuthung gewinnt an Halt durch das Schweigen, mit welchem die oculistischen Schriften über jene Formen der Ophthalmie hinweggehen, welche den Lupus faciei bisweilen begleiten, denn es ist nicht zu glauben, dass sämmtliche ophthalmologische Schriftsteller der Gelegenheit zu solchen Beobachtungen ermangelt hätten [187].

§ 364. Es ist nicht bloss der Lupus, wie ihn unsere deutschen Gauen aufzuweisen haben, welcher sich auf der Cornea localisiren kann, auch dessen verschiedene, durch mannigfaltige endemische Verhältnisse modificirten Species, (die Radesyge, Facaldine, Estiomene, der Scarlievo, Morbus dittmarsicus und tauricus, der Spedalsked, die Lepra etc.) in ihrer knotigen Form treten auf der Cornea in die Erscheinung.

§ 365. Die Häufigkeit des Lupus in gewissen Gegenden bedingt natürlich auch eine reichlichere Gelegenheit, denselben auf den Gebilden des Gesichtsorganes zu beobachten, es sind daher auch vornehmlich Monographien über die genannten speciellen Formen dieser Krankheit und ethnographische Werke, welche des Lupus im Auge gedenken und denselben einer genaueren Erörterung würdig erachten. Leider wurden jedoch unter dem Namen der Ophthalmia leprosa fast immer höchst verschiedenartige Complicationen des Lupus faciei zusammengeworfen, und selbst das Wesen der eigentlichen, endemischen Krankheit verkannt. Erst in der letzten Zeit sind Werke veröffentlicht worden, welche eine genaue Einsicht in den Process der Ophthalmia leprosa gestatten [188].

Es geht daraus hervor, dass die genannten endemischen Krankheiten sehr strenge zu sondern seien in zwei höchst differente Formen.

Die eine derselben charakterisirt sich durch reichliche Exsudation eigenthümlicher Produkte in das Derma und deren Auftreten in knotigklumpigen Massen, sie erweist sich als Lupus im eigentlichen Wortsinne.

Die andere derselben aber äussert sich als Lähmung der sensiblen Nerven, Behemmung der secretorischen Thätigkeiten und Nutritionsstörungen, ihr Endpunkt ist Atrophie, so wohl im Auge, als auch in anderen Körpertheilen. Sie wird als anästhetische Form geschildert und findet ihren Ausgangspunkt in reichlichen Exsudationen dicker seroalbuminöser und plastischer Exsudationen aus den injicirten Hüllen des immer theilweise atrophisirenden Gehirns und Rückenmarkes, pathologische Veränderungen, welche häufig auch einzelne Nerven treffen, und dann die Beschränkung der die Lepra anästhetica constituirenden Krankheitserscheinungen auf scharf umschriebene Regionen des Körpers erklären. So ist für die Lepra anästhetica des Gesichtes massige Exsudation von dicken, opaken, seroalbuminösen Produkten um das Ganglion Gasseri und in sein Parenchym [189] das pathogenetische Moment, aus diesem lassen sich die Gefühllosigkeit im ganzen Ausstrahlungsterrain des Quintus als erstes Symptom, die enorme Trockenheit des Auges und die endliche Atrophie des letzteren so

wie seiner Hüllen zwangslos ableiten. Es ist hier die Atrophie der Hornhaut eine Theilerscheinung eines über den ganzen Bulbus und seine Umgebungen verbreiteten Processes, sie ist nicht nur secundär in Bezug auf das Grundleiden, sondern auch secundär in Bezug auf die in dem Augapfel selbst zur Wahrnehmung kommenden Veränderungen, sie ist evidenter Massen begründet in der Versiegung des Kammerwassers als Folge der Alteration der Ciliarfortsätze, ich ziehe es daher vor, diese Form der Lepra in einem späteren Buche, bei Gelegenheit der Krankheiten der Uvea abzuhandeln, und mich hier auf die Schilderung der lupösen Form zu beschränken.

§ 366. Nach dem, was bereits über den Lupus im Auge bekannt ist, erscheint das lupöse Exsudat niemals primär auf der Hornhaut, sondern ist daselbst stets eine secundäre Affektion, bedingt durch allmälige Ausbreitung eines lupösen Exsudationsherdes von dem Derma der Lider auf die Conjunctiva und von hier auf die Cornea. Der Lupus der Cornea setzt immer ein vorläufiges Ergriffensein der Lidhäute und der Conjunctiva voraus und dieses um so bestimmter, als selbst eclatante lupöse Tuberkel, welche aus dem Parenchym der Iris emporwuchern, auf die Cornea nicht übergreifen, sondern nach jahrelangem Bestande erst das Auge der Atrophie, in sehr seltenen Fällen aber der allgemeinen Vereiterung zuführen [190].

Doch nicht jedes Exsudat, welches unter dem Verlaufe eines lupösen Processes auf den Lidern und der Conjunctiva im Bereiche der Cornea erscheint, ist lupös, im Gegentheile, in weithin den allermeisten Fällen weist seine äussere Form, seine Färbung und der jahrelange Bestand, ohne für die Existenz der Cornea im geringsten verderblich zu werden, die gänzliche Verschiedenheit von lupösen Produkten nach. Es erscheint als ein genuin faserstoffiges Produkt, welches unter dem Verlaufe einer einfachen oder mit Gefässentwickelung verlaufenden Keratitis, gewöhnlich ganz oberflächlich, auf die Cornea abgelagert wird, sich späterhin in eine mehr weniger ausgebreitete, sehnig-weisse Neubildung mit verwaschenen Rändern organisirt und in jeder Hinsicht mit einem Epithelialfleck oder einem wahren Leucome übereinkömmt. Wo immer ein Lupus in der Augengegend zur Entwickelung kömmt, fehlen diese Trübungen auf der Cornealoberfläche niemals.

Die sie bedingende Keratitis kann mitunter in Parallele gestellt werden mit jenen Hornhautentzündungen, welche sich bei Ectropien der Lider, Exophthalmis entwickeln, doch nicht immer, denn die Trübungen sind der Regel nach schon vorhanden, wenn die Lider weder durch Schrumpfung noch durch Schmelzung eingelagerter lupöser Produkte verkürzt gefunden werden, und die Lidspalten noch vollkommen gut schliessen. Es ist diese Keratitis ganz einfach eine Folge der zeitweiligen Steigerung eines continuirlichen Reizungszustandes, in welchem sich die Umgebung des eigentlichen Exsudationsherdes befindet. Es bedarf nur einer sehr unscheinbaren Gelegenheitsursache, um im Bereiche dieses Congestionsringes jene Verhältnisse hervorzurufen, welche Exsudationen bedingen. Hört diese Gelegenheitsursache, welche auch ein Nachschub lupöser Produkte auf den Lidern und der Conjunctiva sein kann, auf zu wirken, so sinkt der Reizungszustand im Umkreise des Herdes wieder auf geringere, zur Exsudation plastischer Stoffe ungeeignete Stufen herab, die gelieferten Produkte organisiren weiter, bis ein neuer Ausschwitzungsprocess

beginnt, oder endlich der Lupus selbst sich auf die Cornea per contiguum ausgebreitet hat.

§ 367. Nach meinen eigenen Erfahrungen und nach dem, was ich aus den Schriften Anderer entnehmen kann, lässt sich der Uebergang des Lupus auf die Cornea und das Bild des Hornhautwolfes folgender Maassen schildern:

Nachdem die lupöse Exsudation in dem Derma der Augenlider und deren subcutanen Gewebe zu einem gewissen Grade von Entwickelung gekommen ist, geht der Process auf die Conjunctiva über, selbe röthet sich mit einem Stiche ins blaue, schwillt enorm an. Es entwickeln sich gelbliche, erbsen- bis bohnengrosse, ziemlich harte, rundliche Knoten, die in dem subconjunctivalen Gewebe sitzen, und sich besonders rings um die Cornea anhäufen, einen gelb-röthlichen, höckerigen Wall bildend.

Noch bevor diese Knoten den Verschwärungsprocess eingehen, trübt sich die Hornhaut durch oberflächliche Ablagerung und durch Infiltration eines gelatinösen, bald gelblich werdenden, schmierigen Exsudates, das Epithel wird rauh succulent, offenbar verdickt. Bald erscheinen zahlreiche Blutpunkte und Gefässe, die die Oberfläche mit einem dichten Netze bedecken und, in grössere Stämme sich sammelnd, in centrifugaler Richtung der geschwellten und knotig infiltrirten Conjunctiva zuströmen. Es entspricht dieses Stadium dem lupus maculosus der äusseren Haut und ähnelt bis auf die eclatant gelbliche Färbung des Exsudates, einer Folge des enormen Fettgehaltes, einem gewöhnlichen Pannus, durch den hindurch man noch die Iris erblicken und der Kranke grössere Gegenstände wahrnehmen kann.

Doch sehr bald mehrt sich das Exsudat, namentlich auf der Oberfläche. Ich sah es unter der Form einer 0‴.5 dicken, gelb-röthlichen, von vielen Gefässen durchzogenen, succulenten, dabei aber ziemlich consistenten, feinkörnigen, stellenweise grobwarzigen Schichte die ganze Oberfläche der Hornhaut bedeckend und ohne Unterbrechung in den gleichfarbigen Conjunctivalwulst übergehen, so dass kaum die Grenze der Cornea und der Sclera von Aussen her unterschieden werden konnte, der Lupus corneæ in diesem Entwickelungsgrade lässt sich mit dem Lupus hypertrophicus des Derma an die Seite stellen.

Bei der mikroskopischen Untersuchung eines mittelst des Staarmessers unter ziemlich reicher Blutung exstirpirten, blattförmigen Stückes aus der oberflächlich aufgelagerten Exsudatschichte fand ich dieselben Elemente, welche die knotigen Geschwülste der Conjunctiva formirten mit Ausnahme älterer kernhaltiger Epithelialplatten, welche diese Bindehauttuberkeln deckten. Die äusserste Schichte des Cornealproduktes wurde aus lauter unregelmässig eliptischen Zellen von 0‴.0037 — 0‴.0055 Breite und 0‴.0092 — 0‴.011 Länge gebildet, die eine scharfe, halbdunkle, durch Aetzkalilösung schärfer hervortretende Contour, wasserhellen Inhalt und 1—2 dunkelgranulirte, mit einem Hofe von fast schwarzen Körnchen umgebene Kerne erkennen liessen, und sofort als junge Epithelzellen mit beginnender Fettmetamorphose ihres Inhaltes zu betrachten sind. Eine reichliche strukturlose, mit feinen, staubähnlichen, lichten Molekulen durchstreute, trübliche, nur hier und da ganz undeutlich faserstreifige Grundmasse verband sie. In dieser Grundmasse fand ich der Masse nach vorwiegend eine ganz ungeheure Anzahl von kleinen Fettkügelchen

und Fettbläschen mit schwarzer Contour und wasserhellem Centrum, die grösstentheils isolirt, stellenweise aber auch in ganz formlose Plaques ohne bestimmte Begränzung conglomerirt waren und den Objekten ein dunkel punktirtes Ansehen gaben. In den tieferen Schichten waltete diese Grundmasse mehr vor, und es erschienen die Zellen in niederen Entwickelungsgraden, in Formen, wie sie einfachen Exsudaten ganz jugendlichen Alters zukommen. Es erschienen bläschenartige wasserhelle oder bereits trübliche Kerne mit 1—3 Nucleolis; sehr viele Kerne mit sehr dunkel granulirtem Inhalte, eine Menge blasser Blutkörperchen der verschiedensten Grösse, von ovaler, platter Form; eine Unzahl Zellen von 0‴.005 — 0‴.007 Durchmesser, mit wasserhellem Inhalte und kleinen runden excentrischen Kernen; endlich hier und da auch Mutterzellen mit 3—4 Tochterzellen. Nirgends aber waren Uebergangsformen der Zellen und Kerne zu Fasergewebe nachzuweisen. Es waren Produkte, die auf der Stufe embryonaler Gestaltung stehen bleibend, die Fettmetamorphose eingingen. Ich fand keine entwickelten Körnchenzellen, es scheint der Grund darin zu liegen, dass die reiferen, entwickelteren Zellen der oberflächlichen Exsudatschichten, welche in der körnigen Granulation ihres Inhaltes den Beginn des Verfettigungsprocesses andeuteten, zu rasch abgestossen wurden, als dass sie sich vorläufig zu wahren Körnchenzellen umwandeln konnten. Fürwahr ist aber auch die Secretion der krankhaften Conjunctiva und Cornea in diesem Falle eine sehr reichliche, eiterähnliche gewesen, und die Untersuchung des gelieferten Produktes wies eine sehr grosse Menge der oben beschriebenen Zellen darin nach.

Die Analogie dieser Abstossung oberflächlicher Exsudatschichten von der Cornea mit der Abschilferung des Lupus exfoliativus an der äusseren Haut ist ganz auffallend. Die Verschiedenheit in der äusseren Form dieses Processes ist keine wesentliche, sondern nur in der reichlichen Durchtränkung des Cornealexsudates mit Thränenfeuchtigkeit bedingt, welche nicht gestattet, dass das Produkt zu trockenen Platten und Fetzen verdorre, ehe es zum Abfallen gebracht wird.

Aus den Beobachtungen anderer Autoren ergibt sich auch das nicht so seltene Auftreten des Hornhautwolfes in tuberculirter Form, ja es geht aus ihnen sogar hervor, dass die knotige Ballung des lupösen Produktes als Regel zu betrachten sei. Das lupöse Exsudat sammelt sich an einzelnen Stellen der Cornea mehr an und formirt so bräunliche Knoten von grösserem und kleinerem Caliber. Das stellenweise warzige Ansehen der Produktschichte in meinem Falle dürfte sich als eine Uebergangsform des Lupus hypertrophicus zum Lupus tuberculatus betrachten lassen.

§ 368. Durch fortgesetzte Schmelzung und Abstossung des, immer tiefere und tiefere Interlamellarräume infiltrirenden, lupösen Exsudates, besonders aber durch Erweichung einzelner tief sitzender lupöser Knoten werden häufig Durchbohrungen der Hornhaut gesetzt. Ist die Oeffnung klein, so fällt die Iris vor und infiltrirt sich bald auch mit lupösem Exsudate; wächst sodann die Perforationsöffnung wegen weiterer Schmelzung ihrer Ränder, oder war sie gleich Anfangs eine sehr grosse, so entleert sich der Augapfelinhalt, der Bulbus sinkt zusammen, er geht phthisisch zu Grunde.

Häufiger dürfte jedoch nach Danielsen's und Böck's Schilderung [191] die lupöse Exsudation aus der Iris noch früher zu Stande kommen, als die Cornea

durchbohrt wird. Nachdem die Cornea ihrer ganzen Dicke nach im Bereiche des Knotens infiltrirt ist, wird die Pupille irregulär, die Vorderkammer füllt sich mit gelb-weisser Tuberkelmasse, der Bulbus schwillt zu einer unförmlichen, aus der Lidspalte hervorragenden Masse an, welche endlich in ihrer ganzen Dicke auf einmal zu schmelzen beginnt und den Bulbus als ein kleines drusiges Knötchen zurücklässt.

§ 369. Die begleitenden Erscheinungen des lupösen Exsudationsprocesses auf der Hornhaut sind zum grossen Theile in dem Vorhergehenden bereits geschildert. Die Krankheit verläuft schmerzlos und trotz ausgebreiteter Zerstörungen ist häufig auch nicht die geringste Spur einer Alteration in dem Allgemeinbefinden der Kranken zu entdecken. Nur dann, wenn sich bereits Exsudation im Inneren des Augapfels etablirt, sind heftige Augenschmerzen vorhanden und sie steigern sich bis zu der totalen Schmelzung, worauf der Kranke wieder zu relativem Wohlsein gelangt.

§ 370. Das ganz gewöhnlich blühende Aussehen der Ergriffenen und ihr allgemeines Wohlbefinden so wie die Unmöglichkeit, irgend welche, auf Erkrankung der inneren, lebenswichtigen Organe hinzeigende Symptome zu eruiren, macht die Zurückführung des Processes auf eine Dyscrasie häufig ganz unthunlich [192] und die Annahme einer scrofulosen oder syphilitischen Begründung eben so willkürlich, als der Nachweis einer specifischen lupösen Dyscrasie schwierig ist.

§ 371. Der Verlauf ist gewöhnlich ein äussert langsamer, Jahre lang sich hinziehender. In dem von mir beobachteten Falle bestand der Lupus an der Gesichtshaut schon seit vielen Jahren, an dem rechten Auge seit zwei Jahren, ohne das Krankheitsbild sonderlich modificirt zu haben. Im Allgemeinen geht aber der Process racher bei Kindern, wo er fast immer neben Erscheinungen der Scrofulose einherschreitet.

§ 372. Die Möglichkeit der Heilung ist gegeben, selbst der spontanen, obwohl selbe bisher durch keinen Fall in den ophthalmologischen Schriften nachgewiesen worden ist, der Analogie mit dem Lupus der äusseren Haut zu Folge dürften aber immer ausgebreitete narbige Trübungen der Hornhaut zurückbleiben. Gewöhnlich ist aber phthisische Consumtion des Augapfels die Folge.

Zweites Hauptstück.

Die ständigen Entwickelungsformen der Hornhautexsudate.

§ 373. Das vorhergehende Capitel schildert die Hornhautexsudate als ein in Metamorphose Begriffenes, es verfolgt das Leben und Weben der einzelnen Formelemente in ihren mannigfaltigen Entwickelungsphasen. Die differenten Gestaltungen der Formelemente erscheinen als Uebergänge, als Zwischenglieder, mittelst deren das krankhafte Produkt entweder resorbtionsfähig, oder zur Abstossung geeignet wird, oder aber Entwickelungsstufen erklimmt, auf welchen angelangt, es wohl noch einem fortgesetzten Stoffwechsel unterworfen ist, seine äussere Gestalt und die Textur aber wenig oder gar nicht mehr ändert, eine ständige Form behauptet.

§ 374. Solche ständige Entwickelungsformen der Hornhautexsudate sind Epithel, lockeres Bindegewebe, faserig schalliges Narbengewebe, Verknöcherungen, Verkalkungen und anomale Fettbildungen.

Selten steht eine oder die andere dieser Neubildungen allein und rein da, sie mischen sich der Regel nach unter einander in den mannigfaltigsten Combinationen und den verschiedensten Quantitätsverhältnissen.

§ 375. Doch so variabel auch die innere textuelle Zusammensetzung sein möge, ein Charakteristicum, und gerade das auffälligste ist allen diesen Neoplasien gemeinsam. Es ist dieses der Mangel an optischer Gleichartigkeit in ihrem Gefüge und die darin begründete Eigenschaft, auffallendes Licht unregelmässig zu zerstreuen.

§ 376. Jedes Element der Neoplasie lässt sich als Ausgangspunkt einer kugelförmigen Lichtwelle betrachten, welche theils durch das im Weltraume diffundirte Licht, theils durch Licht angeregt wird, welches von äusseren Objekten zurückgeworfen auf das Neugebilde trifft.

§ 377. Ein Theil dieser kugelförmigen, nach allen Richtungen gleichmässig fortschreitenden Wellen verbreitet sich in der Aussenwelt, und vermittelt, als sogenannter reflectirter Antheil, die Sichtbarkeit der Neoplasie als eines trüben, je nach der Constitution der einzelnen Formelemente verschiedenfarbigen Fleckes.

Die Intensität der secundären Wellen wächst, wie aus den Gesetzen der Optik bekannt ist, mit der Erleuchtungsintensität jenes Elementes, von welchem die Welle ausgeht. Die absolute Helligkeit der Neubildung, d. h. die absolute Lichtmenge, welche von der Neoplasie nach einer bestimmten Richtung ausgeht, wird daher um so grösser sein, der Fleck wird um so intensiver, gesättigter gefärbt erscheinen, je stärker die Erleuchtung desselben ist und je mehr Elemente der Neubildung das Licht zerstreuen, je mehr ihr Gefüge optisch ungleichartig ist.

Daher erscheinen bei gleicher Erleuchtungsintensität verkalkte Exsudate von gesättigterer Färbung als Epithelialneubildungen, und diese gesättigter als lockeres Bindegewebe, wenn es nicht sehr gefässreich ist, und als die faserig schallige Narbe.

Ein Sektor jeder der an der Oberfläche der Neoplasie angeregten secundären Wellen schreitet mit dem direkten, durchgelassenen Lichte in gleicher Richtung vorwärts. Trifft es auf diesem Wege eine neue Schichte optisch ungleichartigen Gefüges, so wiederholt sich der an der Oberfläche stattgehabte Process, und so geht es in jeder weiteren Schichte fort, es wird immer wieder ein neuer Theil des auffallenden Lichtes reflektirt, und sofort die Sichtbarkeit des Hornhautfleckes vermehrt. Es wächst dessen absolute Helligkeit nicht nur mit der Stärke der Erleuchtung, und dem Grade der optischen Ungleichartigkeit, sondern auch mit der Dicke der Neubildung. Sehr dünne Schichten einer Neubildung reflektiren nur wenig Licht, ihr Bild projicirt sich auf dem dunklen Augengrunde und der durchleuchtenden Iris, sie erscheinen grau oder bläulich, mächtigere Neoplasien aber erscheinen stets in der eigenthümlichen Farbe ihrer Elemente.

§ 378. Das Quantum des durchgelassenen Lichtes steht im umgekehrten Verhältnisse zu jenem des reflektirten, es muss daher von dem Lichte, welches, von irgend einem Objekte ausströmend oder zurückgeworfen, die Neubildung auf der Hornhaut trifft, um so weniger durchzutreten im Stande sein, je dicker und optisch ungleichartiger das neugebildete Gefüge ist, und je geringer die Erleuchtungsintensität eines Elementes der Oberfläche ist.

§ 379. Wendet man dieses auf jene Fälle an, in welchen eine derartige Neubildung entweder die ganze Hornhaut oder doch den der Pupille gegenüberliegenden Theil derselben verdunkelt, so ergibt sich, dass bei gleichbleibender Erleuchtungsintensitat der getrübten Cornealstelle von Seite eines äusseren Objektes um so weniger Strahlen zur Netzhaut kommen müssen, daher die Sichtbarkeit dieses Gegenstandes um so mehr abnehmen werde, je weniger die Neoplasie optisch gleichartig und je dicker sie ist.

In einem bestimmten Falle, bei gleichbleibender Dicke und Zusammensetzung einer Hornhauttrübung muss aber die Wahrnehmbarkeit eines Objektes abnehmen, je geringer die absolute Helligkeit dieses Objektes, das heisst, je geringer die Intensität des von jedem einzelnen Punkte des Objektes ausgehenden Lichtes und je kleiner die leuchtende Oberfläche des äusseren Gegenstandes ist.

Sie muss ferner in eben dem Maasse abnehmen, als das Quadrat der Entfernungen zunimmt, und als der Sinus des Neigungswinkels der auf die getrübte Cornea auffallenden Strahlen abnimmt, je schiefer die Strahlen auf die getrübte Cornealparthie treffen.

Es müssen daher in jedem einzelnen Falle bei ausgebreiteten und die Pupille überdeckenden Hornhauttrübungen sehr grell erleuchtete, stark glänzende Gegenstände besser, als trübe erleuchtete und matte, grössere besser, als kleinere, nähere besser, als ferne, und in der verlängerten optischen Achse gelegene besser, als seitliche gesehen werden.

Indem ferner der scheinbare Glanz eines Netzhautbildes ceteris paribus um so mehr abnimmt, je grösser sein Flächeninhalt ist, dieser aber um so mehr zunimmt, je weiter das Objekt ausserhalb der jeweiligen Accommodationsweite des Auges gelegen ist, so ist leicht ersichtlich, dass die Wahrnehmung eines äusseren Objektes durch eine getrübte Hornhaut um so schwieriger werden müsse, je weniger sich der dioptrische Apparat für eine entsprechende Ferne anzupassen fähig ist. Sehr entfernte Gegenstände, welche weit jenseits des Fernpunktes des betreffenden Auges gelegen sind, werden daher stets trüber, undeutlicher gesehen, als selbst weniger intensiv beleuchtete und verhältnissmässig kleinere, wenn sie innerhalb der deutlichen Sehweite stehen.

Es ist ferner ersichtlich, dass Neoplasien, wenn sie mit Abflachung oder aber Verkürzung des Krümmungsradiums der Hornhaut verbunden sind, das Sehen ungleich mehr beeinträchtigen müssen, als Neubildungen, welche ohne Veränderung der normalen Wölbung der Cornea bestehen, denn es rückt im ersteren Falle die Vereinigungsweite auffallender Strahlen um so weiter vor oder hinter die Netzhaut, je grösser die Abweichung von der normalen Wölbung in den Oberflächen der Hornhaut ist. Augen, deren Hornhaut verflacht, oder narbig eingezogen oder staphylomatös ausgebaucht sind, sehen

immer schlechter, als Augen, deren Hornhaut die normale Krümmung beibehalten hat, selbst wenn letztere im höheren Grade getrübt ist als erstere. Es wird durch die normale Krümmung der beiden Oberflächen nicht nur die Schärfe, sondern auch die Helligkeit und sofortige Deutlichkeit der Netzhautbilder äusserer Objekte vermindert.

§ 380. Cornealtrübungen stören das Gesicht aber nicht blos durch Verminderung der scheinbaren Helligkeit in den Netzhautbildern äusserer Gegenstände. Sie wirken unter Umständen selbst als leuchtende Objekte auf die Retina.

Ein Sektor der an jedem Elemente der Neubildung angeregten secundären Kugelwelle gelangt bei deren allmäliger Ausbreitung zur hinteren Cornealfläche, und von hier zur Pupille und Linse. Der mathematische Calcul lehrt [193], dass die diesen Sektor zusammensetzenden Strahlen nach ihrer Brechung in dem dioptrischen Apparate unter Winkeln auf die Netzhaut fallen, als kämen sie von einem vor der Hornhaut gelegenen Punkte. Es wird ein scheinbares, vergrössertes Bild vor der Cornea entworfen, und dieses Bild der Neoplasie rückt der Cornealoberfläche um so näher, je näher die lichtzerstreuende Neoplasie der Cornealhinterfläche gelegen ist.

Jeder Punkt dieses scheinbaren Bildes ist als Spitze eines Lichtkegels anzusehen, dessen Basis auf der Netzhaut aufsteht, und sich hier als ein Zerstreuungskreis projicirt.

Die scheinbare Helligkeit dieses Zerstreuungskreises wird natürlich wachsen mit der Intensität der von dem entsprechenden Elemente der Neoplasie ausgehenden secundären Welle [194], sie wird zunehmen mit der Intensität der Erleuchtung und dem Grade der optischen Ungleichartigkeit.

Was nun von Einem Elemente der Neoplasie gilt, das gilt auch von allen übrigen, welche Strahlen zur Netzhaut senden. Die scheinbare Helligkeit einer von dem unregelmässig zerstreuten Lichtantheile beleuchteten Netzhautparthie lässt sich als das Produkt aus der Anzahl jener neoplastischen Elemente, welche zerstreutes Licht auf die Netzhaut werfen und aus der Beleuchtungsintensität ihrer auf der Netzhaut sich deckenden Zerstreuungskreise betrachten. Das Produkt muss wachsen, wenn einer oder der andere Faktor wächst, wenn die Anzahl der optisch ungleichartigen Punkte zunimmt, und ihre Erleuchtungsintensität vergrössert wird. Dieses gilt jedoch nur, wenn sämmtliche Elemente der Neoplasie in einer der Cornea parallelen Ebene gelegen sind. Bei merklicher Dicke der Neoplasie nimmt begreiflicher Weise die scheinbare Helligkeit des beleuchteten Netzhautantheiles ab, und um so mehr, je weniger optisch gleichartig das Gefüge der Neoplasie und je dicker selbe ist, denn dann wird die Intensität der an den oberflächlichen Schichten angeregten secundären Wellen durch die lichtzerstreuende Kraft der tieferen Schichten geschwächt, und die Intensität der in den tieferen Lagen angeregten secundären Wellen ist an und für sich eine geringere wegen der Abnahme der Erleuchtung ihrer einzelnen Elemente.

§ 381. Ein und dasselbe Element der Netzhaut kann die Wahrnehmung zweier differenter Eindrücke nicht gleichzeitig vermitteln, es kann weder von dem einen noch von dem anderen eine reine Empfindung in dem Sensorium anregen, sondern nur eine aus beiden

Eindrücken gemischte Empfindung hervorbringen, und die Empfindung des einen oder des anderen Eindruckes wird um so mehr vorwalten, je grösser die Differenz ihrer Intensitäten ist. Fallen auf eine Netzhautparthie Zerstreuungskreise von einer Neoplasie der Cornea und das Bild eines äusseren Gegenstandes, so muss die Wahrnehmung des einen durch die des anderen gestört werden, die Empfindung des einen oder des anderen Strahlensystems muss aber um so mehr hervorschlagen, je grösser die Differenz zwischen den sie bedingenden Eindrücken ist.

Da nun die Intensität des von einem äusseren Gegenstande reflektirten und zur Netzhaut gelangenden Lichtes eben so, wie die Intensität des von der Neoplasie auf die Retina gelangenden Lichtantheiles geschwächt wird, da beide im gleichen Verhältnisse um so mehr abnehmen, je dicker die Neoplasie und je grösser ihre optische Ungleichartigkeit ist, so kann die Mächtigkeit der Neubildung und der Grad ihrer optischen Ungleichartigkeit bei der Betrachtung jener Momente, welche Differenzen in der Intensität der Netzhauteindrücke hervorbringen, ganz vernachlässigt werden, es wächst der Contrast zwischen dem scheinbaren Glanze des Netzhautbildes äusserer Gegenstände und der von der Neoplasie erzeugten Zerstreuungskreise mit der Zunahme oder Abnahme jenes Lichtquantums, welches unabhängig von dem betreffenden äussern Objekte auf die Neoplasie fällt.

Daher sehen Augen mit getrübter Cornea bei matter Beleuchtung oder in der Dämmerung grell erleuchtete Gegenstände mit einem braun-rothen oder grauen Nebel überlagert, immer aber besser als mattgefärbte oder ganz dunkle, umgekehrt aber im hellen Sonnenscheine dunkle Gegenstände wie mit einem weissen Nebel überzogen, aber besser als helle Gegenstände, wenn die Intensität des reflektirten Lichtes nicht die Intensität des im allgemeinen Weltraume diffundirten und das Auge treffenden Lichtes überbietet.

Es ist leicht einzusehen, dass diese letzteren Contrastwirkungen durch alle jene Umstände, welche die scheinbare Helligkeit des Netzhautbildes im gesunden Auge verändern, wie die Entfernung, die Stellung der äusseren Objekte u. s. w. wesentlich modificirt werden.

§ 382. Hornhauttrübungen, welche nicht die ganze Pupille verdecken, werden begreiflicher Weise den scheinbaren Glanz der Netzhautbilder äusserer Objekte um so mehr schwächen, einen je grösseren Antheil des auffallenden Lichtes sie unregelmässig zerstreuen, also je weniger optisch gleichartig ihr Gefüge, je dicker die sie bedingende Neubildung und je grösser der Flächeninhalt des der Pupille gegenüberstehenden Theiles ist. Sie beeinträchtigen aber nicht nur die Deutlichkeit des Sehens, sondern auch die Schärfe, indem jene Strahlen, welche von äusseren Objekten auf die Neoplasie auffallen, wegen des verschiedenen Brechungsindexes der letzteren in einem anderen Verhältnisse abgelenkt werden, als jene Strahlen, welche auf normale Parthien der Hornhaut treffen. Es bedarf wohl keiner Erwähnung, dass diese Störung des Gesichtes wachsen müsse, wenn die Krümmungen der getrübten Stellen gleichzeitig alterirt worden sind.

Fallen aber die von der Neoplasie auf der Netzhaut erzeugten Zerstreuungskreise zusammen mit den Netzhautbildern äusserer Objekte, so muss natürlich die Deutlichkeit des Sehens, welche ohnehin durch Schwächung des

scheinbaren Glanzes der Netzhautbilder gelitten hat, noch mehr abnehmen, es tritt die Wahrnehmung der von der Neoplasie erzeugten Zerstreuungskreise jener der Netzhautbilder hemmend in den Weg, letztere werden von einem dunklen Nebel oder einer lichten Wolke umflort gesehen, und der auf die Netzhaut gemachte Eindruck nimmt um so mehr ab, je weniger das Netzhautbild durch grossen scheinbaren Glanz oder durch Dunkelheit von dem scheinbaren Glanze der Zerstreuungskreise contrastirt.

§ 383. Es kömmt nun darauf an, zu untersuchen, unter welchen Bedingungen Neubildungen auf der Hornhaut Zerstreuungskreise auf der Retina erzeugen, und wenn diese Zerstreuungskreise mit Netzhautbildern äusserer Objekte zusammenfallen können. Da das deutliche Sehen ferner ausschliesslich von dem in der optischen Achse gelegenen Punkte der Netzhaut und den nachbarlichen Elementen vermittelt wird, so stellt sich die Aufgabe, zu eruiren, wenn die Zerstreuungskreise auf das optische Centrum der Netzhaut fallen.

Der mathematische Calcul lehrt [195], dass von allen, dem optischen Mittelpunkte der Cornea nahe gelegenen Elementen einer optisch ungleichartigen Neoplasie Strahlenkegel ausgehen, welche das optische Centrum der Netzhaut treffen, dass aber die Achsen dieser Lichtkegel die optische Achse des Auges um so weiter vor der Netzhaut schneiden, also um so mehr excentrisch auf die Retina treffen, je weiter ihr Ausgangspunkt von dem optischen Centrum der Cornealkrümmung abseits liegt.

Er lehrt, dass unter Einrichtung des dioptrischen Apparates für die Ferne bei einer Pupillenweite von 1‴.4 Strahlen, welche von Einem Elemente der Neoplasie kommen, welches von dem optischen Mittelpunkte der Cornealvorderfläche weiter entfernt ist, als 0‴.59, nicht mehr auf das optische Centrum der Netzhaut fallen, daher das deutliche Sehen eines äusseren Objektes nicht mehr beeinträchtigen können.

Der mathematische Calcul lehrt ferner, dass die von einem gegebenen excentrischen Elemente einer Neoplasie der Cornea ausgehenden Strahlen um so mehr excentrisch auf die Netzhaut fallen, je mehr sich die Pupille verengt, so zwar, dass während der Accommodation des Auges für die Ferne bei einem Pupillendurchmesser von 0‴.75 bereits Zerstreuungskreise jenseits des optischen Netzhautcentrums auffallen, deren Ausgangspunkte über 0‴.321 von dem optischen Mittelpunkte der Cornealvorderfläche abstehen.

Der mathematische Calcul lehrt endlich, dass die Achse eines Strahlenkegels um so weiter entfernt von dem optischen Centrum auf die Netzhaut treffe, je näher bei gleichbleibender Pupillenweite das scheinbare Bild seines Ausgangspunktes der Cornealvorderfläche rückt, dass also die excentrische Lage der Zerstreuungskreise um so mehr zunimmt, je näher der hinteren Cornealfläche das Element der Neoplasie gelegen ist, und für je kürzere Distanzen sich das Auge accomodirt.

§ 384. Central gelagerte Neoplasien auf der Hornhaut werfen demzufolge unter allen Verhältnissen Zerstreuungskreise auf das Centrum der Netzhaut, und müssen, abgesehen von der Verminderung des scheinbaren Glanzes der Netzhautbilder, die Deutlichkeit und Schärfe ihrer Wahrnehmung durch das

von ihnen unregelmässig zerstreute und zur Netzhaut gelangende Licht direct beeinträchtigen.

Diese Beeinträchtigung des deutlichen Sehens muss um so grösser werden, je geringer der Contrast zwischen der scheinbaren Helligkeit der Netzhautbilder und der von der Neoplasie auf gleiche Stellen der Netzhaut geworfenen Zerstreuungskreise ist, oder je mehr die scheinbare Helligkeit der letzteren bei gleichbleibender scheinbarer Helligkeit der ersteren zunimmt. Bei gleichbleibender Erleuchtung der Neoplasie von Seite des im allgemeinen Weltraume diffundirten Lichtes oder aber einer anderweitigen Lichtquelle wird demnach die Wahrnehmbarkeit eines äusseren Objektes abnehmen, je kleiner dasselbe ist, je geringer die absolute Menge des einem physischen Elemente seiner Oberfläche entströmenden Lichtquantums ist, je weiter dasselbe von dem Auge absteht, und unter einem desto kleineren Neigungswinkel seine Strahlen die Cornea treffen. Bleiben diese Verhältnisse dieselben, so wird die Deutlichkeit seiner Wahrnehmung abnehmen, je grösser die Erleuchtung der Cornea unabhängig von dem, von dem Objekte ausgehenden Lichtquantum ist.

Es ist nun leicht einzusehen, dass unter Voraussetzung der Stabilität der soeben erörterten Momente der scheinbare Glanz der Netzhautbilder äusserer Objekte wachsen müsse, wenn die Pupille sich erweitert, denn dann wächst das Lichtquantum, welches von den äusseren Objekten kommend, nach regelrechter Brechung in den dioptrischen Medien des Auges zur Erleuchtung der Netzhautbilder verwendet wird. Der scheinbare Glanz der von der Neoplasie der Cornea erleuchteten Netzhautparthie bleibt aber nahebei derselben, es muss sofort bei centralen Hornhauttrübungen mit Erweiterung des Sehloches die Deutlichkeit der Wahrnehmung äusserer Objekte steigen.

Ich sage, der scheinbare Glanz der von dem zerstreuten Lichte erleuchteten Netzhautparthie bleibt fast derselbe, denn wenn auch mit der Erweiterung der Pupille der Sektor jener secundären Kugelwellen, welcher von der Neoplasie angeregt, zur Pupille und Netzhaut gelangt, zunimmt, so wächst auch in demselben Verhältnisse der Flächenraum der dadurch erleuchteten Netzhautportion, die Erleuchtung einer bestimmten Flächeneinheit der Netzhaut bleibt nahebei dieselbe.

Der Erfahrung gemäss unterscheiden Augen mit centralen Trübungen der Hornhaut nahe Gegenstände besser, als ferne. Der Grund davon liegt einzig und allein darin, dass sich das Auge überhaupt leichter für die Nähe, als für die Ferne vollkommen accommodirt, und dass unter vollständig richtiger Anpassung des dioptrischen Apparates für die Distanz eines Objektes der scheinbare Glanz seines Netzhautbildes am grössten ist. Nur unter der Bedingung, dass das Auge, dessen Hornhautmitte getrübt ist, sich für die Nähe vollständig accommodiren kann, wird es ihm möglich, nahe Gegenstände deutlicher wahrzunehmen, als ferne. Der scheinbare Glanz des Netzhautbildes, welcher allein die Grösse des auf das Sensorium übergehenden Eindrucks bestimmt, bleibt nämlich unter jeweilig richtiger Accommodation des Auges für jede Distanz eines Objektes derselbe [196]. Er nimmt aber in eben dem Maasse ab, als der Flächeninhalt des Netzhautbildes bei gleichbleibender Distanz des Objektes wächst. Weil nun der Flächeninhalt des Netzhautbildes um so grösser wird, je weiter der Gegenstand ausserhalb der jeweiligen Accommadationsweite steht, liegt es auf der Hand, dass durch die richtige Accommodation des Auges die Deutlichkeit

in der Wahrnehmung zunehmen muss, und dieses um so mehr, als sich herausstellt, dass mit der Verkürzung der Accommodationsweite der scheinbare Glanz der von der centralen Cornealneoplasie erleuchteten Netzhautportion ein fast gleicher bleibt.

Für den ersten Augenblick scheint es freilich [197], dass Verkürzung der Accommodationsweite auch durch Verminderung des scheinbaren Glanzes der von der Neoplasie kommenden Zerstreuungskreise die Deutlichkeit der Wahrnehmung äusserer Objekte steigern könne, denn je näher die Linse der Hornhaut rückt, desto mehr nähert sich auch das scheinbare Bild der Neoplasie der Retina, der Flächeninhalt der durch zerstreutes Licht erleuchteten Netzhautportion sollte also wachsen und der scheinbare Glanz demnach abnehmen. Allein bei genauerer Betrachtung findet man, dass auf diese Weise für die Deutlichkeit der Wahrnehmung äusserer Objekte nichts gewonnen werden könne, denn erstens verkleinert sich mit dem Hereinrücken des scheinbaren Bildes sein Flächeninhalt und zweitens wächst der von jedem Elemente der Neubildung zur Netzhaut gelangende Kugelsektor, vorausgesetzt, die Pupille ändert nicht ihren Durchmesser. Es muss daher der scheinbare Glanz der von der Cornealtrübung erleuchteten Netzhautparthie entweder ein gleicher bleiben, oder es muss um etwas wachsen. Es ist nun freilich wahr, dass die Verkürzung der Accommodationsweite der Regel nach mit einer Verengerung der Pupille vergesellschaftet sei, welche jene Zunahme der Erleuchtungsintensität reichlich recompensiren kann. Allein mit der Verkleinerung der Pupille nimmt der scheinbare Glanz der Netzhautbilder äusserer Objekte wieder ab, es kann sofort die deutlichere Wahrnehmung naher Gegenstände nur die Folge der schärferen Zeichnung der Netzhautbilder sein und davon abhängen, dass der Flächenraum der Netzhautbilder bei richtiger Accommodationsweite relativ abnehme, der scheinbare Glanz also zunehme.

Da der Flächeninhalt der Netzhautbilder äusserer Objekte im umgekehrten quadratischen Verhältnisse steht zu der Entfernung der Objekte von dem Auge, liegt der Gedanke sehr nahe, dass die Annäherung der Gegenstände zu dem Auge auch insofern ihre deutlichere Wahrnehmung bedingen könne, dass mit Vergrösserung ihrer Netzhautbilder Theile der letzteren ausserhalb des Bereiches der von der Cornealneoplasie auf die Retina geworfenen Zerstreuungskreise fallen, und hier Empfindungen veranlassen können, wie in gesunden Augen. Es ist nämlich wohl erwiesen, dass die Empfindlichkeit der Netzhaut mit der Entfernung ihrer constituirenden Elemente von dem gelben Flecke abnehme, allein es ist ebenso gewiss, dass darum seitliche Netzhautparthien zum Sehen noch nicht gänzlich unbrauchbar sind. Zwischen deutlichem Sehen und Nichtsehen gibt es eine Unzahl Mittelstufen. Es lassen sich nun sehr wohl Fälle denken, in welchen die minder empfindlichen Seitentheile der Netzhaut, wenn auf sie reine Bilder äusserer Objekte fallen, deren Wahrnehmung besser vermitteln können, als centrale Theile der Retina, auf welchen sich Netzhautbilder äusserer Gegenstände und intensiv beleuchtete oder aber dichtschattige Zerstreuungskreise einer Cornealneoplasie mischen. Wenn nun auch in solchen Augen nicht von Deutlichsehen die Rede sein kann, so kann doch von einem Besser- und Schlechtersehen gesprochen werden, und insofern lässt sich die Möglichkeit nicht bestreiten, dass unter Umständen die Vergrösserung der Netzhautbilder der deutlicheren Wahrnehmung zu Hilfe kommen könne.

Legt man der Berechnung [198] einen Pupillendurchmesser von 1‴.4 zu Grunde, und nimmt man den Diameter des scheinbaren Bildes der Neoplasie gleich 3‴.5 (was einem Durchmesser der Neoplasie von 0‴.5 entspricht) so ergibt sich, dass der Durchmesser der von zerstreutem Lichte erleuchteten Netzhautparthie 3‴.73 betrage, und dass sofort ein, 10 Zoll von dem Auge entferntes, Objekt mehr als 10 Zoll lineare Ausdehnung haben müsse, auf dass Theile seines Netzhautbildes ausserhalb den Bereich der von der Cornealneoplasie erleuchteten Portion der Retina fallen.

Da nun bei einer Sehweite von 10 Zoll die Peripherie des Gesichtskreises eine weit grössere als 10 Zoll ist, ergibt sich, dass Theile eines Objektes, welche mehr als 5″ von der nach vorn verlängerten optischen Achse abstehen, von einem Auge, dessen Cornea eine 0‴.5 Durchmesser haltende centrale Neubildung trägt, gerade so deutlich gesehen werden müssten, als von einem gesunden Auge, wenn nicht der scheinbare Glanz ihrer Netzhautbilder durch das von der Neoplasie zerstreute Lichtquantum abgenommen hätte.

Es ist nun richtig, dass diese Abnahme des scheinbaren Glanzes mit Bezug auf die geringere Empfindlichkeit der seitlichen Netzhautparthien die Deutlichkeit der Wahrnehmung verringern müsse, allein sie hebt sie nicht auf. Sie wird nur bei matt erleuchteten Gegenständen von Wichtigkeit. Bei sehr glänzenden Gegenständen bleibt immer noch genug Licht übrig, um einen hinlänglichen Eindruck auf der Netzhaut zu erzeugen, und bei sehr dunklen Gegenständen ist es der Contrast mit den helleren nachbarlichen Objekten, welcher noch die Wahrnehmung der Contouren des Objektes ermöglicht.

Wie gross die Deutlichkeit der Wahrnehmung seitlicher Theile eines Objektes bei centralen Cornealneubildungen sei, lässt sich leicht durch das Experiment versinnlichen, wenn man den Mittelpunkt einer 10 Zoll von dem Auge entfernten schwarzen Scheibe von 5″ Radius fixirt, und gleichzeitig ausserhalb der Scheibe gelegene hell erleuchtete Objekte beobachtet. Berücksichtigt man den Erfolg fortgesetzter Uebung, so lässt sich gar nicht zweifeln, dass die seitlichen Theile der Netzhaut bei centralen Cornealneubildungen bezüglich der Wahrnehmung äusserer Objekte von Wichtigkeit werden, und dass sofort die Vergrösserung der Netzhautbilder äusserer Objekte durch deren Annäherung an das Auge die Unterscheidung derselben erleichtere.

Es kommt hierbei noch der hochwichtige Umstand in Betracht, dass die Intensität der Erleuchtung oder respective Beschattung der Netzhaut von Seite der Cornealneoplasie nicht an allen Punkten eine gleiche sei, sondern dass sich in dieser, von den secundären Kugelwellen getroffenen Parthie der Retina ein centraler Theil und eine ringsum gelegte Zone unterscheiden lasse, von denen der erste aus allen Elementen der Neoplasie Licht empfängt, die letztere aber nur von randständigen Punkten der Neubildung erleuchtet wird [199].

Die Intensität der Erleuchtung oder respective Beschattung des centralen Theiles der von den secundären Kugelwellen getroffenen Netzhautparthie ist demnach am stärksten, jene der Zone schwächer, und sie nimmt hier um so mehr ab, je weiter ein Punkt der Zone von dem Mittelpunkt entfernt ist, denn mit der Entfernung von diesem Centrum nimmt die Anzahl der sich deckenden Zerstreuungskreise ab.

Da nun die Störung des Gesichtes im Bereiche dieser Zone natürlicher

Weise eine viel geringere sein muss, als in dem centralen Theile, so ist leicht einzusehen, dass die Verhältnisse für das Sehvermögen von Augen, deren Cornealcentrum getrübt ist, viel günstigere seien, als dieses nach obiger Berechnung, bei der auf das Vorhandensein dieser Zone keine Rücksicht genommen wurde, für den ersten Augenblick scheint. Es steht zu vermuthen, dass selbst in den Fällen, in welchen die Beschattung des Netzhautcentrums eine so intensive ist, dass die Wahrnehmung darauf fallender Netzhautbilder ganz unmöglich wird, noch Seitentheile der Netzhaut, welche in das Bereich der genannten Zone fallen, das Sehen vermitteln, und sofort Objekttheile zur Wahrnehmung kommen können, welche nicht so weit von der nach vorn verlängerten optischen Achse entfernt stehen, als es nach dem Obigen nöthig erschien. Ich sage: es steht zu vermuthen, denn experimentelle Beweise fehlen, und es nimmt die Empfindlichkeit der Netzhauttheile mit ihrer Entfernung von dem optischen Centrum derselben ab, es bedarf an excentrischen Stellen also sicherlich nur einer geringeren Störung, um die Wahrnehmung darauf fallender Netzhautbilder aufzuheben, als an centralen Theilen, es ist bisher aber nicht ermittelt, in welchem Grade die Empfindlichkeit abnimmt, also auch nicht, wie gross an Seitentheilen der Netzhaut die Störung sein müsse, um das Sehen, das Unterscheiden äusserer Objekte, unmöglich zu machen.

Ich glaube nicht erst erwähnen zu müssen, dass dasjenige, was von seitlichen Theilen eines Objektes gilt, auch für *seitlich gelegene Objekte* seine volle Anwendung finde. Augen, deren Cornealmitte getrübt ist, müssen unter den angegebenen Bedingungen Objekte, welche seitwärts der nach vorn verlängerten optischen Achse gelegen sind, besser zu unterscheiden vermögen, als Objekte, welche in der optischen Achse selbst gelegen sind [200].

§ 385. *Die Erfahrung bestätigt* das, was die Theorie theils nachweist, theils aber mit Grund vermuthen lässt. Es ist seit lange her bekannt, dass Leute, deren ein Auge zum Sehen gänzlich unbrauchbar geworden ist, das andere aber im Centrum der Cornea eine beinahe ganz undurchsichtige Neubildung trägt, die Gegenstände, um sie deutlicher zu unterscheiden, *sehr nahe an das Auge und seitlich halten, oder aber* bei fixer Stellung des Objektes das Auge scheinbar abwenden, *schielen*. Schon in älteren Werken findet man die Behauptung, dass Augen mit Hornhautflecken abgewandt werden, auf dass neben dem Flecke vorbei Lichtstrahlen zur Netzhaut gelangen können.

Arlt [201] läugnet das deutlichere Sehen seitlicher Objekte bei centralen Trübungen der Cornea, verfällt dabei aber in denselben Fehler, in welchen die Vertheidiger des Gegentheiles, die nach ihm aller Kenntnisse über die Physiologie des Auges und namentlich über das Einfachsehen mit zwei Augen baar sein müssen, verfielen.

Es ist hier nämlich nicht gleichgültig, ob das *andere Auge zum Sehen ganz unbrauchbar ist, oder aber die Wahrnehmung eines äusseren Objektes zu vermitteln vermag*.

Im letzteren Falle stört nämlich das undeutlichere Bild des kranken Auges die Grösse des Totaleindruckes, den die beiden Bilder der beiden auf den Gegenstand gerichteten Augen in dem allgemeinen Sensorium hervorbringen, auf positive Weise, was die betreffenden Individuen dadurch auszudrücken

suchen, dass sie sagen, das kranke Auge blende das gesunde. Rücken sie aber den Gegenstand seitlich, so muss, soll nicht Doppeltsehen entstehen, auch das Netzhautbild im gesunden Auge auf seitliche Netzhautparthien fallen, und sofort die Deutlichkeit der Wahrnehmung abnehmen. Falls also das eine Auge noch gesund, oder doch zum deutlicheren Sehen geeignet ist, als das andere, dessen Cornealcentrum eine Neubildung trägt, ist es ganz richtig, dass, um deutlich zu sehen, das letztere Auge anfänglich bedeckt werden muss, später aber, nachdem sich das Individuum gewöhnt, mit einem Auge allein zu sehen, wegen fortwährender Ruhe ganz unfähig wird, ohne besonders darauf verwendete Aufmerksamkeit von äusseren Objekten Wahrnehmungen zu vermitteln. Das kranke Auge wird im späteren Verlaufe vernachlässigt, die auf seine Netzhaut gemachten Eindrücke gelangen nicht mehr zu dem Bewusstsein, das Auge existirt nur der Form nach für den Kranken.

Wird aber das Auge dauernd ausser Thätigkeit gesetzt, so ist leicht erklärlich, dass nach und nach der Accommodationsmuskel, wie jeder andere seiner Wirksamkeit beraubte Muskel, seine Funktionstüchtigkeit einbüssen, und vorerst durch frühzeitige Ermüdung, durch Nachlassen seiner Contraktionsenergie bei einigermaassen angestrengterer Thätigkeit, durch die sogenannte Asthenopie, Kopiopie, später aber durch gänzlichen Verlust des Accommodationsvermögens seine Erlahmung äusserlich zu erkennen geben werde. Anderseits ist es aber erklärlich, dass mit der Vernachlässigung des Auges bei dem Sehen der Maassstab verloren geht, nach welchem das allgemeine Sensorium die Contraktionen der Augenmuskeln so zu combiniren im Stande ist, dass die optischen Achsen sich jederzeit auf den in Sicht befindlichen Gegenstand kreuzen. Es geschieht daher sehr häufig, dass in solchen Fällen, in welchen das eine Auge durch eine centrale Cornealneubildung die Wahrnehmungen des anderen besseren Auges beeinträchtiget, das kranke Auge incongruente Bewegungen macht, das Individuum den sogenannten falschen Blick acquirirt, oder aber ganz abseits gelenkt, strabotisch wird, und dieses letztere besonders dann, wenn das Individuum noch sehr jung und die richtige Association der einzelnen Contraktionen der Augenmuskeln noch nicht ganz habituell geworden ist. Jugendliche Individuen lernen um so leichter schielen, als die im Anfange gesetzte Störung des Gesichtes durch das kranke Auge sie continuirlich zu Ablenkungen desselben einladet.

Ganz anders gestalten sich aber die Verhältnisse, wenn das Auge, welches eine centrale Neubildung auf der Cornea trägt, dasjenige Auge ist, welches entweder ausschliesslich zum Sehen verwendet werden kann, indem das andere entweder ganz unbrauchbar, oder aber durch was immer für Fehler minder verwendbar ist. Hier gelten ganz andere Regeln. Von mehreren Fällen, welche ich zu beobachten Gelegenheit hatte, hatte kein einziges Auge die Fähigkeit, sich für die Nähe zu accommodiren, verloren. Im Gegentheile fand ich, dass sie übereinstimmend mit den obigen mathematischen Deductionen, um Gegenstände deutlicher zu unterscheiden, dieselben immer sehr nahe und seitwärts hielten, bei fixer Stellung des Objektes aber das Auge sehr bedeutend ablenkten, und zwar so, dass möglichst viele Strahlen von dem Objekte auf seitliche Theile der Netzhaut fielen. Das Auge war kurzsichtig geworden und seine Ablenkung aus der normalen Richtung während des Sehens bezweckte offenbar, die Deutlichkeit der Wahrnehmungen zu vergrössern.

Doch bleibt das Auge selten in seiner abgelenkten Stellung ruhig stehen, der Regel nach wälzen die Kranken das Auge in der Orbita herum und bringen so das Bild des äusseren Gegenstandes bald auf diesen, bald auf jenen seitlichen Theil der Netzhaut, was wieder nur die Verbesserung des Gesichtes bezweckt. Denn die seitlichen Netzhautparthien erschöpfen sich bei ihrer Wirksamkeit viel früher als centrale, wie man sich leicht überzeugen kann, wenn man mit einem Auge einen schwarzen Punkt auf einer weissen Fläche fixirt, und gleichzeitig einen 4—5 Zoll davon entfernten schwarzen Punkt beobachtet. Wenige Secunden reichen oft hin, das Bild des letzteren zu verlöschen, während der fixirte Punkt noch deutlich unterschieden wird. Diese leichtere Erschöpfung der seitlichen Netzhauttheilchen ist es, welche die Kranken zwingt, entweder den Gegenstand oder das Auge continuirlich zu bewegen, um auf diese Weise immer neue und neue Netzhauttheile in Thätigkeit zu versetzen, bis die so gewonnenen Eindrücke hinreichen, um aus ihnen ein Urtheil über die äusserlich sichtbaren Eigenschaften eines Objektes zu combiniren.

Bei Kindern artet diese willkürliche Bewegung des Auges häufig in Nystagmus aus, sie wird zuletzt unwillkürlich. Nystagmus etablirt sich nur dann, wenn entweder beide Augen nur halb sehen, oder eben eines ganz unbrauchbar geworden ist, während das andere halb sieht. Wo ein Auge ganz normal ist, entwickelt sich kein Nystagmus, das kranke Auge wird strabotisch abgelenkt.

Während also bei der Integrität des einen Auges der Accommodationsapparat und die geraden Muskeln des kranken Auges die Folgen fortgesetzter Unthätigkeit zu erkennen geben, erscheint, bei völligem Verluste des einen Auges oder seiner relativen Unbrauchbarkeit, in dem anderen mit einer centralen Neubildung auf der Cornea Behafteten Myopie als das Resultat fast unausgesetzter, intensiver Accommodationsanstrengungen für die Nähe, und eine willkürliche Ablenkung des Auges zum Zwecke des deutlichen Sehens, welche unter Umständen zu unwillkürlichen, krampfhaften clonischen Zusammenziehungen der einzelnen Augenmuskeln führen kann.

§ 386. Weit weniger complicirt sind die Verhältnisse bei excentrischen Hornhauttrübungen.

Es ist klar, dass dieselben Umstände den scheinbaren Glanz der Netzhautbilder vermehren und verringern, welche bei centralen Cornealneubildungen in dieser Hinsicht von Einfluss erscheinen.

Die Störungen, welche das Auge in der Wahrnehmung äusserer Objekte von Seite excentrisch auf der Cornea gelagerter Neubildungen erfährt, hängen aber in ganz auffallender Weise ab von dem Abstande der centralen Grenze der Neoplasie von dem optischen Mittelpunkte der Hornhaut, von dem Durchmesser der Pupille und dem jeweiligen Accommodationszustande des Auges.

Es braucht nach dem Vorhergehenden keines speciellen Beweises, dass von excentrischen Trübungen der Cornea ausgehende Lichtkegel weder mit ihrem Achsenstrahle noch mit ihrem Hauptstrahle das optische Centrum der Netzhaut treffen können, dass sofort der von sämmtlichen Elementen der Neubildung erleuchtete oder beziehungsweise beschattete Theil der Retina stets ein seitlicher sein werde. Der Kern des von der Cornealtrübung ausgehenden

Licht- oder Schattenkreises fällt jederzeit jenseits des gelben Fleckes, und zwar um so weiter abseits, je weiter die centrale Grenze der Neubildung von dem optischen Centrum der Cornea entfernt ist.

Daraus ergibt sich nun, dass die Störung des deutlichen Sehens von Seite excentrischer Cornealtrübungen eine viel geringere sein müsse, als von Seite central gelagerter Neubildungen. Sie muss um so geringer werden, je mehr die Neoplasie mit ihrem centralen Rande von dem optischen Mittelpunkte der Cornea absteht, denn mit der Zunahme dieser Distanz fallen immer weniger intensiv erleuchtete oder beschattete Theile der den Kern umgebenden Zone in den Bereich des optischen Netzhautcentrums.

Um nun auch diese Störung zu beseitigen, ist dem Auge in der Verengerung der Pupille ein Mittel gegeben. Es leuchtet aus dem bereits Mitgetheilten ein, dass unter Accomodation des dioptrischen Apparates für die Ferne bei einer Puppillenweite von $1'''.4$ und $1'''.5$ die centrale Grenze des Cornealfleckes dem optischen Centrum der Hornhaut auf $2'''.187$ und $2'''.34$ zurücken könne, ohne dass zerstreutes Licht, von der Neoplasie ausgehend, den gelben Fleck der Netzhaut träfe, und sofort darauf projicirte Netzhautbilder im mindesten zu stören vermöchte. Je näher die centrale Grenze der Neoplasie dem optischen Centrum der Netzhaut tritt, desto mehr muss sich die Pupille verengen, um die von der Neoplasie angeregten Lichtkegel aus dem Bereiche des optischen Netzhautcentrums zu drängen.

Wo die Pupillenverengerung zu diesem Zwecke nicht ausreicht, wird sie noch durch Accomodation des Auges für die Nähe im hohen Grade unterstützt, denn durch Vorschiebung der Linse wächst der Winkel, in welchem die Achsen der von der Neoplasie ausgehenden Lichtkegel die optische Augenachse schneiden. Es ist nun die Verkürzung der Accomodationsweite der Regel nach mit Verengerung der Pupille verbunden, woraus sich sehr leicht erklärt, warum Augen mit excentrischen Cornealtrübungen nahe Gegenstände deutlicher und schärfer wahrnehmen als ferne.

Es erklärt sich hieraus, warum solche Augen, wenn sie allein zum Sehen verwendet werden, die Myopie acquiriren, falls aber das andere Auge seine Integrität bewahrte und daher vorzugsweise in Thätigkeit ist, mit der Zeit vernachlässigt werden, sofort die Fähigkeit, den dioptrischen Apparat für verschiedene Distanzen einzustellen, ganz verlieren, und endlich auch in vielen Fällen strabotisch abgelenkt werden.

§ 387. Die alte Schule, tieferen Forschungen, besonders mit bewaffnetem Auge fremd, zum Theil auch Feind, und daher in ihrer Diagnose einzig und allein angewiesen auf Aeusserlichkeiten von untergeordneter Wichtigkeit, fasste sämmtliche Neoplasien der Hornhaut unter Einem zusammen. Sie begnügte sich damit, dieselben, je nach ihrer Farbe, der Verschiedenheit des Glanzes, der äusseren Contour zu unterscheiden, und nach Aehnlichkeiten mit allgemein bekannten Dingen, Macula, Nephelium, Nebula, Nubecula, Aegis, Leucoma, Margarita, Perla, Paralampsis, Cicatrix u. s. w. zu taufen.

Beer [202] erkannte bald das Ungenügende, Willkürliche dieser Bezeichnungen, und die Nothwendigkeit eines, auf positiven Grundlagen beruhenden Systemes. Er theilte demnach die Flecken und Verdunklungen der Hornhaut

in vier Hauptklassen, die einfachen Verdunklungen und einfachen Flecken, das Leucom, die Narbe und das vertrocknete Apostem.

Vom histologischen Standpunkte aus fallen aber diese vier Klassen zusammen. Der einfache Fleck und das Leucom stellen nur Gradverschiedenheiten eines seinem Wesen nach identischen Zustandes vor. Die Narbe repräsentirt sich sehr oft als einfacher Fleck oder als Leucom, und Leucom und Narbe treten nicht selten unter der Form des vertrockneten Abscesses in die Wahrnehmung.

Naturwissenschaftliche Systeme können nur immer, das Wesen der Dinge selbstbegründende, Momente als Eintheilungsprincip anerkennen, alle anderen Criterien sind nur geeignet, Gattungen und Arten von einander zu differenziren. Daher spreche ich der Reihe nach von Epithelialneubildungen, lockerem Bindegewebe, der derben faserig scholligen Narbe, den Verknöcherungen, Verkalkungen und anomalen Fettbildungen als ständigen Entwickelungsformen der Hornhautexsudate. Ich benütze die äussere Form und die Entstehungsweise derselben nur als Grundlage secundärer Eintheilungen, als Mittel, allzugrosser Verallgemeinerung der Begriffe zu begegnen, die gegenseitige Verständigung zu erleichtern, und sofort die praktische Anwendbarkeit des Erörterten zu erhöhen.

Erster Abschnitt.

Die Epithelialneubildungen der Cornea.

§ 388. Das Objekt der nachstehenden Erörterung sind anomale Oberhautschichten, welche durch krankhafte Vegetationsprocesse der Hornhaut ins Leben gerufen, nach Ablauf dieser regelwidrigen Vorgänge fortbestehen, ohne sich im Wesentlichen zu verändern.

§ 389. Nur oberflächliche Exsudatschichten metamorphosiren sich zu Epithelialgebilden. Krankhafte Produkte, welche innerhalb Zwischenblatträumen der Cornea eingeschlossen sind, gehen niemals in Formelemente über, wie sie der Oberhaut eigenthümlich sind.

Epithel, krankes wie gesundes, ist einem stetigen Wechsel seiner Formgebilde unterworfen, die äussersten, ältesten Schichten stossen sich fortwährend ab, während von innen her aus der Matrix neues Blastem ausgeschieden und aus diesen Zellen angebildet werden, die in fortschreitender Entwickelung begriffen, von nachfolgenden Schichten allmälig nach vorne gedrängt werden und, an der Oberfläche angelangt, sich abschilfern.

Die fortgesetzte Bildung krankhaften, trüben Epithels auf der Convexität der Cornea setzt einen Grund voraus. Mikroskopische Forschungen lassen denselben leicht eruiren, er beruht auf dem Umstande, dass die Constitution epithelialer Formelemente nach der Basis variirt, auf welcher dieselben zur Entwickelung kommen, krankhaftes Epithel aber niemals auf gesundem Cornealparenchym unmittelbar auflagert, sondern von letzterem stets durch eine zwischengelagerte Schichte anomaler neoplastischer Substanz getrennt ist.

In vielen Fällen bildet das krankhafte Epithel nur das äusserste Stratum eines oberflächlichen bindegewebigen, oder starren, faserig scholligen

knorpelähnlichen Neugebildes, welches füglich als Matrix des überlagernden Oberhautstratums betrachtet werden kann, so dass das letztere in die Cathegorie jener Epithele zu stellen ist, welche auf Narbengeweben anderer, oberflächlich gelegener Körpertheile zu Stande kommen. Eine solche Ansicht wird häufig noch dadurch begründet, dass die organisirte Basis des Epithels mit Gefässen durchzogen, wenigstens zum Theile, unabhängig von der Hornhaut dasteht, und sofort auch die Oberhautbildung auf ihrer freien Fläche als ein von dem Ernährungsprocesse der Cornea ganz unabhängiger organischer Vorgang betrachtet werden muss.

In anderen Fällen, und diese sind das Substrat der gegenwärtigen Verhandlung, ist aber das Epithel der Hauptbestandtheil der Neoplasie, nur eine ungemein dünne, mikroskopisch feine Schichte einer strukturlosen oder kaum merklich faserstreifigen Substanz ist zwischengeschoben, eine Schichte, deren geringe organische Entwickelung und totaler Blutmangel der Annahme direkt entgegen sind, als könnte dieselbe ein selbstständiges Leben fristen oder wohl gar als Muttergewebe der oft zahllosen auflagernden Oberhautschichten fungiren. Es muss vielmehr angenommen werden, dass nicht nur diese zwischengeschobene Schichte, sondern auch das Epithel ihre gemeinschaftliche Nahrungsquelle in dem das Cornealparenchym durchtränkenden Kammerwasser haben, welches gerade so wie im Zustande der Integrität an die Oberfläche der Hornhaut ausgeschwitzt, und zum Theile zur Bildung des Epithels verwendet wird.

Es wird nun das an die Oberfläche tretende Epithelialblastem entweder schon während des Durchtrittes durch die genannte anomale Substanzlage metamorphosirt oder aber die Bildung durchsichtigen Epithels dadurch verhindert, dass die Zellenformation ausser Contakt mit normalem Cornealparenchym von Statten geht.

§ 390. Dass ein gegebenes Cornealexsudat zu einem ständigen Epithelialstratum werde, dieses hängt nicht allein von dem Sitze des krankhaften Produktes an der Oberfläche ab, auch die Quantität des auf die freie Fläche der erkrankten Hornhautstelle ausgeschwitzten Blastems und namentlich die innere Constitution des Exsudates, seine grössere oder geringere virtuelle Anlage zu höheren Gestaltungen nehmen Einfluss auf die Entwickelung.

Ist die Exsudatschichte eine sehr dünne, so erschöpft sie sich gleichsam in der Formation des oberflächlichen Epithelialstratums, die Constitution des krankhaften Produktes sei, welche sie wolle, das daraus hervorgehende ständige Neugebilde setzt sich immer zusammen aus einer Oberhautlage und einem daruntergelegenen Stratum strukturloser trüber Masse.

Ist die Exsudation aber eine reichlichere gewesen, so kommt es ganz allein auf die Constitution des gelieferten Produktes an, welche Formgebilde daraus entwickelt werden. Rein fibrinöse, massige Produkte metamorphosiren sich fast immer zu einer sehr derben, sehnenähnlichen Neubildung, welche nur mit einem sehr dünnen Stratum Oberhaut bedeckt ist. Reichliche faserstoffig-albuminöse Exsudate, die schon während des Entzündungsprocesses eine auffallende Tendenz zur Zellenbildung verrathen, und in Form von Pannus oder Geschwürsgranulationen in die Wahrnehmung treten, gehen in ständige Neugebilde über, welche entweder zum grössten Theile aus lockerem Bindegewebe

mit auflagernden zahlreichen Epitheliallagen und unterliegendem, starrem, sehnenähnlichem Gefüge bestehen, oder fast gänzlich aus epidermisartiger Oberhaut zusammengesetzt werden, die durch strukturlose oder höchstens undeutlich faserstreifige, sehr derbe, trockene, knorpelähnliche Substanz von der obersten Lage des gesunden Hornhautparenchyms getrennt erscheint und häufig ihre geringe Entwickelungsfähigkeit durch Mischung der tieferen Schichten mit Kalkdrusen und Fettkrystallconglomeraten zu erkennen gibt.

§ 391. Epithelialneubildungen der Hornhaut von sehr geringer Dicke, unter welche der grösste Theil der von den älteren Schriftstellern als

1. Einfache Verdunklungen, einfache Flecken, nebel- und wolkenähnliche Flecken

aufgeführten Trübungen gehört, erscheinen dem freien Auge als ganz oberflächliche, rauch-, nebel- oder wolkenartige, halbdurchsichtige Stellen von bläulicher oder grauer Farbe mit verwaschenen, unbestimmten Grenzen.

Mit der zusammengesetzten Lupe betrachtet, namentlich, nachdem der aus Thränen und Schleim gemischte Ueberzug sorgsam abgewischt wurde, repräsentirt sich ihre Oberfläche mehr weniger rauh, oft auffallend porös, und nicht selten voll von ganz unregelmässig geformten und vertheilten Erhöhungen und Vertiefungen, ähnlich der Oberfläche eines im Wasser erkalteten Klumpens von geschmolzenem Blei. Genaue Untersuchungen lassen diese Erhabenheiten und Einsenkungen der getrübten Cornealoberfläche als partielle Anschwellungen der unterhalb der Trübung gelegenen Parthien des durchsichtigen Cornealparenchyms erkennen, über welche sich das trübe Neugebilde in einer ganz gleichmässig dicken Schichte, gleich einem durch Sedimentbildung entstandenen Ueberzuge, hinwegzieht.

Das Mikroskop weist als Hauptbestandtheil der anomalen Formation Epithelialzellen nach. Die oberflächlichsten Lagen derselben erscheinen polyedrisch, abgeflacht, mit halbdunklen Contouren, einem grautrüben, äusserst fein moleculirten, nur selten einige wenige dunkle Körnchen führenden, fast homogenen, in coagulirenden Mitteln wenig veränderlichen, wasserreichen Inhalte, und einem oder zwei grossen Kernen mit dunklem, scharfem Rande, und mehreren Nucleolis, welche von einer Masse umgeben sind, die jener des Zellenraumes vollkommen entspricht. In den tiefern Schichten nimmt die Grösse der Zellen ab, man findet sie häufig noch als blosse Kerne mit doppelter Contour, und dem bereits erwähnten trüblichen Contentum, eingehüllt von einer succulenten, grauen, fast homogenen, strukturlosen Grundsubstanz. Die tiefste, gewöhnlich nur sehr dünne Schichte ermangelt aller Formgebilde und erscheint als eine starre, coagulirtem Eiweiss ähnliche, bisweilen mit dunklen Molekulen sparsam durchstreute, ganz strukturlose, nur höchst selten und diess namentlich bei einigermassen merklicher Dicke undeutlich faserstreifige Masse, welche unmittelbar dem durchsichtigen Cornealparenchyme auflagert.

Die Rauhigkeit der Oberfläche an derartig erkrankten Cornealstellen vermindert auffallend die Intensität des regelmässig reflectirten Lichtquantums, der Glanz ist an solchen getrübten Parthien auffallend geringer, dieselben erscheinen matt, und das von ihnen erzeugte Spiegelbild ist undeutlich, lichtschwach, mit verschwimmenden Contouren oder fehlt ganz.

Die Rauhigkeit der Oberfläche bedingt mitunter Phänomene der Lichtbeugung und Interferenz, wodurch der Fleck ein seidenglänzendes Ansehen gewinnt, und bei gewissen Stellungen des beleuchtenden Körpers selbst in matten Regenbogenfarben schillert, ähnlich der inneren Fläche der Perlmuschel.

§ 392. Der Epithelialfleck ist der Regel nach die Folge einer oberflächlichen Keratitis, und zwar jener Formen, welche ich als einfache und als mit Gefässbildung einherschreitende geschildert habe, gleichviel, ob diese Keratitis eine primäre oder secundäre, auf dem Boden entleerter herpetischer Efflorescenzen zu Stande gekommene, ist.

§ 393. Das Exsudat der Keratitis simplex ist seiner derben, rein fibrinösen Beschaffenheit wegen dem Zellenbildungsprocesse abhold, die oberflächliche Lagerung desselben ist es, welche es bestimmt, seiner ursprünglichen Tendenz entgegen, die Epithelialformation einzugehen. Es kommt dabei natürlich nur auf die Mächtigkeit des exsudirten Produktes an, ob dasselbe sich in der Anbildung des oberflächlichen Epithelialstratums erschöpft, oder ob nebstbei noch Material übrig bleibt, um eine den virtuellen Anlagen des Produktes entsprechende Schichte fibrös scholliger Neubildung zu entwickeln. Insofern grenzt der Epithelialfleck unmittelbar an die faserig schollige Narbenmasse, beide gehen in einander über, und combiniren sich ungemein häufig, indem die Ablagerung nicht an allen Stellen eine gleichmässige ist. Sehr häufig findet man dichte fibrös schollige Narbenmassen der Cornea aufgelagert, deren wolkig verwaschener Rand seiner textuellen Zusammensetzung nach als Epithelialfleck anerkannt werden muss.

§ 394. Das Produkt der Keratitis vasculosa ist seinem ganzen Wesen nach der Zellenbildung geneigter und weist diese seine Anlage unverkennbar in der reichlichen Produktion neoplastischer Blutkügelchen nach. Schon während des Verlaufes der Keratitis metamorphosirt das entzündliche Produkt zu Zellen der verschiedensten Formen, und der Epithelialfleck stellt nur weitere Entwickelungsphasen derselben vor. Die reichliche Abschürfung der im Uebermaasse erzeugten Oberhautzellen bedingt aber nach Ablauf des entzündlichen Processes sehr bald eine Verminderung der Mächtigkeit des neoplastischen Stratums, um so mehr, als die Zellen selbst an Succulenz bedeutend abnehmen, es bleibt ein Fleck zurück, der aus trüben Oberhautzellen besteht, die einer sehr dünnen Lage strukturloser Substanz auflagern. Die Neoplasie wird der ganz identisch, welche aus einer einfachen Keratitis ohne Gefässbildung hervorging. Beide sind nicht mehr zu unterscheiden, und dieses um so weniger, als nach Aufhören der reichlichen Exsudation auch der Blutbildungsprocess sein Ende erreicht, die Gefässschläuche sofort zusammensinken, und auch jede Spur eines Gefässes verschwindet. Nur dort, wo die Keratitis vascularis den Herd eines Processes umsäumte, welcher die Formation einer mit Gefässen versehenen ständigen Neubildung bedingt, nur dort bleiben die Gefässlumina auch im Bereich des Epithelialfleckes offen, und umspinnen sich nach der Hand mit strukturloser, hyaliner Gefässhaut, sie metamorphosiren zu wahren Gefässen, welche die Communication der Neoplasie mit dem allgemeinen Kreislaufe vermitteln. Diese Gefässe ziehen ganz oberflächlich, in den Limbus conjunctivalis übergehend. Sie sind stets beiderseits von einer inten-

siveren Trübung eingefasst, dem Resultate grösserer Anhäufung epithelialer Formgebilde oder strukturloser trüber Substanz, welche verhindert, dass die Gefässe, gleich Strängen hervorspringen und an dem grössten Theile ihrer Oberfläche blossliegend, schädlichen Potenzen der Aussenwelt preisgegeben sind.

Besonders die als Pannus tenuis geltenden chronischen Formen der Keratitis vasculosa bedingen sehr häufig die Entwickelung von Epithelialflecken. Die constituirenden Elemente des sogenannten Pannus crassus äussern schon während des Entzündungsprocesses auf unzweideutige Weise die ihnen inhärirende Tendenz zu höherer Gestaltung, und metamorphosiren demgemäss zu zellgewebigen Neoplasien.

Die Aetiologie des Epithelialfleckes fällt daher theilweise zusammen mit jener des Pannus tenuis. Er entwickelt sich fast immer, wenn der Augapfel durch Hervordrängung aus der Orbita, durch Verkürzung oder Zerstörung der Lider oder durch wie immer bedingte Unfähigkeit der letzteren, sich zu schliessen, seiner natürlichen Schutzdecken beraubt, oder aber dem Reiz nach einwärts gekehrter Cilien dauernd ausgesetzt ist. Je nachdem die ganze Hornhaut oder nur Theile derselben den schädlichen Wirkungen dieser normwidrigen Verhältnisse exponirt sind, ist die Trübung eine allgemeine oder aber bloss partielle und in dem letzteren Falle der Regel nach auf den Ort der ursächlichen Störung beschränkte.

Der Epithelialfleck findet unter diesen Umständen seine vollständige Analogie in jenen Metamorphosen, welche Schleimhäute durch Entblössung oder durch continuirliche Reizung von Seite mechanischer oder chemischer, heterogener Einflüsse eingehen. Daher hat man denselben ganz richtig mit Schwielen verglichen, eine Aehnlichkeit, die besonders dann auffallend hervortritt, wenn wegen massiger Ablagerung von Exsudat und behinderter Abschilferung die constituirenden Elemente des Epithelialfleckes sich häufen, und die Neoplasie an Mächtigkeit gewinnt, wo sie sich dann in Gestalt eines seidenartig oder fettglänzenden Häutchens im Zusammenhange lospräpariren lässt [203].

§ 395. Die Häufigkeit des Pannus tenuis als Theilerscheinung des trachomatösen Processes schliesst das öftere Auftreten des Epithelialfleckes im Gefolge des letzteren nothwendig in sich. So wie der trachomatose Pannus der Regel nach die Hornhaut ihrem gesammten Flächeninhalte überzieht, so ist auch seine weitere Entwickelungsphase, der Epithelialfleck, mit wenigen Ausnahmen über die ganze Cornealoberfläche verbreitet und beschränkt sich nur selten auf den gewöhnlichen Ausgangspunkt des Pannus trachomatosus, die obere Cornealhälfte. In nur seltenen Fällen ist die Mächtigkeit und der Dichtigkeitsgrad des Neugebildes an allen Stellen eine gleiche, die Neoplasie repräsentirt sich nur selten als ein gleichmässig dickes und dichtes, sehnenartig glänzendes, plattes, mehr weniger intensiv gefärbtes, zusammenhängendes Häutchen, weithin in den meisten Fällen formirt es eine ganz ungleichmässige, den Federwolken ähnliche Trübung, in der dichte, gesättigter weisse Stellen durch dünnere, rauch- oder nebelähnliche Parthien gegenseitig verbunden sind. Piringer [204] hat diesen Zustand mit dem Namen des Pannus siccus bezeichnet. Insofern der Begriff des Pannus aber noch das Vonstattengehen des eigenthümlich entzündlichen Processes, der üppigen Zellenbildung und Bluterzeugung in sich schliesst, ist diese Benennung übel gewählt. Der trachomatöse

Epithelialfleck ist der Ausdruck des bereits erstorbenen pannösen Processes. Nur dort, wo die Exsudation beendet ist, die Epithelialformation mächtig restringirt wird, die Blutbildung aufhört, und sofort die pannösen Gefässschläuche verschwinden, wo also bereits alle Momente fehlen, welche den Begriff des Pannus erschöpfen, ist Piringers Pannus siccus gegeben. Er ist ein Epithelialfleck, wie alle anderen, welche sich aus einer oberflächlichen Lage trüben Epithels und einer untergeschobenen Schichte strukturloser, derber, scholliger Substanz componiren. Nur in selteneren Fällen erreicht die Exsudation eine solche Mächtigkeit, dass stellenweise eine, durch Faserspaltung zu höheren Organisationsstufen gelangte, Schichte eingeschaltet gefunden wird zwischen die Oberhautstrata und das gesunde Cornealparenchym, Fälle, welche dann nicht mehr als Epithelialneoplasien, sondern als Neubildungen faserig scholliger Narbenmasse zu betrachten sind.

Diese letzteren sind ganz besonders geeignet, die Analogie des trachomatösen Hornhautfleckes mit den sehnenähnlichen Narbenstreifen auf der trachomatös erkrankten Bindehaut in klares Licht zu setzen. Beide stellen Endglieder in der Reihe jener Metamorphosen vor, welche das trachomatöse Exsudat vermöge der ihm inhärirenden Anlagen einzugehen, fähig ist. Der weichere succulente Antheil des trachomatösen Produktes, welcher, mehr oberflächlich gelagert, während des Verlaufes des krankhaften Processes sich in der Zellenbildung erging, stösst sich nach Vollendung desselben unter der Gestalt von Epithel sowohl auf der Hornhaut als auf der Conjunctiva ab, der derbere, rein faserstoffige Antheil aber bleibt zurück. Auf der Cornea begründet er eine faserig schollige Neoplasie oder aber bei allzugeringer Mächtigkeit den innig verwandten Epithelialfleck; auf der Bindehaut, in welcher er als Infiltrat den Bedingungen der Epithelialformation mehr entrückt ist, gestaltet er sich durch Faserspaltung zu einer derben, sehnenähnlichen Narbe, welche aus geschlängelten, parallelziehenden, durch fast hyaline Grundsubstanz unter einander verbundenen, äusserst feinen Fibrillen zusammengesetzt ist, und ungerechter Weise als verödeter, verhornter Tuberkel verschrieen wurde.

Die Analogie tritt noch mehr hervor durch den Umstand, dass der trachomatöse Hornhautfleck, so wie die sehnige Narbe der Conjunctiva niemals gleichzeitig und gleichmässig im ganzen Bereiche der trachomatös oder pannös afficirten Organe zur Entwickelung kommt, der trachomatöse und sein Aequivalent, der pannöse Process, erlischt nicht auf allen Stellen zugleich, auf der Bindehaut findet man als Uebergänge zur totalen sehnigen Verbildung narbig metamorphosirte Stellen mit solchen abwechseln, auf welchen die trachomatösen Körner noch in ihrer Blüthe stehen. Eben so geht auf der Cornea anfänglich der Pannus stets nur parthienweise die ständige Entwickelungsform ein, pannöse Stellen grenzen dann an solche, welche bereits als Epithelialfleck oder aber als faserig schollige Neubildung gelten müssen, und ganz übereinstimmend mit den sehnigen Narbenflecken der Conjunctiva die Immunität vor den sonst so häufigen Rückfällen des Pannus bedingen, eine Acquisition, welche in Anbetracht der Unheilbarkeit dieses Hornhautfleckes immerhin eine sehr traurige zu nennen ist.

§ 396. Der Epithelialfleck entwickelt sich aber auch auf den Boden

von Cornealgeschwüren. Er entspricht dann, vom pathogenetischen Standpunkte aus betrachtet, vollkommen dem Begriffe einer Narbe.

Die Bedingung zu seinem Entstehen unter diesen Verhältnissen ist Hebung des Geschwürsbodens in das Niveau der normalen Hornhautwölbung durch Anschwellung der untergelegenen Cornealparthien. Nur dann, wenn diese, durch Anhäufung der Cornealgrundsubstanz in den an die Oberfläche gerückten Zwischenblatträumen bedingte, und dem Congestionsoedem entzündlicher Herde äquivalente Schwellung den erlittenen Substanzverlust nahebei auszugleichen im Stande ist, nur dann wird es möglich, dass sich auf dem Boden eines Cornealgeschwüres ein Epithelialfleck etablire. Wo der Geschwürsboden tief unter der Oberfläche der gesunden Hornhautparthien eingesenkt bleibt, und die Füllung der Lücke zum grössten Theile dem organisirenden Exsudate anheimfällt, dort entsteht kein Epithelialfleck, sondern eine andere ständige Entwickelungsform, die unter Umständen wohl auch aus Epithelialformelementen zusammengesetzt sein kann, dann aber nicht mehr als Epithelialfleck, sondern als Epithelialnarbe im engeren Wortsinne zu betrachten ist.

Es sind daher vornehmlich oberflächliche Geschwüre, welche Epithelialflecke hinterlassen. Doch ist es nicht so selten, den Epithelialfleck als Denkmal vorausgegangener tiefer und selbst durchbohrender Geschwüre zu finden. Perforirende Geschwüre können nur dann zur Entwickelung eines Epithelialfleckes Veranlassung geben, wenn der Durchbruch nicht Einlöthung der Iris oder eines anderen Organes zur Folge hatte, wenn vielmehr die Durchbruchsöffnungen der tieferen Cornealblätter wieder ohne Zwischenkunft fremdartiger Materien verlöthen und so nach Schliessung der Zwischenblatträume die Möglichkeit gesetzt wird, die Substanzlücke durch Ansammlung normaler Grundsubstanz in diesen Interlamellarräumen zum grössten Theile auszufüllen. Jene Durchbrüche der Hornhaut, welche durch Schmelzung herpetischer, zapfenförmig nach hinten verlängerter Knötchen zu Stande kommen, entsprechen allen den genannten Bedingungen im hohen Grade, und heilen daher auch gewöhnlich auf die besprochene Weise, wenn nicht durch secundäre Verschwärung der Wundränder die Entwickelung eines Epithelialfleckes unmöglich gemacht wird.

Die Hebung des Geschwürsbodens ist fast immer eine ungleichmässige, und in Folge dessen bleibt auch die Oberfläche der auf Geschwüren entstandenen Epithelialflecke gewöhnlich uneben, von unregelmässigen Erhöhungen und zwischenlaufenden Thälern durchschnitten. Sie hat, mit der Lupe betrachtet, Aehnlichkeit mit der Oberfläche eines geschmolzenen und im Wasser erkalteten Tropfens Blei, und lässt auf diese Weise sehr leicht den auf einem vorausgegangenen Geschwüre basirenden Epithelialfleck von dem unterscheiden, welcher Folge einer einfachen oder vasculären Keratitis ist.

Die Hebung des Geschwürsbodens ist ferner nur selten hinreichend, um allenthalben das normale Niveau wieder herzustellen, daher findet man als charakteristische Eigenschaft der auf Geschwüren zu Stande gekommenen Epithelialflecke fast constant eine, wenn auch geringe Einsenkung in das Parenchym der Cornea. Man hat fälschlicher Weise diese Einsenkung allen Epithelialflecken ohne Unterschied beigemessen. Ich sage fälschlich, weil die Vertiefung, welche nach Abschälung eines, nach einfacher oder vasculärer Keratitis entstandenen Epithelialfleckes, zurückbleibt, nicht die Blattsubstanz

interessirt, sondern ganz jenen Gruben gleich gehalten werden muss, welche durch partielle Abtragung normalen Epithels auf gesunden Hornhäuten erzeugt werden können.

§ 397. Der Epithelialfleck in seiner reinen Form schliesst wegen seiner oberflächlichen Lage und seiner Entstehungsweise begleitende Erscheinungen aus, wenn man letztere im althergebrachten Sinne und im nothwendigen causalen Zusammenhange stehend betrachtet. Man müsste denn als begleitende Erscheinungen die oben erwähnten Störungen des Gesichtes ansehen. Doch ist der Epithelialfleck häufig selbst nur eine begleitende Erscheinung, er findet sich fast constant als Saum um die übrigen, wie immer gearteten Neoplasien der Cornea herumgelegt, als Grenze, durch welche diese Neugebilde in die normal gebliebenen Parthien der Cornea übergehen.

§ 398. Der Begriff einer ständigen Entwickelungsform fasst schon die geringe Wandelbarkeit der Epithelialflecke in sich. Nichts desto weniger gibt es aber Umstände, welche Veränderungen in diesen Neugebilden zu veranlassen im Stande sind, und daher lässt sich auch von Ausgängen sprechen.

§ 399. Der Epithelialfleck bietet unter sämmtlichen Neoplasien der Cornea noch die meisten Chancen für die Möglichkeit der Heilung. Alle erfahrenen Augenärzte kommen darin überein, dass Zeit und zweckmässige Mittel Epithelialflecke zum Verschwinden bringen können.

Bei Kindern ist das Verschwinden des Epithelialfleckes nicht selten eine einfache Folge der mit dem Wachsthum der Cornea gesetzten Vertheilung der constituirenden Elemente auf einen grösseren Flächenraum. Dadurch wird natürlich der Fleck verdünnt, objektiv und subjektiv weniger wahrnehmbar.

Es ist auch nicht zu zweifeln, dass, da mit dieser Ausdehnung der Neoplasie auch die Anzahl der Berührungspunkte wächst, welche sie dem unterliegenden gesunden Cornealparenchym bietet, das Resultat eintretender Resorbtionsprocesse im hohen Grade günstiger ausfallen müsse.

Bei Erwachsenen fällt dieses, die Resorbtion fördernde, Moment weg. Dass aber dennoch die Resorbtion eingeleitet werden könne, lehrt die tägliche Erfahrung.

Der Grund dieser Aufsaugungsfähigkeit der Epithelialflecke liegt in der Strukturlosigkeit jener Substanz, welche dem gesunden Cornealparenchym unmittelbar auflagert und eben die Ursache der fortgesetzten Bildung trüber Epithelialzellen abgibt. Die Strukturlosigkeit dieses Stratums involvirt dessen grössere Fähigkeit, sich in Fett, Extraktivstoffe und eiweissartige Substanzen umzusetzen, d. h. Metamorphosen einzugehen, welche nach Virchows [205] Untersuchungen die Aufsaugung starrer proteiniger Gebilde ermöglichen.

Es ist gar nichts so Seltenes, die strukturlose Grundsubstanz des Epithelialfleckes auffallend stärker und dunkler granulirt und von ganzen Plaques evidenter Fettmolekule durchsäet zu finden. Mitunter trifft man sogar auf Parthien, die sichtlich lückenhaft geworden sind. Es sind Fettkörnchen und dunkle Molekule in maschenartigen Gruppen auf ganz durchsichtigem Cornealparenchym aufgelagert. Immer participirt unter solchen Umständen der Inhalt der aufliegenden Epithelialzellen. Er erscheint dunkler granulirt und mit Fettbläschen des kleinsten Calibers gemischt.

Dieser Befund setzt das Vorkommen chemischer Metamorphosen in der

Grundsubstanz der Epithelialflecke ausser Zweifel. Obwohl er von den drei Reihen der uns bekannten resorbtionsfähigen Substanzen nur das Fett nachweist, stellt er doch mit Sicherheit heraus, dass diese Veränderungen eben nur Mittel sind, die Aufsaugung zu ermöglichen. Die lückenhafte Gruppirung der Molekule in einzelnen Fällen beweist es.

Wie die Aufsaugung eingeleitet wird, durch welche Mittel die löslich gewordenen Bestandtheile bei der Gefässlosigkeit der Cornea entfernt werden, liegt ausser dem Bereiche unseres Wissens. Sicherlich leistet dabei die Abstossung der an die Oberfläche gerückten Elemente sehr viel. Für den zelligen Theil des Epithelialfleckes gibt sie gewiss das Hauptmoment ab.

Ausgemacht ist es, dass die die Resorbtion ermöglichende chemische Umsetzung der neoplastischen Elemente durch Reize, sie mögen von Aussen oder von Innen auf die Cornea wirken, mächtig gefördert werden. Sämmtliche, gegen Cornealflecke empfohlene Mittel gehören unter die Classe der reizenden. Dass nachfolgende Entzündungen Epithelialflecke zum Verschwinden bringen können, ist anerkannt. Es ist wahrscheinlich, dass die Incitation des der Cornea eigenthümlichen Vegetationsprocesses und die damit gesetzte Verstärkung des endosmotischen Stromes, die Vermehrung der ihr Parenchym durchtränkenden Feuchtigkeit bei der Lösung der Epithelialflecke eine grosse Rolle spiele. Hat man es doch von jeher für ein günstiges Zeichen gehalten, wenn unter dem Gebrauche eines Mittels der Epithelialfleck sich lockert, aufquillt, selbst Gefässe erzeugt und diese Erscheinungen durch die verschiedensten, oft widersinnigen Mittel, durch Scarificationen des Fleckes, Durchzug eines Haarseiles [206] u. s. w. hervorzurufen gesucht.

§ 400. Die Aufweichung des Epithelialfleckes durch entzündliche Produkte führt aber keineswegs immer zur Resorbtion, das Vorhandensein einer solchen Neoplasie steckt den nachfolgenden Exsudaten kein bestimmtes Ziel vor. Ich sah auf dem Boden des Epithelialfleckes einfache und vasculäre Entzündungen sich entwickeln, herpetische Efflorescenzen und Geschwüre der verschiedensten Art und Form erscheinen und denselben Verlauf wie auf gesunden Hornhautparthien nehmen. Es ist demzufolge leicht einzusehen, dass Epithelialflecke durch nachfolgende Entzündungen nicht nur vergrössert, sondern auch in andere ständige Entwickelungsformen umgewandelt werden können.

§ 401. Der Aufweichung des Epithelialfleckes diametral entgegengesetzt ist dessen Vertrocknung, ein Zustand, der fast allgemein bezeichnet wird als

Xerosis corneae.

Die Succulenz der dem Epithelialflecke zukommenden Zellen ist einerseits Attribut ihres jugendlichen Alters, eine Folge continuirlicher Abstossung der älteren, oberflächlichen Zellenlagen, anderseits aber das Resultat ihrer steten Berührung mit Flüssigkeiten.

§ 402. Die schleim- und fettgemischten Thränen so wie das die Cornea stets durchsetzende Kammerwasser sind es, welche nicht nur die Abschilferung der älteren Oberhautzellen veranlassen, sondern auch die Verdunstung des Feuchtigkeitsgehaltes der rückbleibenden Formelemente behindern. Der Lid-

schlag ist das mechanische Moment, welches die Flüssigkeiten der Conjunctivalhöhle continuirlich über sämmtliche Theile der vorderen Augapfelwölbung leitet und verbreitet, er ist Bedingung, auf dass die Thränen die Vertrocknung des Cornealepithels hintanhalten können.

Wo Eines oder mehrere dieser Momente fehlen oder in ihrer Wirksamkeit in höherem Grade beeinträchtigt werden, da häufen sich die epithelialen Formelemente auf der Cornealoberfläche, ihr flüssiger Inhalt verdampft in die Athmosphäre, ihr Kern schwindet ganz oder zum Theile, sie verflachen sich zu fast durchsichtigen, mit wenigen dunklen groben Körnchen (Fett) durchstreuten, polyedrischen, scharf contourirten, schuppenähnlichen, trockenen Plättchen, welche denen der Epidermis völlig analog sind; die unterliegende, strukturlose Substanzlage dorrt ein; der Fleck gewinnt dasselbe Aussehen, welches getrübte Hornhäute aus Cadavern, nachdem sie längere Zeit offen an der Luft gelegen sind, darbieten, der Fleck wird mehr durchscheinend, gelblich, feinschuppig, von eigenthümlich seidenartigem oder fettigem Glanze, ähnlich dem Strohpapiere, er wird mit einem Worte xerotisch.

§ 403. Die Trübung, welche das brechende Auge der Sterbenden und der in schweren Krankheiten Darniederliegenden charakterisirt, ist ein niederer Grad von Xerose, und findet ihre Begründung in der mit der Seltenheit des Lidschlages gesetzten Einwirkung der austrocknenden Luft auf das offen stehende Auge [207].

Atrophische, besonders aber atonische Hornhäute werden wegen der Verminderung des sie durchtränkenden Kammerwassers gewissermassen xerotisch.

§ 404. Als eigenthümliche Krankheitsform tritt aber die Cornealxerose nur auf, wenn wegen Exophthalmus, wegen Zerstörung, Verkürzung und anderweitig begründeter Schliessungsunfähigkeit der Lider der Thränenstrom dauernd verhindert wird, über die Cornea hinwegzufliessen [208] oder aber wenn durch narbige Schrumpfung der thränenabsondernden Bindehaut und damit verbundene Obliteration der Ausführungsgänge der Thränendrüse die Quellen der den Conjunctivalsack füllenden Flüssigkeiten versiegen.

Die Trockenlegung der Conjunctiva durch narbigsehnige Schrumpfung ihres Gewebes ist die häufigste Ursache der Xerosis corneæ, weithin die meisten bisher bekannten Fälle [209] leiten ihren Ursprung daraus ab. Die Cornealxerose stellt sich sohin gewöhnlich als Folge der Bindehautxerose heraus, beide zusammen bilden das, was man als Xerophthalmus bezeichnet.

Dessen Urgrund ist Infiltration des Bindehautparenchyms mit plastischem Exsudate, welches zu höheren Gestaltungsformen aufsteigend, sich zusammenzieht und die Conjunctivaltextur durch Druck vernichtet.

Sowohl mechanische Schädlichkeiten als chemische sind fähig, durch Anregung eines exsudativen Entzündungsprocesses die Xerose zu erzeugen. Weit öfter findet sich der Ausgangspunkt aber in dem Heere der sogenannten chronischen Ophthalmien und unter diesen steht oben an das Trachom. Es vereinigen diese Krankheiten in ihren Folgezuständen alle Bedingungen, welche zur Entwickelung der Cornealxerose erforderlich

sind: Vernichtung der sekretorischen Thätigkeit der Bindehaut, Obliteration der Thränendrüsen-Ausführungsgänge, Behinderung und selbst Aufhebung des Lidschlages durch Schrumpfung und Verkürzung der Conjunctiva, welche mitunter so weit gedeiht, dass ihr Rest in Form einer schmalen, sehnigen, silberglänzenden Brücke von dem inneren Cantus der Lider unmittelbar zu dem Randtheile der Hornhaut hinüberführt, und daher nicht nur jede Bewegung des Bulbus, sondern auch jene der halb offenstehenden Lider unmöglich macht, der austrocknenden athmosphärischen Luft sohin freien Spielraum gewährt. Dazu kömmt noch der Umstand, dass die ursächlichen Entzündungen sich nicht immer auf die äusseren Theile des Sehorgans beschränken, sondern häufig auf die inneren gefässhaltigen Gebilde, die Uvea und Netzhaut übergreifen, und durch Exsudationen in deren Parenchym die Atrophie des Augapfels einleiten, also die letzte Quelle stopfen, aus welcher die Hornhaut ihre Feuchtigkeiten zog.

So sehen wir die Xerosis corneæ als Folgezustand derselben Uebel, welche den Pannus und den Epithelialfleck erzeugen. Pannus, Epithelialfleck und Cornealxerose sind auf einander folgende Glieder einer und derselben Krankheitskette, Phasen eines und desselben Processes. Nur Entzündungen, welche den Epithelialfleck erzeugen, bedingen in weiterer Instanz die beschriebene Form der Xerose. Conjunctivalentzündungen, welche mit Ausschwitzung massenhafter, weicher, zur Zellenbildung hinneigender Produkte an die Oberfläche einhergehen, und die Entwickelung üppig wuchernder schwammiger Vegetationen bedingen, combiniren sich nicht mit dem Pannus tenuis und dem Epithelialfleck, es ist der Pannus crassus ihr ständiger Begleiter, aus welchem sich eine zellgewebige Neubildung auf der Hornhaut herausbildet, die unter Umständen, welche die Xerose bedingen, in eine Form übergehet, welche man durch den Namen des Xerophthalmus squammosus von der besprochenen Form, dem Xerophthalmus glaber zu sichten, gezwungen war.

§ 405. So wie der in Bindehautentzündungen der genannten Arten begründete Pannus und dessen Folgezustand, der Epithelialfleck, der Regel nach über die ganze Hornhaut verbreitet ist, so ist es auch das letzte Glied des Krankheitsprocesses, die Xerosis, sie ist es um so mehr, als eben ihre Entwickelung die grösstmöglichste Intensität des bedingenden Conjunctivalleidens voraussetzt.

§ 406. Es kommen aber auch, obwohl selten, partielle Xerosen der Hornhaut vor. Sie entwickeln sich im Gefolge dauernder Reizungen einer Cornealstelle durch nach einwärts gekehrte Cilien, und stellen das Endglied des in diesem Einflusse begründeten partiellen Pannus und der Epithelialschwiele vor.

Sie theilen ihre physicalischen Eigenschaften ganz mit der allgemeinen Xerose, nur ihre Begrenzung auf einen blossen Theil der Cornea und die Aetiologie unterscheiden beide. Die Trockenheit dieses Neugebildes kann bei dem Mangel aller vorgenannten Bedingungen nur in dem Alter der sich häufenden oberflächlichen Zellenlagen und vielleicht auch darin begründet sein, dass mit dem stetigen Auf- und Niedergehen des inneren Lidkantus der Meibom'sche Schmeer, welcher wegen vorhandenem Reizzustande in reichlicherem Maasse abgesondert wird, an der rauhen Oberfläche der Neubildung aufgestrichen, die letztere eingeölt und sofort für die Thränen impermeabel wird.

Nur so erklärt es sich, wie die Feuchtigkeiten des Bindehautsackes darüber hinweglaufen, als würden sie über eine fette Fläche geleitet.

§ 407. Die begleitenden Erscheinungen der Cornealxerose bedürfen nach dem bereits Erörterten keiner besonderen Aufzählung. Ich erwähne blos der Gesichtsstörungen, welche gewöhnlich blos Folge der Trübung der Cornealoberfläche sind, und insofern aus den (§ 378—386) entwickelten optischen Gesetzen abgeleitet werden können. Augen mit totaler Cornealxerose unterscheiden gewöhnlich grössere, nahe gelegene Gegenstände, und es kommen die meisten Beobachter darüber überein, dass Beölung der xerotischen Hornhaut das Sehvermögen bessere, was sich daraus erklärt, dass durch dieses Mittel nicht nur die Rauhigkeit der Oberfläche verringert, sondern auch die optische Gleichartigkeit des Gefüges vermehrt wird, die Intensität des durchgelassenen Lichtes also zunimmt. Doch nicht ganz selten wird durch den bedingenden Process im Stadio der Entzündung bereits der vegetative und sensitive Apparat des Augapfels im hohen Grade alterirt, funktionsuntüchtig gemacht, der Xerophthalmus combinirt sich demgemäss mit Amaurosis. Mackenzie [210] erklärt das Xerom als häufigen Begleiter der Anfangsstadien der Amaurosis.

Die Amaurosis ist aber nicht die Ursache des Xerophthalmus, sie ist entweder in combinatorischer Affektion der Ader- und Netzhaut während des Entzündungsstadiums des die Xerose bedingenden Processes begründet, oder aber Symptom der durch Xerose herbeigeführten Atrophie des Augapfels. Wenn nämlich auch der Xerophthalmus in vielen Fällen lange Zeit besteht, ohne auf die inneren Gebilde des Bulbus schädlich rückzuwirken, so führt er doch über kurz oder lang zum Schwunde, die vegetativen und sensitiven Funktionen des Gesichtsorganes ersterben zuletzt in der Atrophie der sie vermittelnden Organe.

§ 408. Dem Epithelialflecke durch Identität der constituirenden Elemente nahe verwandt ist

2. Die Epithelialnarbe.

Sie charakterisirt sich durch eine tief in das Parenchym der Cornea eingreifende, ganz opake Neubildung von gesättigt weisser, weiss und rostgelb melirter oder ganz rostgelber bis rostbrauner Farbe, deren Ränder entweder verwaschen oder scharf begrenzt, die Oberfläche fettig glänzend oder kreideartig, matt, rauh, schuppig abschilfernd, bisweilen auch von gelben, dem vertrockneten Eiter ähnlichen Krusten belegt ist.

Die ganze Neubildung lässt sich mit dem anatomischen Messer sehr leicht in Form einer fettig griesig anzufühlenden, körnig schuppigen, oder blättrig scholligen, spröden, leicht zerbröckelnden Masse von der Cornea abkratzen. Es bleibt dann ein der Grösse, Dicke und Form der Trübung congruente Vertiefung in der Substanzlage der Hornhaut zurück, deren Ränder steil abfallen, deren Grund unregelmässig warzig hügelig, concav oder aber etwas nach vorn gebaucht getroffen wird. Rand und Grundfläche dieser Vertiefung sind mit einer dünnen Lage einer gleichmässig grauen, trüben Substanz überkleidet, welche sich ihrer Zartheit und festen Verbindung wegen von dem unterlagernden durchsichtigen Cornealparenchym ohne dessen Verletzung nicht mehr abschälen

lässt. Nicht selten findet sich in dem tiefsten Theile dieser Grube ein intensiver gefärbter, sehniger Fleck von weisser, braun- oder blau-schwarzer Farbe, welcher durch die ganze Dicke der Hornhaut hindurchgreift und die Einlöthungsstelle einer Parthie der Regenbogenhaut bezeichnet.

Bei der genaueren Untersuchung erweisen sich die der Oberfläche häufig aufgelagerten bräunlich-gelben Krusten als durchscheinende, bernsteingelbe, völlig strukturlose, brüchige, im Wasser aufquellende Massen, als vertrockneter Meibomscher Schmeer und Schleim. Den Hauptbestandtheil der Neubildung bilden Epithelialzellen aller möglichen Grössen und Gestalten. Es sind rundliche, elyptische, polyedrische, gestreckte, keulenförmige und ganz irreguläre Platten mit dunklem, rauhem, oft wie befressenem Rande, mit hellem, häufig von dunklen Fettkörnchen und feinen Fettbläschen durchstreutem Körper, deren Kern gewöhnlich fehlt, oder nur in einem excentrisch gelagerten, lockeren Häufchen grauer Körnchen angedeutet ist, seltener aber, und dieses nur in den tieferen, noch saftigeren Schichten als ein dunkel und scharf contourirter, grob gekörnter Körper mit deutlichen Kernkörperchen zu erkennen ist. In den oberflächlichen Lagen sind die Zellenplatten sehr dicht aneinander gedrängt, durch wenig oder gar keine Intercellularsubstanz gegenseitig getrennt, sie hängen fest aneinander und bilden derbe Massen, die sich nur schwer für das Mikroskop präpariren lassen. In den tieferen Schichten nimmt die Grösse der Zellen ab, sie sind alle mehr weniger keulenförmig oder rundlich, elyptisch, mehr saftig, weniger gekörnt, eine reichliche, strukturlose, grau-körnige, mit Fettkörnchen, häufig auch mit Kalksalzdrusen und Cholestearinkrystallen durchmischte Grundsubstanz trennt sie von einander. An den Stellen, welche dem freien Auge schon rostfarben erscheinen, sind sämmtliche Gebilde der Neoplasie gleichmässig rostgelb, rostroth bis ins Purpurrothe tingirt. In der Grundsubstanz findet man Häufchen von rostrothen bis braunen und schwarzen Körnchen eingestreut und nicht selten auch grössere oder kleinere irreguläre Klumpen zusammengebackener, abgeflachter, geschrumpfter, unregelmässig zackig rauh geränderter Blutkörperchen von rostgelber bis purpurrother Farbe mit dunkelkörnigem Inhalt, deren Umhüllungsmembran oft schon lückenhaft, den beginnenden Umsetzungsprocess zu Pigment erkennen lässt. Correspondirend einer vorhandenen vorderen Synechie sieht man gewöhnlich Massen schwarzer Pigmentkörner eingestreut in die Grundsubstanz der tieferen Lagen. Die tiefste Schichte der Neubildung erweist sich als ein matt-grauer, fein-körniger, ganz strukturloser Beleg der völlig normalen Cornealsubstanz aufgelagert.

§ 409. Der mikroskopische Befund lässt schon die Aetiologie der Epithelialnarbe errathen, es sind die sogenannten schwammigen Hornhautgeschwüre, auf deren Boden die in Rede stehende Neubildung zur Entwickelung kömmt. Die zelligen Formgebilde der Granulationen gehen, nachdem die Bedingungen zur Verfettigung ihres Inhaltes und sofort zu ihrer Abstossung unter der Form von Eiterelementen erloschen sind, die epitheliale Metamorphose ein. Die Intercellularsubstanz zerfällt, trocknet ein zu einer lichtkörnigen Masse, und wird zum Theile in Fett und Kalksalze umgesetzt. Damit verlieren auch die neoplastischen Gefässschläuche der Granulationen ihre Wandungen, die enthaltenen Blutkörperchen stagniren, und gehen jene Veränderungen ein, welche überhaupt extravasirten Blutelementen eigen

sind. Zum Theile werden sie farblos und lösen sich, während das aus ihnen herausgetretene Hämatin alle nachbarlichen Gebilde durchtränkt und später zu Pigmentkörnchen sich umsetzt, zum Theile aber behalten sie ihren Farbestoff, trocknen ein und backen klumpig zusammen, um in Gemeinschaft die Pigmentmetamorphose einzugehen, oder aber zu verfettigen.

Ursachen der verschiedensten Art sind fähig, granulirende Geschwüre und in weiterer Folge die Epithelialnarbe zu erzeugen. Ich sah sie nach mechanischen Verletzungen, chemischen Anätzungen und ohne alle erweisbare äussere und innere Ursache zur Entwickelung kommen.

Am liebsten aber granuliren perforirende Geschwüre mit Vorlagerung der Iris. Dieses letztere Gebilde gibt gewöhnlich den Impuls zur Anbildung der Fleischwärzchen, welche dann bald auch auf der geschwürigen Cornealfläche hervorschiessen. Dem entsprechend findet man auch fast constant am Grunde der Epithelialnarbe eine vordere Synechie und in den benachbarten Theilen der Neoplasie Haufen schwarzer Pigmentkörnchen, den letzten Resten der atrophirten vorgelagerten Parthien.

Diese Einlöthung der Iris in die Durchbruchsöffnung concurrirt aber auch noch dadurch bei der Pathogenese der Epithelialnarbe, dass sie die Hebung des Geschwürsbodens durch entzündliches Oedem der tieferen Corneallagen unmöglich macht, und dieses ist eine Hauptbedingung, soll eine Epithelialnarbe zur Entwickelung kommen, denn der Zusammenhalt ihrer constituirenden Elemente ist ein zu geringer, als dass dieselben bei ihrem Hervortreten über das Niveau der Cornea durch den Lidschlag nicht sollten abgestreift werden. Nur dann, wenn sie vor steter Reibung gesichert sind, können sie sich massenhaft ansammeln. Da die Epithelialnarbe nur auf einen Substanzverlust der Hornhaut fusst, und das Verlorne zu ersetzen bestimmt ist, rechtfertigt sich ihre Bezeichnung als Narbe.

Wenn der Geschwürsgrund durch Ansammlung normaler Grundsubstanz zwischen den Lamellen der tieferen Corneallagen emporgehoben wird, oder aber, dem Drucke des Augapfelinhaltes nachgebend, sich nach vorn baucht, da entsteht keine Epithelialnarbe, es etablirt sich gleich ursprünglich ein einfacher Epithelialfleck, und tritt der Grund später, nachdem bereits eine Epithelialnarbe denselben überkleidet hat, staphylomatös hervor, so stossen sich die Oberhautformelemente zum grössten Theile ab, und es resultirt wieder eine Neubildung, die allen Charakteren nach blos dem Begriff eines einfachen Epithelialfleckes entspricht.

§ 410. Dieses letztere ist zugleich der einzige Ausgang, den ich bisher bei Epithelialnarben beobachtet habe. Die Epithelialnarben sind, einmal entwickelt, fast unveränderlich, sie bestehen das ganze Leben hindurch fort, ohne irgend welche Metamorphosen, ausser die genannte einzugehen.

Nur der Atrophie ist noch zu gedenken, diese fällt aber nicht sowohl auf Rechnung des Neugebildes selbst, sondern vielmehr auf jene der sie begleitenden Krankheitszustände. Als solche sind alle jene Veränderungen im Innern des Augapfels, welche bei tiefgreifenden Verschwärungsprocessen der Cornea und namentlich bei Durchbohrungen ihrer Substanz und Einlöthungen wichtiger Organe als Folgezustände vorkommen, und die Gesichtsstörungen zu betrachten, die allen Hornhautverdunklungen gemeinsam sind.

Als Anhang zu den Epithelialneugebilden der Hornhaut erwähne ich noch

3. Die Epithelialwarze und das Epithelialhorn der Cornea.

§ 411. Es kommen auf der Cornea, obwohl äusserst selten Epithelialwucherungen vor, die in der Anordnung ihrer elementaren Formgebilde bald den auf der allgemeinen Körperdecke so häufigen Warzen gleichen, bald aber Aehnlichkeit haben mit epidermoidalen Schwielen, dem Leuchdorne, den Schuppen und stachelartigen Excrescenzen ichtyotischer Häute.

§ 412. Der Epithelialwarze der Cornea gedenkt Richter [211], ohne aber seine Diagnose durch irgend einen plausiblen Grund zu erhärten. Er erwähnt nur, dass trotz wiederholter Abtragungen der Nachwuchs derselben nicht hintangehalten wurde. Die Existenz dieses Neugebildes würde demnach im hohen Grade problematisch sein, wenn dieselbe nicht durch ein auf der Wiener Augenklinik seit vielen Jahren als Fungus cellularis aufbewahrtes Präparat mit ziemlicher Sicherheit dargethan würde. Leider ist der betreffende Tumor, der auf der Cornea und Scleralconjunctiva mit breiter Basis aufgesessen hatte, durch die Einwirkung des sehr starken Weingeistes ungemein verdorben, brettartig vertrocknet. Seine Grösse ist die einer Bohne, die Oberfläche rauh, der Durchschnitt stalactitenartig. Er besteht aus lauter zwirnsfadendicken Fäden, welche in grader Linie von der Basis zur Oberfläche ziehen. Unter dem Mikroskop erkennt man diese Fäden als hyaline Massen, stellenweise aber auch als dicht aneinander gedrängte, gekernte Epithelzellen. An manchen Parthien ist das Gefüge minder dicht, und besteht aus grumöser Masse, in welcher noch viele dunkel granulirte Kerne enthalten sind.

§ 413. Für das Corniculum corneae habe ich keine eigene Beobachtung aufzuführen. Fischer [212] erwähnt zweier solcher Fälle, in denen ein $^1/_2$ Zoll langes Horn in der Form und Dicke eines Fingerhutes zwischen der Lidspalte hervorragte. Das eine war stumpf-spitzig, grau von Farbe und wie mit Schuppen belegt, das andere mehr kolbig, glatt, schmutzig dunkel gefärbt. Beide Hörner schienen aus der Epithelialschichte der Hornhaut hervorgewuchert zu sein und nicht sehr fest aufzusitzen. Ihre Einreihung unter die Epithelialwucherungen liesse sich nach diesem Befunde noch keineswegs rechtfertigen, im Gegentheile müsste man der Vermuthung Raum geben, dass selbe mit hornartig hervorwuchernden, faserig scholligen, in Consistenz dem Knorpel ähnlichen Narben, wie sie später einer ausführlichen Erörterung Gelegenheit darbieten werden, zusammengeworfen wurden, wenn nicht in beiden angezogenen Fällen einer solchen Ansicht der Umstand entgegentrete, dass die seit vielen Jahren bestehenden Cornicula von Zeit zu Zeit von selbst abgefallen seien, sich aber immer wieder nach und nach, und in gleicher Grösse erneuert haben sollen.

Ein solcher Vorgang ist nur unter Anerkennung der epithelialen Natur der Geschwulst denkbar. Es gewinnen dadurch auch jene Fälle einigen Halt, welche Behrends [213], Küchler [214] und Szokalski [215] veröffentlicht haben, und es lässt sich die Möglichkeit des Corniculum um so weniger abstreiten, als Velpeau [216] an Individuen, welche mit Ichthyose behaftet waren, eine den Panzerschuppen der äusseren Haut ähnliche epidermoidale Auflagerung auf der Cornea beobachtet zu haben behauptet.

Zweiter Abschnitt.

Die bindegewebigen Neoplasien auf der Hornhaut.

§ 414. Im Namen ist bereits die Begriffsbestimmung gegeben. Es sind Neubildungen, deren Hauptbestandtheil mehr weniger dicht verfilzte Bündel ungemein feiner, theils lichter, in Essigsäure verschwindender, theils dunkler, durch Behandlung mit diesem Reagenz schärfer hervortretender Fasern sind, welche durchwegs einen sehr schön geschwungenen Verlauf zeigen, und in allem und jedem mit den Bindegewebsfasern übereinkommen. Eingewebt in diesen Faserfilz findet man bald in reichlicher, bald in geringer Menge Gefässe mit deutlichen, aus strukturlosen Häuten bestehenden Wänden und mit Blutkörperchen gefüllt, die den Zusammenhang dieser Gefässe mit dem allgemeinen Kreislauf auf das eclatanteste darthun.

§ 415. Dem entsprechend repräsentirt sich die in Rede stehende Neoplasie bald als ein röthliches, gefässreiches, laxes, bald als ein derbes, graues bis sehnig-weisses, straffes, kurzfaseriges Gefüge, welches vermöge seines gefässigen Zusammenhanges mit dem allgemeinen Kreislaufe fähig ist, auf angebrachte Reize durch Congestionsröthe, auf Traumen durch mehr minder heftige Hämorrhagien zu reagiren, von dem Hornhautgewebe unabhängig zu vegetiren und selbstständig zu erkranken.

Die Oberfläche der bindegewebigen Neoplasie deckt immer Epithel, welches je nach der Menge der auflagernden Schichten und sofort nach dem Alter der äussersten Strata bald epidermoidalen Charakter, bald aber die Eigenschaften des trüben, saftigen Schleimhautepithels nachweisen lässt.

Niemals stehen die bindegewebigen Fasern auf vollkommen gesunden, durchsichtigen Corneallamellen auf, ihre Verbindung mit dem Hornhautparenchyme ist constant vermittelt durch eine dünne zwischenlagernde Schichte grauen, trüben, strukturlosen, sehr fein granulirten Produktes, wie ich es auch als Grundlage des Epithelialfleckes und der Epithelialnarbe geschildert habe.

Doch kommt die bindegewebige Neoplasie nicht immer rein, in der eben angedeuteten Form zur Beobachtung. Umstände bedingen häufig Combinationen mit Neubildungen eines anderen histologischen Charakters. Man findet sie nicht selten vergraben unter einem mächtigen Lager aufeinander geschichteter Epidermoidalplatten, durchsetzt von derben Knoten und Streifen theils roher, theils faserig scholliger, theils kalkiger oder fettiger Massen; oder endlich ruhend auf einem dicken Stratum trüben, knorpelähnlichen Gefüges, welches bald ein in das Cornealparenchym infiltrirtes, bald ein auf dessen Oberfläche aufsitzendes, auf dem Wege der Faserspaltung organisirtes Faserstoffexsudat vorstellt.

§ 416. Auf dass sich eine reine bindegewebige Neoplasie auf der Cornea entwickele, müssen nämlich gewisse Verhältnisse nothwendig zusammenwirken. Es muss erstens ein Blastem gegeben sein, dessen elementare Zusammensetzung der Höhergestaltung auf dem Wege der Zellentheorie günstig ist, es muss zweitens dieses Blastem oberflächlich abgelagert werden, denn infiltrirte Exsudate metamorphosiren niemals in Binde-

gewebe, und drittens muss die Exsudation eine reichliche sein, denn dünne Lagen wie immer constituirter Entzündungsprodukte auf der Oberfläche der Cornea erschöpfen sich in der Formation der epithelialen Decke und der strukturlosen Basis, sie entwickeln sich zu einem einfachen Epithelialflecke.

Granulationen, wie sie eiternden Flächen entsprossen, vereinigen alle diese Bedingungen in sich, und es sind wirklich auch nur fleischähnliche Vegetationen der Cornealoberfläche, aus welchen sich bindegewebige Neoplasien als ständige Entwickelungsformen hervorbilden.

Allein nicht jede Granulation der Cornea ist geeignet, sich auf dem Wege der Zellentheorie bis zur Faserbildung emporzuschwingen. Dieser Vorgang ist noch an eine weitere Bedingung geknüpft, und diese ist, dass die Gefässe der Granulation während der weiteren Entwickelung ihrer Formelemente mit dem allgemeinen Kreislauf in unmittelbare Verbindung treten und darin verbleiben können.

Nur randständige Cornealgranulationen, welche mit der Conjunctiva zusammenhängen, und Granulationen, welche in perforirenden Hornhautgeschwüren auf voluminöseren Vorfällen der Uvea wuchern, erzeugen bindegewebige Neoplasien in ihrer reinen Form. Im ersteren Falle sichert der Zusammenhang der neugebildeten Gefässe mit jenen der Conjunctiva, im zweiten Falle der Uebergang der neoplastischen Gefässe in jene der Uvea die Stellung der Neubildung im Bereiche des allgemeinen Kreislaufes, die Zufuhr des zur Vegetation des Bindegewebes nöthigen Blutquantums. Cornealgranulationen, welche auf centralen Cornealdurchbrüchen zur Entwickelung kommen, in welchen nur ein sehr kleiner Theil der Iris vorgefallen und weiters noch atrophisirt ist, solche Cornealgranulationen metamorphosiren nach meinen bisherigen, zahlreichen Untersuchungen niemals zur bindegewebigen Neoplasie, sie gehen in Epithelialnarben, häufig auch in Verkalkung und Verfettigung über, da unter solchen Verhältnissen die Lebensbedingungen des Bindegewebes nicht erfüllt sind, der Stoffwechsel in dem erforderlichen Grade nicht vor sich gehen kann. Eine nicht unbeträchtliche Anzahl von Fällen stellt es sogar mit ziemlicher Sicherheit heraus, dass die unmittelbare Gefässverbindung mit dem allgemeinen Kreislauf eine reichliche sein müsse, auf dass Granulationen der Cornealoberfläche zu bindegewebigen Neoplasien werden, denn ich fand wohl Epithelialnarben und Kalkmassen, welche durch Brücken getrübten und mit einigen Gefässen durchwebten Cornealgewebes mit der Bindehaut in Verbindung standen, niemals aber bindegewebige Neoplasien der Cornea, deren Gefässe nicht durch zahlreiche Stämme in die Gefässe der Conjunctiva oder Uvea unmittelbar gemündet hätten.

§ 417. Damit wäre nun der grösste Theil der Aetiologie der bindegewebigen Neubildungen gegeben, die Aetiologie der letzteren fliesst aus der der Granulationen. Eine nähere Auseinandersetzung der ursächlichen Momente wird aber dadurch geboten, dass diese das natürlichste Eintheilungsprincip der mannigfachen Formen abgeben, unter welchen die bindegewebige Cornealneoplasie zur Beobachtung kommt.

Ein sehr auffälliger Unterschied in der äusseren Gestaltung dieser Neubildung ist vor allem darin begründet, dass die Vorläufer derselben, die Granulationen bald die Cornea ihrer gesammten Flächenausdehnung

nach überkleiden, bald aber nur auf Theile ihrer Oberfläche beschränkt sind.

§ 418. Im ersteren Falle repräsentiren sich die Granulationen als Pannus crassus.

Dessen aetiologischen Momenten nachspürend, finden wir einerseits die mit Trachom so häufig zusammengeworfenen Blennorrhoen, welche mit reichlicher Ausscheidung plastischer Exsudate auf der Oberfläche der Conjunctiva und Cornea einherschreiten, anderseits aber traumatische und chemische Schädlichkeiten, welche auf die gesammte Vorderfläche des Augapfels einwirkend, dieselbe in einen Eiterherd zu verwandeln im Stande sind. In beiden Fällen überzieht sich nicht selten die ganze Binde- und Hornhaut binnen kurzer Zeit mit üppig wuchernden Granulationen, deren Formelemente schon während des Entzündungsstadiums durch auffallend gestreckte Formen ihre Tendenz zur Höhergestaltung in Fasergewebe kund geben, der Grund zur Entwickelung der bindegewebigen Neoplasie ist gelegt. Es geschieht nun ganz gewöhnlich, dass die einander berührenden Granulationen der Lidbindehaut und der gegenüberliegenden Cornea und Conjunctiva bulbi zusammenwachsen, während mit der fortschreitenden Organisation das neoplastische Gewebe schrumpft. Dadurch wird nun nicht nur die Thränen absondernde Fläche der Conjunctiva aufgehoben und die Ausführungsgänge der Thränendrüse geschlossen, durch die unmittelbare Verbindung der Lidränder mit der, der Vorderfläche des Bulbus auflagernden Neubildung ist auch die Bewegung des Augapfels und der Lider gehemmt. Die Vorderfläche des Bulbus kann nicht mehr von Thränen und Schleim überspült werden, und die auf dem lockeren, saftigen, neoplastischen Gewebe continuirlich erzeugten Epithelialzellen werden weder durch den Lidschlag abgestossen, noch durch die Flüssigkeiten des Conjunctivalsackes abgeschwemmt. Die Oberhautelemente sammeln sich zu dicken Lagern, ihre oberflächlichsten alten Schichten trocknen ein und mischen sich mit verdorrendem Meibom'schen Schmeer. Dadurch gewinnt die Vorderfläche des Augapfels das Ansehen eines vertrockneten Zustandes. Die bindegewebige Neoplasie als ständige Entwickelungsform des fleischigen Pannus tritt als eine Art des Xerophthalmus in die Wahrnehmung, unter einer Gestalt, welche sich dem äusseren Ansehen nach von der Xerosis glabra nur durch die Anhäufung aufgelagerter Epithelialelemente differenzirt, und daher als Xerophthalmus squamosus von ersterer getrennt wird, ihrer Pathogenese und dem histologischen Charakter nach aber gründlich verschieden ist [217].

Es ist nämlich nicht eine derbe knorpelige, schwach faserstreifige Masse, welche hier die Verbindung des Lidrandes mit der unter der Gestalt eines Epithelialfleckes getrübten Cornealoberfläche oder doch mit der sehnig knorpelig entarteten Conjunctiva bulbi vermittelt, wie dieses die Xerosis glabra charakterisirt, es ist ein mehr weniger lockeres, laxes, langflockiges, gefässreiches, oder aber trockneres, dichteres, strafferes, deutlich faseriges Gewebe, welches von dem Lidrande auf die Vorderfläche des Bulbus, und oft unmittelbar zur Cornea übertritt, und selbe in einem mehr minder mächtigen Stratum überzieht, nicht selten auch in Gestalt von bindegewebigen Falten auftritt, welche von dem Cornealcentrum strahlenförmig zu dem Lidrande ziehen [218].

So wie der fleischige Pannus aber nicht immer an allen Stellen der

Cornealoberfläche in gleicher Mächtigkeit entwickelt ist, sondern von der Peripherie der Cornea gegen das Centrum derselben nicht nur an Dicke, sondern auch an Succulenz abnimmt, so auch die daraus hervorgehende bindegewebige Neubildung. Man findet deren Parenchym an dem Cornealrande flockig, langzottig, minder dicht, gegen das Centrum hin wird es kurzfaserig, straff, fester und dichter, ja in einem Falle fehlte der bindegewebige Ueberzug der Cornealmitte ganz, die Neoplasie formirte einen $1\frac{1}{2}'''$ breiten Saum, der das Ansehen hatte, als hätte sich die Conjunctiva bulbi über den Cornealrand fortgesetzt und sofort die hintere Oeffnung des Conjunctivalsackes bis auf eine queroyale Lichtung von $2'''$ Durchmesser verengt, welche letztere durch einen einfachen Epithelialfleck geschlossen wurde. Die pannösen Elemente hatten sich im Centrum der Cornea nicht über die Zellenbildung emporgeschwungen, sie blieben auf der Stufe des Epithels stehen.

Nicht selten, ja in den meisten Fällen geschieht es auch, dass ein Theil der Hornhaut während des Verlaufes der Blennorrhoe oder bei bedingenden traumatischen und chemischen Schädlichkeiten in Folge eintretender parenchymatöser Ulceration ganz zerstört wird, und dieses zwar entweder bevor sich der Pannus crassus entwickelt hatte, oder aber erst nach dessen vollständiger Ausbildung. Das Geschwür kann nun ganz nach seiner eigenen Weise heilen, während sich nebenbei Granulationen auf der Bindehaut und den Resten der Hornhaut entwickeln, oder aber schon entwickelte weiter metamorphosiren. Man findet daher oft bindegewebige Neubildungen, welche den Resten der oberflächlichen Hornhautblätter auflagernd, mehr minder tief greifende und selbst die ganze Dicke der Cornea durchsetzende Narben epithelialen, knorpelig sehnigen oder kalkigen Gefüges umsäumen. Es scheint dann bei der Betrachtung des Auges von vorneher, als wäre die Cornea auf ein kleines trübes Scheibchen zusammengeschrumpft, während bei genauerer Untersuchung von der Augapfelhöhle aus die Hornhaut nur um weniges verkleinert gefunden wird, ihr peripherer Theil ist von aussen durch die bindegewebige Neoplasie verdeckt, und was man für den Rest der Cornea gehalten hat, ist blos eine centrale Narbe. Solche Befunde sind ungemein häufig.

§ 419. Durch diese complicirten Formen reiht sich an die, aus dem Pannus crassus hervorgehenden Neoplasien unmittelbar jene an, zu welchen der Pannus herpeticus mitunter Veranlassung gibt.

In der Regel ist die einfache Keratitis, welche gleichsam das Receptaculum abgibt, auf dem die herpetischen Efflorescenzen verschiedener Generationen bei dem Pannus herpeticus sich entwickeln, nicht fähig, eine bindegewebige Neoplasie zu erzeugen, ihr Produkt erschöpft sich in der Formation eines einfachen Epithelialfleckes oder aber organisirt zu einer faserig scholligen Narbenmasse, welche späterhin die ständig gewordenen exanthematischen Exsudate auf einer gemeinschaftlichen Basis vereinigt.

Ein von mir beobachteter Fall [219] beweist aber die Möglichkeit reichlicher Ablagerung entzündlichen Exsudates zwischen den einzelnen herpetischen Knoten nach Art des Pannus crassus und dessen ausnahmsweiser Organisation zu einem röthlichen, mit zahlreichen Gefässen durchzogenen, leicht blutenden Gewebe, welches sich in Falten aufheben lässt und mit der gleichzeitig verdickten Conjunctiva in dem äusseren Ansehen ganz übereinstimmt.

Ganz sicherlich gehören hierher weiter Beer's [220] Fleischwärzchen der Bindehaut des Augapfels, die Carunculae, Epanastemata, welche zuweilen die ganze Cornea in Gestalt kleiner, warzenförmiger, röthlicher Knötchen übersäen, denn Beer führt ausdrücklich als Grund ihrer Entstehung öfters wiederholte scrofulose Augenentzündungen und eine zu üppiger Vegetation geneigte Constitution an.

§ 420. Weit weniger selten, als die beiden genannten Formen der bindegewebigen Neoplasie, findet man Narbenmassen, welche aus reinem Bindegewebe mit epithelialem Ueberzuge bestehen, und Substanzverluste füllen, welche in Folge von durchbohrenden Geschwüren in dem Cornealgewebe gesetzt wurden. Es ist dabei gleichgiltig, ob das Geschwür in inneren Ursachen begründet war, oder aber die eiternde Fläche einer penetrirenden Cornealwunde darstellte, wenn nur ein namhafter Theil der Iris vorfiel oder aber der Standort des Geschwüres ein solcher war, dass die sich entwickelnden Granulationen mit dem Conjunctivalsaum in unmittelbarer Berührung standen, unter solchen Bedingungen bietet gewöhnlich die Narbenmasse die Charaktere des Bindegewebes dar, eines flockigen, langfaserigen, oder straffen, kurzfädigen Gewebes, welches von einer Wundfläche zur andern hinüberzieht und mit dem Gewebe der Conjunctiva oder aber der vorgefallenen Iris in unmittelbarer Verbindung steht, während der Zusammenhang mit dem Cornealgewebe durch trübe strukturlose Masse vermittelt wird. Die äussere Form der Narbe richtet sich unter diesen Umständen natürlich nach der Gestalt des Geschwüres, sie ist häufig strich-, balkenförmig u. s. w. und nimmt selbst bei runden Geschwüren nicht selten diese Form an, indem sie durch Verkürzung während ihrer Organisation gegenüberstehende Wundränder einander nähert.

§ 421. Unstreitig am häufigsten etablirt sich aber die bindegewebige Neubildung auf nicht perforirenden Geschwüren, welche durch Verbrennung oder chemische Anätzung einer peripheren Cornealpartie und der nachbarlichen Portion der Bindehaut bedingt werden. Solche Geschwüre neigen vor allen anderen zur Granulation. Dann findet man die Conjunctiva an der der Schädlichkeit ausgesetzt gewesenen Stelle mächtig verdickt, in ein zahnfleischähnliches, rosenrothes, mit zahlreichen Gefässen durchsetztes, weiches, laxes, faseriges Neugebilde verwandelt, welches sich über den Cornealrand hinüberlegt, und je nach der Grösse des ehemaligen Cornealgeschwüres grössere oder kleinere Portionen der Cornealoberfläche überzieht.

Die Neoplasie formirt dann häufig eine Art Flügelfell von unregelmässiger Gestalt mit abgerundeter, kolbiger, fleischiger, auf der Cornea aufsitzender Spitze und zackiger, gegen die Uebergangsfalte der Conjunctiva gerichteter Basis. In anderen Fällen ähnelt die solcher Art zur Entwickelung gekommene Neubildung einem umgekehrten Pterygium, dessen Basis in das Bereich der Cornea fällt, und hier entweder mit einem convexen oder nierenförmig eingebogenen Rande begrenzt ist, während die Seitenränder bald in gerader Richtung gegen die Uebergangsfalte convergiren und so eine Fächerform erzeugen, bald aber in gebogenem Verlaufe mit ihren Convexitäten an einander treten, und der Neubildung die Gestalt eines Kelchdurchrisses geben.

Immer ist der auf die Cornea fallende Theil der Neubildung von einem Epithelialflecke oder aber von einer faserig scholligen Narbe umsäumt, während

der äusserste Rand im Bereiche der Conjunctiva sich in starke Gefässe auflöst, welche in der Uebergangsfalte verschwinden. Daraus ergibt sich schon, dass die Ausdehnung der bindegewebigen Neoplasie auf der Cornea nicht immer der Grösse des vorläufigen Geschwüres entspricht, der Randtheil der Granulationen kann die bindegewebige Metamorphose umgehen. Umgekehrt kann auch die bindegewebige Neoplasie auf der Cornea einen grösseren Flächenraum einnehmen, als das bedingende Geschwür, ja ich sah bindegewebige Neoplasien auf Hornhautstellen, die von der ursächlichen Schädlichkeit gar nicht getroffen wurden. Ich sah üppig wuchernde Granulationen auf dem Conjunctivalsaume, die mit ihren überhängenden Randtheilen an die in Contakt stehenden Parthien der Cornea anheilten und so die consecutive bindegewebige Neoplasie auf Stellen verpflanzten, auf welche der heisse Körper oder das Aetzmittel gar nicht gewirkt hatte.

Es ist etwas sehr gewöhnliches, dass in das Auge gelangende chemische Agentien oder heisse Körper nicht nur die Cornea und Conjunctiva bulbi, sondern auch die gegenüberliegenden Parthien der Lidbindehaut in einen Eiterungsprocess mit Granulationen verwickeln. Die einander berührenden Fleischwärzchen der beiden gegenüberliegenden Flächen vereinigen sich dann bald zu Einer Masse, welche unter ihrer weiteren Organisation zu Bindegewebe durch die Bewegungen des Bulbus und der Lider in verschiedene Formen gezerrt wird und das vorstellt, was Ammon [221] ein Symblepharon anterius genannt hat. Das Symblepharon anterius ist wesentlich nichts anders, als eine bindegewebige Neoplasie, welche die Cornea und Conjunctiva bulbi, oder letztere allein mit der Lidbindehaut in krankhafte Verbindung setzt [222].

§ 422. Die begleitenden Erscheinungen hat die bindegewebige Neoplasie mit allen übrigen Neubildungen auf der Hornhaut gemein. Sie variiren, je nachdem das bedingende Geschwür ein excentrisches oder centrales, ein oberflächliches oder perforirendes war, je nachdem es sich auf einen Theil der Cornea beschränkte, oder aber die Hornhaut ihrem ganzen Flächeninhalte nach einen Granulationsherd dargestellt hatte.

§ 423. Einmal entwickelt, besteht die bindegewebige Neubildung durch das ganze Leben hindurch unverändert fort, und selbst die aus begreiflichen Gründen nicht selten hinzutretende Atrophie des Bulbus ist nicht im Stande, ihr Gefüge wesentlich zu modificiren. Nur Entzündungen ihres gefässhaltigen Gewebes dürften mitunter Texturabweichungen in derselben bedingen.

§ 424. Eine ganz besondere Form von Neubildungen auf der Hornhaut stellen Auswüchse vor, welche trotz öfters vorgekommenen Exstirpationen ihrer Textur nach gänzlich unbekannt geblieben sind, und daher kaum mit einiger Sicherheit in einem wissenschaftlichen Systeme eingereiht werden können. Sie ähneln ihrem äusseren Aussehen nach sehr den Naevis der äusseren Haut und mögen daher als

Mahl der Hornhaut, Naevus corneae

hier eine Stelle finden. Vor allem häufig sind dieses scharf begrenzte, weiche, fleischähnliche, röthliche, leicht blutende Knoten, welche entweder zum Theile auf der Bindehaut, zum Theile auf der Hornhaut, oder aber auf einem dieser

Organe allein fussen, und bald mit breiter Basis, bald aber durch einen längeren oder kürzeren Stiel mit der Hornhaut oberflächlich in Verbindung stehen. Desmarres [223] hält sie für ganz gewöhnliche Granulationen, die entweder auf oberflächlichen Cornealgeschwüren oder auf vorgefallenen Irisparthien zur Entwickelung kommen. Es lässt sich mit grosser Wahrscheinlichkeit annehmen, dass ein bedeutender Theil der bekannt gewordenen Fälle wirklich in derartigen Verhältnissen begründet sei, so wie Granulationen auf anderen Körpertheilen mitunter enorme Geschwülste constituiren, und selbst als gestielte Vegetationen auftreten, so können auch Fleischwärzchen auf dem Conjunctivalrande und auf der Cornea zu ungewöhnlichen Formen, warzenähnlichen Gebilden emporwuchern [224]. Indess für viele veröffentlichte Fälle wird eine solche Entwickelungsweise sehr problematisch, und namentlich dort, wo die warzenförmigen Fleischauswüchse der Hornhaut schon mit auf die Welt gebracht werden [225], lässt sich eine solche Pathogenese nur mit der äussersten Schwierigkeit vertheidigen.

Ungewöhnlicher Gefässreichthum solcher bindegewebigen Neubildungen mag wohl zu Gräfe's Behauptung Anlass gegeben haben, nach welcher auf der Cornea auch Telangectasien vorkommen sollen [226].

Durch höhere Gestaltung der fleischwärzchenähnlichen Excrescenzen, namentlich wenn das ursprüngliche Blastem an Fibrin reich und daher auch zum Theile auf dem Wege der Faserspaltung organisirt, dürften jene knorpelartigen Auswüchse zu Stande kommen, deren man hier und da Erwähnung findet [227].

§ 425. Eine ganz besondere Erscheinung ist die Haarbildung auf solchen Auswüchsen. Es sind bald nur einige wenige lange und steife Haare, bald aber eine grosse Anzahl derselben, sodass die Neubildung das Ansehen eines langhaarigen Pinsels bekömmt. Nicht selten mischen sich die steifen, den Cilien ähnlichen Haare mit feinen weissen Wollhaaren [228]. Das Nachwachsen derselben nach Ausziehungen stellt es mit Sicherheit heraus, dass die Haare aus Haarbälgen mit allen deren Attributen hervorgehen.

Die Entwickelung der Haarbälge in bindegewebigen Neoplasien kann nach dem Vorhergehenden nicht mehr Wunder nehmen. Sie lässt sich aus den allgemeinen Gesetzen der Haarbildung leicht deduciren. Es sind nämlich die ersten bekannten Formelemente der äusseren Körperdecke und jene der Fleischwärzchen ganz identisch, oberflächlich rundliche, denen der Epidermis ähnliche Zellen, und darunter Zellen durch gestreckte Formen ihre Tendenz zur Faserbildung andeutend. Erst später differenziren sich bestimmter Oberhaut und Derma, sowie die Epithelialdecke und die bindegewebige Textur in den sich organisirenden Granulationen. Darf man nun aus der Gleichheit dieser Vorgänge auf die Identität in dem Haarbildungsprocesse der äussern Haut und der in Organisation begriffenen Granulationen schliessen, und die Haarbildung auf Neubildungen anderer Körpertheile spricht dem das Wort: so kommen Haarbildungen in der ständigen Entwickelungsform der Granulationen, sowie in der äusseren Haut dadurch zu Stande, dass sich die weicheren Lagen der Epithelialschichte stellenweise durch Wucherung in Wärzchen- und später in Flaschenform, als Haaranlage in das faserig werdende, gefässreiche Parenchym einsenken und nun durch weitere Differenzirung in die Wurzelscheiden, das

Haar und die Haarpapille umwandeln, während die äussere Wurzelscheide des späteren Balges durch weitere Wucherung und eigenthümliche Umstaltung ihrer Zellen die Talgdrüsen des Haarbalges erzeuget [229].

§ 426. An den Naevus corneae reihen sich einige Neubildungen, welche auf der Hornhaut gesehen, aber nicht näher untersucht, oder doch nur auf eine Weise beschrieben wurden, welche ein näheres Eingehen auf ihre Textur ganz unmöglich macht. Es sind dieses theils schwammartige Auswüchse [230] (möglicher Weise Carcinome), theils sind es Gewächse, welche ihrem äusseren Aussehen nach Fett- und Speckgeschwülste genannt wurden [231].

Dritter Abschnitt.

Die schollig faserige Neubildung auf der Hornhaut.

§ 427. Sie ist die ständige Entwickelungsform der auf dem Wege der Faserspaltung organisirenden Entzündungsprodukte.

§ 428. Grosse Derbheit und Starrheit, sowie ein geringer Grad optischer Ungleichartigkeit charakterisiren ihr knorpelähnliches Gefüge.

Der Regel nach geschichtet, lässt sie sich leicht in schollige Fetzen reissen, welche entweder ganz strukturlos, gleichmässig trüb, ungemein fein staubartig molekulirt und gekochtem Eiweisse ähnlich sind, oder aber bei geringerem Grade von Trübheit der Grundmasse eine höchst zarte, undeutliche Faserstreifung erkennen lassen; in den höchsten Entwickelungsgraden aber bei bedeutender Pellucidität aus lauter äusserst feinen, lichten, parallel in welligem Zuge verlaufenden, in verdünnter Essigsäure verschwindenden Fibrillen zusammengesetzt werden, welche letztere durch eine völlig homogene, hyaline Zwischenmasse vereinigt sind und nur an den oft flammig zackigen Rändern fransenartig auseinanderfahren.

Gefässe kommen der faserig scholligen Neubildung auf der Hornhaut, wenigstens in deren reiner Form, nur sehr wenige zu, oder mangeln auch ganz.

§ 429. Damit ist schon die Ernährung der Neoplasie zum grossen Theile in Abhängigkeit gestellt von dem Muttergewebe, der Hornhaut, oder vielmehr von dem die Cornea durchtränkenden und nährenden Kammerwasser.

Wenigstens für jene Fälle wird die Ernährung der Neoplasie auf dem Wege der Durchtränkung von Seite des Humor aqueus unabweisbar, in welchen die Neubildung in dünnen Schichten zwischen saftige Cornealblätter eingeschlossen oder aber der Hornhaut auflagernd, ringsum von gesundem gefässlosem Hornhautgewebe umgeben, jedes gefässigen Zusammenhanges mit dem allgemeinen Kreislaufe entbehrt.

In jenen Fällen, in welchen die Neubildung durch neoplastische Gefässe mittelbar oder unmittelbar zusammenhängt mit der Bindehaut oder aber mit vorgefallenen und in die Neoplasie eingeheilten Parthien der Uvea oder Netzhaut, in solchen Fällen, sage ich, erklärt sich der fortgesetzte Stoffwechsel viel einfacher und sicherer aus der durch die offenen Gefässe stetig zuströmenden Blutmasse, und dieses um so mehr, als sehnig knorpelige Gewebe bekannter Maassen nur sehr geringe Mengen nährender Stoffe zu ihrem Weiterbestande

benöthigen. Die Ableitung der Ernährung aus den eingewebten, wenn auch noch so sparsam vertheilten Gefässen wird insbesondere dort geboten und diese müssen als einzige Nahrungsquelle betrachtet werden, wo die Neoplasie in ansehnlicher Mächtigkeit entwickelt, ohne zwischengelagerte Schichten saftreichen Cornealparenchyms besteht, und durch die gleichzeitig vorhandenen Veränderungen im Innern des Augapfels die Absonderung des Kammerwassers sehr beschränkt oder auf Null reducirt ist.

§ 430. Nur derbe, saftarme, schnell erstarrende, genuin faserstoffige Exsudate und Exsudatantheile organisiren auf dem Wege der Faserspaltung. Dieser Entwickelungsvorgang ist aber der Blutbildung im hohen Grade fremd. Wo immer also neoplastische Gefässschläuche und Gefässe in einer faserig-scholligen Neoplasie zur Beobachtung kommen, muss ihre Entstehung zum grössten Theile auf Rechnung von Produkten geschrieben werden, die dem genuin faserstoffigen beigemischt, zur Zellenbildung geeignet erscheinen.

§ 431. Dem entspricht auch ganz der mikroskopische Befund. Das Gefüge der faserig scholligen Neubildung ist um so lockerer, je grösser sein Gefässreichthum ist. Wo solche Neoplasien, im Leben oder Tode angeschnitten, blutig punktirte Wundflächen zeigen, da lassen sich immer schon mit freiem Auge die einzelnen Blattschichten unterscheiden, es finden sich zwischen den einzelnen Lamellen der Neoplasie Elemente, welche offenbar auf anderen Wegen, als auf dem der Faserspaltung ihre Höhergestaltung einzuleiten strebten.

§ 432. Insofern müsste demnach die gefässhaltige, faserig schollige Neubildung schon als unreine Form betrachtet werden. Indessen lässt sich um so leichter von diesen Beimengungen absehen, als sie innerhalb des faserig scholligen Gefüges niemals zu organischen Formelementen im engeren Wortsinne gedeihen, sondern immer nur als grobkörnige Molekularmasse in der Entwickelung stehen bleiben, und höchstenfalls es zu kernähnlichen Grumenhäufchen und einzelnen krüppelhaften Kernen bringen.

§ 433. Die faserig schollige Neubildung auf der Hornhaut, sobald sie zu Tage steht, ist der Regel nach mit Epithel bekleidet, das dem ganz entspricht, welches den einfachen Epithelialfleck constituirt. Sie ist ferner mit Ausnahme jener Fälle, in welchen sie nach totalem Verlust der Hornhaut die Scleralöffnung ganz ausfüllt, constant von einem Epithelflecke umsäumt. Auch diese Form der faserig scholligen Neubildung kann nicht als unreine gelten, denn der umgürtende Epithelialfleck ist nach dem Vorhergehenden nur eine aus Mangel an organisirbarem Blasteme verkümmerte faserig schollige Neoplasie.

§ 434. Als gemischte Formen sind nur jene zu bezeichnen, in welchen die faserig schollige Neubildung mit einem dicken Stratum epithelialer Formgebilde oder aber mit einer Lage Bindegewebe überzogen gefunden wird, ferner jene Fälle, in welchen die faserig schollige Neubildung neben einer Epithelialnarbe besteht, oder von einem Saume lockeren Bindegewebes umgeben wird oder endlich kalkige oder verknöcherte Massen puddingartig eingeschlossen hält.

§ 435. Die Aetiologie der faserig scholligen Neubildung lässt sich in Einem Worte zusammenfassen, es lautet: Entzündung.

Jede Keratitis mit Exsudation genuin faserstoffiger Produkte kann unter Umständen diese Neubildung nach sich ziehen, und es ist dabei gleichgiltig, ob dieses Produkt ein primär ausgeschiedenes ist oder auf Substanzverlusten, als Folgen der Vereiterung früherer Exsudationen, zu Stande kommt, oder aber ob es zu bereits vorhandenen, und sich wie immer gestaltenden, Ablagerungen hinzutritt. Daraus folgt, dass Hornhautentzündungen jeder Form die Veranlassung zur Entwickelung dieser Neoplasie geben können, und dieses um so mehr, als nicht nur die Keratitis simplex, sondern auch die mit Gefässentwickelung einhergehende Cornealinflammation, welche die gewöhnlichste Begleiterin und fast constante Schlussform sämmtlicher entzündlicher Processe auf der Hornhaut ist, als Ausgangspunkt der faserig scholligen Neubildung zu betrachten sind.

Jener Theil des entzündlichen Produktes, welcher bei der Keratitis vascularis in Zellen- und Kernbildungen sich zu ergehen fähig ist, wird nämlich schon während des inflamatorischen Processes zum Theil unter der Form neoplastischer Blutkörperchen, zum Theil im gelösten Zustande durch die offenen Gefässräume abgeführt. Mit der Beendigung des entzündlichen Exsudationsprocesses hört dann auch die Blutbildung auf, die Gefässe schwinden ganz oder zum grössten Theile und von den zur Organisation auf dem Wege der Faserspaltung nicht geeigneten Bestandtheilen des keratitischen Produktes bleiben nur jene oben erwähnten rudimentären Formgebilde in den Zwischenräumen der faserig scholligen Blattlagen zurück. Und selbst diese letzten Reste der weicheren vascularisirenden Exsudatantheile verringern sich häufig noch ausnehmend und verschwinden wohl auch ganz und gar auf dem Wege einer in das Stadium der ständigen Entwickelungsform fortgesetzten Resorbtion, wie sich aus dem Umstande schliessen lassen dürfte, dass man nicht so selten in den Zwischenblattlagen der faserig scholligen Neubildung freies Fett in Körnchen und Bläschenform findet.

Daraus geht hervor, dass man aus dem Vorhandensein solcher Substanzlagen in den Zwischenblatträumen einer faserig scholligen Neubildung wohl auf deren Begründung in einem gefässbildenden Entzündungsprodukte schliessen könne, dass aber umgekehrt der Reichthum einer entzündeten Hornhautpartie durchaus keinen Maassstab abgebe für die Vascularisation der nachfolgenden ständigen Entwickelungsform.

Dieser Satz findet seine vollste Bestätigung in der nicht so seltenen Beobachtung von rostrothen bis braun-schwarzen Pigmenthäufchen und in Pigmentbildung begriffener Häufchen zusammengebackener Blutkörperchen, welche in den Blattzwischenräumen völlig gefässloser, faserig scholliger Neubildungen eingeschaltet, offenbar nur daraus zu erklären sind, dass in einer früheren Epoche entweder Blutextravasate aus Gefässen stattgefunden haben, oder aber neoplastische Blutpunkte und Blutschläuche vorhanden waren, welche mit dem allgemeinen Kreislaufe noch nicht in Verbindung standen, als der Exsudationsprocess sein Ende erreichte, wo also die Blutelemente in den Zwischenblattlagen liegen blieben und in das der Resorbtion hartnäckig widerstehende Pigment metamorphosirten.

§ 436. So wie nun das Exsudat in der Keratitis bald als Infiltrat auftritt, bald als Auflagerung auf die Hornhautoberfläche, bald als

Beleg geschwüriger Substanzverluste, so ist auch die ständige Entwickelungsform desselben, die faserig schollige Neubildung bald schichtenweise in die Zwischenblatträume der Cornea eingeschaltet, bald deckt sie einen Theil der Cornealoberfläche in Form einer sehnig knorpeligen Haut, bald aber erfüllt sie die Gruben ehemaliger Geschwürsmulden.

Es liesse sich daher die fragliche Neubildung sehr einfach eintheilen in den parenchymatosen Fleck, das eigentliche, oberflächlich gelagerte Leucom und in die faserig schollige Narbe.

Die Heilung der Cornealgeschwüre durch Hebung ihres Bodens macht aber häufig, dass Leucome auf tiefgreifenden, selbst durchbohrenden Geschwüren zu Stande kommen, und sofort als wahre Narben fungiren. Ich ziehe es daher vor, den Begriff der faserig scholligen Narbe mit Rücksicht auf das eben erwähnte Verhältniss zu beschränken auf jene Neubildungen dieser Art, welche penetrirende Wunden verlöthend und durchgreifende geschwürige Substanzlücken ausfüllend, die ganze Dicke der Cornea durchsetzen.

Eine solche stricktere Begriffsbestimmung ist um so nothwendiger, als es nur dadurch möglich wird, jene faserig scholligen Narben einzureihen, welche nach totalem Verluste der Hornhaut auf den blossliegenden, gefässhaltigen Häuten der Bulbushöhle anschiessen und in aetiologischer, sowie in symptomatischer Beziehung durch zahllose Zwischenformen ihre innige Verwandtschaft mit den ersteren nachweisen.

1. Die parenchymatöse, faserig schollige Neubildung der Cornea.

§ 437. Sie erscheint dem freien Auge unter der Form rauchiger, bläulich durchscheinender Trübungen; als dichtere, minder diaphane, figurirte Wolken; als ganz opake, weisse Flecken, Streifen, mondsichelförmige Gestalten; als Ringe, welche das Centrum der Cornea umkreisen u. s. f.

Sie ähnelt in dem äusseren Ansehen ausnehmend dem Epithelialflecke und mitunter auch den alsbald zu beschreibenden oberflächlichen Leucomen, unterscheidet sich aber gründlich dadurch, dass zwischen der Oberfläche der Trübung und dem Cornealepithel immer eine mehr weniger dicke Schichte pellucider Cornealsubstanz eingeschoben ist, dass sofort das überlagernde Cornealepithel selbst, wenn auch matter, doch nicht ganz seine Durchsichtigkeit verloren hat und vermöge der Homogeneität seines Gefüges noch fähig ist, ziemlich lichtstarke Spiegelbilder zu erzeugen; sie unterscheidet sich ferner dadurch, dass sie im Falle peripherer Lagerung stets mit scharfem Rande in einiger Entfernung von dem Limbus conjunctivalis abgeschnitten endet, und niemals bis an die Flächen des Scleralfalzes ansteht, während der Epithelialfleck und das Leucom bei gleicher peripherer Lagerung, entsprechend der Verbreitung des Cornealepithels, unmittelbar an den Bindehautsaum angrenzen.

Natürlich gelten diese Kennzeichen nur für jene nicht allzuhäufigen Fälle, in welchen sich der parenchymatose Fleck nicht mit dem Epithelialflecke und dem Leucome im engeren Wortsinne combinirt. In diesen Fällen gibt dann die Stellung der beiden Trübungen in verschiedenen Niveau's ein noch handgreiflicheres Criterium zur Unterscheidung beider.

§ 438. Der mikroskopische Befund commentirt diese diagnostischen Zeichen. In unmittelbarer Nähe der getrübten Cornealschichten findet man

die Hornhautlamellen weniger saftig, weniger schwellend, minder durchsichtig, ohne getrübt zu sein, ihre Faserung ist deutlich, oft deutlicher als in der Norm, allein die Objekte entbehren ihres natürlichen Glanzes, sie sind matter, ihre Ränder brechen das Licht weniger stark, es nimmt die Schärfe der Contouren ab, fremde Elemente finden sich hier gar keine. Präparate aus den getrübten Schichten der Cornea selbst zeigen noch deutlich die parallelogrammatischen Fetzen der Cornealblätter mit ihrer eigenthümlichen Faserung, allein die eben bemerkten krankhaften Charaktere treten noch weit mehr hervor, die Lamellen erscheinen noch trockener, saftärmer, ohne Glanz, gleichmässig trüblich, äusserst fein staubig. Dazwischen findet man je nach der Stärke der Trübung entweder noch gar keine fremden Stoffe in geschichteter Form, die trüben rauchigen Corneallamellen liegen unmittelbar aufeinander, die Neubildung besteht blos in der staubähnlichen Auflagerung auf die glanzlosen Lamellen; oder aber, und dieses findet bei dichteren Flecken statt, lässt sich die Neubildung schon als zusammenhängende Schichte nachweisen, sie erscheint als eine fein staubige, mit gröberen Körnchen durchstreute, hautartige Gerinnung, die sich von den Cornealblättern noch durch ihre abgerundeten, rauhen, oft kerbigen, dunklen Contouren unterscheidet, mitunter auch schon hier und da eine feine, undeutliche Streifung erkennen lässt. In ganz opaken, weissen, dicken Flecken endlich verschwinden die Cornealblätter ganz, die trübe Masse erscheint blätterig, die Blätter sehr pellucid, äusserst fein und licht wellig gefasert, mit flammig zackigen Objekträndern. Häufig mischen sich auch strukturlose, blos körnige oder faserstreifige Blätter mit den auf der höchsten Entwickelungsstufe stehenden Schichten. Die Zwischenblatträume enthalten statt der, wahrscheinlich in Folge der Compression oder aber der behinderten Durchtränkung mit Kammerwasser atrophirten, Corneallamellen die oben genannten Molekularmassen, Fett und rudimentäre Kerne, oder aber fehlt jede Zwischensubstanz, die faserig scholligen Schichten berühren einander vollständig. Gefässe sah ich in der reinen parenchymatosen faserig scholligen Neubildung noch nie. Eben so wenig Blutkörperchen und deren Metamorphosen. Das über einem solchen infiltrirten Cornealfleck lagernde Epithel, selbst wenn zwischen beiden eine bedeutende Schichte durchsichtigen Hornhautgewebes eingeschoben ist, erscheint gewöhnlich minder pellucid, seine einzelnen Zellen weniger glänzend, ihr flüssiger Inhalt etwas neblig, fein staubig.

§ 439. Der Sitz des parenchymatosen Hornhautfleckes ist constant auf den blätterigen Theil der Cornea beschränkt, die strukturlose Randsubstanz der Hornhaut participirt niemals, sie bleibt immer durchsichtig, wie man selbst in den complicirtesten Formen, bei totaler Trübung der vordern Cornealoberfläche durch Epithelialflecke oder Leucome, am Cadaver durch Betrachtung der Hornhaut von hinten her nachweisen kann.

§ 440. Der parenchymatose Hornhautfleck niederer Grade repräsentirt sich als eine einfache Gerinnung der zwischen den Hornhautlamellen de norma enthaltenen Grundsubstanz, in den dichtesten Flecken aber tritt sie schon als normwidrige Massenvermehrung der gleichzeitig morphologisch umgewandelten Grundsubstanz auf, wo diese Substanz fehlt, im äussersten Cornealrande, entwickelt sich daher die genannte Neubildung nie.

Der infiltrirte Cornealfleck stellt mit einem Worte nur eine weitere Phase

jener Form der Keratitis parenchymatosa vor, welche ich als Grundform, als Keratitis simplex geschildert habe. Der erstere ist die ständige Entwickelungsform der in der letzteren auftretenden Produkte [232].

§ 441. Weil sich aber die entzündliche Coagulation und Massenvermehrung der fibrinogenen Grundsubstanz nur selten auf die Zwischenblatträume der Hornhaut beschränkt, sondern fast constant mit Ausscheidung plastischer Stoffe auf die Oberfläche der Cornea einherschreitet, so ist es etwas ganz gewöhnliches, den infiltrirten Fleck in Combination mit dem Epithelialflecke und dem oberflächlichen Leucome zu finden. Die Rückbildung neoplastischer Gefässe in der weiteren Entwickelung der auf dem Wege der Faserspaltung organisirenden Exsudate macht es auch begreiflich, dass solche complicirte Formen häufig aus Hornhautentzündungen resultiren, welche mit Gefässbildung an der Oberfläche verlaufen. Ja es ist sicher, dass mitunter auch parenchymatöse Keratitides vasculares in solche Flecke übergehen, obwohl ich bisher den mikroskopischen Nachweis zu geben nicht im Stande bin.

§ 442. Indem die parenchymatöse Keratitis simplex und vascularis die fast constante Begleiterin aller übrigen Exsudationsprocesse der Hornhaut ist, oder wenigstens im Umkreise dieser Herde den Heilungsvorgang einzuleiten strebt, nachdem der specifische Process sein Ende erreicht hat; findet man die parenchymatöse faserig schollige Neubildung ganz gewöhnlich auch als Umgrenzung der allerverschiedensten, in das Cornealgewebe selbst eingreifenden, oder wenigstens als Narbe ehemaliger Geschwüre fungirenden Neoplasien, er umgibt häufig die Epithelialnarbe, die bindegewebige Neoplasie, Leucome, durchgreifende faserig schollige Narben, verknöcherte, verkalkte Massen, selbst Krebse und lupöse Infiltrationen. Er verhält sich zu den tiefer sitzenden Neoplasien anderer Art und Form, wie der Epithelialfleck zu den auf der Oberfläche der Hornhaut Wurzelnden.

§ 443. Selbst Abscesse der Hornhaut kapseln sich durch die faserig schollige parenchymatose Neubildung ein, sie erscheinen später als fibröse, linsenförmige zweischalige Kapseln der oben geschilderten Struktur, deren Hohlraum mit den fettigen und kalkigen Resten des abscedirenden Exsudates gefüllt ist. Es lässt sich sogar vermuthen, dass im Falle gänzlicher Aufsaugung dieser Massen die Kapselwände aneinander treten und sofort verwachsend, auf secundäre Weise eine reine parenchymatöse faserig schollige Neubildung erzeugen können.

§ 444. Die Erfahrung aller Zeiten hat die Verkleinerung und selbst das Verschwinden infiltrirter Cornealflecke mit Sicherheit als möglich herausgestellt.

Es ist kein Zweifel, dass die Resorbtion dabei die grösste Rolle spiele, wenn auch das Unmerklichwerden der Trübung in jugendlichen Hornhäuten mitunter auch dadurch erzielt werden kann, dass mit dem Wachsthume der Cornea die nicht weiter an Masse vermehrte Neubildung auf einen grösseren Flächeninhalt vertheilt und sofort dünner, durchscheinender wird, wie dieses schon bei dem Epithelialflecke erwähnt wurde. Eine solche Resorbtionsfähigkeit muss erfahrungsgemäss insbesondere den dünnen wolkig trüben Flecken

zugeschrieben werden, deren constituirende Elemente jeder Struktur entbehren und in sehr zarten Lagen zwischen funktionstüchtigen Hornhautlamellen eingeschaltet sind.

Ihre Aufsaugungsfähigkeit lässt sich nicht selten mikroskopisch nachweisen, indem in den entsprechenden Parthien der Hornhaut, so wie bei der strukturlosen Basis der Epithelialflecke, maschenartige Lücken erscheinen, deren Umgrenzungen zum grössten Theile aus dunklen körnigen, mit freiem Fette gemischten Massen gebildet werden, während in den Lücken selbst nur einige wenige solche dunkle Körnchen zurückgeblieben sind. Die Zwischenlagerung fettiger Molekule zwischen die Blätter hochorganisirter faserig scholliger Neubildungen der in Rede stehenden Art stellen aber auch die Resorbtionsfähigkeit, wenigstens eines Theils dieser letzteren in Evidenz, wenn auch über diese Eigenschaft des eigentlichen organisirten Blattgefüges noch absolut keine Beweise vorführbar sind.

Wie wichtig in praktischer Hinsicht übrigens die Resorbtionsfähigkeit der noch nicht ganz vollständig organisirten Parthien sei, ergibt sich erstlich aus dem Umstande, dass dichte organisirte Flecke fast stets von dünneren, noch unorganisirten umgeben sind, und ferner aus der Betrachtung der durch Cornealflecke herbeigeführten Störungen des Gesichtes, deren als begleitende Erscheinungen des fraglichen Uebels Erwähnung zu machen ist.

2. *Das Leucom im engeren Wortsinne.*

§ 445. Es repräsentirt sich dem freien Auge als eine sehnenähnliche Haut von grösserer oder geringerer Dicke, welche der Cornealvorderfläche in verschiedener Ausdehnung und Gestalt auflagert, und meisthin etwas über deren Niveau hervorragt. Geringe Grade von Durchscheinbarkeit bis zu völliger Opacität, milchweisse bis kreideweisse Färbung, schniger, seidenartiger, mitunter perlmutterähnlich opalisirender Glanz, ausnehmende Derbheit und Starrheit bilden die übrigen physicalischen Eigenschaften.

Seine Grenzen sind der Regel nach nicht scharf, sie verwaschen sich allmälig in das gesunde Hornhautparenchym, den Rand umsäumt ein Epithelialfleck, die hintere Fläche ruht auf einer infiltrirten faserig scholligen Neubildung niederer Entwickelungsform.

Falls das Leucom unmittelbar oder durch den Epithelialfleck an den Bindehautsaum grenzt, ziehen sich gewöhnlich ein oder mehrere, ausgedehnte Gefässe aus der Conjunctiva hinüber auf seine Vorderfläche, um sich hier unter ganz regellosem Verlaufe zu verzweigen, und in das Parenchym der Neoplasie einzudringen. Die Gefässhaltigkeit der Neubildung bedingt deren Fähigkeit auf Verletzungen durch stärkere oder schwächere Blutungen zu reagiren. Wo das Leucom weder unmittelbar noch mittelbar mit dem Limbus conjunctivalis zusammenhängt, ringsum von durchsichtigem Hornhautparenchym umgeben erscheint, dort mangeln constant die Gefässe und Einschnitte haben niemals Blutungen zur Folge.

§ 446. Die Neubildung lässt sich fast immer im Zusammenhange von der Cornealoberfläche abziehen, worauf eine Vertiefung erscheint, welche entweder sehr seicht und ebenen Grundes, durch das Vor-

springen der Ränder des stehen gebliebenen Epithelialfleckes bedingt wird, oder bei wellig hügeligem Grunde eine wahre Einsenkung in das Cornealparenchym erkennen lässt.

Die mikroskopische Untersuchung erweist die neoplastische Haut bestehend aus einer oberflächlichen Lage getrübten Epithels, unter welchem mitunter Gefässe mit strukturlosen, membranösen Wandungen zu finden sind, und aus darunter liegendem faserspaltigem Gewebe der verschiedensten Evolutionsgrade, wie ich sie gleich Eingangs geschildert habe. Oft lässt sich die Schichtung dieser Hauptsubstanz des Leucoms nicht wohl nachweisen, deren Gefüge erscheint mehr homogen, in den meisten Fällen aber, und namentlich in dickeren Neubildungen ist sie deutlich. Die Blätter liegen dann einander unmittelbar auf ohne erkennbare Zwischensubstanz, oder aber finden sich deutliche Zwischenblattträume, in denen die oben erwähnten molecularen Massen eingelagert sind, und auch frische Blutkörperchen in wandungslosen Canälen gefunden werden. Nicht selten trifft man streckenweise gar keine frischen Blutkörperchen, und doch zeigt der Reichthum der Zwischenblattträume an molecularen und kernähnlichen Gebilden, an Pigmenthäufchen und Klumpen alter, schrumpfender, in Pigmentmetamorphose begriffener Blutkugeln das Abgelaufensein einer mit Vascularisation der Neoplasie einhergehenden Bildungsepoche.

§ 447. Aus diesen Befunden lassen sich sämmtliche ätiologische Momente ableiten, welche die Erfahrung dem Leucome zu Grunde legt [233].

§ 448. Die einfache und die mit Gefässbildung einherschreitende, oberflächliche Keratitis nehmen dabei einen hohen Rang ein. Vorzüglich jene Formen derselben sind es, welche unter einem mehr weniger schleppenden Verlaufe reichliche fibrinöse Exsudationen auf der Hornhautoberfläche veranlassen, denn Keratitides mit sparsamer Produktbildung oder mit Ausschwitzung eines weichen, in der Zellenformation sich ergehenden Blastemes erzeugen einfache Epithelialflecke [234].

So wie diese Formen der Keratitis fast immer fleckenartig auf der Hornhaut ausgebreitet sind, so auch die aus ihnen hervorgehenden Leucome. Doch ist die Keratitis simplex und vascularis superficialis häufig nur eine Nebenerscheinung eines in der Cornea vor sich gehenden exsudativen Processes ganz heterogener Natur, daher findet man auch das Leucom sehr häufig als Saum einer anderweitigen Neoplasie, während es selbst wieder nach Aussen hin von einem Epithelialflecke umgeben wird.

§ 449. Ganz besondere Figurationen des Leucomes bedingt die den Herpes corneae begleitende vasculäre Keratitis. Diese letztere repräsentirt sich nämlich gewöhnlich unter der Form eines trüben, gefässreichen Triangels, dessen Spitze die herpetische Efflorescenz trägt, während sich die Basis über den Bindehautsaum hinüber auf die Conjunctiva fortsetzt, und hier als eine stark congestionirte, mächtig geschwellte, infiltrirte, fächerförmige Portion der Bindehaut erscheint. Unter Umständen können die auf der Cornea und in der Conjunctiva längs des Verlaufes des alterirten Nervenzweiges abgelagerten Produkte mächtig überhand nehmen, und sich in ständige Formen entwickeln. Das Bindehautinfiltrat organisirt constant auf dem Wege der Zellentheorie zu Bindegewebe, die betreffende Parthie der Conjunctiva hyper-

trophirt im wahren Sinne des Wortes, das auf der Cornea abgelagerte Produkt entwickelt sich aber auf dem Wege der Faserspaltung zu einem triangulären Leucom, welches die Spitze der fächerartigen Conjunctivalwucherung abgibt. Es resultirt mit einem Worte ein Flügelfell.

Alle wahren Flügelfelle bilden sich auf diese Weise, immer ist ihr Cornealantheil leucomatös, sehnig, weiss, glänzend, scholligen Gefüges, während ihre Bindehautparthien aus verfilzten Bindegewebs-Faserbündeln bestehen.

Streifen-, band-, hakenförmig figurirte Leucome hinterlässt die wandernde Form des Herpes, Fischers scrofuloses Gefässbändchen.

§ 450. Am häufigsten ist das Leucom ein Folgezustand tiefer, selbst durchbohrender Geschwüre, wenn sie nicht mit Einlöthung der Iris u. s. w. enden. Granulationen, welche die Epithelialnarbe und die bindegewebige Neoplasie bedingen, sind nur ausnahmsweise Belege derselben, in der Regel entwickelt sich das wasserhelle oder gewöhnliche trübe, fibrinöse Exsudat, welches den Boden der zur Heilung hinneigenden Geschwüre und vereiterter herpetischer Efflorescenzen überzieht, auf dem Wege der Faserspaltung zu einem Leucome, und dessen geschichteter Bau deutet dann meisthin auf eine schubweise Absetzung des zu Grunde liegenden Blastems hin.

Die Dicke der faserig scholligen Neubildung entspricht in der Regel bei weitem nicht der Grösse des geschwürigen Substanzverlustes, selbst kraterförmige perforirende Geschwüre heilen oft mit Hinterlassung eines fast gleichmässig dicken, hautähnlichen, höchstens leuchdornartig eingesenkten Leucoms. Es ist dieses eine nothwendige Folge der mit der Heilung der Geschwüre einhergehenden Hebung des Geschwürbodens, und des damit zu Stande kommenden Verschlusses der hinteren Perforationsöffnung, wie ich es bei der Formation des Epithelialfleckes auf ulcerösen Substanzverlusten erörtert habe, und sich auch häufig noch in späten Zeiten durch die unebene hügelige Gestaltung der Grube nachweisen lässt, in welcher die leucomatöse Neubildung eingelagert ist.

Insofern fällt also die Aetiologie des auf Geschwüren fussenden Epithelialflecks und Leucoms zusammen. Die Formation des letzteren setzt aber reichlichere Exsudation genuin fibrinösen Blastems voraus, und diese ist entweder schon in dem Heilungsprocesse an und für sich begründet, oder aber wird durch langsame und ganz unzureichende Elevation des Geschwürsbodens insofern bedingt, als sie nothwendig eine bis zur Füllung der Lücke fortgesetzte schubweise Ausschwitzung nach sich zieht. Nicht selten geht die Hebung des Geschwürsbodens aber auch noch eine Zeit fort, nachdem der Substanzverlust schon gedeckt ist, daraus resultirt dann das Hervorragen des Leucoms über das Cornealniveau.

§ 451. Eine besondere Erwähnung verdienen einige complicirte Formen des Leucoms.

Es kommen bisweilen Knoten in der Cornea vor, welche von vorne gesehen einem oberflächlichen, hanfkorngrossen, scharf begrenzten Leucome gleichen, bei seitlicher Betrachtung aber als zapfenförmige, selbst trichterähnliche, weisse, sehnig glänzende Körper erscheinen, die in gerader Richtung mehr weniger tief in das Parenchym der Cornea, selbst bis zur Descemeti eindringen. Ich fand sie in einigen Fällen aus lauter zarten Blättern faserig scholligen Gefüges verschiedener Entwickelungsgrade zusammengesetzt, welche

zwischen die in ihrem Bereiche fast unkenntlich gewordenen atrophischen Corneallamellen eingeschoben, mit der Entfernung von der Cornealvorderfläche an Umfang abnahmen. Es sind dieses organisirte knotige Herpeseffloreszenzen.

In seltenen Fällen erscheinen sie gruppenweise gehäuft und durch ein einfaches oberflächliches Leucom zu einer gemeinschaftlichen Trübung der Cornea vereinigt. Diese stellt die gewöhnliche Form des ständig gewordenen Pannus herpeticus vor. Jene Fälle, in welchen die Knochengruppen durch bindegewebige Neoplasie vereinigt werden, sind, wie bereits erwähnt, Ausnahmen. Mitunter verkreiden einzelne Knoten, und compliciren so die Form der Neubildung noch mehr.

Andere complicirte Formen des Leucoms, solche nämlich, in welchen sich das Leucom umsäumt findet von bindegewebiger Neubildung, sind auch bereits bei der letzteren vorgeführt worden. Sie resultiren daraus, dass einzelne Parthien der fleischig pannösen Cornea exulceriren und faserig schollige Neubildung ansetzen, oder aber sind sie dadurch bedingt, dass das pannöse Exsudat im Cornealcentrum wegen zu geringer Masse und zu grosser Plasticität die Organisation auf dem Wege der Faserspaltung anstrebt, während die peripheren Theile des fleischigen Pannus zu Bindegewebe metamorphosiren.

Uebrigens kann das Leucom mit der bindegewebigen Neoplasie auch in sofern in Combination treten, als unter den, die letztere bedingenden Verhältnissen ein namhafter Antheil starren, faserstoffigen Exsudates ausgeschieden wird, welches seine Entwickelung auf dem Wege der Faserspaltung durchsetzt, während die oberflächlicheren weicheren Parthien zu Bindegewebe organisiren. Es sind bindegewebige Neoplasien aller Arten sehr häufig, welche auf leucomatösen Neubildungen der Hornhaut ruhen.

Ganz dasselbe gilt auch von Combinationen des Leucoms mit der Epithelialnarbe.

§ 452. Entwickelte Leucome in dem aufgestellten Sinne widerstehen wohl für immer der Aufsaugung, wenigstens der organisirte faserige Antheil. Alle Augenärzte stimmen in der Unheilbarkeit der genannten Neubildung überein, und wo Heilungen berichtet werden, mag wohl das Blastem noch nicht auf jener Stufe der Faserung angelangt gewesen sein, welche zur Begriffserschöpfung des ständigen Leucoms erfordert wird. Ich läugne damit nicht die Aufsaugungsfähigkeit der noch strukturlosen Blattlagen und der in den Zwischenblatträumen enthaltenen Molekularmassen, sondern verweise in dieser Beziehung auf das von der infiltrirten faserig scholligen Neubildung gesagte, es findet seine volle Anwendung auch hier. Namentlich die Verkleinerung der Leucome durch Resorbtion des umgebenden Epithelialfleckes, und relativ durch Wachsthum der jugendlichen Hornhaut wird in praktischer Hinsicht von hohem Belang.

§ 453. Ausgemacht indessen ist es, dass Leucome durch Entzündungen und durch Ablagerung schmelzender Exsudate in ihr Gefüge, zeitweilig und zum Theile wenigstens, entfernt werden können. Ich sah schon etwelche Male herpetische Effloreszenzen auf Leucomen auftreten. Unter den gewöhnlichen, den Herpes begleitenden Erscheinungen, wurde im Umfange eines Hanfkornes das Leucom matter, gelblich, schwoll an, löste sich

endlich in eine eitrige Flüssigkeit, welche sich abstiess und ein kraterförmiges Geschwür mit steil abfallenden Rändern zurückliess. Dies Geschwür vergrösserte sich sichtlich, reinigte sich jedoch immer bald, um später wieder durch fibröses Exsudat geschlossen zu werden. In einigen Fällen bauchte sich durch das Loch das unterliegende Cornealparenchym in Gestalt eines kleinen durchsichtigen Hügelchens hervor, überzog sich jedoch auch stets wieder mit trübem Exsudate, sank ein und das Leucom war in seiner früheren Form hergestellt.

3. *Die faserig schollige Narbe.*

§ 454. Um grösstmöglichste Klarheit und Deutlichkeit in die Darstellung der überaus mannigfaltigen Formen dieser Neubildung zu bringen, ist es nothwendig, gleich Eingangs nach dem Beispiele des grossen Meisters, Beer, zwei cardinale Differenzen zu statuiren, und zuerst von jenen Arten zu sprechen, welche blos theilweise Verluste der blätterigen Hornhautsubstanz auszufüllen bestimmt sind, und in Exsudationsprocessen des Cornealparenchyms selbst fussend, als Hornhautnarben κατ' ἐξοχεν gelten, sodann aber zu jenen faserig scholligen Neubildungen übergehen, welche nach totalem Verluste der blätterigen Cornealsubstanz die vordere Scleralöffnung schliessen, und von Beer [235] als Theilerscheinung der Augapfel-Dörrsucht, der Atrophia, Aridura bulbi unter dem Namen der Cornea phthisica, Consumtio, tabes corneæ begriffen wurden.

a. Die faserig schollige Hornhautnarbe im engeren Wortsinne.

§ 455. Wie schon erwähnt wurde, lässt sich ihre Sonderung von dem, auf Substanzverlusten der Hornhaut fussenden eigentlichen Leucome in der Natur der Sache nicht begründen. Sie ist im Grunde genommen nichts, als ein, die Cornea und Descemeti in ihrer ganzen Dicke durchsetzendes Leucom, während das in Substanzlücken der Hornhaut zur Entwickelung kommende Leucom eigentlich eine oberflächliche Narbe vorstellt. Das natürliche System bleibt hier hinter seinem Zwecke, der Erleichterung der Uebersicht, wegen allzugrosser Verallgemeinerung der Begriffe zurück. Ich ziehe es daher vor, nach alt herkömmlicher Weise jene so überaus verschiedenen Formen der faserig scholligen Neubildung, welche in dem natürlichen Systeme unter dem Namen „Narbe" zusammenfallen, je nach einzelnen künstlich gewählten Unterscheidungsmerkmalen in Sippen zu trennen. Eine solche Sippe bildet die faserig schollige Hornhautnarbe im engeren Wortsinne, es ist ihr das Durchgreifen durch die gesammte Dicke der blätterigen Hornhautsubstanz und durch die Descemeti charakteristisch, ein zugleich vom praktischen Standpunkte höchst wichtiges Criterium.

§ 456. Sie theilt ihre physicalischen Charaktere mit allen übrigen Formen der faserig scholligen Neubildung, und dieses um so mehr, als sie sich selten auf den in der Substanzlücke gegebenen Raum beschränkt (Beers reine Narbe), sondern meisthin mit dem oberflächlichen Leucome und der infiltrirten faserig scholligen Neubildung in Gesellschaft auftritt, ein Umstand, der Beer bewog, eine maculöse und leucomatöse Narbe zu statuiren.

§ 457. Sieht man von den Exsudatantheilen ab, welche, aus vorgefallenen Parthien der bluthaltigen Organe der Bulbushöhle kommend, in der Bildung der Narbe concurriren, so lässt sich das der besagten Neoplasie zu Grunde liegende Blastem nicht anders, denn als Produkt eines Entzündungsprocesses betrachten, dessen Substrat die Wandungen der vernarbenden Substanzlücke sind. Die Entzündung der Hornhaut charakterisirt sich aber eben nur durch Massenvermehrung der in den Zwischenblatträumen ihres Parenchyms enthaltenen gelatinösen Grundsubstanz und durch morphologische Umwandlung derselben in das, was man gemeinhin Exsudat nennt. Die Füllung der Substanzlücke ist demnach stets nur die Theilerscheinung eines in den benachbarten Theilen der Interlamellarräume vor sich gehenden Exsudationsprocesses. Das frei in die Lücke ergossene und das in dem Parenchym infiltrirte Produkt fliessen aus derselben Quelle, theilen die gleiche Constitution und sofort auch ihre Tendenz zu gleichen Gestaltungen. Nur selten verschwindet nach Ablauf des eigentlich entzündlichen Processes der infiltrirte Produktantheil auf dem Wege der Resorbtion, wo dann das den Substanzverlust ersetzende faserig schollige Gefüge als reine Narbe mit allerorts scharfen Grenzen zurückbleibt.

Weithin in den meisten Fällen setzt die gleichzeitige Organisation des infiltrirten Exsudatantheiles der Resorbtion ein unüberwindliches Hinderniss, die Narbe combinirt sich mit dem infiltrirten Cornealflecke, sie erscheint gleichsam als ein Stiel, aus dem im rechten Winkel eine Unzahl faserig scholliger Blätter abgehen, die in die Zwischenblatträume der Cornea eingreifen und, sich allmälig verschmächtigend, der Narbe ein verwaschenes Ansehen geben. Es ist dieses Beer's leucomatöse Narbe.

Die meisten exsudativen Processe des Cornealparenchyms schreiten mit gleichzeitiger Produktausscheidung an die freie Oberfläche der Cornea einher. Daher kömmt es auch, dass die eigentliche Narbe in der Regel an der Vorderfläche der Cornea das Centrum eines mehr weniger ausgebreiteten Leucoms bildet, das mittelst eines Epithelialfleckes in die gesunden Theile der Cornealconvexität übergeht, eine Form, welche Beer's maculöser Narbe entspricht.

§ 458. Der feinere Bau der faserig scholligen Hornhautnarbe im engeren Wortsinne stimmt begreiflicher Weise im allgemeinen mit dem der übrigen Formen der genannten Neoplasie überein. Doch bedingt die Entwickelung der ersteren auf durchgreifenden Substanzlücken der Cornea und Descemeti eine Menge von Specialitäten, durch welche sich eine gleiche Anzahl streng zu sondernder Arten differenziren. Diese Besonderheiten sind sämmtlich Wirkungen eigener bei der Bildung der Narbe obwaltender Verhältnisse und in engem Bezuge zu den ätiologischen Momenten. Eine Aufführung der einzelnen Arten kann daher nur dann fruchtbringend sein, und das Verständniss des Allgemeinen und Besonderen in den zu Grunde liegenden Processen vermitteln, wenn die Symptomatologie in Verbindung mit der Aetiologie erörtert wird.

§ 459. Von den einfachsten Formen emporsteigend zu den complicirteren beginne ich mit jenen Narben, welche ausschliesslich Produkt der

Cornealsubstanz mit den Organen der Bulbushöhle in keinem unmittelbaren Zusammenhange stehen. Ich nenne sie:

Einfache Narben.

§ 460. Als ursächliche Momente derselben sind vor Allem reine, einfache, penetrirende Stich- und Schnittwunden zu nennen, insofern der mit der Verwundung gesetzte Reiz eine Entzündung mit plastischer Exsudation, und sofortige mittelbare Adhäsion der Wundränder zu veranlassen fähig ist, ehe noch die Bedingungen zu einem Vorfalle und einer Einlöthung der Iris gegeben wurden.

Narben auf diese Weise zu Stande gekommen sind es vorzüglich, welche durch Resorbtion des in die Interlamellarräume ergossenen Exsudatantheiles in Beer's reine Form übergehen.

Sie erscheinen dann je nach der Form der Wunde als sehnig weisse Fäden oder Bänder, welche die ganze Dicke der Cornea durchsetzen und im Bereiche der Descemeti mit einem abgerundeten knorpelähnlichen, in die Vorderkammer vorspringenden Knöpfchen oder Wülstchen enden, in welchem die Wundränder der Wasserhaut eingebacken sind.

In den von mir untersuchten Fällen fand sich die Narbensubstanz ohne Schichtung, fast strukturlos, eine grau-trübe ungemein fein granulirte, stellenweise aber lichtere, durchscheinendere und daselbst undeutlich faserstreifige Masse ohne alle Beimengung.

Immerhin jedoch ist ihre Complication mit einem mehr weniger ausgebreiteten Epithelialflecke oder einem Leucome und mit der infiltrirten faserig scholligen Neubildung häufiger. Die fädige oder bandförmige Narbe ist dann an der Oberfläche und in der Dicke der Cornea umgeben von einer verwaschenen wolkigen Trübung. Nicht selten ist dann auch durch Schrumpfung des narbigen Gefüges die Cornea an der Stelle des ehemaligen Durchschnittes etwas eingezogen, genabelt, oder rinnig. Ich erinnere hierbei an die so häufigen trüben Streifen, welche nach dem Hornhautschnitte bei der Extraktion des grauen Staars zurückbleiben.

§ 461. Ungleich häufiger sind solche Narben complicirter Form leicht begreiflicher Weise, wenn die Stich- oder Schnittwunde eine nicht ganz reine gewesen ist, indem damit schon die Verlöthung der Wundränder durch einfache Verklebung unmöglich gemacht, der entzündliche Reiz aber erhöht und sofort die Veranlassung zu massigeren Ausschwitzungen gegeben ist.

Solche Exsudationen werden der Regel nach auch eingeleitet, wenn die Wunde eine Vorlagerung der Iris gestattete, binnen der kürzesten Zeit überzieht sich der Prolapsus und die Cornealwundränder mit Exsudat. So lange das Produkt weich ist, kann dann die Iris durch die Kraft ihrer muskulären Thätigkeit sich wieder aus der Wunde zurückziehen. Mit diesem Rücktritt des prolabirten Theiles der Regenbogenhaut ist aber stets eine Wiedereröffnung der Cornealwunde gegeben, es fliesst das Kammerwasser aus, die Hornhaut sinkt zusammen und damit treten nun auch die Wundränder wieder an einander. Bisweilen geschieht es dann, dass die letzteren durch das sie überkleidende Produkt so fest einander kleben, dass die nachherige Ansammlung des Humor aqueus und sofortige Spannung der Cornea die Verlöthung

aufzuheben nicht mehr im Stande sind, die Iris kann also auch nicht mehr vorfallen, sie bleibt höchstens an der hintern Oeffnung der Wunde picken, ein Zustand, welcher auch häufig ohne vorläufigen Vorfall beobachtet wird. Die Iris befreit sich sodann häufig gänzlich, sie wird ganz flott, und es bleibt nur bisweilen ein organisirtes Exsudathäufchen auf ihr zurück, welches die ehemalige Verbindung mit der Cornealnarbe andeutet. Mitunter spinnt sich auch das verbindende Exsudat unter dem Zuge der Muskelfasern fadenförmig aus, und bleibt als ein neoplastischer Verbindungsstrang lange Zeit stehen, bis er endlich einreisst, und dann, wie im vorigen Falle in zwei einander gegenüber liegende Produkthäufchen auf der Descemeti und der Iris schrumpft.

Ein ganz ähnlicher Vorgang bedingt bei centralen Wunden der Hornhaut, wenn sie durch fibrinöse Exsudation narbig heilen, Auflagerungen unter der Form sehnig weisser Klümpchen auf die Vorderkapsel. Wenn nämlich die Wunde nicht durch einfache Verklebung der Wundränder, noch durch die Iris geschlossen wird, fliesst das Kammerwasser stets aus, und die Linse bleibt in solange in Berührung mit der Descemeti, als der Verschluss nicht dauernd durch das entzündliche Produkt hergestellt ist. Dann erst wird die Linse durch das sich sammelnde Kammerwasser zurückgedrückt, es bleibt aber ein Exsudathäufchen an der Stelle zurück, welche die Wunde verlegte, und bildet dann das, was man den Centralcapselstaar nennt. Dessen öfters Hervorgehen aus Hornhautdurchbrüchen ist durch die Existenz einer gegenüberlagernden Hornhautnarbe unverkennbar.

§ 462. Mit diesen Formen der Hornhautnarbe innigst verwandt ist eine andere Form, welche aus oberflächlichen Cornealgeschwüren resultirt, wenn deren Grund, ohne vorläufig durch Infiltration mit schmelzendem Exsudate zum Einreissen vorbereitet zu sein, durch den Druck der Augapfelcontenta zum Bersten gebracht wird, die Rissränder aber nicht mehr durch einfache Verklebung per primam intentionem verheilen, sondern durch Exsudation plastischen Exsudates nachhaltig vereinigt werden. Die im Bereiche dieses Risses, innerhalb der noch gesund gewesenen Cornealparthien zu Stande kommende Narbe ähnelt in jeder Beziehung den aus Stich- und Schnittwunden hervorgehenden.

Sie repräsentirt ebenfalls bald einen scharf umgrenzten fibrösen Faden, der auch die Descemeti durchsetzt und hier entweder mit einem anliegenden Theile der Iris in Verbindung steht, oder sich fadenförmig auf die Regenbogenhaut fortsetzt, oder aber diese seine ehemalige Connexion mit der Iris, bisweilen auch mit der Vorderkapsel, durch ein entsprechendes Exsudathäufchen auf diesen Theilen zu erkennen gibt.

Sie unterscheidet sich aber gründlich von den vorgenannten Formen durch den Uebergang ihres Vordertheils in ein tief in das Cornealparenchym eingesenktes, immer geschichtetes Leucom, welches die ehemalige Geschwürsmulde ausfüllt und oberflächlich sich in einen ausgebreiteten Epithelialfleck verwäscht, innerhalb des Hornhautparenchyms aber gewöhnlich von einer infiltrirten Cornealneoplasie umgeben wird. Die ganze Neubildung erhält durch die Combination der sie bedingenden Umstände einige Aehnlichkeit mit einem Präsentirteller. Der sehr kurze Stiel füllt die Rissöffnung der von dem Geschwürsprocesse verschont gebliebenen hintersten Hornhautschichten, der

schalenförmige Körper die geschwürige Substanzlücke und der Rand wird durch den oberflächlichen Epithelialfleck constituirt. Die ungemeine Dicke der Neubildung im Bereiche der ehemaligen Geschwürsmulde ist eine einfache Folge der durch den faserstoffigen Narbenstiel gehemmten Hebung des Geschwürsbodens, die Zähigkeit, Derbheit dieses Theiles der Narbe steht der Ausdehnung der Zwischenblatträume durch Ansammlung der Grundsubstanz wirksam entgegen. Ich sah solche Narben häufig im Entstehen und im ausgebildeten Zustande.

§ 463. Eine Abart derselben durchsetzt Cornea und Descemeti in Form eines Trichters, und ist gewöhnlich allseitig scharf begrenzt, von normalem Cornealparenchym umgeben. Sie ist die Folge vereiterter herpetischer Knoten mit zapfenartiger Verlängerung nach hinten.

§ 464. Gewöhnlich bleibt es aber nicht bei der Verlöthung der Risswunde im Grunde solcher Geschwüre durch plastisches, organisirendes Exsudat. In den meisten Fällen theilt das zur Verklebung abgesetzte Produkt die Neigung zum Schmelzen mit den die Geschwürsmulde deckenden Produkten, der Verschwärungsprocess hat mit dem Durchrisse noch nicht sein Ende erreicht. In Folge dieser fortgesetzten Vereiterung wird dann natürlich das Caliber der Risswunde vermehrt, und es fällt stets ein Theil der Iris, unter Umständen auch der Ader- und selbst der Netzhaut vor, es treten Verhältnisse ein, welche obwalten, wenn in irgend einer Wunde ein Prolapsus zu Stande kommt, ohne dass die Bedingungen zu dessen Rückgange gegeben sind. Der vorgefallene Theil verwächst dauernd mit der in der Durchbruchsöffnung der Cornea abgelagerten Neubildung, und stellt das vor, was man in den Lehrbüchern als vordere Synechie aufgeführt findet.

Die mit vorderer Synechie gepaarten Narben

§ 465. schöpfen ihr Blastem gewöhnlich nicht mehr allein aus den Cornealwundrändern, die vorgefallenen Theile der gefässhaltigen Organe des Bulbus selbst sind es, welche durch entzündliche Exsudation ein namhaftes Quantum organisationsfähiger Produkte beisteuern.

Dieser letztere Antheil des Narbenblastems ist mit dem aus den Hornhautwundrändern abgesetzten Produkte nicht immer ganz gleicher Constitution, oder aber bedingt der Contakt der vorgefallenen Organparthien mit dem jungen Blastem eigenthümliche Gestaltungen des letzteren, denn es ist anerkannt, dass solche Vorfälle gerne granuliren, sich in üppiger Zellenbildung und Blutformation ergehen.

Daher findet man auch Narben der Hornhaut, welche mit vorderen Synechien vergesellschaftet sind, häufiger, als das Leucom und die einfache Narbe, nach vorne zu bedeckt von einem mehr weniger dicken Stratum lockeren, gefässreichen Bindegewebes, welches sich gar nicht selten auf der Oberfläche der faserig scholligen Narbenportion verschieben lässt.

Auch ist die fragliche Neoplasie weniger selten in ganz deutlicher Weise bluthaltig, ja ich fand einigemale ihre Durchschnitte am Cadaver von austretenden Blutpunkten ganz besäet. Die Gefässe der vorgefallenen Organtheile scheinen nämlich, indem sie mit den neoplastischen Gefässcanälen in

Verbindung treten, durch stete Zufuhr des Blutes aus dem allgemeinen Kreislaufe die Schliessung der Letzteren, wenigstens zum Theile, hintanzuhalten, selbst nachdem sich das Narbenprodukt organisirt hat und merklich geschrumpft ist. Eigentliche neoplastische Gefässe mit distincten Wandungen kommen nach meinen bisherigen Erfahrungen der faserig scholligen Portion solcher Narben so wenig wie den übrigen Formen zu.

Eine weitere Folge dieser Fleischwärzchenbildung mit reichlicher Formation neoplastischen Blutes ist endlich die häufigere rostähnliche bis braune Färbung der, mit vorderen Synechien verbundenen faserig scholligen Neubildung. Sie ist bedingt durch die Metamorphose extravasirter Blutkörperchen in Pigment, denn das Mikroskop weist immer noch deutlich ganze Plaques geschrumpfter und zum Theil in Körnung begriffener Blutkörperchen neben isolirten rostrothen bis braunen Pigmentkügelchen nach. Diese Ueberreste mischen sich dann mit den übrigen moleculären und kernähnlichen Gebilden, welche die Zwischenräume der faserig scholligen Blätter in grösserer oder geringerer Menge füllen, im allgemeinen aber um so sparsamer sind, je deutlicher in den neoplastischen Schichten schon die Faserung ausgesprochen ist, so dass sie endlich in solchen Narben und Narbenparthien, welche sehr alt und zu einem hohen Grade von Durchscheinbarkeit gelangt sind, auch ganz vermisst werden, die genannten Narben erscheinen dann zusammengesetzt aus lauter einander unmittelbar aufliegenden, sehr durchsichtigen Lamellen, welche aus äusserst feinen und lichten, an den Rändern fransenartig aus einander fahrenden, parallel im weit geschwungenen Zuge verlaufenden Fasern und zwischengelagerter hyaliner Grundsubstanz constituirt werden.

§ 466. Die äussere Gestaltung der mit vorderer Synechie gepaarten Narben faserig scholligen Baues variiren ausnehmend je nach den vorgefallenen und eingelötheten Theilen, namentlich aber nach der Art und Weise, in welcher die Iris als das am häufigsten prolabirende Organ die Hornhautöffnung verlegt.

§ 467. In geschnittenen oder gerissenen Wunden, sie mögen einen Eiterungsprocess eingehen oder nicht, fällt die Iris häufig in Gestalt einer Dupplicatur vor, welche die nicht klaffende Oeffnung zum grössten Theile ausfullt. Es resultiren daraus strich-, bogen-, selbst hakenförmige Narben, welche in grösserer oder geringerer Länge mit der Iris in Verbindung stehen.

In geschwürige Durchbrüche von geringer rundlicher Lichtung legt sich die Regenbogenhaut gewöhnlich in Form eines Bläschens vor, oder aber wenn ein Theil des Pupillarrandes in die Oeffnung fiel, in Form eines halskrausenartig gefalteten Büschels. Bläschen und Faltenbüschel erscheinen dann an der hinteren Durchbruchsöffnung etwas eingeschnürt, nicht abgeschnürt. Die aus solchen Geschwüren resultirenden Narben repräsentiren sich als fleckenartig ausgebreitete Leucome, welche die ehemalige Geschwürsmulde füllend bis in die hintersten Schichten der Hornhaut eingesenkt sind, und hier mit der Iris in Verbindung stehen.

Diese Narben sind, wie die übrigen Formen der faserig scholligen Neoplasie an der Cornealoberfläche fast constant mit einem Epithelialflecke umsäumt, und wie das Leucom und die einfache Narbe im Bereiche

des Cornealparenchyms von einem infiltrirten Hornhautflecke umgeben.

Ihre Diagnose ist stets gesichert durch die Lageveränderungen der Iris, durch deren theilweises Antreten an die hintere Hornhautfläche und die damit gesetzten Verzerrungen, selbst Verschliessungen der Pupille.

Nur in ganz jungen Narben findet man noch den vorgefallenen Theil der Iris mit nahebei unveränderter Textur und offenen Gefässen. Er ist durch den Druck des organisirenden Blastems stets strangförmig zusammengedrückt.

In nur einiger Maassen älteren, schon organisirten Narben ist die der Iris eigenthümliche Struktur stets schon gänzlich verschwunden. Der Vorfall erscheint als ein schwarzer oder schwarz-brauner Strang, welcher aus dunklem Pigment in Zellen, Häufchen und isolirten Körnchen besteht, und nur noch glashäutige Reste der Limitans, so wie eine hyaline zarte, häufig flockige Grundlage des Pigmentes erkennen lässt. Dieser Strang durchzieht die Neubildung in ihrer ganzen Dicke, und ragt oft noch an der Oberfläche als ein schwarz-blauer Punkt unter die Epitheldecke der Narbe.

In sehr alten und hochorganisirten Narben endlich scheint sich ein grosser Theil des Pigmentes selbst schon verloren zu haben, und von der Limitans und der hyalinen Pigmentgrundlage findet sich gar nichts mehr, man trifft nur noch auf einzelne Plaques isolirter Pigmentkörnchen, ja ich fand selbst in Narben, welche deutlich erkennbar auf sehr massenreichen Vorfällen der Iris zu Stande gekommen waren, schon jede Spur des Pigmentes verschwunden, wahrscheinlich durch Resorbtion weggeführt.

Wo Verschwärungsprocesse der Narbenbildung vorhergingen, da finden sich in den hinteren Schichten der Neoplasie stets ganz unveränderte Reste der Descemeti eingebacken. Diese nimmt an dem Vereiterungsprocesse nämlich niemals Theil, jene Parthie derselben, welche in das Bereich der Substanzlücken der hintersten Corneallamellen fällt, reisst bei dem Durchbruche der Hornhaut bloss spaltförmig in mehreren Richtungen ein, und die so entstandenen Zipfel werden durch die Gewalt des austretenden Kammerwassers nach vorne gestaut und in dieser Lage durch die sich vorlegende Irisportion später erhalten, sie löthen mit nach vorne sehendem Rande ein.

Bei Schnittwunden mit Vorlagerung der Iris, bei welchen die Narbe durch ein gleich Anfangs organisirendes Exsudat gebildet und keine geschwürigen Substanzverluste gesetzt werden, dort fehlt auch die Vorstülpung der Descemeti.

Die Iris findet man immer trichterförmig an die Cornea angezogen und mit der Spitze dieses mehr weniger vollständigen Trichters an die Narbe angeheftet. Ganz gewöhnlich treten aus der Narbenöffnung einige sehnige Fäden heraus, welche entweder in das Parenchym der Iris eingebettet, oder auf deren Oberfläche aufgelagert, sich eine Strecke weit ganz deutlich verfolgen lassen. Mitunter bedeckt dieser Iristrichter eine aus der Narbe hervorgehende sehnig blätterige Neubildung, welche sich nach hinten zu in Gestalt eines Kegels verbreitet und mit der Linse, oder falls diese durch die Oeffnung der Cornea entleert wurde, mit dem metamorphosirten Glaskörper, Choroidalexsudaten und der Retina in Verbindung steht.

§ 468. Ganz anders gestalten sich die Verhältnisse, wenn ein Theil der Iris in flächenartiger Ausbreitung an eine klaffende Oeffnung der Cornea antritt, und sich ringsum an die weit von einander abstehenden Ränder der Wunde anlöthet.

Penetrirende Lappenwunden und mondsichelförmige ophthalmoblennorrhoische Geschwüre bedingen nicht selten breite wulstförmige Vorfalle der Iris, und Lochwunden so wie umfangsreiche geschwürige Perforationen werden häufig durch kuppelartig nach vorne gebauchte Theile der Regenbogenhaut verlegt.

§ 469. Je nachdem der Prolapsus sich in dem Heilungsprocesse mit einer dünnen Schichte organisirenden Blastems überzieht, oder aber unter massigen Ablagerungen gestaltungsfähiger Produkte vergraben wird, wird dann die ständige Narbe eine andere.

§ 470. Im ersteren Falle erscheint sie als eine bläulich durchscheinende, beim Drucke flottirende Stelle in der Hornhaut, welche gewöhnlich etwas über das Niveau der Cornealvorderfläche hervorgetrieben und oft durch sehnige Fäden rinnig eingeschnürt, in mehrere Buckeln abgetheilt ist. Sie wird nach aussen stets durch eine sehnig weisse, leucomatöse Trübung eingerahmt.

Die nähere anatomische Untersuchung lässt die bläulich durchscheinende Parthie der Trübung als ein papierdickes und selbst noch feineres, zähes, sehniges Häutchen erkennen, welches die vordere Oeffnung einer, die Cornea in ihrer ganzen Dicke betreffenden Substanzlücke überzieht. Diese Lücke repräsentirt sich bei der Betrachtung der Hornhaut von hinten als eine tiefe Grube mit senkrecht abfallenden Rändern und hat ganz das Ansehen, als wäre sie mit einem Locheisen geschlagen worden. Die Kante, welche von der hintern Cornealfläche und den steilen Grubenwänden gebildet wird, ist immer abgerundet, und von den nach vorne geschlagenen Zipfeln der durchrissenen Descemeti überzogen. Die Seitenflächen der Grube werden von faserig scholliger Neubildung gebildet, welche sich in blattartigen Verlängerungen eine Strecke weit zwischen den unzerstörten Parthien der Cornealamellen fortsetzen und so die Dicke der Hornhaut im Umkreise der Lücke etwas vermehren. An der Vorderfläche der Cornea wird die Narbe von einem Leucome umsäumt, welches sich nach aussen in einen Epithelialfleck verwäscht.

Die Iris ist ringsum an die Grubenwände angezogen, schlägt sich in einem Winkel über deren hinteren Rand hinüber und verlöthet sich hier mit der fibrösen Auskleidung der Wände, verliert dabei aber auch zugleich die ihr eigenthümlichen Charaktere und erscheint als ein dünnes, braun punktirtes oder aber äusserst fein netzförmig gezeichnetes Häutchen, welches den vorderen Theil der Grubenwände und den ebenen Grubengrund überzieht.

Die Struktur des feinen Narbenhäutchens kommt mit jener der übrigen Formen der faserig scholligen Neoplasie ganz überein, sie ist theils schollig, trüb, ohne Faserung, theils faserstreifig, theils faserig im eigentlichen Wortsinne. Pigment fehlt in ihrem Gefüge selten ganz, ist aber sehr sparsam eingestreut, Blutkügelchen sah ich nie. Die sehnigen Balken, welche das Häutchen mitunter durchsetzen, sind nichts als Verdickungen der faserig

scholligen Narbenmasse. Die Faserung ist in ihnen gewöhnlich deutlicher ausgesprochen.

Nach vorne bedeckt das Narbenhäutchen immer eine dünne Lage trüben Pflasterepithels, nach hinten aber das Rudiment des vorgefallenen Irissegmentes. Dieses erscheint als ein zartes, flockiges, wasserhelles, strukturloses Gewebe, welches in grösserer oder geringerer Menge mit lichtbraunem bis schwarzem Pigmente in Körnchen und Häufchen, selten in Zellen durchstreut ist und mitunter noch mit Resten der Grenzhaut vermischt gefunden wird.

Unterhalb der sehnigen Balken sah ich einige Male auch Streifen wohlerhaltener Iris dahin ziehen, in welchen sich noch ganz gut die Muskulatur, Gefässe und Nerven erkennen liessen. Es scheint das Exsudat an der Oberfläche dieser Parthien gleich anfänglich in einer grössern Quantität abgelagert worden zu sein, und vermöge seiner Derbheit dem Drucke der Augapfelcontenta Widerstand geleistet zu haben, so dass es der Expansion der unterliegenden Irisportion entgegentrat und sofort deren Atrophie behinderte.

§ 471. Diese sehnigen Balken als das Resultat partieller Produktanhäufungen bilden den natürlichen Uebergang zu jenen Narben, welche in Folge der Organisation massenreicher Exsudationen auf breiten Irisvorfällen zu Stande kommen.

Der Regel nach lassen sich diese Narben von Aussen her nicht diagnosticiren, sie gleichen ganz einem tiefgreifenden Leucome, welches über die Cornealvorderfläche kaum merklich oder auch gar nicht hervorspringt. Das Charakteristische dieser Narbenform tritt erst in die Wahrnehmung, nachdem der Augapfel am Cadaver eröffnet wurde.

Es erscheint dann die hintere Fläche der Narbenmasse in Gestalt einer mehr weniger umfangsreichen, unregelmässig geformten Grube mit steilabfallenden Wandungen und abgerundetem Rande vertieft. So wie in der vorigen Form wird die Wandung dieser Grube von faserig scholliger Narbenmasse constituirt, welche sich als infiltrirter Cornealfleck in die gesunden Theile der Hornhautsubstanz verwäscht. Den Grubenrand überkleiden die Zipfel der durchrissenen Parthie der Descemeti, und diese werden wieder von dem Fusse des ehemaligen Irisvorfalles überzogen, indem die ringsum beigezogene Iris sich winkelig nach vorne umschlägt und sammt dem Rande der Perforationsöffnung der Descemeti mit den Seitenwandungen der Grube verwächst. Der unebene, oft bienenwabenartige Boden der Grube wird von den atrophischen Resten des Körpers des Irisvorfalles in Gestalt eines pigmentirten, zarten, flockigen Häutchens ausgekleidet.

Das Merkmal, welches diese Form der Narbe von der vorigen unterscheidet, ist einfach die grössere Dicke der zum Verschlusse der Cornealöffnung verwendeten neoplastischen Masse. Diese stellt nicht mehr eine Haut vor, sondern einen wahren Pfropf, welcher in das Loch der Cornea eingeschoben ist, und selbes mehr weniger vollständig erfüllt, so dass an der hintern Fläche der getrübten Hornhautparthie nur eine seichte Grube von dem geschilderten Aussehen zurückbleibt.

Oft erreicht dieser Propf wirklich die Dicke der Cornea, die Grube an der hintern Fläche ist nur eine Folge der Infiltration der umgebenden Cornealparthien und ihrer sofortigen Dickenvermehrung, wodurch es geschieht,

dass der Rand der hintern Perforationsöffnung in Form eines Wülstchens über das Niveau der Cornealhinterfläche hervorspringt, die Vertiefung also nur eine relative zu nennen ist.

Der Boden dieser Grube ist gewöhnlich plan, oder doch nur sehr wenig concav, er entspricht also schon in dieser Beziehung nicht der Wölbung, in welcher sich umfangsreiche Irisvorfälle vorbauchen. Es stimmt aber auch die Stellung des Grubenbodens im Niveau der hintern Cornealschichten nicht überein mit der Lage des Scheitels solcher Vorfälle, denn dieser ragt in der Regel über die Vorderfläche der Cornea hervor.

Dieses Zurücktreten des prolabirten Iristheiles in ein tiefes Niveau der Cornealdicke und die Verflachung seiner Wölbung ist nun einfach eine Folge der mit der Organisation gestaltungsfähiger Blasteme einhergehenden Verdichtung und Zusammenziehung auf ein kleineres Volumen. Das weiche, saftreiche Exsudat formirt begreiflicher Weise bei seiner Ablagerung einen Abdruck der Vorderfläche des Irisvorfalles, es ist kuppelartig ausgehöhlt, und der Fuss der so entstandenen Wölbung fällt in jenen Winkel, welchen der Hals des Vorfalls mit der Perforationsöffnung der Hornhaut bildet. Mit der Schrumpfung des Produktes flacht sich die Wölbung ab, und diese Abflachung erreicht erst dann den höchsten möglichen Grad, wenn der Scheitel der Wölbung in das Niveau des Fusses der Wölbung getreten ist, eine weitere Verkürzung des Bogens, als in die Länge seiner Sehne ist nicht gegeben.

Es kommt bei solchen Narben also hauptsächlich darauf an, in welcher Höhe der Irisvorfall an die Wände der Perforationsöffnung anliegt und anheilt, denn dieses Verhältniss bestimmt die Stellung des oben genannten Winkelscheitels und sofort die Tiefe der Grube an der hintern Cornealfläche.

Zahlreiche Untersuchungen am Cadaver und Beobachtungen an Lebenden stellen weiter heraus, dass solche Exsudatablagerungen mit der Abflachung ihrer Wölbung in deren Sehne noch lange nicht das Maximum ihrer Contraction erreichen, umfangsreiche Perforationsöffnungen heilen oft mit kaum hanfkorngrossen Narben. Die weitere Verkürzung des Narbenproduktes geht dann in der Ebene der Sehne vor sich, ohne weiters die Tiefe der Grube zu modificiren, und sie ist nicht selten so bedeutend, dass die Durchmesser der vorderen Scleralöffnung im hohen Grade verringert, und die Reste der Hornhaut in breite, strahlig verlaufende Falten geworfen werden. Es ist natürlich, dass diese Zusammenziehung der Exsudatschichte von Seite der Contenta des Augapfels einen bedeutenden Widerstand erfährt, dessen Ueberwindung wird aber Niemanden auffallen, der weiss, mit welcher Kraft ausgebreitete und mit einem dicken Stratum narbig organisirenden Blastemes überzogene Wunden sich zusammenziehen.

§ 472. Ich sagte, und Jeder wird es hoffentlich einsehen, dass die Hereinziehung des Irisvorfalles in dem Niveau dessen Halses ihre absolute Grenze finde, dass sofort die hintere Fläche des Narbenpfropfes über diese Ebene hinaus nicht weiter gegen die hintere Cornealfläche vorrücken könne. Es lassen sich nun Fälle denken, in welchen das auf dem Prolapsus producirte Exsudat ein derart massenreiches ist, dass der daraus resultirende Narben-

pfropf selbst nach seiner grösstmöglichsten Verdichtung und Schrumpfung dennoch die Dicke der Cornea übersteigt, und daher über deren Vorderfläche emporragen muss.

Wirklich kommen solche Narben von enormer Dicke vor. Sie stellen einen oft mehrere Linien hohen, sehr harten, knorpelähnlichen, sehnigweissen, abgerundeten, stark gewölbten Knopf vor, welcher, von einem breiteren oder schmäleren leucomatosen Ringe umgeben, unter einem mehr weniger ausgesprochenen Winkel in die Vorderfläche der Cornea übergeht, und sich mittelst einer blätterigen Basis in dem Cornealparenchyme festsetzt.

Sie ähneln ausnehmend einem Staphylome, und werden bisher auch allenthalben als Staphylom beschrieben, ohne es zu sein, [236] denn sie stellen nicht eine blasige Ausdehnung eines häutigen Gebildes vor, sie sind keine Ectasie, sondern repräsentiren einen soliden, geschichteten Körper, der wohl allerdings auf einer staphylomatös vorgetriebenen Cornea sitzen und sofort einen Theil eines Staphylomes bilden kann. Sie unterscheiden sich indess selbst am Lebenden ohne genauere Untersuchung dadurch von den Staphylomen, dass ein auf sie angebrachter Druck nicht ihre eigenen Wandungen faltet, sondern sich sichtlich auf die Basis des Narbenknopfes fortpflanzt, und die Reste der Cornealrandtheile runzeln macht.

Diese Narbenknöpfe sind oft so gross, dass sie von den Lidern gar nicht bedeckt werden können, daher aus der Lidspalte hervorragen. Desswegen findet man ihre Oberfläche häufig bedeckt mit einem dicken Stratum epidermisartigen Epithels. Unter diesen trifft man gewöhnlich eine Lage lockeren langfaserigen, gefässhaltigen Bindegewebes, welches sich auf der leucomatosen Basis des Knopfes verliert, und wegen seiner Laxität eine leichte Verschiebung zulässt. Es ist dieses Bindegewebe sicherlich der organisirte Antheil an weicherem, auf dem Wege der Zellentheorie sich gestaltendem Exsudate, welcher gleichzeitig mit dem genuin faserstoffigen Blastem abgeschieden, an dessen Oberfläche gedrückt wurde. Massenreiche Exsudationen an der Körperoberfläche, wenn sie sich höher gestalten, granuliren ja zum Theile fast immer. Die Substanz des Narbenknopfes selbst ist zusammengesetzt aus lauter Schichten faserig scholligen Gewebes in verschiedenen Graden der Entwickelung, und unterscheidet sich in nichts von den übrigen Formen der faserig scholligen Neubildung. Sie hält immer etwas Blut und ich zweifle gar nicht, dass die mitunter sehr bedeutenden Volumina des Knopfes das Resultat fortgesetzten Wachsthums, einer in die Epoche der ausgebildeten Narbe fortgesetzten Ablagerung und Organisation faserspaltenden Blastemes sei. Die Befestigung der Narbe in dem Cornealparenchym und die grubige Vertiefung ihrer hinteren Wand, so wie deren Ueberkleidung mit atrophischen Irisresten bietet keine Differenzen von der vorigen Form.

§ 473. Die Entwickelung der letztgenannten drei Formen der Narbe auf breiten Irisvorfällen schliesst durchaus nicht die Nothwendigkeit einer excentrischen Lagerung in sich. Eine genaue Verfolgung der zu Grunde liegenden Processe gibt im Gegentheil sehr leicht und auf genügende Weise Aufschluss über das so häufige Zustandekommen dieser Narbenformen auf centralen Parthien der Hornhaut, also an Stellen, an welchen der Verschluss der Oeffnung niemals durch Vorlegung eines Theiles aus der Breite

der Iris eingeleitet werden kann, sondern stets die Pupillenöffnung in das Bereich der Wunde fallen muss.

Unter solchen Verhältnissen bedingt die immer hinzutretende Iritis nämlich niemals allein Produktablagerungen an der Vorderfläche der Iris, es werden stets namhafte Exudationen an dem blossliegenden Pupillarrande gesetzt, und durch diese um so leichter die Schliessung des Sehloches eingeleitet, als die Regenbogenhautentzündung der Regel nach mit Pupillenverengerung einhergeht. Mit dem Etablissement der Atresie sind aber schon die Bedingungen gegeben, unter welchen der Humor aqueus in der hinteren Kammer sich sammeln und die Iris kuppelförmig in die Perforationsöffnung der Cornea hervordrängen kann. Mit der Anlöthung des Prolapsus an die Seitenwände des Durchbruches und der Organisation des an der Oberfläche der Iris abgelagerten Produktes ist dann eine centrale Narbe der genannten Form gegeben.

§ 474. So lange der Verschluss der Pupille durch organisirende Exsudate noch nicht zu Stande gekommen ist, fliesst das aus den Ciliarfortsätzen abgesonderte Kammerwasser fortwährend aus, es existirt keine hintere Kammer, die Linse wird an die hintere Fläche der Iris und mittelbar an jene der Cornea angedrückt. Es geschieht nun sehr oft, dass der das Sehloch schliessende Exsudatpfropf mit der Vorderkapsel, der er unmittelbar aufliegt, verklebt, und dieses so fest, dass nach der Hand eine Trennung beider Organe durch das zwischen beiden sich häufende Kammerwasser schwer oder ganz unmöglich wird. Es kommt daher nicht selten vor, dass entsprechend der Grube in der hintern Fläche solcher Narben auf der Vorderkapsel ein Häufchen faserig scholliger oder verkalkter Neubildung getroffen wird. In den meisten Fällen aber ist die Linse in mittelbarer Verbindung mit der Narbe selbst. Es zieht sich ein Narbenpfropf aus der Grube der Narbe heraus und setzt sich mit verbreiteter Basis auf der Vorderkapsel fest, es ist eine Narbe mit vorderer Synechie der Iris und der Vorderkapsel gegeben.

Es ist leicht einzusehen, dass solche Verwachsungen der Linsenkapsel mit der Hornhautnarbe nur dann zu Stande kommen können, wenn der die Pupille verlegende Exsudatpfropf durch Massenhaftigkeit innigere Verbindungen zu vermitteln vermag, wenn also überhaupt die Exsudation auf der entblössten Irisparthie eine reichliche zu nennen ist. Daher finden sich auch dünne Narben der geschilderten Art nach meinen bisherigen Erfahrungen niemals in Verbindung mit der Kapsel, selbst nicht bei centraler Stellung. Falls sich auch ursprünglich eine Verklebung der Kapsel mit dem aufliegenden Pupillartheile der Iris etablirt hatte, wird sie immer wieder durch das, nach dem Verschlusse der Wunde sich sammelnde Kammerwasser und die sofortige Zurückdrückung der Linse gelöst.

§ 475. Immerhin ist aber die Verschliessung umfangsreicher Cornealdurchbrüche mittelst breiter Irisvorfälle an gewisse Bedingungen gebunden, deren Erfüllung nicht in jedem Falle ermöglicht ist.

§ 476. Es kommen erstlich genug Fälle vor, bei welchen gar kein Theil der Iris vorfallen kann, indem die Regenbogenhaut bereits ausserhalb der Grenzen der Perforationsöffnung mit der Cornea oder der Kapsel verlöthet oder, durch krankhafte Processe anderer Art verändert, am Prolapsus gehindert ist, oder aber indem mit der Cornealwunde zugleich der entsprechende

Theil der Iris entfernt wurde, Verhältnisse, wie sie so häufig bei der Abtragung von Staphylomen gesetzt werden.

Ueberspinnt sich unter solchen Umständen die Wundfläche mit genuinfaserstoffigem Exsudate, welches ohne zu granuliren, auf dem Wege der Faserspaltung organisirt, so entwickeln sich Narben, welche ganz aus Schichten sehr derber, im hohen Grade durchscheinender, fein gefaserter Blätter ohne alle Beimengung anderer Elemente bestehen, an der Oberfläche von grautrübem Epithele bedeckt sind, in ihrem Parenchyme aber häufig meergrünlich durchscheinend und mit freiem Auge von atrophischer Cornealsubstanz kaum zu erkennen sind. Diese Narben stehen nach hinten mit der Linse, oder mit metamorphosirten Resten des Glaskörpers, und mittelbar durch diese mit der Aderhaut und Retina in Verbindung. Es kommen aber auch Fälle vor, in welchen der Glaskörper ursprünglich sich vor die Wunde gelegt hatte, später aber verflüssigte, dann findet man auch die hintere Wand der Hornhautnarbe frei, umspült von einer die ganze Bulbushöhle füllenden Flüssigkeit.

§ 477. Der Regel nach fallen aber durch grosse Hornhautöffnungen auch grosse Parthien der Regenbogenhaut vor, sie falten sich ganz unregelmässig in der Wunde ohne diese zu stopfen. Mit dem Abflusse des Kammerwassers tritt auch die Linse an die Oeffnung und beide letzteren Organe verwachsen mit der Narbe. War durch das Loch die Linse und ein Theil des Glaskörpers entleert worden, so sinkt der Bulbus zusammen, die Reste des Glaskörpers, die Aderhaut und Netzhaut falten sich, ihre vorderen Parthien ballen sich knäuelförmig zusammen und verlegen so sammt der Iris die Wundöffnung, um in dieser Stellung dauernd mit der Narbe zu verlöthen.

Die Narbe selbst ist unter solchen Verhältnissen eine andere, je nach dem sie durch faserspaltendes oder granulirendes Exsudat zu Stande kömmt.

Im ersteren Falle resultiren Narben, welche den vorigen ganz ähnlich sich nur durch den Gehalt an Pigment, den letzten Resten der prolabirten Irisparthien, unterscheiden. Sie setzen sich stets pfropfförmig in das Innere der Bulbushöhle fort, und verlöthen deren Organe unter sich und mit der Cornea.

Ward aber die Heilung auf dem Wege der Eiterung und Fleischwärzchenbildung eingeleitet, so findet sich die Narbe oberflächlich immer mit einem dicken Stratum Epitheles und darunter mit einer Lage gefässhaltigen Bindegewebes überzogen, welches letztere meisthin mit der Bindehaut in Verbindung steht. Die eigentliche Narbensubstanz ist auch fibrösschollig, aber gewöhnlich minder dicht, weniger durchscheinend, die Blätter zum grossen Theile noch ganz strukturlos oder doch nur faserstreifig, durch reichliche Zwischenlagerung moleculärer Massen, kernähnlicher Gebilde, theils frischer, theils in Pigmentmetamorphose begriffener Blutkörperchen gegenseitig getrennt und von den atrophischen oder auf blosses Pigment reducirten Resten der vorgefallenen Parthien der Iris durchsetzt.

Die Narbe setzt sich in das Innere des Augapfels fort, und hängt mit der gewöhnlich atrophisirten, von organisirten Exsudaten umhüllten Iris und mit der Linsenkapsel zusammen, im Falle die Linse aber sammt einem Theile des Glaskörpers entleert wurde, steht sie in Verbindung mit den klumpig zusammengebackenen Organtheilen der vorderen Hälfte der Augapfelhohle.

Die Zwischenräume zwischen der Narbe und den solchergestalt veränderten Organen der vordern Hälfte des Augapfelraumes erfüllen dann gelbliche, mit rostfarbenen bis chocoladebraunen Punkten und Streifen gemischte Massen, Reste des während des Eiterungsprocesses in die Kammern abgelagerten hämorrhagisch plastischen Exsudates, welches zum Theile in Verfettigung und Verkalkung, zum Theile im Pigmentmetamorphose begriffen ist.

§ 478. Diese letztgenannten Formen der faserig scholligen Hornhautnarbe haben das Gemeinsame mit den vorhergehenden Narbenarten, dass sie sich an der Oberfläche der Hornhaut unter der Gestalt eines Leucoms mehr weniger verbreitern, innerhalb der Cornealdicke selbst aber in den infiltrirten Cornealfleck übergehen und sich so befestigen.

Ihr Volum entspricht in der Regel nicht der Grösse des gesetzten Substanzverlustes, und diese Verkleinerung ist zum grössten Theile eine Folge der Schrumpfung des sie constituirenden Blastemes während seiner Organisation. Das Maass der Contraktion der Narbe ist wieder im hohen Grade abhängig von dem Widerstande, den der Inhalt des Bulbus dessen Verkleinerung entgegensetzt.

Ist bei dem Durchbruche der Hornhant der Glaskörper nicht entleert worden, oder gar die Linse in ihrer Lage geblieben, so klaffen wegen des unbedeutenden Zusammensinkens des Augapfels und wegen der Vortreibung seines Inhaltes durch den Druck der Muskeln die Wundränder in bedeutendem Grade, die Narbe wird gleich in ihrer Anlage eine grosse, ausgebreitete, und in ihrer späteren Zusammenziehung noch durch die Füllung der Augapfelhöhle mächtig behindert. Die Narbe bleibt in solchen Fällen der Regel nach etwas mehr ausgedehnt, sie consolidirt sich, ohne an Flächeninhalt in bedeutendem Grade abzunehmen. Sie hat nur gewöhnlich eine merkliche Abflachung der Vorderfläche des Bulbus zur Folge, ein Umstand, der künftige Pupillenbildungen wegen Verminderung der Refraktionskraft in den seitlichen, durchsichtig gebliebenen Cornealpartien in ihrem Erfolge sehr beeinträchtiget.

Ist aber bei dem Durchbruche der Hornhaut die Linse sammt dem Glaskörper verloren gegangen, oder waren diese schon früher in Verlust gerathen und der Augapfel bloss mit wässerigem Fluidum ausgefüllt, welches sich gänzlich entleert, so sinkt der Bulbus bei seiner Eröffnung ganz zusammen, die Wundränder der Cornea treten aneinander, die Narbe wird schon in ihrer Anlage eine sehr kleine, sie braucht nicht sehr zu schrumpfen, um selbst nach grossen Substanzverlusten auf ein Minimum des Volums reducirt zu werden. Man findet sie dann als ein lancettförmiges oder ein ovales Scheibchen, dessen grösster Durchmesser gewöhnlich quer liegt, und merklich eingezogen, so dass die Cornea an ihrer Stelle rinnig oder nabelförmig vertieft erscheint und dieses um so mehr, als die erhaltenen Seitentheile der Hornhaut wulstförmig durch die Contenta des Bulbus vorgetrieben werden.

Die enorme Kraft, mit der sich solche Narben contrahiren, äussert sich auch öfters durch Faltung der seitlichen Cornealtheile, es repräsentiren sich tief einspringende Rinnen, welche fast immer auf den Vordertheil der Sclera übergehen. Gewöhnlich ist die Faltung aber nur an der hinteren Fläche der Cornea deutlicher ausgesprochen, diese erscheint in viele strahlig verlaufende Falten geworfen, welche sich in der Narbe als ihrem Mittelpunkte vereinen.

Dass unter solchen Umständen die Vegetation der übrig gebliebenen Theile der Hornhaut im hohen Grade leiden müsse, lässt sich schon a priori schliessen, und dieses um so mehr, als die mit solchen Narben combinirten Veränderungen im Innern des Augapfels sehr häufig auch die Quelle des Humor aqueus, die Ciliarfortsätze betreffen, in ihrer secretorischen Thätigkeit behindern, oder aber durch Aufhebung der Kammern die Ansammlung der wässerigen Feuchtigkeit und die regelmässige Durchtränkung der Cornea aufheben. Atrophie der Cornealrandtheile ist eine ganz gewöhnliche Begleiterin solcher Narben und häufig nur eine Theilerscheinung des totalen Augenschwundes. Damit wird nun die vordere Scleralöffnung noch mehr zusammengezogen, und die narbige Hornhaut erscheint in ganz unregelmässigen Formen, sie ist selten rundlich, meistens in eine quer gelagerte, lang gestreckte Elipse mit spitzen Scheiteln verwandelt, mitunter auch trapezoidisch oder ganz ungestaltet.

§ 479. Es kommen sehr häufig derartige Narben vor, in welchen von der blätterigen Hornhautsubstanz nur der äusserste Randtheil der hinteren Lamellen erhalten ist. Er zieht sich in einem mehr weniger vollständigen Ringe um die Scleralöffnung herum und formirt im senkrechten Durchschnitte ein dreiseitiges Prisma, dessen eine Fläche mittelst der erhaltenen strukturlosen Randsubstanz der Hornhaut an den Scleralrand befestigt ist, die hintere Fläche an die Descemeti stösst, die vordere, stark abgeflachte aber von der Narbensubstanz bedeckt wird. Diese Narben bilden den Uebergang zu der

b. Faserig scholligen Narbe nach totalem Verluste der blätterigen Hornhautsubstanz.

§ 480. Als solche können sie nicht Produkte der Hornhaut selbst sein, sie sind vielmehr die ständigen Entwickelungsformen von Blastemen, welche den entblössten und vor die Scleralöffnung gelagerten Organen der Bulbushöhle, in specie der Iris entsprossen sind.

§ 481. Ihre äusseren Formen finden in den vorhergeschilderten Narbenarten ihre Analogien, sie variiren, wie diese, ausnehmend nach der Qualität und Quantität des Exsudates, noch mehr aber nach den Verhältnissen, unter welchen die Verlegung der vorderen Scleralöffnung durch die inneren Organe des Augapfels zu Stande kömmt.

Eines haben aber alle Arten dieser Narbenform gemeinschaftlich, es ist dieses ihr stets nur mittelbarer Zusammenhang mit dem Scleralrande. Zwischen diesen und der Peripherie der Narbe ist constant ein Ring durchscheinenden, oft meergrünlichen oder grauen Gefüges zwischengeschoben, in welchem sich gar keine Struktur nachweisen lässt. Es ist dieses die Randsubstanz der Hornhaut, welche an den Schmelzungsprocessen der lamellösen Cornealparthien niemals Antheil nimmt und ihre Integrität behauptet. Sie erscheint noch in sehr alten Narben, wenn sie nicht mit Bindegewebe überzogen sind, als ein sulzähnlich durchscheinender, grünlicher oder graulicher Kreis um die Narbe herumgelegt, ist aber besonders deutlich bei der Besichtigung der Narbe von hinten am Cadaver. Sie wird hier um so deutlicher, wenn die Narbe bedeutend schrumpft, und sofort die Peripherie der Scleralöffnung verkleinert wird, indem sich ihr Ring in eben dem Maasse, als sein

Umfang abnimmt, verbreitert, und oft auf diese Weise zu einem Durchmesser von $^2/_3$''' und mehr gelangt.

§ 482. Die textuellen Verschiedenheiten dieser Narben sind wieder hauptsächlich darin begründet, dass sie entweder durch Ueberhäutung der blossliegenden Organe mit genuin fibrinösem, faserspaltendem Exsudate gebildet werden, oder aber der Vernarbungsprocess auf dem Wege der Granulation einherschreitet.

Im ersteren Falle ist die Narbe eine ganz besonders derbe, starre, und besteht fast ausschliesslich aus Blättern mit schön ausgesprochener Faserung ohne alle anderweitige Beimengung. Bei hohen Entwickelungsgraden acquirirt sie durch diese Gleichartigkeit ihres Gefüges einen hohen Grad von Diaphanität, sie wird meergrünlich, und ist dann mit freiem Auge von atrophischer Hornhautsubstanz kaum zu unterscheiden. Das Mikroskop nur kann hier die Prämissen zu einem richtigen Urtheile liefern. Es wird dabei wesentlich unterstützt durch den Umstand, dass die Hinterfläche dieser Narben des glashautigen Ueberzuges entbehrt, mit den Resten der Iris unmittelbar zusammenhängt, und nur hier und da Fetzen zusammengeballter Descemeti eingelagert gefunden werden.

Im zweiten Falle aber wird die Vorderfläche der Narbe mit gefässreichem Bindegewebe überzogen, welches sich aus der Bindehaut gegen das Centrum der Narbe fortzusetzen scheint. Der bindegewebige Ueberzug ist nur selten ein ganz vollständiger. Der Regel nach reicht er nur bis in die Nähe des Narbencentrums, dieses erscheint in hirse- bis hanfkorngrosser Ausdehnung von Bindegewebe entblösst, das Bindegewebe setzt sich im Umkreise dieser Stelle an der faserig scholligen Narbensubstanz fest, und wird in der Mitte der Narbe ersetzt von trübem Epithel in mehreren Lagen. Von aussen gesehen scheint in solchen Fällen die Narbe kaum den Durchmesser $^1/_2$'''—1''' zu erreichen, erst bei näherer Untersuchung am Cadaver findet sich das wahre Maass derselben, die Kleinheit ist bedingt durch die Ueberlagerung der Randparthien der Narbe mit Bindegewebe, welches in allem und jedem der Conjunctiva ähnlich ist. Die Textur der eigentlichen Narbensubstanz zeichnet sich unter solchen Verhältnissen auch ganz gewöhnlich durch Lockerheit, durch minderere Entwickelungsgrade der einzelnen trüb bleibenden Blattlagen, durch grössere Ansammlung moleculärer und kernähnlicher Gebilde in den Zwischenräumen, durch bedeutenden Gehalt an frischem Blute und an metamorphosirten Resten vorgängiger Blutextravasate von dem Baue der vorigen Narbenart aus.

§ 483. Bisweilen geschieht es, dass die blätterige Hornhautsubstanz ihrer ganzen Masse nach in einen eiterähnlichen Brei zerfällt, und als schmierige Pulpe auf der nunmehr blossgelegten Iris liegen bleibt, um erst nach einiger Zeit abgestossen und weggeschwemmt zu werden, während sich mittlerweile die Pupille durch organisirendes Exsudat schliesst, und die Vorderfläche der Regenbogenhaut mit gestaltungsfähigem Blasteme überzieht. Weder die Linse, noch der Glaskörper werden entleert, der Augapfel sinkt daher auch nicht bedeutend ein, und der späteren Schrumpfung der Narbenanlage ist dadurch ein kräftiger Damm entgegengesetzt.

Es resultirt eine Narbe, die, wenig gewölbt oder ganz verflacht, die vordere Scleralöffnung schliesst. Der einspringende Winkel,

den die normale Cornea mit dem Scleralrande an der Vorderfläche des Bulbus bildet, ist verstrichen. Die Contour der Narbe ist der Regel nach quer-elliptisch mit etwas zugespitzten Scheiteln. Nach der Masse des Exsudates ist die Neubildung entweder sehr dünn und, besonders stellenweise, bläulich durchscheinend, von sehnigen Streifen und Flecken durchsetzt, oder gleichmässig sehnig weiss, opak und von bedeutender Dicke; unter Umständen erreicht sie die Mächtigkeit mehrerer Linien und ragt dann in der Form eines staphylomatosen Zapfens aus der Lidspalte hervor, sie wiederholt die knopfartige Form der auf breiten Irisvorfällen zur Entwickelung kommenden Narben, und stimmt damit in jeder Beziehung überein, ausgenommen ihrer Befestigung an der strukturlosen Randsubstanz der Cornea, aus der ihre vordere Fläche in mehr weniger steilem Zuge, selbst senkrecht, emporsteigt. Die Hinterfläche dieser Narben ist stets uneben, grubig, und wird von den Resten der Iris, einem hyalinen Häutchen mit eingestreutem Pigmente überzogen. Der Regel nach hängt die Linse der hinteren Fläche mittelst eines Narbenpfropfes fest an, und dieses besonders häufig an der der ehemaligen Pupille entsprechenden Stelle. Ringsherum um diese Stelle ist öfters die Linse von der rudimentären Iris durch etwas Kammerwasser getrennt, sodass eine Art Hinterkammer existirt, welche wegen der häufigen Schrumpfung des Krystallkörpers aber gewöhnlich mit der hinteren Augapfelhöhle zusammenhängt.

§ 484. Hat sich bei der Abstossung der Hornhaut die Linse und ein Theil des Glaskörpers entleert, der häufigere Fall, und ist sofort der Bulbus auf sich selbst zusammengefallen, so wird auch die Narbe eine viel kleinere, kaum $1''' - 2'''$ im Durchmesser haltende. Sie enthält dann gewöhnlich viel Pigment, indem das Exsudat auf der klumpig zusammengeballten, und in die Scleralöffnung vorfallenden Iris abgelagert wurde. Gewöhnlich sind auch knäuelförmig gefaltete Fetzen der Descemeti eingebacken. Sie hängt nach hinten mit einem von organisirtem Exsudate umhüllten und durchdrungenen Klumpen zusammen, der die atrophischen Reste der peripheren Iristheile, der vorderen Aderhaut- und Netzhauthälfte in sich schliesst.

Die relative Kleinheit dieser Narbe involvirt schon die Nothwendigkeit eines bedeutenden Zusammenrückens der Scleralränder. Daher faltet sich denn auch die weisse Augenhaut unter der Zusammenziehung dieser Narbe in bedeutendem Maasse, und dieses um so mehr, als mit den, im Innern des Bulbus vor sich gehenden Veränderungen eine Füllung der entleerten Höhle unmöglich wird. Der Bulbus schrumpft auf einen runzeligen Knopf und rechtfertigt so Beer's Benennung des fraglichen Zustandes als Aridura bulbi, Dörrsucht des Augapfels.

§ 485. Es dünkt mir nach den bereits gepflogenen Erörterungen überflüssig, der Erscheinungen im Detail zu gedenken, welche die verschiedenen Formen der faserig scholligen Narbe begleiten.

§ 486. Die geringe Intensität, mit welcher der Stoffaustausch in dem bereits ständig gewordenen Narbengewebe vor sich geht, ist textuellen Veränderungen im hohen Grade hinderlich. Die Unheilbarkeit der faserig scholligen Narbe auf der Hornhaut ist durch die Erfahrung aller Zeiten fest-

gestellt. Verminderungen des Umfanges der Trübung können nicht sowohl auf theilweise Resorbtion der Narbensubstanz selbst, als vielmehr nur auf ein Schwinden des die Narbe umsäumenden oberflächlichen und infiltrirten Leucoms bezogen werden.

§ 487. Der häufig erweisbare Zusammenhang der Neoplasie mit dem allgemeinen Kreislaufe ist indessen eine sichere Gewähr für die Möglichkeit der Entzündung in dem Gefüge der Narbe selbst und sofort für die Möglichkeit der Massenvermehrung durch Exsudation und selbst der eitrigen Schmelzung. Immerhin ist aber die letztere, die eitrige Schmelzung der Narben in Folge corrodirender Exsudationen ein äusserst selten zur Beobachtung kommendes Ereigniss und dann der Regel nach mit Phthisis des gesammten Augapfels gepaart. Sie ist ebenso selten, als theilweise Verkalkungen und Verknöcherungen des faserig scholligen Gefüges in der Cornea.

§ 488. So gross indessen die Resistenz ist, welche die faserig schollige Narbe textuellen Veränderungen ihres Gewebes entgegensetzt, so gering ist der Widerstand, mit welchen sie dem Einflusse gewisser mechanischer Momente die Spitze zu bieten vermag. Eine Folge davon ist das Staphylom. Dessen gewöhnliche Entwickelung aus und mit der faserig scholligen Neubildung rechtfertigt seine Stellung an diesen Ort des Systemes. Die Häufigkeit seines Vorkommens und seine daherige hochgradige praktische Dignität aber begründen die Nothwendigkeit einer gesonderten Behandlung seiner mannigfaltigen Formen.

Anhang.

Das Staphylom.

§ 489. Es ist dieses ein seit Langem in der Ophthalmologie eingebürgerter Namen für einen Zustand, der weit bezeichnender „Ectasie“ genannt würde, indem er sich als eine ständig gewordene Ausdehnung irgend eines Theiles der äusseren Bulbuswand definiren lässt.

§ 490. Irisvorfälle erschöpfen wegen des Mangels der Ständigkeit nicht den Begriff der Ectasie. Die an ihrer Stelle sich häufig etablirenden Vorbauchungen der Bulbuswand betreffen aber nicht sowohl das Irisgewebe, welches der Regel nach bald gänzlich atrophirt, in dem organisirenden Exsudate schwindet, sondern vielmehr das den Vorfall deckende Narbengewebe. Es lassen sich demnach innerhalb der vorderen Scleralöffnung nur Ausdehnungen des Cornealgewebes und eingelagerter Neubildungen denken.

Insofern man die Ectasien nach den ausgedehnten Organen zu benennen pflegt, kann hier nur von Ectasien der Hornhaut und Ectasien der Cornealnarben, von Hornhautstaphylomen und Narbenstaphylomen die Rede sein. Alle innerhalb der vorderen Scleralöffnung auftretenden ständigen Hervortreibungen der äusseren Bulbuswand müssen sich darunter subsumiren lassen.

§ 491. Jede Ectasie, also auch das Staphylom, setzt als Bedingung ihres Entstehens einen Druck voraus, der auf die innere Wandung des

betreffenden Organes wirkend, grösser ist, als die Cohäsionskraft, mit welcher die constituirenden Elemente der Wandung ihre gegenseitige Lagerung zu behaupten vermögen.

§ 492. Ein auf die inneren Wandungen des Augapfels wirkender Druck ist schon mit der normalen Füllung der Bulbushöhle gegeben, er äussert sich in der Spannung der Häute und der eigenthümlichen Härte des Augapfels. Er wird zeitweilig in bedeutendem Grade verstärkt durch die gleichzeitige Contraktion zweier einander entgegengesetzter oder aber aller vier gerader Augenmuskeln, welche, den Bulbus in einem Bogen umspannend, nicht nur durch Annäherung ihrer beiden Endpunkte, sondern auch durch Verkürzung des Bogens in die Sehne und sofortige Compression des Augapfelinhaltes ihren Contractionsnisus geltend zu machen suchen [237].

Die Druckwirkung von Seite der Muskeln ist abhängig von der Spannung der Augapfelwandungen, nur dann, wenn diese gespannt sind, ziehen die Muskeln in Bogen, nur dann wird der Verkürzung des Bogens in die Sehne von Seite des Augapfelinhaltes wegen der Unmöglichkeit des Ausweichens ein Hinderniss gesetzt, eine Compression der Contenta bulbi ermöglicht.

§ 493. Auf dass sofort überhaupt ein Druck auf die inneren Wandungen des Augapfels ausgeübt werden könne, ist erste Bedingung, dass der Augapfel in einem gewissen Grade von Füllung bestehe. Diese ist aber nicht denkbar, ohne dass die Absonderungsorgane des Kammerwassers ihre Funktionstüchtigkeit bewahrt haben, als Haupterforderniss der Staphylombildung tritt sofort die Integrität der Ciliarfortsätze heraus.

Beer [238] hat dieses sehr wohl eingesehen und als Bedingung zur Entwickelung eines Staphylomes erklärt, „dass die Se- und Excretionsorgane der wässerigen Feuchtigkeit in der hinteren Augenkammer durch einen Entzündungsprocess in ihrer Funktion nicht beträchtlich beeinträchtigt, viel weniger vernichtet worden seien.“ Genaue Untersuchungen bestätigen die Wahrheit dieses Ausspruches.

Wo immer Staphylome innerhalb der vorderen Scleralöffnung vorkommen, deren Höhlung nicht mit metamorphosirten plastischen Exsudaten erfüllt ist, sind die Ciliarfortsätze ganz oder doch zum grossen Theile erhalten, blutreich, ohne Spur von Atrophie, die übrigen Organe der Augapfelhöhle, namentlich die Iris und Aderhaut mögen noch so sehr verändert, oder wohl auch theilweise ganz untergegangen sein.

§ 494. Immerhin ist aber die Erfüllung aller dieser Bedingungen zur Entstehung einer Ectasie nicht genügend, der von Seite des Augapfelinhaltes auf die Wandungen des Bulbus ausgeübte Druck, und wäre er auch durch die grösstmöglichste Kraftanstrengung der Muskeln verstärkt, ist unzureichend, um die gesunde Cornea auszudehnen.

Die Füllung des Augapfels und darin begründete Spannung der Häute kann den Normalzustand niemals in einem bedeutenden Maasse übersteigen, denn die Ansammlung der Feuchtigkeiten im Innern des Bulbus steht selbst wieder in Abhängigkeit von der Grösse des auf die Wandungen von innen her ausgeübten Druckes. Es ist eine Circulation in den bluthaltigen Organen des Augapfels und die sofortige Ausübung ihrer secretorischen Thätigkeit nur

so lange möglich, als der von Seite der Augapfelcontenta auf die Gefässwandungen ausgeübte Druck ein geringerer ist, als die Kraft, mit welcher das Blut in die Capillaren einströmt. Sobald der äussere Druck auf die Gefässwandungen ein stärkerer wird, vermindert sich der Blutzufluss und mit ihm die Sekretion, der Inhalt des Augapfels nimmt an Volum ab, indem fortwährend Feuchtigkeiten durch die Wandungen des Augapfels schwitzen. Der Druck der Augapfelcontenta auf die Wandungen des Bulbus steht immer im Gleichgewichte mit der Stromkraft des Blutes im Innern seiner Organe. Sobald das Gleichgewicht gestört wird, stellt es sich durch Zu- oder Abnahme der Absonderung wieder her, vorausgesetzt, dass die Secretionsorgane funktionstüchtig sind, und als solche müssen sie nach dem Vorhergehenden in Bezug auf die Staphylombildung angenommen werden.

Aber auch grösstmöglichste Verstärkung dieses Druckes durch Contraktionen der Augenmuskeln sind nicht fähig, den Widerstand der Cornea zu überwinden, dieses lehren die Berechnungen der senkrecht auf die Augenachse wirkenden Kraftmomente, ferner die Unveränderlichkeit der Cornealkrümmung unter den grössten Kraftanstrengungen der Augenmuskeln, noch mehr aber jene Fälle, in welchen intensive äussere Gewalten, auf den Augapfel wirkend, eher eine Berstung der Sclera, als eine Ausdehnung der Hornhaut herbeizuführen vermochten.

Auf dass ein Staphylom innerhalb der vorderen Scleralöffnung zu Stande komme, muss die Hornhaut in ihrer Resistenz, durch welche Ursachen es auch sei, vermindert, oder aber durch ein nachgiebigeres, wenigstens zeitweise ausdehnsameres, Gefüge ersetzt worden sein.

§ 495. Die Druckwirkung von Seite der den Augapfel füllenden Feuchtigkeiten ist eine stetige, fortdauernde, die in ihr bedingte Ausdehnung widerstandsloser gewordener Wandungsparthien muss daher auch eine allmälig und so weit fortschreitende sein, bis das Gleichgewicht zwischen der Resistenz der ectatischen Stelle und der Stromkraft des Blutes hergestellt ist.

Die Muskelwirkung ist eine temporäre, sie dehnt plötzlich die nachgiebiger gewordenen Parthien der Augapfelwand um ein Gewisses aus, und ist das Maass dieser Extension ein grösseres als das Gefüge vermöge der ihm zukommenden Elastizität wieder auszugleichen vermag, so entsteht ein Missverhältniss zwischen dem inextensiblen flüssigen Inhalte und dem vergrösserten Raumgehalte der Augapfelhöhle, welches Missverhältniss alsbald wieder aufgehoben wird durch vermehrte Absonderung des Kammerwassers, indem mit der Erweiterung der Höhle und dem Nachlassen des Muskeldruckes auch jener Druck verringert ist, welcher von Seiten des Bulbusinhaltes auf die Gefässwandungen der secretorischen Organe ausgeübt wird, diese Organe sofort, wie in grossen eröffneten Abscessen die Wände, congestionirt und zu vermehrter Sekretion bestimmt werden. Es nimmt der Inhalt des Bulbus an Masse zu, bis sich die Sekretionsorgane des Humor aqueus wieder unter jenem Drucke befinden, unter welchem ihre Absonderung mit der Resorbtion und Durchschwitzung durch die Bulbuswände ins Gleichgewicht kömmt. Der Bulbus erlangt so seine frühere Prallheit, die Ectasie ist aber gewachsen. Sie

wächst nun allmälig fort, bis wieder die Muskelwirkung eine ruckweise Ausdehnung in grösserem Maassstabe bewerkstelligt. So geht der Process fort, das Staphylom erreicht namhafte Grössen.

§ 496. Endlich haben die nachgiebiger gewordenen Theile das Maximum ihrer Ausdehnbarkeit erlangt, ein Wachsthum der Ectasie ist nicht mehr ermöglicht. Es bleibt das Staphylom auf dem nunmehr erreichten Umfange stehen, oder aber es berstet, gewöhnlich in Folge einer plötzlichen Zusammenziehung der geraden Augenmuskeln und entleert einen Theil des Augapfelinhaltes, unter Umständen wohl auch den grössten Theil der Augapfelcontenta mit einem hörbaren Geräusche und mit einer Kraft, welche Humor aqueus, Linse und Glaskörper auf Schuhweite nach vorn zu schleudern vermag.

Der Bulbus sinkt ein, faltet sich, die Rissränder kommen dadurch in gegenseitige Berührung, verlöthen und erlauben somit wieder die Ansammlung wässeriger Feuchtigkeiten, welche eine abermalige Füllung der Höhle, ein Hervortreten des Staphyloms, selbst ein Wachsthum und wiederholte Berstung vermitteln.

Häufig sind die Folgen der Berstung aber andere. Mit der Entleerung des Augapfels wird der auf den Gefässwandungen der bluthaltigen Organe des Augapfels lastende Druck ganz oder doch zum grossen Theile aufgehoben. Der in Folge dessen sich entwickelnde Zustand passiver Hyperämie mit seröser Ausschwitzung steigert sich dann gern zu wahrer Entzündung mit Exsudation plastischer Produkte auf die Oberfläche und in das Parenchym. Je nachdem diese Blasteme dann organisiren oder schmelzen, geht der Augapfel der Atrophie oder der Phthise entgegen, er füllt sich nicht mehr, sondern schrumpft zu einem faltigen, unansehnlichen Knopfe.

Es ist dieses namentlich oft der Fall, wenn die Linse und der Glaskörper schon vor der Entwickelung des Staphyloms verloren gegangen waren, oder bei dem Risse der ectatischen Parthie entleert wurden, denn dann sind begreiflicher Weise die Bedingungen zur Entzündung und ihren Ausgängen in weit höherem Grade gegeben. So lange die Linse oder doch wenigstens der nicht verflüssigte Glaskörper in dem Augapfelraume bestehen, kann der Bulbus nie gänzlich zusammensinken und es können sofort auch nicht die Gefässwandungen der inneren bluthaltigen Organe jeder Stütze beraubt werden. Daher sind selbst Abtragungen des Staphyloms mit dem Messer gewöhnlich nicht von Entzündungen der tieferen Gebilde des Augapfels gefolgt, die Exsudation beschränkt sich auf das Bereich der Wundöffnung und der Bulbus wird dadurch auf eine der Norm nahestehende Form zurückgeführt. Wo aber mit der Abtragung des Staphyloms der Augapfelinhalt ganz entleert wird, da ist fast immer Schrumpfung des Bulbus die Folge, und diese Schrumpfung wird nicht selten auf dem Wege einer suppurativen Entzündung eingeleitet, welche unter Umständen ungünstiger Art in Phlebitis der Orbita u. s. w. ausarten und selbst Pyämie mit ihren Folgen herbeiführen kann [239].

§ 497. Ein weiteres Eingehen in die Eigenthümlichkeiten der Staphylome wird ganz fruchtlos ohne gleichzeitige Erörterung der anatomischen Verhältnisse. Diese erfordert aber eine specielle Schilderung der einzelnen Formen. Ich wende mich daher zu dem

1. Hornhautstaphylome.

§ 498. Es ist dieses eine ständig gewordene Ausdehnung, Ectasie des Hornhautgewebes. Nur dort, wo Cornealsubstanz zugegen und ectatisch ist, kann von einem Cornealstaphylome die Rede sein. Es schliesst diese Begriffsbestimmung jedoch nicht das Vorhandensein von Neubildungen auf der ectatischen Parthie aus. Auf dass der Begriff des Hornhautstaphyloms erschöpft werde, ist nur erforderlich, dass die normwidrige Vortreibung der Bulbuswand nicht die Folge der Ausdehnung einer solchen Neoplasie, sondern des umgebenden eigentlichen Cornealgewebes sei.

§ 499. Schon daraus ergibt sich, dass die Formen des Hornhautstaphylomes sehr mannigfaltige sein müssen. Ich beginne mit jener, welche in den verschiedenen Lehrbüchern als

a. Keratoconus

als Staphyloma corneae pellucidum, Cornea conica, Hyperkeratosis, Ochlodes (nach Taylor) beschrieben wird.

§ 500. Pathognomonisch ist die Vorbauchung durchsichtiger Hornhautsubstanz über das Niveau der normalen Cornealconvexität unter der Gestalt eines stumpfen Kegels mit abgerundeter Spitze und gekrümmten Seiten.

Die Achse des Kegels variirt in allen Grössen bis 2‴, selten übersteigt sie $2^1/_2$‴ oder wohl gar 3‴ Länge, wo dann die Lidspalte nur schwer mehr geschlossen werden kann, das Staphylom zwischen den Lidrändern hervorragt.

Die Ausdehnung betrifft selten die Cornea in ihrem ganzen Flächeninhalte, in welchem Falle die Basis des Kegels mit dem Ursprungskreise der Hornhaut zusammenfällt, der einspringende Winkel am Scleralfalze verschärft, die Kegelspitze kugelähnlich wahrgenommen wird. Gewöhnlich ist nur ein Theil der Hornhaut ectatisch, der Fuss des Kegels ist von Hornhautparthien umgeben, welche dem freien Auge keine Krümmungsveränderungen erkennen lassen.

Je nach dem diese oder jene Stelle der Hornhaut staphylomatös erscheint, fällt die Spitze des Kegels in die nach vorn verlängerte Sehachse, oder aber seitlich. Im ersten Falle dacht sich der Kegel nach allen Seiten gleichmässig ab, seine Oberfläche bildet eine regelmässige Curve, im zweiten Falle steigt seine dem Scleralrande zugewandte Seite steil empor, während die anderen Seiten sich allmälig in die wenig oder gar nicht vorgebauchten Theile der Hornhaut verflachen.

Die Spitze des Kegels ist oft ganz durchsichtig, häufiger aber getrübt, neblig, wolkig oder opak, einem Epithelialflecke oder Leucome ähnlich, bisweilen selbst narbig. Die Seitenflächen sind stets vollkommen durchsichtig, glatt, spiegelnd.

§ 501. Die Gelegenheit zu einer genaueren Untersuchung des Keratoconus am Cadaver war bisher nur M. Jäger [240] und Walker [241] gegeben. Ersterer fand die fast gleichmässig, etwas kugelich ausgedehnte, rechte Hornhaut eines an Phthisis verstorbenen, seit Jugend blinden, 30jährigen

Mannes in der Mitte dreimal dünner als gewöhnlich, von der Dicke eines Postpapieres. Rings um diese, den Umfang einer mässig erweiterten Pupille darbietende, Stelle war die Cornea mächtig verdickt, und diese Verdickung betraf vorzüglich die mittleren Substanzlagen, das Cornealgewebe erschien hier homogen. An der Oberfläche war der Uebergang der beiden verschieden mächtigen Zonen der Hornhaut ein unmerklicher, an der hinteren Fläche aber ein plötzlicher, so dass der centrale verdünnte Theil von einem Wulste umgeben schien. Am linken Auge waren diese Verhältnisse etwas weniger ausgeprägt. Walkers Befund ist ganz übereinstimmend.

Die bei Punktionen des Keratoconus gemachten Erfahrungen compensiren wesentlich die am Cadaver gewonnenen Erkenntnisse. Allenthalben fand man die Spitze des Kegels sehr stark verdünnt, die Seitentheile aber entweder von normaler Dicke oder in ihrer Mächtigkeit verstärkt.

§ 502. Nach allem dem ist wohl der Schluss nicht sehr gewagt, dass alle unter den vorhin aufgeführten Namen beschriebenen Cornealfehler nichts weniger als solide, auf- oder eingelagerte Massen, eine Art Hypertrophie der Hornhaut seien, dass sie vielmehr als wahre Ectasien mit Verdünnung der am meisten ausgedehnten Theile betrachtet werden müssen. Die Vertheidiger jener Ansicht, nach welcher der Keratoconus wesentlich in Substanzwucherung begründet, in seinem Gefüge solid sein soll, führen auch nicht die kleinste Spur irgend eines Beweises in das Gefecht, sie basiren ihre Behauptung lediglich auf das äussere Ansehen.

Wäre der Kegel solid, so müsste sein Mittelstück als eine Linse mit starker Convexität, schwacher Concavität und einer bedeutenden Achse fungiren. Da die Iris und Pupille jedenfalls innerhalb deren Focus gelegen wäre, müsste, wenn überhaupt die Dicke der Kegelspitze ein Durchtreten der Lichtstrahlen erlaubte, die Regenbogenhaut und das Sehloch sehr vergrössert gesehen werden, sobald das beobachtende Auge in der verlängerten Kegelachse steht; steht letzteres aber seitwärts, so müsste wegen der Grösse des Neigungswinkels, in welchen die vordere und hintere Fläche der Kegelseiten convergiren, die Iris und Pupille je nach der Lagerung des beobachtenden Auges in sehr verschiedenen Stellungen und Gestalten erscheinen. So auffällige Phänomene könnten wohl keinem Beobachter entgehen, der einige Berücksichtigung seiner Wahrnehmungen beanspruchen zu können glaubt. Es ist aber bisher noch nirgends eine solche Beobachtung veröffentlicht worden. Ich glaube daher mit vollem Rechte den Keratoconus als Staphylom betrachten zu können.

Nur nach diesen Vorausschickungen ist es möglich, die übrigen Erscheinungen des Keratoconus einigermaassen zu würdigen.

§ 503. Die Glätte der Oberfläche, sowie der namhafte Brechungsindex der Cornealsubstanz sind der regelmässigen Reflexion auffallenden Lichtes sehr günstig. Kleine leuchtende Objekte, welche in der verlängerten Kegelachse liegen, erzeugen auf der Spitze des Keratoconus, wenn sie nicht getrübt ist, Spiegelbilder, welche je nach der Grösse der Convexität und der Distanz des Gegenstandes mehr weniger verkleinert erscheinen und durch mannigfache Verzerrungen die Irregularität der Curve beurkunden. An den Seitenwandungen des Kegels kann sich unter solchen Verhältnissen wegen der in jeder Zone des Kegels veränderten Neigung der Strahlen kein Bild reflektiren

es erscheint den Gesetzen conischer Spiegel entsprechend im Bereiche der Pupille ein leuchtender Ring von der Farbe des auffallenden Lichtes [242]. Von Gegenständen, welche ausserhalb der verlängerten Kegelachse liegen, reflektiren sich an den Seiten des Kegels Bilder, in welchen der horizontale Durchmesser der Objekte wegen der Convexität der Kegelseiten, entsprechend der Distanz des Gegenstandes, verkleinert, aber geradelinig wahrgenommen wird, während die senkrechten Durchmesser des Objektes je nach der grösseren oder geringeren Neigung der Kegelseiten gekrümmt, nach hinten zu concav erscheinen. Häufig ist das Spiegelbild auch ganz unregelmässig verzerrt, es deutet dann nach dem grossen Physiker Brewster Unebenheiten auf der Oberfläche der ectatischen Hornhautparthie an [243].

Schon parallel zur Kegelachse einfallende Strahlen gelangen unter einem sehr kleinen Neigungswinkel auf die Seiten des Kegels, es muss bei der Glätte der Kegeloberfläche ein bedeutender Antheil des auffallenden Lichtes regelmässig zurückgeworfen werden, und zwar ein um so grösserer Antheil, je geringer der Neigungswinkel der Kegelseiten ist. Die Intensität des reflektirten Lichtes muss ferner durch Vergrösserung des Einfallswinkels wachsen. Dieses geschieht auf allen Punkten der Kegeloberfläche, mit Ausnahme des Kegelscheitels, wenn das leuchtende Objekt in der verlängerten Kegelachse näher gerückt wird, an einzelnen Seiten des Kegels aber, wenn das Objekt nach der den letztern entgegengesetzten Richtung aus der Kegelachse heraustritt. Daher funkelt der Keratoconus bei greller Beleuchtung und gewissen Stellungen zur Lichtquelle nach Art eines Krystalles.

§ 504. Die Intensität des reflektirten Lichtes steht im umgekehrten Verhältnisse zu jener des durchgelassenen. Es wird die scheinbare Helligkeit der von äusseren Objekten auf der Netzhaut projicirten Bilder oder Zerstreuungskreise demnach eine relativ um so geringere sein, in je grösserem Maasse die Bedingungen zur Reflexion an der Kegeloberfläche gegeben sind. Es erklärt sich daraus zum Theile die mit Keratoconus eines höheren Entwickelungsgrades gewöhnlich einherschreitende bedeutende Gesichtsschwäche.

Es kann aber die Reflexion niemals eine totale werden, selbst dann nicht, wenn der Kegel ein sehr spitzer, und die Lichtquelle in der verlängerten Kegelachse gelegen ist, denn Strahlen, welche in der Richtung der Tangenten auf die gekrümmten Kegelseiten fallen, werden von der hintern Cornealfläche noch unter Winkeln in den Humor aqueus gebrochen, die den Grenzwerth nicht erreichen [244].

§ 505. Das Unvermögen solcher Augen mit stark entwickelten Keratoconis, äussere Objekte wahrzunehmen, kann daher nicht allein auf die Intensität der Lichtreflexion geschoben werden, sie erklärt sich zum anderen Theile aus den eigenthümlichen Refractionsverhältnissen.

Strahlen, welche auf die Spitze eines Hornhautkegels von bedeutenderer Achsenlänge fallen, können nie auf der Netzhaut zu einem Bilde vereinigt werden. Sie kommen nämlich wegen der Verkürzung des Krümmungsradius an der Kegelspitze sehr früh zur Vereinigung und dieser Vereinigungspunkt fällt gewöhnlich wegen der vergrösserten Entfernung der Linse und deren Dicke innerhalb des Krystallkörpers, es kann dann gar kein Bild mehr hinter

der Linse zu Stande kommen, die Linse tritt der Vereinigung der Strahlen zu einem Bilde entgegen [245]. Insofern kann die Entfernung der Linse aus der Sehachse nach W. Adams einige Verbesserung des Sehvermögens erzielen, wenn damit auch die Vereinigunsweite der in der Kegelspitze gebrochenen Strahlen nicht auf positive Weise um ein Merkliches vergrössert wird [246], sondern nur Zerstreuungskreise von geringerem Durchmesser ermöglicht werden.

Jedoch gesetzt auch, die Kegelspitze sei eine sehr stumpfe, abgerundete, und es seien durch Entfernung der Linse aus der Sehachse die von sehr nahen Objekten zur Netzhaut gelangenden Strahlen in Zerstreuungskreisen von so geringem Durchmesser concentrirbar, dass dadurch eine Wahrnehmung des Objektes, wenn auch eine nicht ganz deutliche, möglich würde, so muss diese letztere wieder durch jene Strahlen aufgehoben werden, welche auf die Seitentheile des Kegels gelangen. Da unter solchen Verhältnissen das Objekt in der Kegelachse gelegen vorausgesetzt werden muss, sind die Einfallswinkel der auf die Kegelseiten fallenden Strahlen in jeder Zone des Kegels andere, es muss sofort die Vereinigungsweite der Strahlen für jede Kegelzone eine andere sein, und das von der Kegelspitze auf der Netzhaut erzeugte Bild von einer Unzahl Zerstreuungskreisen verschiedenen Durchmessers und verschiedener Lichtintensität gedeckt werden. Es muss die Wahrnehmung des Netzhautbildes um so mehr gestört werden, wenn, wie das häufig geschieht, die Seiten des Kegels ungleichmässig gekrümmt, der Kegel ein schiefer, unregelmässiger ist.

Es beruht sohin Traver's [247] Erfahrung, dass das confuse Sehen sehr vermindert wird, wenn der Kranke durch eine Oeffnung von der Weite der Pupille in einem schwarzen, $^1/_4$'' und mehr dicken Holzschirm sieht, auf physicalischen Grundlagen. Immerhin setzt aber eine solche Verbesserung des Sehens voraus, dass überhaupt ein Sehen durch die Kegelspitze möglich sei, was aber nach dem Vorhergehenden bei Kegeln von einiger Achsenlänge nicht der Fall ist, wie auch Mackenzie nach seinen Versuchen behauptet. Eine solche Verbesserung des Gesichtes durch Schirmlöcher ist nur bei geringen Entwickelungsgraden des Keratoconus denkbar. Hier sind aber auch die Brechungsverhältnisse ganz andere.

Im Beginne der Krankheit hat die Convexität der ectatischen Stelle nur wenig zugenommen, die Vereinigungsweite der darin gebrochenen Strahlen kann nur wenig verkürzt sein, und fällt bei nahen Objektdistanzen jedenfalls noch ein beträchtliches Stück hinter die tellerförmige Grube. Sie wird durch die Brechung in dem Krystallkörper nur wenig verkürzt, und die auf die Netzhaut projicirten Zerstreuungskreise müssen daher von geringem Umfange und um so grösserem scheinbarem Glanze sein, als unter solchen Verhältnissen die regelmässige Reflexion des Lichtes an der Kegeloberfläche nur eine sehr unbedeutende sein kann. Unter derartigen Umständen kann die Entfernung der Linse aus der Sehachse begreiflicher Weise von wahrhaftem Nutzen sein, auch Anwendung von Zerstreuungsgläsern kann durch Vergrösserung der Vereinigungsweite der Strahlen das Sehvermögen merklich bessern, besonders da die Neigungswinkel der Strahlen auf die Kegeloberfläche so bedeutend grosse sind, dass ihre Verminderung durch die Brechung in der Concavbrille und die sofortige Vermehrung der Lichtreflexion in Bezug auf den scheinbaren Glanz der Netzhautbilder von keinem grossen Belange wird. Mehr aber als Entfernung der Linse und Zerstreuungsgläser müssen Travers's Schirmlöcher leisten, indem sie nur Strahlen

von fast gleicher Richtung auf die Kegelspitze gelangen lassen und den störenden Einfluss der seitlichen Strahlen vernichten.

Immerhin müssen aber seitliche Objekte besser, schärfer gesehen werden, als solche, welche in der Kegelachse gelegen sind. Mackenzie [248] hat dieses durch Versuche ermittelt und die tägliche Erfahrung lehrt es, dass Augen mit conischer Hornhaut den Objekten die Seiten des Keratoconus zuwenden. Die seitlichen Theile des Kegels sind nämlich die am wenigsten in ihrer Krümmung veränderten, das von ihnen erzeugte Bild muss zwar bei seitlicher Lagerung des Objektes etwas verzerrt, immer aber noch erkennbar sein, denn bei solcher gegenseitiger Stellung des Objektes und der Kegelseite werden die Einfallswinkel geringer und das von der Kegelseite erzeugte scheinbare Bild muss um so weiter hinter die Linse fallen, als der Krümmungsradius der Kegelseiten im Vergleich zu jenem der normalen Hornhautconvexität zunimmt, und die Distanz der Linse von den Kegelseiten nicht bedeutend vergrössert ist. Es werden somit Strahlen, welche unter solchen Verhältnissen auf die Seitentheile des Kegels fallen, näher der Netzhaut vereinigt, und sohin in Zerstreuungskreisen von viel geringerem Umfange auf der Netzhaut projicirt, als Strahlen, welche auf die Spitze des Kegels fallen.

Es ist leicht einzusehen, dass besonders unter den letzterörterten Verhältnissen Travers's Holzschirme von besonderem Nutzen sein können. Dann ist aber auch noch ein Mittel zur Verbesserung des Sehens darin gegeben, dass der Kranke mit den halbgeschlossenen Lidern das Auge möglichst comprimirt. Mackenzie behauptet, dass dadurch bisweilen selbst das Lesen ermöglicht werde. Es ist dann der grösste Theil der Kegelseiten bedeckt, und es bleiben dem Lichte nur noch zwei Segmente von den Seiten krummer Cylinder zugänglich, welche sich an der Kegelspitze unter einem gewissen Winkel schneiden. Bei seitlicher Lagerung des Objektes fallen die Strahlen immer nur auf ein oder das andere Segment, und werden hier nach den Gesetzen gebrochen, welche überhaupt für krumme Cylinderflächen gelten. Dieses beweisen schon die gleichzeitigen Reflexionsphänomene, denn es erscheinen die Spiegelbilder in Form glänzender Streifen im Bereiche der Pupille, wie M. Jäger zuerst beobachtet hat. Es müssen demnach die horizontalen Durchmesser der Objekte entsprechend der grössten oder geringeren Krümmung der Cylinderachse etwas verkleinert oder vergrössert, aber geradelinig, die verticalen Durchmesser aber wegen des kurzen Radius der Cylinderperipherie verkleinert, die Objekte somit etwas verunstaltet wahrgenommen werden. Indess wird dieser letztere Uebelstand wesentlich vermindert durch die Compression des Kegels, wodurch der Krümmungsradius des blosliegenden Cylindersegmentes bedeutend vermehrt wird. Einige Verunstaltung der Bilder hebt aber ihre Wahrnehmung und Erkenntniss nicht auf, um so mehr, als durch Bedeckung des grössten Theiles der Kegeloberfläche das Bild im hohen Grade an Schärfe der Begrenzung gewinnt.

Doch nicht alle Verzerrungen der Netzhautbilder lassen sich aus den bisher erörterten Brechungsverhältnissen ableiten. Ein grosser Theil ganz unregelmässiger Verzerrungen ist auf Rechnung von Unebenheiten auf der Cornealoberfläche zu schreiben, wie schon Brewster aus den Verzerrungen der Spiegelbilder geschlossen hat.

Letzterer leitet aus diesen Unebenheiten zugleich das bei Keratoconis

geringerer Entwickelung nicht selten vorkommende Mehrfachsehen ab. Ich habe schon an einem anderen Orte [249] die Unmöglichkeit dargethan, dass durch Unebenheiten an der Cornealoberfläche, welche dem freien Auge gar nicht sichtbar sind, von Einem Objekte mehrere, besonders gleichgrosse Bilder erzeugt würden. Ich erkläre die Polyopie aus der doppelten Brechung einzelner, unter bestimmten Winkeln in den Glaskörper fallender Strahlenbündel.

Die Umsäumung dieser Bilder mit prismatischen Farben ist meiner Ansicht im hohen Grade günstig, der Beweis wird sich leicht aus der Ermittlung der Polarisationsverhältnisse herstellen lassen. Mittlerweile bleibt für die prismatischen Farben noch die Erklärung aus der Farbenzerstreuung möglich, welche an den, nach Art eines Prismas wirkenden, convergirenden, beiden Oberflächen des Keratoconus, besonders an dem Uebergange des dicken in den dünnen Theil sehr leicht stattfinden könnte.

§ 506. Nach der Ursache des Keratoconus forschend, wirft sich vor Allem die Frage auf: was der Grund der Resistenzverminderung in einem Theile der Hornhaut sei? Ich sage: in einem Theile der Hornhaut, denn die kegelförmige Vortreibung der Hornhaut setzt nothwendig voraus, dass die Lockerung und sofortige Abnahme der Widerstandskraft an der, der Spitze des Conus entsprechenden, Cornealparthie am grössten war, und von hier aus ringsum allmälig eine geringere wurde. Der anatomische Befund ist ein weiterer Beleg für die Richtigkeit dieser Praesumtion.

Viele Hypothesen sind in dieser Beziehung aufgestellt worden, und bei der Unmöglichkeit, sie zu erweisen, oder zu widerlegen, muss der Möglichkeit Raum gegeben werden, dass die Resistenzverminderung nicht immer durch ganz gleiche Processe eingeleitet werde.

Es sind mehrere Fälle von angeborenen Keratoconis niederer Entwickelungsgrade bekannt, und Ammon [250] fand damit eine eigenthümliche Art von Spitzkopf combinirt, indem der Schädel sehr schmal und von der Gegend der Orbita an sehr stark in die Höhe gebaut war. Seiler [251] benützt diese Schädelbildung zur Entwickelung einer Hypothese über die Pathogenie des Keratoconus. Er glaubt, dass die abnorme Schädelbildung auf eine zu lange andauernde Ansammlung von Wasser in der Gehirnblase und daher langsam von Statten gehende Anbildung von Gehirnmasse schliessen lasse, die natürlich, da die Augenblase mit der Gehirnblase zusammenhängt, sich auch auf das Auge fortpflanzen muss. Indess wird eine theilweise Ausdehnung der Bulbuswand, in specie eine partielle Ectasie der Cornea, aus einer abnormen Wasseranhäufung in der Anlage des Auges kaum Jemanden begreiflich sein, und Seiler's Ansicht verliert noch mehr an Halt durch den häufigen Mangel des Spitzkopfes bei der conischen Hornhaut.

Ist eine abnorme Schädelbildung und sofort eine abnorme Formation des Gehirns mit der Ectasie in causalem Zusammenhange, so dürfte sich das pathogenetische Moment viel einfacher aus Pickford's [252] Hypothese entwickeln lassen, nach welcher mangelnde Innervation und dadurch bedingte krankhafte Action der Blut- und Lympfgefässe dem Keratoconus zu Grunde liegt. Subtrahirt man davon die abnorme Wirkung der Blut- und Lymphgefässe, welche in der Cornea fehlen, so restirt die krankhafte Innervation, mit der wohl eigentlich gar nichts gesagt wäre, wenn Pickford nicht in den folgen-

den Zeilen die ihn leitende Idee dadurch erklärte, dass er den, dem Keratoconus zu Grunde liegenden Erweichungsprocess mit jenen Verschwärungen zusammenstellte, welche nach Entfernung des Ganglion cervicale supremum, bisweilen bei bösartigen Choleraepidemien, und nach Mackenzie bei abgemagerten Kindern beobachtet werden, und im letzteren Falle ohne viele sichtbare Entzündung oder selbst ganz ohne Entzündung die Cornea perforiren, oder doch wenigstens eine Verdünnung und Prominenz der Cornea zur Folge haben. Es lässt sich sohin Pickford's, bis jetzt am meisten applaudirte, Hypothese auf Malacie, zum Theile aber auch auf Entzündung zurückführen, besonders, wenn man die Keratitis in dem Sinne nimmt, in welchem ich sie betrachten zu müssen glaube.

Dass übrigens Entzündung die Hauptursache des Keratoconus in vielen Fällen abgebe, lehrt die Durchsicht der über die kegelige Hornhaut existirenden Abhandlungen. Es wurde der Keratoconus sehr oft aus entzündeten, in Ulceration begriffenen und selbst narbig überzogenen Hornhautstellen hervorgehend beobachtet [253] und die in den meisten Fällen vorhandene Trübung der Spitze lässt besonders desswegen eine Begründung des Keratoconus in Entzündung vermuthen, weil sie auch bei sehr niederen Entwickelungsgraden, wo die Entblössung der Spitze und eine besondere Reibung derselben an den Lidrändern nicht gegeben ist, häufig vorkömmt [254]. Stellt doch schon die bei Pannus, besonders dem trachomatosus, so oft zu beobachtende Vortreibung der Hornhaut den Einfluss klar vor die Augen, welchen Entzündung auf die normale Resistenz des Hornhautgewebes ausübt. Das, jede Entzündung begleitende, Oedem der umliegenden Theile kann in der Cornea eben so gut Lockerung des Gewebes nach sich ziehen, als in anderen Körpertheilen, und ist die Aufsaugung abgelagerter plastischer Elemente nicht Gegenstand täglicher Beobachtung? Aus der Ectasia ex panno resultirt dann ein Keratoconus. Selbst für angeborene Hornhautkegel lässt sich eine solche Pathogenese nicht von der Hand weisen, indem sie so häufig mit Spuren foetaler Entzündungen in den verschiedensten Organen des Bulbus zur Welt gebracht werden [255].

Bei genauer Erwägung aller Umstände findet man, dass sich selbst in jenen Fällen, in welchen die Entwickelung eines Keratoconus ohne alle Entzündungsphänomene, ohne Trübung der Spitze in die Wahrnehmung tritt, die Möglichkeit, ja sogar die Wahrscheinlichkeit einer Begründung in einer lang vorhergegangenen, vielleicht auch foetalen Entzündung der Hornhaut vertheidigen lässt. Ich glaube die Gründe dafür um so mehr anführen zu müssen, als bisher kein einziger Fall bekannt ist, in welchen Malacie im eigentlichen Wortsinne, namentlich aber jene Form derselben, welche offenbar in mangelnder Innervation durch pathologische Processe im Ganglion Gasseri oder cervicale supremum bedingt ist, und die Bedingungen zur Entwickelung eines Keratoconus im höchsten Grade setzt, eine staphylomatöse Vortreibung der Cornea veranlasst hätte. Wie oft heilen nicht ziemlich tiefe Geschwüre oder Facetten als Folgen herpetischer Efflorescenzen ohne eine Spur ihrer Existenz zu hinterlassen, durch Hebung des Geschwürsbodens, indem die Grundsubstanz innerhalb der Interlamellarräume vermehrt wird? Lässt sich nicht vermuthen, dass diese Stellen eine Resistenzverminderung in Bezug auf die umgebenden Theile beibehalten, und unter gegebenen Bedingungen zur Staphylombildung sich hervorbauchen? Der Keratoconus scheint dann aus ganz normalen Hornhautparthien

emporzusteigen, und der Arzt wird durch die, ganz gewöhnlich falschen, Relationen des Kranken bestimmt, den Schein als Wahrheit zu nehmen. Stimmt mit dieser Ansicht nicht der Umstand überein, dass schwächliche, scrofulöse Individuen, welche so gerne den Herpes acquiriren, am häufigsten den Keratoconus darbieten?

Es ist aber auch noch das Hervorgehen des Keratoconus auf eine andere Weise denkbar. Eine Keratitis hinterlässt durchaus keine wahrnehmbare Spur, sie hatte aber eine dem freien Auge unsichtbare Vortreibung der Cornea erzeugt, welche einige Verkürzung der Sehweite mit sich führt, jedoch nicht berücksichtigt oder mit gewöhnlicher Myopie zusammengeworfen wird. Sie besteht in diesem Zustande Jahre lang, bis endlich durch irgend eine Ursache der auf der Hinterfläche der Cornea lastende Druck in hohem Grade vermehrt wird, z. B. durch heftiges Husten, Brechen, Schreien u. s. f. Der Druck wirkt unter solchen Umständen nicht mehr auf alle Theile der Hornhaut gleichmässig, die Resultirende der Muskeldruckkräfte trifft die Spitze des noch kaum wahrnehmbaren Kegels unter einem grösseren Winkel, als die Seiten, die Kraft, welche die Spitze auszuhalten hat, ist demnach weit stärker. Ist dann die Möglichkeit des Nachgebens an dieser Stelle nicht gegeben? Sobald aber ein Nachgeben an der Spitze stattfindet, muss das Missverhältniss der Druckkräfte noch wachsen, indem mit der Abnahme des Neigungswinkels der Kegelseiten auch die Winkel abnehmen, unter welchen die Druckkräfte der Muskeln auf die letzteren wirken. So entsteht ein Keratoconus möglicher Weise auf Augen, die scheinbar ganz normal gebildet, nur kurzsichtig waren.

Es sind dieses lauter Möglichkeiten, die sich nicht thatsächlich beweisen, aber gewiss auch nicht widerlegen, und nur durch die so unzuverlässlichen Angaben der Kranken bestreiten lassen.

§ 507. Man sieht leicht ein, dass unter solchen Verhältnissen der Keratoconus *wachsen* könne, ohne irgend welche entzündliche Erscheinungen oder Sensibilitätsstörungen im Gefolge zu haben. Er erreicht so die oben angeführten, namhaften Grössen und es geschieht dann oft, dass sich die bisher blanke Spitze *trübt*. Ich glaube den Grund davon in dem Umstande zu finden, dass bei dem Lidschlage die Thränen nicht über die Kegelspitze geleitet werden, und dessen Epithel sofort um so leichter vertrocknen muss, als der Kegelscheitel schwerer von den Lidern bedeckt und daher der athmosphärischen Luft mehr ausgesetzt ist, als eine Cornea mit normaler Krümmung.

Niemals berstet der Kegel, ausser in Folge der Einwirkung äusserer mechanischer Gewalten [256]. Es wäre möglich, dass die Ursache davon darin gelegen ist, dass die, Staphylome zur Berstung bringende Muskeldruckwirkung durch Nachgeben jener Hornhauttheile aufgehoben wird, welche den Fuss des Kegels umgeben und mit diesen letzteren einen nach hinten vorspringenden Winkel bilden, bei dem Nachgeben also gar nicht gedehnt zu werden brauchen.

§ 508. Innig verwandt mit dem Keratoconus, durch gleichmässige Ausdehnung sämmtlicher Theile der Hornhaut und gleichzeitige Scleralectasie aber verschieden ist eine Form des Staphyloms, welche am besten bezeichnet werden dürfte als

b. Durchsichtiges Totalstaphylom der Cornea.

Fehlerhafte Anschauung der zu Grunde liegenden krankhaften Processe haben gemacht, dass es gewöhnlich als Theilerscheinung eines hydropischen Augenleidens, des Hydrophthalmus anterior, aufgeführt wird.

§ 509. Es ist dabei der an der Scleralgrenze einspringende Winkel verstrichen, die Hornhaut und der angrenzende Theil der Sclera sind in Gestalt Eines Kugelsegmentes hervorgetrieben, dessen Radius jenen der Cornea und des Scleralsphäroides weit, um das doppelte und selbst mehrfache, übertrifft.

Der Durchmesser der Cornea ist um das doppelte und selbst noch mehr verlängert und dem entsprechend der Flächeninhalt vermehrt. Ihre Oberfläche ist glatt, spiegelnd, das Parenchym von normaler Durchsichtigkeit oder aber etwas grünlich und nach Art atrophischer Hornhäute trüblich, bei höheren Entwickelungsgraden der Krankheit selbst wolkig oder neblig trüb von aufgelagerten und eingelagerten fremden Formelementen.

Uebereinstimmend mit der Zunahme des Cornealdurchmessers ist auch die vordere Scleralöffnung stark erweitert, es ist der Vordertheil der weissen Augenhaut bedeutend ausgedehnt, verdünnt und durchscheinend. Er umgibt den Ursprungskreis der Hornhaut in Gestalt einer 3‴—4‴ und mehr breiten bläulichen Zone [257].

Es beschränkt sich nun entweder die Ectasie auf den vorderen Theil der Sclera oder aber ist die Sclera ihrer ganzen Ausdehnung nach ectatisch. Im ersten Falle bildet die ausgedehnte vordere Scleralhälfte die Zone eines spitzen Kegels, auf der nach vorne das aus der Cornea und dem Randtheile der Sclera gebildete Kugelsegment aufsitzt, während sie nach rückwärts mit der hintern nicht verdünnten Scleralhälfte in Verbindung steht, welche letztere entsprechend der Vergrösserung des Augapfeläquators an Durchmesser zugenommen, an Convexität aber abgenommen hat, in Gestalt einer flachen Schale den Augapfelraum von hinten schliesst. Der Bulbus nimmt unter solchen Umständen die Form eines Eies an. Im zweiten Falle aber gestaltet sich der Augapfel zu einer Kugel von Dimensionen, welche die Norm um das doppelte und mehrfache übertreffen.

In beiden Fällen ist die Orbita nicht hinreichend, den vergrösserten Augapfel zu fassen, sein Vordertheil ragt über den Scleralrand weit hervor, presst die Lider nach vorne, diese können den Bulbus nur schwer bedecken, die Lidspalte wird weit auseinandergesperrt, das Auge glotzt (Buphthalmus).

Die Vorderkammer ist bedeutend an Umfang und Tiefe vergrössert, von wasserklarem Kammerwasser erfüllt. Die Iris erscheint im hohen Grade ausgedehnt. Ihr Ciliarrand hat entsprechend der Verlängerung des Cornealdurchmessers an Peripherie zugenommen. Die Pupille ist im Vergleiche zur Norm etwas erweitert, niemals aber so bedeutend, dass die Breite des Diaphragmas nicht auf merkliche Weise gestiegen sein sollte. Die Pupille ist träge beweglich, oft starr. Mitunter flottirt die Regenbogenhaut. Entfärbung derselben, Varicosität, theilweise Anheftungen ihres Pupillarrandes an die Vorderkapsel, ja gänzliche Schliessungen des Sehloches mit plastischem Exsudate und gleichzeitige Adhäsionen an die vordere Fläche der cataraktosen Linse deuten auf vorhergegangene heftige Entzündungen.

§ 510. Die näheren pathologisch anatomischen Verhältnisse der fraglichen Krankheit sind unbekannt. Ich bekam noch keinen Fall zur Sektion, diejenigen Aerzte aber, welche sich der Gelegenheit dazu erfreuten, beschränken sich darauf, die Hornhaut bald als verdickt, bald als verdünnt, und den Glaskörper als verflüssigt anzugeben, sofort die Hydrophthalmie als eine gemischte zu erklären.

Ich glaube, dieser Mangel wird sich aus meinen vielfachen Untersuchungen der nächstfolgenden, durch grösste Verwandtschaft sich enge anschliessenden Formen des Staphyloms, wenigstens zum Theile, ergänzen lassen.

Für grossartige Veränderungen in der Netzhaut und der Aderhaut sprechen schon die ungewöhnliche Form und öftere Ausdehnung der hinteren Scleralparthien, sowie auch die mit höheren Entwickelungsgraden der Krankheit stets einhergehende Unfähigkeit des Auges, das Licht zu empfinden. Buphthalmi sind constant amaurotisch, ein Zustand, der sich durchaus nicht als eine blosse Steigerung jener Gesichtsstörung betrachten lässt, welche gleich im Beginne der Krankheit auftritt und in der verminderten Convexität der Cornea zum Theile begründet ist.

§ 511. Was die letztere anbelangt, sind die Autoren noch nicht einmal einig, ob die fragliche Form des Staphyloms im Beginne das Sehen naher oder ferner Gegenstände mehr beeinträchtige. Die Einen meinen, Presbyopie begleite die ersten Anfänge der Krankheit, die anderen Myopie.

Die Vergrösserung des Krümmungsradius der Cornea spricht für das schärfere Sehen ferner Gegenstände. Es wäre indess möglich, dass in einzelnen Fällen das bessere Gesicht für nahe Gegenstände sich daraus erklären liesse, dass die Grösse der auf die Netzhaut geworfenen Zerstreuungskreise in weit geringerem Maasse zunimmt, als das Quadrat der Objektsdistanz abnimmt, dass sofort der mit der Annäherung des Objekts wachsende scheinbare Glanz der, auf die Netzhaut geworfenen Zerstreuungskreise an Deutlichkeit ersetzen könne, was an Schärfe der Begrenzung verloren geht, und das Sehen um so mehr verbessern müsse, als die häufig schon im Anfange miterkrankte Netzhaut lichtstärkere Eindrücke bedarf, um überhaupt eine Wahrnehmung zu vermitteln. Es kann aber auch die bald grössere bald geringere Verlängerung der Sehachse des ectatischen Auges von namhaftem Belange für das Sehen naher und ferner Objekte werden.

§ 512. Ueber die Aetiologie des durchsichtigen Totalstaphylomes der Cornea sind die allerseltsamsten Dinge gefaselt und nacherzählt worden. Unterdrückte Ausschläge, Fussschweisse u. dgl. spielen dabei eine Hauptrolle.

Missverhältniss zwischen Secretion und Resorbtion des Humor aqueus sollen alles erklären und sofort die Einreihung unter die Hydropes rechtfertigen. Ich glaube nach dem, was ich von Staphylombildung gesagt habe, eine specielle Widerlegung dieser Ansicht als unnöthig übergehen zu können. So leicht es indess ist, das Falsche oder doch höchst Ungenügende der bisher aufgestellten Hypothesen darzuthun, so schwer ist es bei dem gänzlichen Mangel leitender pathologisch anatomischer Forschungen die Pathogenie auf positive Weise zu entwickeln, die Ophthalmologie steht in dieser Beziehung, so wie in den meisten anderen, noch dort, wo sie Beer gelassen.

Sicher ist der zu Grunde liegende Process kein auf die Hornhaut

beschränkter Ausdehnung dass sich ein Totalstaphylom der Cornea in der in Rede stehenden Form entwickele, ist eine unerlässliche Bedingung, dass wenigstens der Vordertheil der Sclera gleichzeitig an Resistenz abnehme und ausgedehnt werde, denn so lange der Durchmesser der vorderen Scleralöffnung nicht zunimmt, kann aus stereometrischen Gründen eine Flächenausdehnung der Hornhaut mit Vergrösserung ihres Krümmungsradius nicht stattfinden; so lange entwickelt sich unter den, der Staphylombildung zu Grunde liegenden Verhältnissen kein kugeliges Totalstaphylom, sondern es resultirt im günstigsten Falle ein der Hutform sich nähernder Keratoconus.

Dadurch unterscheiden sich diese beiden Formen wesentlich, so wesentlich, dass im entgegengesetzten Falle, bei ungleichmässiger Resistenzverminderung und sofortiger kegelförmiger Vortreibung der Cornea, wenn gleichzeitig der Vordertheil der Sclera und namentlich ihre vordere Oeffnung ausgedehnt ist, die Ectasie nicht mehr als Keratoconus, sondern als Staphylom der in Rede stehenden Form betrachtet werden muss und wird [258].

Die Ausdehnung der Sclera ist eine gleichmässige, und durchaus nicht in Einrissen einzelner Schichtenlagen des sehnigen Gewebes begründete. Sie setzt eben, so wie die Cornealectasie Aufweichung des Gefüges voraus. Nach der Analogie mit der nächstfolgenden Form lässt sich selbe am allereinfachsten auf Entzündung zurückführen, welche in dem episcleralen lockeren Zellgewebe einherschreitend mit ödematöser Infiltration, Schwellung, des anliegenden dichten Scleralgefüges combinirt ist.

Es stimmt damit ganz die Angabe der meisten Autoren überein, dass Quetschungen und Wunden der äusseren Augapfelgebilde am häufigsten den Grund zur Entwickelung solcher Staphylome abgeben; es stimmen damit überein die im Inneren des Augapfels vorfindigen Alterationen, am meisten aber die Behauptung des als nüchternen Beobachter bekannten J. Fischer, welcher sie „am häufigsten verbunden mit Pannus bei chronisch granulöser Entartung der Lidschleimhaut beobachtet hatte, nicht selten auch nach acuter Bindehautblennorrhoe ohne Pannus, und als Folge traumatischer, rheumatischer und scrofulöser Hydromeningitis [259].“ Ophthalmoblennorrhoea neonatorum wird übrigens häufig auch von anderen Schriftstellern angeschuldigt.

§ 513. Man könnte auch die auf der Scleralectasie zur Entwickelung kommenden Gefässerweiterungen als einen Grund für die Richtigkeit der aufgestellten Behauptung benützen, indess ist die Varicosität der die Sclera durchbohrenden Gefässe eben so leicht aus der Zerrung des Scleralgewebes zu erklären, wodurch es geschieht, dass die in schiefen Richtungen durchtretenden Gefässe comprimirt und so in ihrer Leitungsfähigkeit beeinträchtigt werden. Es wird diese letztere Erklärungsweise um so plausibler, als Gefässerweiterungen dem Totalstaphylome auch in Fällen zukommen, in welchen sich eine Begründung desselben in Entzündung noch nicht beweisen lässt und die Möglichkeit anderer Veranlassungen eingeräumt werden muss, wenn auch Entzündung das wahrscheinlichste Causalmoment ist. Es sind dieses jene Fälle, in welchen das fragliche Staphylom primär auftritt oder aber bereits zur Welt gebracht wurde [260].

§ 514. Unter den gegebenen Bedingungen entwickelt sich das

durchsichtige Totalstaphylom der Cornea bald sehr rasch, bald aber äusserst langsam, kaum merklich und mit monate- bis jahrelangen Zwischenpausen.

Das erstere ist besonders dann der Fall, wenn die Krankheit eclatanter Weise in einer heftigen Entzündung begründet ist. Es tritt dann häufig schon während des Entzündungsprocesses der Bulbus durch Vergrösserung seiner Durchmesser weit hervor, und ehe alle Spuren der Entzündung verschwunden sind, hat der Augapfel ganz enorme Grössen erreicht.

Es geschieht aber auch, dass die Entzündung vorübergeht, und nur ganz geringe Grade der Ectasie zurücklässt, die sehr leicht übersehen werden, besonders bei Kindern, welche die Veränderungen in dem Sehvermögen des krank gewesenen Auges zu beurtheilen nicht im Stande sind. Der Augapfel wächst dann unmerklich fort, bis er endlich eine Grösse erreicht, die ihn selbst Laien als krank erkennen lässt. Es ist sehr wahrscheinlich, dass dieses die Entwickelungsweise des sogenannten primären, ohne Entzündung zu Stande kommen sollenden Hydrophthalmus sei.

Die Unmöglichkeit, den Bulbus mit den Lidern zu decken und die sofortige direkte Einwirkung mannigfaltiger äusserer Schädlichkeiten setzt dann häufig Reizzustände, welche der weiteren Vergrösserung der Dimensionen ganz vorzüglich förderlich sind. Es entwickeln sich Entzündungen, welche schon an und für sich, noch mehr aber durch das mit ihnen einherschreitende raschere Wachsthum der Ectasie und die damit gegebene Zerrung der Ciliarnerven ganz enorme Schmerzen erregen.

Oft geht die Entzündung wieder zurück, der Bulbus bleibt auf der nunmehr erreichten Grösse lange Zeit, selbst durch das ganze Leben des Kranken stehen; oder, was seltener geschieht, er wächst weiter, bis endlich die ectatischen Theile so verdünnt sind, dass sie nicht mehr jene Resistenz darbieten können, welche erforderlich ist, auf dass die, Feuchtigkeit absondernden, Organe der Bulbushöhle jenem Drucke unterworfen werden können, unter welchem ihre Absonderung mit der Resorbtion und Ausscheidung der Augapfelhumores durch Ausschwitzung ins Gleichgewicht kömmt, die ectatischen Wände bersten an einer Stelle. Gewöhnlich geschieht aber diese Berstung während eines Entzündungsanfalls, besonders wenn derselbe mit Verschwärung einer Cornealstelle einhergeht. Der Bulbus entleert sich, er vereitert, oder atrophirt, oder schliesst sich die Wunde wieder durch Narbengewebe, der Augapfel füllt sich, und bietet dann eine Krankheitsform dar, welche füglich als

c. Totalstaphylom der Cornea mit Narbeneinlagerung

§ 515. bezeichnet werden kann. Es ist dieses jene Form des Staphylomes, welche in den Lehrbüchern als Totalstaphylom aufgeführt wird. Sie unterscheidet sich von der vorigen Art der Ectasie nur dadurch, dass die ausgedehnte Hornhaut an irgend einer Stelle von einer durchgreifenden Narbe durchsetzt und allda mit der Iris in ständige Verbindung gebracht ist.

§ 516. Auch hier erreicht die Ectasie der Cornea und der angrenzenden Scleralparthien oder der gesammten Sclerotica enorme Grade.

Die in der Ectasie begründeten Curven sind äusserst verschiedene, je nach der Stellung der Narbe und je nach der grösseren Ausdehnung dieser oder jener Parthie der weissen Augenhaut. Steht die Narbe im Mittelpunkte der Cornea, so ist die Ectasie der Hornhaut fast immer eine ringsum gleichmässige, und es kommt nun darauf an, wie stark sich bei der Ausdehnung der vorderen Scleralparthie die Scleralöffnung erweitert hat. Bei geringen Graden der Erweiterung formirt das Hornhautstaphylom einen Kegel, der ganze Augapfel ein Ei mit nach vorne gerichteter spitzerer Extremität. War die Erweiterung der vorderen Scleralöffnung eine sehr bedeutende, so tritt die Cornea in Gestalt eines Kugelsegmentes von sehr grossem Radius hervor, der Augapfel erscheint unter der Gestalt eines Eies, dessen sehr stumpfes Ende nach vorne sieht, während die Spitze nach hinten mit dem Sehnerven in Verbindung tritt. Bei gleichmässiger Ausdehnung der ganzen Sclera wird der Augapfel kugelig. Ist aber die Narbe seitlich gestellt, so ist auch die Ectasie an verschiedenen Stellen der Cornea eine sehr verschieden grosse, die Curve wird eine ganz unregelmässige, und auch die Ausdehnung der Scleralparthien participirt an diesen Unregelmässigkeiten, der Bulbus wird ganz umgestaltet, besonders wenn die Sclera nicht allein ausgedehnt wird, sondern auch stellenweise, namentlich an ihrer Randparthie, die inneren Schichtlagen derselben einreissen, während die äusseren Strata ihres Gefüges nachgebend wulstförmig vorgetrieben werden. Ich sah den Augapfel im Durchschnitte geigenförmig, von der Gestalt eines knorrigen, länglichen Erdapfels u. s. w.

Die Grössenvermehrung des Augapfels bedingt die Unmöglichkeit, ihn mit den Lidern zu decken, er steht aus der weitklaffenden Lidspalte hervor, und damit ist schon die Gelegenheit zur fortwährenden Einwirkung äusserer Schädlichkeiten gegeben, deren Folgen ein continuirlicher Reizzustand, Hyerämie der Conjunctiva, häufige Absonderung von Schleim, Vertrocknung desselben zu dicken eklen Krusten an der Oberfläche des Augapfels und den Lidrändern sind.

§ 517. Bei der anatomischen Untersuchung findet man die Narbe gewöhnlich von bedeutender Ausdehnung, von 2□‴ — 4□‴ Flächeninhalt. Sie ist meistens rundlich, entsprechend der Form durchbohrender Cornealgeschwüre, mitunter aber auch strahlig oder streifenähnlich, ihre Entwickelung aus vereiterten Wunden der Hornhaut beurkundend. Ihre Dicke ist der Regel nach eine sehr geringe, mit jener der angrenzenden Hornhautparthien übereinstimmende, mitunter aber auch eine sehr bedeutende, die Narbe ragt dann nach vorne und hinten in Gestalt eines emailähnlichen Knopfes über das Niveau der beiden Oberflächen des Staphyloms empor. Immer ist der Flächeninhalt der Narbe im Niveau der vorderen Cornealschichten ein bedeutenderer als im Niveau der hinteren, ganz übereinstimmend mit der muldenförmigen Aushöhlung des Bodens perforirender Geschwüre.

Die Narbe ist immer von faserig scholligem Gefüge. Ihre Verbindung mit dem Cornealgewebe wird durch infiltrirtes faserig scholliges Neugebilde vermittelt. Der Narbenrand ist blättrig, und die Blätter schieben sich in die Zwischenräume der den Narbenrand umgebenden Corneallamellen hinein, das Hornhautgewebe in grösserem oder geringerem Umkreise trübend.

Die Oberfläche der Narbe deckt immer eine dicke Schichte trüben,

trockenen, der Epidermis ähnlichen, aus polyedrischen Blättchen bestehenden Epithels. Unter diesem Oberhautstratum findet man öfters eine, dasselbe an Mächtigkeit übertreffende, Schichte eines lockeren, schwammig flockigen Bindegewebes. Dieses Neugebilde verbreitet sich dann nach meinen bisherigen Untersuchungen immer jenseits der Narbengrenzen über die ganze Vorderfläche der ectatischen Hornhaut und tritt ringsum mit dem Conjunctivalsaum in unmittelbare Verbindung. Wo immer Bindegewebe in die Bildung der Narbe einging, war stets die Oberfläche der Cornea ihrer gesammten Ausdehnung nach getrübt, von einer Lage neoplastischen Bindegewebes überzogen, in welchem eine Anzahl verzweigter, mit Wandungen versehener Gefässe, aus der Conjunctiva kommend, gegen den Scheitel des Staphyloms streiften. Das Bindegewebe lagerte auf einem Stratum derben, entweder strukturlosen oder aber faserig scholligen, Gefüges auf, hinter welchem man erst auf durchsichtiges, oder durch Einlagerung faserig scholliger Neubildung opak gewordenes Cornealgewebe stiess. Das Staphylom war in diesen Fällen immer undurchsichtig, nur an den peripheren Theilen der Hornhaut, so wie im Bereich der Sclerotica bläulich durchscheinend.

In den meisten Fällen fehlt aber das bindegewebige Stratum der Narbe. Das trübe Epithel lagert unmittelbar auf dem faserig scholligen Gefüge der Narbe auf. Die Narbe verwäscht sich nach Aussen an der Oberfläche in einen mehr weniger breiten leucomatösen Saum, dessen äusserer Rand wieder von einem kreisförmigen Epithelialfleck umgeben wird.

Selten stösst dieser schon an den Conjunctivalsaum an, ausser bei excentrischem Sitze der Narbe, fast immer findet sich zwischen der getrübten Parthie des Cornealstaphyloms und des inneren Randes des Bindehautsaumes ein mehr weniger breiter Saum durchsichtigen Cornealgewebes. Dieses ist etwas matter, als in der Norm, gewöhnlich etwas grünlich, und einem grünen ordinären Glase ähnlich. Der äusserste Umfang des Cornealstaphyloms ist auch bei dieser Art constant milchähnlich getrübt, bläulich durchscheinend, an der Oberfläche von einem dünnen Stratum lockeren Bindegewebes überzogen. Es ist dieses kein Neugebilde, sondern der ausgedehnte Conjunctivalsaum. Er erreicht öfters eine Breite von 2‴. Unter ihm ist das Cornealgewebe constant durchsichtig, selbst in jenen Fällen, in welchen die ganze übrige Masse des Cornealstaphyloms durch Ein- und Auflagerung getrübt ist. Das Mikroskop liess mich in diesem äussersten durchsichtigen Rande nie eine Struktur erkennen, daher ich nicht zweifle, es sei derselbe als enorme Ausdehnung der strukturlosen Randsubstanz der Hornhaut aufzufassen.

Die Hornhaut ist constant ihrem gesammten Umfange nach sehr bedeutend verdünnt. Doch ist die Verdünnung nicht immmer eine an allen Stellen gleichmässige. Sie geht oft so weit, dass ganze Parthien der Hornhaut die Dicke eines gewöhnlichen Schreibpapiers nicht übersteigen.

Wo die Hornhaut innerhalb des Conjunctivalsaumes durchsichtig ist, findet man ihr Gefüge immer saftarm, spröde. Die Blätterung ist constant sehr deutlich. Die Blätter sind grösstentheils ganz homogen, durchsichtig, strukturlos, ziemlich dunkel und rauh begrenzt, und sehr häufig sind die Ränder in breite, isolirte Bänder gespalten. Oft findet man auch die Blätter äusserst licht, fein, parallel faserstreifig, es ist aber das Lockigwellige des Faserzuges untergegangen, die Fibrillen sind sehr weit geschwungen. Es ist kein Zweifel, dass

diese Verlängerung der Wellenthäler und Wellenberge in dem Faserzuge eine Folge der Zerrung und Ausdehnung der Cornealblätter sei, und im Verhältnisse zu der Grösse der Ectasie stehe. In einigen Fällen fand ich den Faserzug sogar fast geradelinig, die Fasern waren dann sehr undeutlich, und ich glaube, dass dieser Zustand dann den Uebergang zu gänzlichem Verschwinden der Fasern mache, dass die Fasern endlich, wenn sie das Maximum ihrer Extension erreicht haben, atrophisch untergehen, mit der strukturlosen Zwischensubstanz verschwimmen.

Erscheint die blätterige Hornhautsubstanz trübe, so repräsentiren sich auch unter dem Mikroskop die einzelnen Lamellen grau, trüblich, wie bestäubt, und selbst durch deutliche Schichten einer trüben strukturlosen oder faserspaltigen Neubildung getrennt.

Die Hinterfläche des Staphyloms, so weit sie von Hornhautsubstanz gebildet wird, ist der Regel nach überkleidet von einer mehr weniger dicken, vollkommen durchsichtigen, Glashaut. Nur im Bereiche des Narbenpfropfes fehlt diese. Es ist dieses die Membrana descemeti, welche entsprechend der Flächenzunahme der Hornhaut an Ausdehnung gewonnen, dabei aber an Dicke abgenommen hat, indem sie öfters kaum dicker als die Zonula oder Hinterkapsel erscheint. Nur in einem einzigen Falle fehlte sie. Es war die Cornea äusserlich mit Bindegewebe überzogen, ihre Blattsubstanz von Schichten trüber, strukturloser, starrer Neubildung durchsetzt und ihre Hinterfläche mit einer 0‴.25—0‴.5 dicken, von eingesprengtem Pigmente bräunlich gefärbten, Schichte eines Gewebes bedeckt, welches theils derb faserspaltig, theils locker und aus Bindegewebe zusammengesetzt war. Dieses Gefüge liess sich im Zusammenhange von der hintern Fläche des Staphylomes als Haut abziehen. Es war die in organisirten Exsudaten untergegangene Iris, deren Pupillartheil in dem Narbenpfropfe der Cornea eingelöthet und nach hinten mit der zum Theile verkalkten Linse durch starres Neugebilde verwachsen gefunden wurde [261].

So weit die Descemeti erhalten ist, liegt die innere sehr ausgedehnt und häufig im hohen Grade atrophisirte Iris derselben lose an, ohne mit ihr im geringsten verlöthet zu sein. Im Bereiche der Cornealnarbe aber ist der Pupillartheil derselben immer in das faserig schollige Gefüge der Narbe eingebacken, und bis auf sein Pigment untergegangen. Bei dünnen Narben durchgreift dasselbe die ganze Mächtigkeit der Neubildung und erscheint äusserlich noch als ein oder mehrere, mit Epithel überzogene, bläuliche Punkte, die Stellen der einstigen Irisvorfälle andeutend; bei dicken Narben aber finden sich nur in deren hintersten Schichten Pigmentreste.

Die Linse fehlt häufig, sie wurde gleich ursprünglich bei der Perforation der Cornea entleert. Wo sie vorhanden ist, trifft man sie in der Regel zum grossen Theile verkalkt, geschrumpft, an die hintere Fläche der Narbe angelagert, und dadurch weit entfernt von den Ciliarfortsätzen, die fast immer im Zustande der Normalität gefunden werden. Die Zonula ist durchrissen. Die Aderhaut ist fast immer ganz atrophisch bis auf wenige Bindegewebsfasern und die Limitans untergegangen, die Netzhaut dünn, trüb, bisweilen faltig und von der Choroidea durch wässerige Flüssigkeit getrennt oder ganz fehlend. Den gesammten Bulbusraum erfüllt ein wässeriges mehr weniger getrübtes, oder wasserhelles, gelblich gefärbtes Serum, die Ciliarnerven

sind gewöhnlich atrophisch, fehlen oft bis auf wenige Stämme, deren einen ich in einem Falle durchrissen fand.

§ 518. Der anatomische Befund gibt es klar an die Hand, dass Augen mit narbigen Totalstaphylomen der Cornea zum Sehen absolut unbrauchbar sind. Der atrophische Zustand und öftere Mangel der Netzhaut setzen häufig schon gänzliche Unfähigkeit, das Licht zu empfinden. Doch selbst, wo die Netzhaut noch zur Wahrnehmung homologer Eindrücke geeignet wäre, muss entsprechend den Veränderungen in den dioptrischen Medien und der Vorlagerung der Iris vor die durchsichtig gebliebenen Parthien der Hornhaut das Gesicht auf die einfache Lichtperception beschränkt sein.

§ 519. Den Schlüssel zu den ätiologischen Momenten gibt schon die pathognomonische Narbe.

Deren Entwickelung ist ohne voraus gegangene Entzündung mit Geschwürsbildung nicht denkbar. Diese letztere ist das veranlassende Moment und beurkundet in ausgebreiteten Ein- und Auflagerungen fremdartiger Formgebilde in und auf das Cornealgewebe ihre Intensität und häufig grosse Extension. Es ist kein Zweifel, dass die jede Keratitis begleitende ödematöse Schwellung der den Entzündungsherd umgebenden Cornealparthien jene Lockerung des Gefüges herbeiführe, welche als unerlässliche Bedingung zur Staphylombildung schon von Beer erkannt worden ist. Die im Inneren des Augapfels vorfindlichen Veränderungen deuten darauf hin, dass der entzündliche Process häufig auf die inneren Organe ausgebreitet gewesen sei. Aus der gleichzeitigen Ausdehnung der Sclera lässt sich endlich mit Bestimmtheit schliessen, dass die Entzündung des Augapfels mit bedeutender Schwellung und Infiltration der Conjunctiva und des episcleralen Gewebes einhergegangen sei, denn nur dann lässt sich die zur Ausdehnung des Scleralgewebes ohne Einriss erforderliche Resistenzverminderung ihres Gefüges einfach und ungezwungen erklären.

Dem entspricht auch die tägliche Erfahrung, das totale Hornhautstaphylom mit Narbeneinlagerung entwickelt sich oft nach Verletzungen des Augapfels mit intensiven nachfolgenden Entzündungen, häufig nach heftigen Blennorrhoen, besonders jenen der Neugeborenen und vor Allen den im Verlaufe des Blatterprocesses auftretenden, wenn dieselben mit Einlagerung schmelzender, jauchig-eitriger Produkte in die Cornea und sofortigen theilweisen Zerstörungen derselben einherschreiten. Aber auch Entzündungen anderer Form und anderen Charakters, welche mit Verschwärungen einzelner Cornealparthien gepaart sind und äusserlich unter der Gestalt einer Panophthalmitis in die Wahrnehmung treten, hinterlassen derartige Staphylome.

§ 520. Die Entwickelung des narbigen Totalstaphylomes ist gewöhnlich eine rasche, der Augapfel erlangt schon während des Verlaufes des Entzündungsprocesses bedeutende Volumina. Mit Ablauf des Inflamationsprocesses wird das Wachsthum ein langsameres, bleibt auch wohl Jahrelang stehen.

In der Gelegenheit, welche das hervorstehende Auge der Einwirkung schädlicher äusserer Potenzen darbietet, ist aber ein Moment gegeben, welches einen steten Reizzustand des Auges unterhält und sehr oft zu intensiven entzündlichen Nachschüben und darin begründeten Vergrösserungen des Bulbus Veranlassung gibt.

Totale Cornealstaphylome mit Narbeneinlagerung bersten häufiger als durchsichtige, schon desswegen, weil das Wachsthum gewöhnlich ein rascheres und die Ausdehnung der Bulbushäute eine bedeutendere ist.

§ 521. An die erörterten Formen des Hornhautstaphylomes schliesst sich eine, welche ich am besten zu bezeichnen glaube als

d. Leucomatöses Cornealstaphylom.

Ich sah es erst ein einziges Mal. Es war die Hornhaut ihrer ganzen Fläche nach ausgedehnt, und sohin als ein totales Staphylom zu betrachten. Ich zweifle jedoch nicht, dass solche Ectasien auch auf einzelne Theile der Cornea beschränkt bleiben und daher partielle leucomatöse Staphylome erzeugen können.

§ 522. Die Hornhaut formirte einen sehr stumpfen Kegel von 2‴ bis $2\frac{1}{2}$‴ Achse mit fast kugliger Spitze, dessen Basis unter einem fast rechten Winkel aus der nicht erweiterten Scleralöffnung hervortrat. Die Oberfläche des Kegels war ungleichmässig fleckig streifig, weiss getrübt mit zwichenlagernden, milchbläulichen, durchscheinenden Stellen. Nur der äusserste Rand hatte seine normale Durchsichtigkeit beibehalten und war als ein schmaler Saum zu erkennen, der unmittelbar an den Limbus conjunctivalis anstiess. Der Kranke hatte während des Lebens Lichtempfindung.

§ 523. Bei der anatomischen Untersuchung des Auges nach dem Tode des Patienten fand ich oberflächlich eine ziemlich dicke Schichte trüben Epithels, darunter eine Lage faserig scholliger Neubildung von ungleichmässiger Dicke und dahinter erst ganz durchsichtige Cornealsubstanz. Diese war an der Spitze am dünnsten, kaum die Dicke eines gewöhnlichen Schreibpapiers übersteigend, undurchbrochen, nahm an den Seidenwänden des Kegels allmälig an Dicke zu, und präsentirte in der Nähe des Scleralrandes bereits ihre normale Mächtigkeit. Die Vorderfläche dieser Cornealblattschichte war uneben buckelig, und diese Unebenheiten passten in gleiche der hintern Fläche der leucomatösen Neubildung. Die Cornealsubstanz liess allenthalben ganz ausgezeichnet ihre Blätterung erkennen und erschien unter dem Mikroskop vollkommen durchsichtig mit noch kaum verändertem Faserzuge. Sie war an der Spitze trockener als gewöhnlich, an den Seitentheilen des Kegels aber wog die strukturlose gelatinöse Grundsubstanz weit vor, die Blätter auseinander treibend. Ihre stellenweise grössere Ansammlung bedingte die Unebenheiten, die hügelige Form der Vorderfläche der Cornealsubstanzlage. Den durchsichtigen Saum an der Kegelbasis erkannte ich als die unveränderte strukturlose Randsubstanz der Hornhaut.

Die Descemeti fand ich an allen untersuchten Stellen von normaler Durchsichtigkeit, aber merklich verdünnt, namentlich an der Spitze des Staphyloms. Durchrissen war sie sicher an keiner Stelle. Die übrigen Organe des Augapfels fanden sich im Zustande der Normalität.

§ 524. Es hatte ein Stein das Auge derb getroffen. In Folge dessen schwoll die Hornhaut bedeutend an und lockerte sich auf, indem ihr Parenchym von einer wässerigen milchig trüben Flüssigkeit infiltrirt wurde. Nach drei Wochen zerflossen die oberflächlichen Schichten der Hornhaut in einen weissen,

rahmähnlichen Brei, der sich abstiess, während die gleichfalls getrübten, hintern Lamellen zurückblieben, ohne an einer Stelle durchbohrt zu werden. Die Schmelzung und Abstossung begrenzte sich scharf innerhalb des Limbus conjunctivalis, es blieb ringsum ein $^1/_2$‴—$^3/_4$‴ breiter Saum durchsichtigen Cornealgewebes stehen und formirte eine fast senkrecht abfallende Stufe. Der innerhalb dieses Saumes gelegene, durch Substanzverlust verdünnte, blätterige Theil der Hornhautsubstanz war merklich vorgetrieben und bauchte sich später zu der oben geschilderten Kegelform aus. Seine Oberfläche war mit milchähnlicher, sehr dünner Flüssigkeit überzogen und äusserst uneben, voll von Hügeln und Warzen ähnlich dem Boden ausgebreiteter Geschwüre. Man konnte darauf deutlich die allmälige Ablagerung festen derben organisirenden Blastems verfolgen und in letzterem die Anbildung ganz isolirter Blutpunkte wahrnehmen die sich später schlauchartig verlängerten und in zahlreichen Verzweigungen mit nachbarlichen Blutschläuchchen anastomosirten. Nach völliger Ausbildung des Leucoms verschwanden diese Gefässe vollständig.

§ 525. Dieser Fall bietet ein mehrseitiges Interesse. Er zeigt, dass Erweichungsprocesse der Hornhaut auf einzelne Schichten derselben beschränkt bleiben und dieselben in ihrem ganzen Umfange zerstören könne, während die übrigen Schichten fortvegetiren.

Er zeigt die Entwickelung des Staphyloms durch Verdünnung der Cornea, die Entwickelung von neuen Blutgefässen aus isolirten Blutpunkten und deren Verschwinden in dem ausgebildeten Leucome.

Vorzüglich wichtig wird indess der Fall erst durch seine Beziehungen zu der so dunklen Pathogenese des Keratoconus. Es ist durch ihn die Möglichkeit dargethan, dass infiltrirte und dadurch getrübte Hornhautparthien wieder zu dem ursprünglichen Grade von Durchsichtigkeit zurückgeführt werden, und er lässt mit grosser Wahrscheinlichkeit auf die Ursache der von M. Jäger gefundenen Verdickung der Seitenwände des Keratoconus schliessen.

Es steht mit Grund zu erwarten, dass diese Verdickung der Seitenwände eben so wie in dem leucomatösen Hornhautstaphylom, in normwidriger Anhäufung der Grundsubstanz zwischen den Lamellen der blättrigen Cornealsubstanz bedingt sei. Brewter's Entdeckung der Unregelmässigkeiten auf der Oberfläche der Kegelseiten erinnert unwillkürlich an jene Hügel, welche in dem besprochenen Falle die äussere Oberfläche der Cornealsubstanz wahrnehmen liess, und Jäger hebt ausdrücklich die Schwellung der mittleren, von Natur aus lockeren, saftreicheren Schichten der Hornhaut hervor, und erklärt ihre Substanz homogen.

Es ist unter solchen Verhältnissen anzunehmen, dass diese normwidrige Anhäufung der Grundsubstanz in den mittleren Schichten der peripheren Cornealtheile sich von den Zeiten der vorausgegangenen Entzündung oder anderweitig begründeten Erweichung datire, wahrscheinlicher dünkt es mir aber, dass dieselbe erst später zur Entwickelung komme, oder doch sich erst nachträglich zu bedeutenderen Graden erhebe.

Der Grund dessen dürfte in dem Umstande liegen, dass die Seitentheile des Kegels einem viel geringeren Drucke ausgesetzt sind, denn die Resultirenden der auf die Augapfelwände wirkenden Kräfte treffen sie in einem sehr spitzen Winkel. Mit der Verminderung dieses Druckes ist schon die

grössere Schwellung derselben erklärt. Die genannten Kräfte wirken aber mit ungeschwächter Kraft auf die Spitze, daher ist diese immer dünner und auch saftärmer. Auf diese wirken die Druckkräfte pressend und dehnend, auf die Seiten nur in der Richtung der Flächenausdehnung. Es ist leicht einzusehen, dass unter solchen Umständen die Spitze um so dünner, die Seiten um so dicker werden müssen, je spitzer der Kegel wird.

2. Narbenstaphylome.

§ 526. Das Synonym „Narbenectasie" bezeichnet weit besser den Begriff, es sind Narben, welche, innerhalb der vorderen Scleralöffnung gelegen, durch den von hinten auf sie wirkenden Druck der Augapfelcontenta und der geraden Muskeln ausgedehnt und blasenförmig über das Niveau der Cornealkrümmung emporgetrieben worden sind, es sind Staphylome, deren Wände wesentlich von ectatischer Narbensubstanz gebildet werden.

§ 527. Es ist nun leicht einzusehen, dass nur durchgreifende Narben von einigem Körper zu Narbenstaphylomen in dem aufgestellten Sinne werden können. Durchgreifende Narben von grösseren Dimensionen können sich nur innerhalb weitklaffender Cornealdurchbrüche etabliren, diese letzteren sind aber undenkbar ohne Irisvorfälle. Narbenstaphylome entwickeln sich daher immer nur aus Narben, welche mit vorderer Synechie der Regenbogenhaut gepaart sind, aus derartigen Hornhautnarben im engeren Wortsinne und aus Narben nach totalem Verluste der blätterigen Hornhautsubstanz.

Im ersten Falle fusst das Narbenstaphylom auf Hornhautgewebe, welches in den meisten Fällen ebenfalls ausgedehnt oder doch wenigstens aus seiner normalen Krümmung gedrückt ist und sofort die Form des Narbenstaphylomes selbst zu modificiren im Stande ist.

Im zweiten Falle steht der Fuss des Narbenstaphyloms nur durch einen Saum der strukturlosen Hornhautrandsubstanz mit der Sclera in Verbindung, und die erstere nimmt auf die Gestaltung des Staphyloms keinen Einfluss.

Es ergeben sich daraus zwei cardinale Differenzen, die Narbenstaphylome zerfallen in solche, welche aus eigentlichen Hornhautnarben mit vorderer Synechie hervorgehen, und in solche, welche aus Narben nach totalem Verluste der Hornhaut zur Entwickelung kommen. Die ersten mögen Cornealnarbenstaphylome die andern Narbenstaphylome im engeren Wortsinne heissen.

a. Cornealnarbenstaphylome.

§ 528. Die mit vorderen Synechien gepaarten Hornhautnarben sind in ihrer Form wesentlich bedingt durch die Art und Weise, in welcher sich die Iris in die Cornealöffnung einlagerte, und die Form des Regenbogenhautvorfalles ist wieder im hohen Grade abhängig von der Stelle, an welcher die Hornhaut zum Durchbruche kam. Dem entsprechend lassen sich die ungemein differenten Arten des Cornealnarbenstaphyloms auch am besten nach ihrer mehr centrischen oder excentrischen Lagerung vom pathologisch-anatomischen Gesichtspunkte aus eintheilen.

Excentrische Cornealnarbenstaphylome.

§ 529. Sie resultiren aus Narben, welche, auf breiten Irisvorfällen entwickelt, entweder rundliche, lochartige Durchbrüche der Hornhaut verlegen oder mondsichelförmige Substanzverluste nach Blennorrhoen ausfüllen oder aber weit klaffende Ränder von Lappenwunden verbinden, welche nahebei die Hälfte der Cornealperipherie umschreiben.

Es ist kein Theil des Pupillarrandes in die Narbe eingelöthet, der Pupillarrand fällt innerhalb des centralen Wundrandes, die Hinterwand der Narbe und des aus ihr hervorgehenden Staphyloms oder staphylomatösen Antheiles wird von einem Stücke aus der Breite der Iris überzogen, welches rings um den Rand des Staphyloms mit unveränderten Theilen der Regenbogenhaut im Zusammenhange steht.

Das Sehloch ist sofort offen, aber häufig verzerrt wegen der Lageveränderung der Iris. Die Wahrnehmung äusserer Objekte ist demnach nicht aufgehoben, wenn auch der Regel nach beeinträchtigt wegen der fast constanten Krümmungsveränderung der das Staphylom umgebenden Hornhautparthien.

§ 530. Bei rundlichen, lochartigen Durchbrüchen der Cornealperipherie, welche durch Stücke aus der Breite der Iris verlegt werden, hängt die Form der Narbe und sofort auch des aus der letzteren hervorgehenden Staphylomes zum grossen Theile ab von der Gestalt der Geschwürsränder. Die Narbe und das Staphylom sind andere, wenn die Geschwürsränder steil, fast senkrecht abfallend, wie mit einem Locheisen geschlagene waren, und andere, wenn das Geschwür muldenförmig, seine Ränder zugeschärfte, sich allmälig gegen die Perforationsöffnung abdachende waren.

§ 531. Im ersteren Falle entwickeln sich blasenförmige, erbsen- bis bohnengrosse, rundliche Staphylome, deren Fuss steil über das Niveau der umgebenden, in ihrer Krümmung wenig veränderten, Parthien der vorderen Bulbuswand, emporsteigt, ja nicht selten halsartig eingeschnürt ist. Ihre Wandungen sind gewöhnlich äusserst dünn, oft kaum die Dicke eines gewöhnlichen Schreibpapiers erreichend, besonders am Scheitel, dem constant verdünntesten Theile. Nur selten ist ihre Mächtigkeit eine bedeutendere, ich fand sie noch nicht 0‴. 4 übersteigend.

Je nach der Dicke der Wandungen ist das Staphylom mehr weniger durchscheinend. Bei sehr dünnen Wänden erreicht die Diaphanität hohe Grade und war die Veranlassung, dass man solche narbige Vorbauchungen für ständig gewordene Ectasien der Descemeti, für riesige Keratokelen hielt [262] ein Irrthum, den die mikroskopische Untersuchung zur Genüge nachweist.

Die Struktur der Staphylomwände und die Anordnung der constituirenden Theile entspricht nämlich ganz den auf breiten, rundlichen Irisvorfällen entstehenden Narben, welche häufig schon in ihren ersten Entwickelungsepochen durch blasiges Hervortreten über die Cornealoberfläche die nachkommenden Staphylome vorbereiten. Ihr Gewebe besteht äusserlich aus einer mehr weniger dicken Schichte trüber, trockener epidermisartiger Epithelplatten, unter welchen saftigere gekernte Epithelialzellen lagern, nur selten aber Gefässe ziehen. In einem Falle fand ich das Epithel mit Kalkkörnchen gemischt. Die

Hauptmasse der Wandungen besteht aus faserig scholliger Neubildung, welche in verschiedenen Graden der Faserspaltung begriffen ist. Sie ist am Fusse des Staphyloms gewöhnlich am mächtigsten und überzieht die steilen Ränder der ehemaligen Perforationsöffnung der Hornhaut in Gestalt eines Ringes von keilförmigem Durchschnitte mit nach hinten sehender Schneide. Die an das Cornealgewebe stossende Wand des Ringes löst sich der Regel nach in Blätter, welche sich zwichen die Lamellen der Cornea einschieben, die vordere Fläche aber setzt sich noch ein Stück weit über die Oberfläche der angrenzenden Hornhautparthien fort, der Fuss des Staphyloms ist immer von einem mehr weniger breiten Saume einer oberflächlichen und infiltrirten leucomatösen Trübung umgeben.

Die innere Wand des neoplastischen Ringes erscheint immer glatt, aus ihr steigt der Fuss des Staphylomes empor. Sie ist stets mit den nach vorne umgeschlagenen und oft gefalteten gerunzelten Zipfeln der mit der Cornea gleichzeitig durchbrochenen Descemeti überzogen. Diese reicht aber niemals höher, als bis in das Niveau der vorderen Cornealwand, von hier an ist die hintere Fläche des Staphyloms immer überzogen mit den atrophischen Resten der prolabirten Irisportion, welche sich als ein dünnes, zartes, strukturloses, mit Pigmentkörnchen durchsetztes und daher bräunlich gefleckte und gestreiftes Häutchen zu erkennen gibt. Es hängt dieses Häutchen an dem Rande der umgeschlagenen Wasserhautportion unmittelbar mit den angrenzenden Parthien der Iris zusammen, welche gewöhnlich unverändert gefunden werden. Nur der Pupillartheil des betreffenden Irisantheiles ist fast immer mitatrophisirt, als ein schwarzes Wülstchen an dem centralen Abschnitte des Fusses des Staphylomes nachweisbar.

§ 532. Ganz anders gestaltet sich aber das Staphylom, wenn das Geschwür ein muldenförmiges mit abgeflachten Rändern war.

Es wird dann nicht nur die durchgreifende Parthie der Narbe ectatisch, auch jener Theil derselben, welcher auf den zugeschärften Geschwürsrändern zur Entwickelung kam, wird sammt dem unterliegenden Hornhautgewebe staphylomatös nach vorne getrieben.

Weil in diesen Fällen der Widerstand, welchen die Narbe dem Drucke der Augapfelcontenta und der Muskeln entgegensetzt, von dem äusseren Rande des ehemaligen Geschwüres gegen die Perforationsöffnung nur allmälig abnimmt, ist auch die Ectasie nicht an allen Stellen eine gleichweit gediehene, und der Fuss des Staphyloms tritt nicht steil empor, die ectatische Parthie der vorderen Bulbuswand erhebt sich nur sanft in einer geschweiften Linie über die umgebenden, in ihrer Wölbung wenig veränderten Hornhautportionen.

Wegen der excentrischen Lage des Geschwüres ist aber eine allseitige, sehr allmälige Zuschärfung des Geschwürrandes nicht möglich, soll die Durchbruchsöffnung, wie vorausgesetzt wird, eine umfangsreiche sein. Der Regel nach sind die der Sclera benachbarten Theile des Geschwürsrandes steil abfallend, von der strukturlosen Randsubstanz der Hornhaut gebildet, die gradweise Verdünnung des Geschwürsbodens betrifft nur die übrigen Parthien desselben. Dem entsprechend findet sich auch fast immer die der Sclera zugekehrte Wand des Staphylomes ihrer ganzen Dicke nach aus Narbengewebe gebildet und erhebt sich fast senkrecht, die übrigen Wände des Staphyloms

aber sind nach vorne von Narbengewebe, nach hinten von den verdünnten Cornealportionen des ehemaligen Geschwürsbodens constituirt und erheben sich in einer geschweiften Linie zu der immer abgerundeten, aus blossem Narbengewebe constituirten Spitze des Staphyloms.

Das Gefüge der Narbe ist immer faserig schollig und wird nach vorne von Epithel epidermoidalen Charakters bedeckt, unter welchem letztern mitunter einige aus der Conjunctiva kommende Gefässe streichen. Bindegewebe sah ich noch nicht in die Textur der oberflächlichen Narbenschichten eingehen, sein Vorkommen ist aber ganz zweifellos.

Die Spitze des Staphyloms ist constant der dünnste Theil, er erreicht der Regel nach kaum die Dicke eines Schreibpapiers. Von hier aus nimmt die Narbensubstanz an der nach der Sclera hin abfallenden Seite gegen den Fuss des Staphylomes an Mächtigkeit zu und verbindet sich mit der centralen Fläche der strukturlosen Cornealrandsubstanz, welche den genannten Theil des Fusses als ein schmaler bläulich oder grünlich durchscheinender Bogensaum umgibt. An den übrigen Seiten des Staphyloms wächst aber die Dicke der Narbenschichte nicht, sie nimmt vielmehr gegen den Fuss des Staphyloms an Mächtigkeit ab, und verliert sich endlich in einen mehr weniger breiten Saum eines Epithelialfleckes.

Die Dickenzunahme der staphylomatösen Wandungen gegen ihren Fuss hin ist eine Folge der Gestaltung des ehemaligen Geschwürsbodens, sie resultirt aus der von der Perforationsöffnung gegen den Geschwürsrand hin zunehmenden Mächtigkeit der Cornealsubstanzlagen. Diese sind seltener durch infiltrirte faserig schollige Neubildung getrübt, gewöhnlich ganz durchsichtig und bis auf eine weitere Schweifung der Fasern und einige Saftarmuth der der Spitze näheren, dünnsten und am meisten ausgedehnten Parthien in ihrer Struktur unverändert.

Diesen Verhältnissen entsprechend ist auch die Scleralseite des Staphyloms der undurchsichtigste, trübste, gewöhnlich sehnigweise Theil, die übrigen Wandungen und die Spitze erreichen oft bedeutende Grade von Diaphanität.

So weit Cornealsubstanz erhalten ist, wird die hintere Fläche des Staphyloms von wasserklarer, in ihrer Dicke ganz unveränderter Descemeti überzogen. An der Scheitelparthie und der gegen die Sclera hin abfallenden Wand des Staphyloms fehlt die Wasserhaut aber, nur an dem Fusstheile der letzteren finden sich bisweilen noch knäulartig zusammengeballte, ganz durchsichtige Reste ihrer Peripherie in die faserig schollige Neubildung eingebacken. Wo die Descemeti fehlt, wird die hintere Fläche der ectatischen Narbe von den Resten der vorgefallen gewesenen Irisportion überzogen, welche auf ein strukturloses, von eingestreutem Pigmente braun gefleckte und geadertes Häutchen reducirt sind. Der centrale Rand des Häutchens wird von dem immer atrophischen Pupillartheile des prolabirten Irissegmentes eingefasst und umgrenzt so einen Theil der verzogenen Pupille, seine übrigen Ränder stehen mit den unveränderten Portionen der Regenbogenhaut in Verbindung.

§ 533. Die excentrische Lage der Geschwüre, welche den beiden zuletzt erörterten Formen des Staphylomes zu Grunde liegen, macht, dass trotz der grossen Durchbruchsöffnung dennoch die Linse und der Glaskörper nur selten vorfallen können, um so mehr, als das Loch durch die der Breite nach sich vorlagernde Iris vollkommen geschlossen wird. Daher findet man

auch der Regel nach die Linse und den Glaskörper ganz unverändert in normaler Stellung und Verbindung, und die hintengelegenen Organe des Augapfels im Zustande vollkommener Integrität.

§ 534. Daher geschieht es auch, dass die wegen der Dünnheit der Staphylomspitze sich häufig wiederholenden Durchrisse der Regel nach eine einfache Entleerung des Kammerwassers zur Folge haben, ohne dass der Augapfel gänzlich zusammensinken und sohin in die der Vereiterung oder der Atrophie günstigen Gelegenheiten kommen kann. Es fallen nur die dünnen Wände des Staphylomes mit dem Abflusse des Humor aqueus zusammen, sie falten sich. Es verlöthen dann oft die Wundränder wieder, das Staphylom tritt mit der Ansammlung der wässerigen Feuchtigkeit wieder hervor, um später abermals zu bersten, bis endlich einmal eine Entzündung mit reichlicherer Ausschwitzung plastischen Exsudates angeregt wird. Die gefalteten Wandungen des Staphyloms verwachsen dann in dieser ihrer Lage und formiren mit dem neu hinzugekommenen, neoplastischen Gefüge einen flachen, dicken Narbenpfropf, welcher dem Drucke der Augapfelcontenta und der Muskeln hinlänglichen Widerstand bietet. Es wird dann die normale Gestalt des Augapfels annäherungsweise hergestellt, ein Zustand, der auch künstlich durch wiederholte Punktionen öfters herbeigeführt wird.

§ 535. Randständige, mondsichelförmige Geschwüre, wenn sie einen grossen Theil der Cornealperipherie umschreiben, und ebenso lange Lappenwunden erzeugen in seltenen Fällen eine ganz eigenthümliche Art von Staphylomen.

Es tritt nämlich häufig schon während der Entzündungsepoche der entsprechende Theil der Iris unter der Gestalt eines mehr weniger breiten Wulstes zwischen den Wundrändern hervor und hebt den in grossem Umfange gelösten Lappen aus seiner normalen Stellung empor, der Irisvorfall verwächst dann mit den beiden Rändern des Cornealdurchbruchs fest und dauernd durch faserig schollige Neubildung, welche gleichfalls dem Körper der prolabirten Regenbogenhautparthie in einer mehr weniger dicken Schichte überkleidet, und zu einem nicht unbedeutenden Grade von Resistenz erhebt. Durch den von Seite der Augapfelcontenta und der Muskeln ausgeübten Druck wird der Hornhautlappen immer mehr nach vorn getrieben und sofort die, seinen Rand mit dem gegenüberstehenden Cornealsaume verbindende Narbe in der Richtung von vorn nach hinten gezerrt und ausgedehnt.

Da die Druckkräfte auf letztere unter einem sehr spitzen Winkel wirken, ist eine bogige Ausbauchung der Narbe nicht wohl möglich, sie erscheint immer als eine senkrecht aus der Scleralöffnung emporsteigende Wand von grösserer oder geringerer Dicke und davon abhängiger, bald mehr bald weniger deutlicher Durchscheinbarkeit. Ihre grösste Höhe entspricht der Mitte des gelösten Hornhautlappens, und nimmt von hier nach beiden Seiten hin ab, um in den Winkeln der ehemaligen Wunde zu verschwinden. Die Ränder des vorgetriebenen Lappens schneiden diese Narbenwand unter einem mehr weniger spitzen, immer aber abgerundeten Winkel, der Lappen selbst aber dacht sich in einer schiefen, wenig gekrümmten Ebene von dem vordern Rande der Narbe nach den derselben gegenüberliegenden Theilen des Scleralrandes allmälig ab. Es resultirt daraus ein Staphylom, welches eigentlich keine Spitze hat, sondern

einen Grath, der um einen Theil des Scleralrandes herumläuft, und zwei Wände, deren eine senkrecht abfällt, während die andere sich allmälig abdachet.

Die senkrechte Wand wird, wie bereits gesagt wurde, von faserig scholliger Neubildung formirt, der nach innen die atrophischen Reste der Iris anhängen. Am Fusse des Staphyloms steht sie entweder mit der strukturlosen Randsubstanz der Hornhaut oder aber, bei geschnittenen Wunden, mit einem durch Einlagerung fibrinöser Schichten getrübten Saume blätterigen Hornhautparenchyms in Verbindung. Am Grathe aber wird die Verbindung hergestellt durch eine den Lappenrand überziehende Schichte Narbengewebes, welches sich als infiltrirter Cornealfleck zwischen die Blätter der Hornhautsubstanz eine Strecke weit fortsetzt, an der Oberfläche aber in einen leucomatösen Saum übergeht, der sich gewöhnlich in einen Epithelialfleck verwäscht. Dieser letztere überzieht öfters grössere Parthien des Lappens als nebliche oder wolkige Trübung, namentlich nach Blennorrhoen und stellt dann die ständige Entwickelungsform des damit einhergehenden leichten Pannus dar.

Mitunter ist aber der grösste Theil des Lappens ganz durchsichtig, in seiner Struktur unverändert, das Sehvermögen wird nur durch die veränderte Stellung des Lappens zur Sehachse und seine veränderte Krümmung im hohen Grade beeinträchtigt. Die Wahrnehmung grösserer Gegenstände ist dessenungeachtet ermöglicht, um so mehr, als die Pupille immer offen, wenn auch verzerrt gefunden wird. Es lässt sich nämlich innerhalb des Grathes immer noch ein mehr weniger breiter Saum des erhaltenen Pupillartheiles der Iris nachweisen. Er ist am schmälsten an dem höchsten Punkte des Staphyloms, nimmt beiderseits an Breite zu und geht an den Winkeln der ehemaligen Wunde in die nur der Stellung nach veränderten Regenbogenhautparthien über. Der Lappen ist immer an seiner Hinterfläche von normaler Descemeti überzogen.

Ich sah noch keinen Fall, in welchem die Linse oder gleichzeitig auch der Glaskörper fehlten und die tieferen bluthaltigen Organe des Augapfels alterirt waren.

Auch bersten sah ich ein solches Staphylom noch niemals.

Centrale Cornealnarbenstaphylome.

§ 536. Es sind dieses ectatisch gewordene Narben, welche sich auf centralen Hornhautgeschwüren mit weiter Perforationsöffnung entwickelt hatten.

Nur selten verwächst bei solchen Geschwüren gleich nach ihrem Durchbruche die Pupille, sodass der vorgelagerte Pupillartheil der Iris blasenförmig nach vorn getrieben werden und ein Staphylom vorbereiten kann, welches jenen Formen ganz entspricht, welche auf rundlichen peripheren Durchbrüchen zu Stande kommen.

Ehe die Pupille verwächst, ist gewöhnlich schon die Oberfläche des vorgefallenen Pupillarantheiles der Iris mit organisirendem Exsudate überzogen, es resultirt eine Narbe, welche durch die ganze Dicke der Cornea durchgreift. Diese Narbe ist von faserig scholligem Gefüge, sie steht an ihren Rändern durch gleichartiges, infiltrirtes, neoplastisches Gefüge mit dem umgebenden Cornealparenchyme in Verbindung, an der Oberfläche verwäscht sie sich nach aussen in einen leucomatösen Saum und dieser in einen ring-

förmigen Epithelialfleck, wenn der Prolapsus nicht granulirte, in welchem Falle die Oberfläche der Narbe mit einem Stratum Bindegewebes überzogen ist, welches sich der Regel nach über die peripheren Theile der Cornealoberfläche verbreitet und mit der Bindehaut in Zusammenhang tritt.

Diese anatomischen Verhältnisse ändern sich nicht mit der Vorbauchung der Narbe, sie sind ständig und ihre Differenzen modificiren wesentlich das äussere Aussehen des fraglichen Staphylomes.

Der durchgreifende Narbentheil dieses Staphylomes ist an seiner, gewöhnlich grubig hügeligen, Hinterfläche immer mit den Resten des prolabirten Pupillartheiles der Iris unter der Gestalt des schon öfter beschriebenen strukturlosen, von eingestreutem Pigment braunlich gefleckten Häutchens überzogen und eine nabelartige Vertiefung deutet allda die Stelle der Pupille an. Dieses Häutchen ist an dem Rande der ehemaligen Perforationsöffnung des Geschwüres und sofort auch des durchgreifenden Narbenantheiles immer scharf, wenn auch mit einer zackigen Linie begrenzt.

Von dieser Begrenzungslinie an sind immer wenigstens die hintersten Schichten der Cornea erhalten, oft in Form des infiltrirten Cornealfleckes getrübt, häufiger aber durchsichtig. Sie werden nach hinten von der unveränderten Descemeti überzogen, deren Durchbruchsränder in die ectatische Narbe eingebacken sind.

Nur dann, wenn der Durchbruch ein sehr umfangsreicher war und mit demselben die Descemeti ringsum gelöst und nach aussen geworfen wurde, nur dann fehlt an der hinteren Fläche der erhaltenen Cornealperipherie die Wasserhaut und der Ciliartheil der Iris ist mit der Cornealhinterfläche unmittelbar verwachsen.

So lange die Descemeti besteht und so weit sie reicht, liegt der periphere Theil der Iris der Regel nach nur einfach an, niemals ist er verwachsen. Er ist oft im Zustande der Integrität, bisweilen von ein- und aufgelagerten, neoplastischen Geweben alterirt, häufig stark gezerrt und in Folge dessen atrophirt. Er hindert den Eintritt der Lichtstrahlen in das Auge selbst in den Fällen, in welchen der periphere Theil der Hornhaut ganz durchsichtig und in seiner Krümmung so wenig verändert ist, dass ein Sehen durch Randstrahlen ausserdem ermöglicht wäre. Augen mit centralen Cornealnarbenstaphylomen sind immer zum Sehen untauglich.

Durch die veränderte Stellung der Iris ist die hintere Kammer ungemein vergrössert. Sie wird nach hinten nur selten von der in der Kapsel eingeschlossenen Linse geschlossen, umfangsreiche centrale Durchbrüche der Hornhaut sind der Entleerung der Linse und selbst des Glaskörpers im hohen Grade günstig. Man findet daher häufig die Linse fehlend und nur die blosse Kapsel, welche wenige verkalkte Linsenreste enthält und in Gestalt einer fleckig trüben Scheibe kuppelartig von dem Glaskörper nach vorn gebaucht ist, in ihren normalen Verbindungen und auf diese Weise eine Scheidewand hergestellt zwischen der Kammer und dem von Glaskörper erfüllten Hinterraum des Augapfels. Häufig fehlt auch die Kapsel, es wird die hintere Wand der Kammer von der Glashaut der nach vorn convex gewordenen tellerförmigen Grube gebildet. Sehr oft fehlt aber auch der Glaskörper, der Bulbus hat nur Eine Höhle, welche ganz von wässeriger Feuchtigkeit erfüllt wird.

Aus diesem geht schon hervor, dass die hintere Fläche des Staphyloms

der Regel nach von Flüssigkeit umspült werde. Es kommen aber auch Fälle vor, in welchen die Linse sammt Kapsel, oder letztere allein in geschrumpftem Zustande mit der hinteren Fläche der durchgreifenden Narbenparthie mittelst neoplastischen Gewebes in Zusammenhang steht. Es war dann die der Narbenbildung zu Grunde liegende Exsudation nicht allein auf die vordere Fläche des prolabirten Irisantheiles beschränkt gewesen, auch dessen hintere Fläche wurde von plastischen Produkten überzogen, durch welche die vor der Schliessung des Durchbruchs an die Perforationsöffnung angedrückte Linsenkapsel mit der Cornealnarbe in dauernde Verbindung trat.

§ 537. Diese Produktbildung auf der Iris ist in seltenen Fällen eine sehr reichliche und dann der Regel nach mit Blutextravasaten gepaart. Man findet in solchen Fällen die vordere Fläche des peripheren Iristheiles durch eine dünne Schichte hämorrhagisch plastischen Exsudates von der Descemeti getrennt, und damit die ganze Kammer im eigentlichsten Sinne des Wortes vollgepfropft. Ein Balkenwerk von Bindegewebe durchstreicht die Massen und bildet ein mehr weniger enges Fachwerk, welches von einer käsigweichen, grumösen Substanz eingehüllt wird. Diese weiche Substanz hat eine strukturlose, körnige Grundsubstanz, in welcher theils frische, theils geschrumpfte Zellen und Kerne der verschiedensten Formen, Körnchenzellen, frische Blutkugeln und solche, welche bereits in Pigmentmetamorphose begriffen sind, Pigment in Körnchen und Zellen, Fettkörnchen, Cholestearinkrystalle und Kalkdrusen eingestreut sind. Diese Massen scheinen durch die peripheren Theile der Hornhaut durch und geben denselben von aussen ein eigenthümliches, gelb roth und braun gefleckes und gestriemtes Ansehen.

Wo ich solche Massen die staphylomatöse Höhle erfüllen sah, war immer trotz einer sehr grossen Perforationsöffnung der Hornhaut die Linse in ihrer normalen Verbindung geblieben, sie schloss stets den Kammerraum nach hinten; es hatte sich ferner die im grossen Umfange entblösste Iris in ungemein üppiger Vegetation ergangen und dem entsprechend war auch die Wandung des Staphyloms selbst sehr dick und mit einem mächtigen Stratum Bindegewebes überzogen.

Es ist leicht erklärlich, warum solchergestalt angefüllte Staphylome sich nicht entwickeln, wenn die Linse entleert wurde; dann sinkt nämlich der Bulbus zusammen und die Gelegenheit, sich zu entzünden, ist für die tieferen Gebilde des Bulbus sehr günstig, sie granuliren dann gleichfalls, und führen den Augapfel der Atrophie oder der Phthise zu.

§ 538. Die äussere Form der centralen Cornealnarbenstaphylome ist eine sehr verschiedene je nach der Gestalt der sie begründenden Geschwüre, sie ist eine andere, wenn das Geschwür ein muldenförmiges mit allmälig zugeschärften Rändern war, eine andere, wenn der Geschwürsrand steil, fast senkrecht zur Perforationsöffnung abfiel.

§ 539. Im ersten Falle resultirt ein kegelförmiges Staphylom mit abgerundeter Spitze, indem die Ausdehnung der Theile nicht an allen Punkten eine gleiche sein kann, sondern von dem äusseren Geschwürsrand gegen die Perforationsöffnung ebenso zunehmen muss, als mit der allmäligen Verdünnung der Wandungen durch geschwürigen Substanzverlust ihre

Widerstandskraft gegen die von hinten auf sie wirkenden Druckkräfte abnimmt. Es erheben sich diese Staphylome der Regel nach allseitig nur sehr sanft, in einer geschweiften Linie mit nach hinten sehender Convexität aus der in ihrer Dicke und Krümmung nur wenig oder gar nicht veränderten, der Regel nach auch ganz durchsichtigen Cornealperipherie.

Die abgerundete Spitze besteht ganz aus Narbengewebe und ist der dünnste Theil, die Seitenwände nehmen gegen den Fuss allmälig an Dicke zu, indem die, sie grösstentheils constituirenden peripheren Theile des ehemaligen Geschwürsbodens, das heisst, die erhaltenen Cornealschichten in dieser Richtung an Mächtigkeit wachsen. Sie sind nach vorn von einer, überall fast gleich dicken Lage faserig scholliger Neubildung bedeckt, der Fortsetzung der centralen durchgreifenden Narbe.

Diese Staphylome kommen in den meisten Beziehungen jenen sehr nahe, welche auf excentrischen Geschwüren mit flachen Rändern und grosser Durchbruchsöffnung zur Entwickelung kommen. Sie bersten auch gerne, und werden bisweilen dadurch zur Heilung nach der oben angeführten Weise gebracht.

§ 540. An diese Form des Staphyloms reiht sich eine andere, welche aus centralen Geschwüren mit steil abfallenden Rändern hervorgeht. Sie setzt voraus, dass das Geschwür keinen allzugrossen Umfang habe und sofort der grösste Theil der Cornealsubstanz erhalten worden sei.

Es kommt mitunter vor, dass während des Ulcerationsprocesses und der Heilungsepoche die das Geschwür umgebenden Theile der Hornhaut, ja die ganze Cornea, im hohen Grade durch die die Entzündung begleitende, seröse Infiltration des Gewebes erweicht, gelockert werden und dieses in einem um so bedeutenderen Maasse, je näher ein Punkt der Hornhaut dem eigentlichen Entzündungsherd stehet. Hat sich dann die Narbe etablirt, so dehnt sich nicht nur diese, sondern auch das umgebende Cornealparenchym aus, und zwar um so mehr, je näher ein Theil desselben der Narbe steht, es resultiren daraus kegelförmige Staphylome, welche mit dem Keratoconus im engeren Wortsinne sehr verwandt sind, und sich nur durch das Durchgreifen der Narbe an der Spitze und deren ständige Verbindung mit dem Pupillartheile der Iris unterscheiden.

Der staphylomatöse Kegel tritt unter einem grossen Winkel aus der vorderen Scleralöffnung hervor, seine abgerundete, narbige Spitze ist der dünnste, kaum $0'''.2 - 0'''.3$ mächtige Theil, die Wände werden ihrer ganzen Dicke nach aus Cornealgewebe gebildet, welches der Regel nach durchsichtig und höchstens an der Oberfläche durch eine auflagernde epitheliale Neubildung wolkig oder fleckig getrübt ist. In der Nähe der narbigen Spitze ist die Kegelwand am dünnsten, nimmt aber von hier gegen den Fuss des Staphylomes hin an Dicke zu, und übersteigt sie in den der Basis nahen Zonen selbst um ein Merkliches.

Die anatomische Untersuchung weist als Grund dieser Verdickung eine normwidrige Anhäufung der gelatinösen Grundsubstanz nach und erläutert so ebenfalls die noch in Controverse stehende Ursache der Dickenzunahme der Wandungen des wahren Keratoconus.

Die zur Entwickelung derartiger Staphylome erforderliche relative Enge der Durchbruchsöffnung ist der Entleerung der Linse und des Glas-

körpers nicht günstig, es finden sich diese Organe der Regel nach in ihrer normalen Verbindung, nur einmal sah ich die Linse bis auf wenige Reste fehlend, und die hintere Kammer von der gefalteten Kapsel verlegt, der nach aussen faserig scholliges Neugewebe auflagerte als Denkzeichen der in der Heilungsperiode des Geschwürs stattgehabten Anlöthung der Kapsel an die Hornhautnarbe, welche Verbindung nachträglich durch den Druck des zwischentretenden Kammerwassers wieder gelöst worden war.

§ 541. In anderen Fällen nehmen aus leicht einsehbaren Gründen die, die durchgreifende Narbe umgebenden Cornealparthien an der Ausdehnung keinen Antheil, sie verharren in einer der Norm nahekommenden Stellung und Krümmung, die Ectasie beschränkt sich allein auf die, den steilrandigen Substanzverlust ausfüllende Narbe.

Diese tritt dann kugelförmig aus dem ringsum erhaltenen Saume der peripheren Cornealparthien hervor, und grenzt sich von letzteren durch eine, oft sehr tiefe halsförmige Einschnürung ab.

Diese Staphylome erreichen die Grösse einer Zuckererbse, in manchen Fällen selbst die einer Muskatnuss. Immer stehen sie weit aus der Lidspalte hervor, sie können von den Lidern nicht bedeckt werden.

In Folge dessen sammelt sich das Epithel auf ihrer Oberfläche zu ganz erstaunlich dicken Schichten, vertrocknet und formirt zuletzt eine im Zusammenhange abziehbare Haut, welche den mächtigen Epidermoidallagern an der Ferse sehr ähnlich ist. Unter dem Epithelialstratum findet sich mitunter eine Schichte gefässhaltigen Bindegewebes, oft aber lagert das Epithel der faserig scholligen, eigentlichen Narbensubstanz unmittelbar auf. Diese ist häufig in Folge der Ausdehnung sehr stark verdünnt, von der Dicke eines Schreibpapiers, in vielen Fällen aber ist die Narbenschichte eine die Cornea an Mächtigkeit übertreffende. Ich fand sie sodann gewöhnlich locker, bluthaltig und sofort das nothwendig anzunehmende Wachsthum der Narbensubstanz in den Epochen nach Ablauf des Entzündungsprocesses erklärt.

Auch bei dieser Form des Staphyloms fand ich immer die Linse, oder doch wenigstens die Kapsel in ihren normalen Verbindungen.

Berstungen können daher auch nicht von besonderem Nachtheil für die Existenz des Augapfels sein, sie führen im Gegentheile öfters zur Heilung nach den angegebenen Weisen. Berstungen kommen übrigens nur bei sehr dünnen Narbenwandungen vor, bei massiven Wandungen dürfte ein Einriss wohl selten oder gar nicht möglich werden.

§ 542. Sehr verschieden gestaltet sich das Cornealnarbenstaphylom, wenn durch den vorausgegangenen Verschwärungsprocess der grösste Theil der blätterigen Cornealsubstanz vernichtet wurde, und nur ein schmaler Saum derselben ringsum den Scleralrand oder aber gar nur ein einzelner Bogenabschnitt des letzteren stehen geblieben ist.

Die vorderen Parthien der Sclera bewahren unter solchen Verhältnissen immer ihre normale Krümmung, der erhaltene Saum der blätterigen Cornealsubstanz wird aber entweder mit der Narbe mächtig nach vorne gestauet, so dass der Fuss des Staphyloms senkrecht aus der vorderen Scleralwand emporsteigt, oder aber er wird in seiner Lage wenig verändert, und dann ist der Fuss des Staphyloms immer an dem Rande des Cornealsaumes

und an jenen Stellen, an welchen die blätterige Hornhautsubstanz ganz fehlt, halsförmig eingeschnürt.

Im ersten Falle, d. i. wenn die Narbe sammt den umgebenden Hornhautblattresten nach vorne getrieben wurden, formirt das Staphylom der Regel nach ein Kugelsegment, welches auf einer cylindrischen Zone aufsitzt, durch welche letztere die Verbindung mit dem Scleralrande hergestellt wird.

Im letzteren Falle ist aber die Form des Staphylomes wohl rundlich, aber immer ohne reguläre Krümmung, und dieses um so mehr, als dann auch die Ectasie der Narbenmasse gewöhnlich an verschiedenen Stellen eine verschieden grosse ist, und sofort die Wandungen des Staphyloms selbst in ungleichmässigen Buckeln hervortreten.

Diese Staphylome erreichen ganz enorme Grössen, ihre Dimensionen sind gewöhnlich die einer welschen Nuss, häufig auch die der Hälfte eines kleinen Hühnereies. Sie werden daher in den Lehrbüchern häufig als Totalstaphylome beschrieben und mit den (§ 515—521) geschilderten Formen zusammengeworfen, unterscheiden sich aber gründlich dadurch, dass die Ectasie nicht eigentlich Cornealsubstanz, sondern Narbenmasse betrifft, und auf diese beschränkt ist, ohne auch die Sclera zu betreffen.

Wegen der ausserordentlichen Grösse können solche Staphylome niemals von den Lidern bedeckt werden. Daher erreicht auch das sie überziehende Epithel der Regel nach erstaunliche Dicken, ich fand es 1‴ mächtig. Es ist immer der Epidermis ganz analog und trüb. Unter ihm findet man gewöhnlich gefässhaltiges Bindegewebe in einer dünneren oder dickeren Schichte, welches sich dann immer auf die noch erhaltenen peripheren Reste der Cornealblattsubstanz fortsetzt und dieselben von Aussen trübt und opak erscheinen macht, wenn dieselben sich auch bei der anatomischen Untersuchung durchsichtig oder doch höchstens wolkig getrübt, aber noch durchscheinend nachweisen lassen. Daher ist der Fuss solcher Staphylome denn auch der Regel nach trüb, von der Narbenmasse nicht zu unterscheiden, es scheint sich das ectatische sehnige Gefüge unmittelbar aus der Scleralöffnung zu erheben, selbst wenn noch Randparthien der Cornealblattsubstanz erhalten sind. Nur dann, wenn kein Bindegewebe in die Narbe eingeht, ist auch die Oberfläche der Cornealreste blos mit einem Epithelialfleck oder dünnen Leucom überzogen, es scheint noch bläulich durch. Die Hauptmasse des Staphyloms bildet faserig schollige Neoplasie. Sie ist häufig locker, saftreich und mitunter sehr blutreich und beurkundet so ihr Hervorgehen aus weicherem faserspaltendem Gefüge. Sie ist der Regel nach von enormer Dicke, und dieses namentlich an den vordersten Parthien, dem Scheitel des Staphyloms, wo ich sie öfters 1‴ und noch dicker fand, während sie am Fusse des Staphyloms der Regel nach kaum die Dicke der Cornea erreicht.

Es ist gar kein Zweifel, dass diese aussergewöhnliche Mächtigkeit trotz der offenbaren Ectasie der Narbe durch fortgesetztes Wachsthum der Neoplasie vermittelt werde, dass die Narbe nachträglich noch durch Intussusception an Masse zunehme, was bei dem Blutreichthume derselben übrigens nicht Wunder nehmen darf.

Diese Staphylome sind es vor allen andern, in welchen, trotzdem noch Theile der blätterigen Hornhautsubstanz erhalten sind, dennoch bisweilen die

Descemeti im ganzen Umfange der hinteren Fläche des Staphyloms fehlt, und höchstens in Gestalt einiger knäuelförmig zusammengebackener Fetzen in das Gewebe der Narbe eingeschlossen gefunden wird, so dass die Iris ihrer ganzen Fläche nach mit dem ectatischen Theile der Wunde verwachsen ist. Es geschieht nämlich bisweilen, dass die Cornea zum grössten Theile durch eingelagertes Produkt geschmolzen wird, während die Descemeti nur einen kleinen Riss bekömmt, durch den die wässerige Feuchtigkeit abfliesst, die entblösste Descemeti bleibt in gefaltetem Zustande auf der Iris liegen. Wenn späterhin durch eine kräftigere Contraktion der Muskeln Linse und Glaskörper entleert werden, reissen diese die nur lose und in geringem Umfange befestigte Wasserhaut los, sie wird gleichzeitig aus der Augapfelhöhle entfernt.

Die Durchbruchsöffnung des ehemaligen Geschwüres ist eine zu grosse, als dass in den nachträglich entwickelten Staphylomen nicht der Regel nach Linse und Glaskörper fehlen sollten.

Die Fälle, in welchen sie erhalten sind, sind es gerade, in welchen die Staphylomhöhle mit metamorphosirten hämorrhagisch plastischen Exsudaten gefüllt gefunden wird.

Die Dicke der Wandungen ist einer Berstung in Folge des von Seite der Augapfelcontenta und der Muskeln ausgeübten Druckes wohl nicht günstig, indess kommen Risse vor und sind dann wahrscheinlich verursacht durch selbstständige Entzündungen in dem bluthaltigen Parenchyme der ectatischen Neoplasie, und damit gesetzter Lockerung und Schmelzung ihres Gefüges. Ich sah derartige Entzündungen mit Ablagerung corrosiver Produkte noch nicht, indess stellen die Angaben der meisten Autoren dieselbe ausser Zweifel. Sie bedingt durch Ausbreitung auf die tieferen Organe des Augapfels gewöhnlich Phthise des Bulbus.

Das Krebsigwerden des Staphyloms ist bei dem Blutgehalte seiner Wände nicht unmöglich, doch gewiss äusserst selten. Die enorme Furcht vieler Ophthalmologen vor solchen krebsigen Entartungen ist eine Folge des steten Zusammenwerfens aller Formen des Staphyloms unter einander. Wo bereits Krebse in der Tiefe des Augapfels wuchern, wird gewöhnlich ein Theil der Sclera, namentlich deren Vordertheil ringsum durch Einrisse seiner inneren Schichten ectatisch und simulirt so ein totales Cornealstaphylom. Wird dieses dann abgetragen, so bekommt das Carcinom Luft, es wuchert nach jahrelangem Stillstande in kürzester Zeit zu erstaunlichen Grössen empor. Dasselbe geschieht natürlich, wenn das Staphylom von selbst einreisst, man glaubt dann, der Krebs habe sich aus dem Staphylome entwickelt, statt dass das letztere durch das erstere bedingt ist.

An die letztgeschilderte Form des Staphylomes schliesst sich unmittelbar an

b. Das Narbenstaphylom im engeren Wortsinne.

§ 543. Kein Theil seiner Wandungen, selbst nicht der Fuss, ist von blätteriger Hornhautsubstanz gebildet, oder steht mit solcher in Verbindung, das Staphylom wird ausschliesslich von Narbensubstanz constituirt, es ist eine Narbe, welche, nach totalem Verluste der blätterigen Hornhautsubstanz auf der blossliegenden Iris entwickelt, nur durch die strukturlose

Hornhautrandsubstanz mit der Sclera in Verbindung steht und entweder ihrem ganzen Umfange nach oder zum Theile ectatisch geworden ist.

§ 544. Denkt man sich von jenen centralen Cornealnarbenstaphylomen, deren Fuss nur von einem schmalen Saume blätteriger Hornhautsubstanz gebildet oder umgeben ist, diesen Saum hinweg, so dass der Fuss des Staphyloms allenthalben narbig und mittelst der strukturlosen Hornhautrandsubstanz an den Scleralrand gelöthet ist, so hat man eine Vorstellung von jenen Staphylomen, welche man totale Narbenstaphylome nennen muss. Ihre Charaktere sind dieselben, welche der genannten verwandten Form zukommend (§ 542) geschildert wurden. Diese beide Formen lassen sich vom praktischen Standpunkte aus als Eine betrachten.

§ 545. Sie kommen nur selten vor, denn der totale Verlust der blätterigen Hornhautsubstanz ist der Entleerung der Augapfelcontenta und sofort der Zerstörung des Bulbus durch Atrophie oder Phthise günstiger, als der Staphylombildung, wo aber trotz des totalen Verlustes der blätterigen Hornhautsubstanz die Linse und der Glaskörper in ihrer normalen Verbindung bleiben, entwickelt sich der Regel nach kein totales Narbenstaphylom, es wird nur ein Theil der Narbe ectatisch.

Die Narbe ist nämlich Produkt der sich entzündenden, blossgelegten Iris. Diese überzieht sich nicht nur an ihrer vorderen Wand mit Exsudaten, auch ihre hintere Fläche schwitzt plastische Produkte aus, durch welche sie theilweise mit der unmittelbar anliegenden Vorderkapsel verlöthet wird.

So lange die Pupille sich nicht geschlossen hat, kann das von den Ciliarfortsätzen erzeugte Kammerwasser unter den freigebliebenen Parthien der Iris und den noch losen Theilen des Pupillarrandes nach Aussen abfliessen. Sobald aber die Pupille durch einen Narbenpfropf sich dauernd geschlossen hat, und damit ihr Rand ringsum an die Vorderkapsel angeklebt worden ist, muss sich das fortwährend zuströmende Kammerwasser in den Zwischenräumen zwischen den unverlötheten Irisparthien einerseits, und der Vorderkapsel und Zonula anderseits sammeln.

Während des Zeitraumes, als das die Iris überziehende Exsudat ein sehr lockeres und in seiner Mächtigkeit sehr geringes ist, wird durch die stete Durchsickerung eine grössere Anhäufung des Humor aqueus hintangehalten. Wenn aber die Erstarrung des Irisproduktes und seiner Massenzunahme die Erhaltung des Gleichgewichts zwischen der Absonderung des Kammerwassers und seiner Entleerung nach Aussen auf dem Wege der Durchsickerung unmöglich gemacht hat, dann bauchen sich die frei gebliebenen Irisportionen, unter welchen sich die wässerige Feuchtigkeit sammelt, blasenförmig hervor und, wo dieses nicht genügt, werden die umgebenden Parthien der Regenbogenhaut durch Zerreissung des, ihre Anlöthung an die Kapsel vermittelnden Exsudates flott gemacht und zur Vergrösserung der Wandungen verwendet, es tritt die mit organisirenden Exsudaten überzogene Iris in Form eines blasigen Staphylomes über das Niveau der vorderen Scleralöffnung hervor.

Es kann auch geschehen, dass, da die Iris nicht an allen Punkten ihrer Hinterfläche gleichmässig und fest an die Vorderkapsel angelöthet ist, sich das Kammerwasser nicht an einer einzigen Stelle hinter der Regenbogenhaut an-

sammelt, sondern an mehreren zugleich, und so die Iris an mehreren Orten in Form kleiner Bläschen nach Vorne ausbaucht.

Wenn dann diese isolirten Bläschen durch weitere Ansammlung des Humor aqueus wachsen, so rücken sie allmälig aneinander, und dieses um so mehr, als in Folge der Zerrung die zwischenliegenden, mit der Vorderkapsel durch noch weiches Exsudat verlötheten Irisparthien theilweise wieder losgerissen werden. Endlich fliessen die einzelnen Bläschen zusammen, sie constituiren eine einzige Höhle, welche jedoch noch von Fäden und Blättern halborganisirter Exsudate durchzogen wird. Diese Fäden und Blätter ziehen von der Vorderkapsel zu der hinteren Fläche der Blasenwand und sind die durch Zerrung allmälig ausgedehnten Exsudatparthien, welche ursprünglich die zwischen den einzelnen Bläschen gelegenen Irisportionen an die Vorderkapsel angelöthet hatten. Sie hindern noch immer die gleichmässige Ausdehnung der gemeinschaftlichen Blasenwand, diese erscheint an der Oberfläche stets uneben, hügelig, ähnlich einer Maulbeere, die einzelnen, zusammengeflossenen Bläschen grenzen sich noch durch tief einspringende Furchen ab, welchen an der hinteren Fläche vorspringende Leisten entsprechen, an welche sich eben die beschriebenen Exsudatfäden ansetzen.

Man hat diese Form Staphyloma racemosum genannt, mit Unrecht, denn es fehlt ihr die Ständigkeit, sie ist nur eine Uebergangsform.

Mit der fortgesetzten Vergrösserung der Blase reissen nämlich bald diese Fäden ein, sie setzen dann kein Hinderniss mehr für die gleichmässige Ausdehnung der Wandung, diese wird glatt und dieses um so mehr, als gleichzeitig auch die Exsudation plastischer Produkte auf beiden Oberflächen der vorgebauchten Irisparthie continuirlich fortschreitet, die Wandungen verdickt und alle Unebenheiten ausgleicht. Das Traubenstaphylom geht so in eine Form über, welche der ganz gleich ist, welche sich entwickelt, wenn die Iris nur an einer einzigen, aber umfangsreicheren Stelle durch das sich sammelnde Kammerwasser vorgetrieben, in Form einer einzigen Blase ausgebaucht wird.

§ 546. Auch diese Narbenstaphylome erreichen, so wie die vorige Art ganz enorme Grössen, sie sind gewöhnlich rundlich, aber unregelmässig geformt, einzelne Theile ihrer Wandungen sind mehr ausgedehnt, treten wulst- oder hügelförmig hervor. Ihr Fuss ist fast immer halsförmig eingeschnürt.

Sie ragen weit aus der Lidspalte hervor, und überziehen sich daher auch der Regel nach mit einem sehr dicken, mitunter 1‴ mächtigen Lager trockenen, trüben, epidermisartigen Epithels, unter welchem, falls die blos gelegte Iris granulirte, ein Stratum bluthaltigen Bindegewebes gefunden wird. Die Hauptsubstanz der Wandung ist aber stets faserig scholliges Gefüge, welches oft ganz ansehnliche Dicken erreicht, namentlich an dem Scheitel des Staphyloms, der häufig den Fuss um das doppelte und mehrfache an Mächtigkeit übertrifft.

Es ist diese Massenhaftigkeit eine Folge des fortgesetzten Wachsthums der neoplastischen Staphylomwände und erklärt sich aus der fast constanten, nicht unbedeutenden Bluthaltigkeit ihres Gefüges, welche sich bei Verletzungen der Regel nach durch merkliche parenchymatöse Hämorrhagien kundgibt.

Die hintere Fläche dieser Wandungen ist immer sehr rauh,

uneben, grubig höckerig und von den Resten der atrophischen Iris in Gestalt eines strukturlosen, pigmentirten Häutchens überzogen. Die Höhlung des Staphyloms wird von Kammerwasser, häufiger aber, als bei den Cornealnarbenstaphylomen der letzten Form mit metamorphosirtem hämorrhagisch-plastischem Exsudate in dem geschilderten Zustande gefüllt.

Der Fuss des in Rede stehenden Staphyloms erhebt sich niemals im ganzen Umfange aus dem Rande der vorderen Scleralöffnung, er stösst nur an einem grösseren oder geringeren Abschnitte seiner Peripherie unmittelbar an die strukturlose Randsubstanz der Cornea. Es ist dieses jene Stelle, an welcher die Regenbogenhaut mit der Vorderkapsel nicht verwachsen, oder doch nur leicht verklebt war, und von dem sich sammelnden Kammerwasser emporgehoben und blasig ausgedehnt wurde.

Alle anderen Stellen des Fusses des Staphyloms sind von den entsprechenden Parthien des Scleralrandes durch einen mondsichelförmigen, mehr weniger breiten Streifen getrennt, dessen Fläche ganz in der Ebene der Sclera fortläuft, und so die Verbindung mittelbar herstellt. Sein äusserster Rand besteht aus der strukturlosen Randsubstanz der Hornhaut, und ist daher graulich oder grünlich durchscheinend, wenn nicht die Narbenbildung mit Granulation einherging, wo er dann von Bindegewebe überdeckt wird. Die Hauptmasse dieses Streifens kommt aber in der Zusammensetzung mit den Wandungen des Staphyloms vollkommen überein, ist faserig schollig, bluthaltigen Gefüges und trägt oberflächlich eine dicke Schichte Epithels oder auch bluthaltigen Bindegewebes.

In ihm sind die atrophischen Reste jener Irisparthien unter der Gestalt eingestreuter Pigmentkörnchen enthalten, welche nach der Abstossung der Hornhaut alsbald durch Exsudat an die Vorderkapsel angelöthet und durch das später sich sammelnde Kammerwasser nicht mehr losgetrennt, zur Bildung des Staphyloms nicht verwendet werden konnten, sondern in ihrer regelwidrigen Verbindung verharrten, der in Rede stehende Narbenstreif ist stets seiner ganzen Breite nach mit den entsprechenden Portionen der Vorderkapsel verwachsen.

Demgemäss fällt auch die Achse des Staphyloms niemals durch den Höhenpunkt der Vorderkapsel, sondern stets seitlich davon, sie schneidet die Sehachse des Auges in einem ziemlich bedeutenden Winkel, und da der Scheitel des Staphyloms sich stets in die Mitte der weitklaffenden Lidspalte stellen muss, so muss bei solchen Staphylomen der Augapfel seine Lagerung in der Orbita verrücken, und beim Ruhezustande der Muskeln in einer Stellung verharren, bei welcher er etwas um seine Querachse gewälzt ist.

Die Linse ist in solchen Fällen ihrer Totalität nach oder zum Theile cataractös getrübt. Ich sah noch keinen Fall, in welchem der Glaskörper krankhaft afficirt gewesen wäre, in der Ader- und Netzhaut pathologische Veränderungen sich zu erkennen gegeben hätten.

§ 547. Die Dicke der Wandungen ist auch der Berstung solcher Staphylome nicht günstig, ich sah noch keine spontane Ruptur. Wo sie vorkömmt, mag sie auf entzündliche Schmelzungen der neoplastischen Wände zu schreiben sein.

Mitunter verknöchern Theile der faserig scholligen Staphylomwandung. Dieses führt mich zu den Knochenneubildungen.

Vierter Abschnitt.

Knochenneubildungen.

§ 548. Sie theilen ihre physicalischen Eigenschaften mit dem normalen Knochen.

§ 549. Nur wo Textur und Knochenkörperchen nachweisbar sind, kann von einer knochigen Neubildung die Rede sein, wo diese, bei vorwaltender Zusammensetzung einer Neoplasie aus Knochensalzen, fehlen, ist eine Verkreidung, ein Concrement, kein neoplastischer Knochen gegeben. Die Diagnose kann daher nur durch das Mikroskop festgestellt werden. Desswegen sind die vielfältigen Beobachtungen von Knochenneoplasien in der Cornea, welche von früheren Autoren mitgetheilt wurden [263], nur mit der äussersten Vorsicht aufzunehmen, und ich bin gezwungen, die folgenden Erörterungen ganz auf eigene Beobachtungen und Untersuchungen zu basiren.

§ 550. Neoplastische Knochengebilde im Bereiche der Hornhaut liegen niemals frei zu Tage, und stehen niemals in unmittelbarer Berührung mit normalem Hornhautgewebe, sie sind stets eingeschlossen von einer faserig scholligen Neubildung, sie liegen als Platten oder Schuppen eingebettet in eine, gewöhnlich durchgreifende, bisweilen auch ectatische faserig schollige Narbe, mit deren Gefüge ihre rauhe Oberfläche fest verbunden ist. Sie werden daher der Regel nach erst am Cadaver nachweisbar, am Lebenden äussert sich die Neubildung als eine faserig schollige Narbe.

§ 551. Sehr feine Schliffe der Knochenschuppen lassen als Grundlage eine völlig gefässlose, sehr durchscheinende, ganz homogene, häufiger aber deutlich parallel und geschwungen faserstreifige Substanz erkennen, welche mit starken mineralischen Säuren behandelt, eine sehr bedeutende Menge Gase entwickelt und dann als eine strukturlose, spröde, brüchige, dabei weiche Masse zurückbleibt. Es ist kein Zweifel, dass diese Gase frei gewordene Kohlensäure sind, welche an Basen gebunden die Grundsubstanz durchtränkten, mit ihr vielleicht auch in chemischer Verbindung standen, indem sie sich bei blosser mechanischer Mengung, als Niederschläge, durch das Mikroskop differenziren lassen müssten. Streckenweise ist diese Grundsubstanz ohne alle eingelagerten Formelemente und lässt so ihre Zusammensetzung annäherungsweise bestimmen, an anderen Stellen ist sie aber mit dunklen Körnchen und Knochenkörperchen durchstreut, und diese nehmen in einzelnen Parthien an Menge so zu, dass die Grundsubstanz fast ganz verschwindet. Die Körnchen variiren von staubähnlicher Feinheit bis zu ansehnlicher Grösse, und sind theils isolirt, theils aber zu grösseren und kleineren unregelmässig geformten Conglomeraten zusammengebacken. Es sind theils in mineralischen Säuren unter Aufbrausen lösliche Salze, theils Fett im freien Zustande, mitunter auch Pigmentmolekule. Die Knochenkörperchen weichen von den normalen durch ausserordentliche Vielgestaltigkeit und grösstentheils irreguläre, krüppelhafte Formen ab. Ihre

Contouren erscheinen bald nur rauh und dieses sind die voluminösesten Knochenkörperchen, bald zackig, bald aber von sehr schönen Markstrahlen umgeben. Die Lagerung der Knochenkörperchen ist stets eine sehr unregelmässige. Uebergänge aus Knorpelzellen in Knochenkörperchen sah ich nie, eben so wenig Haversische Canäle und die ihnen eigenthümlichen Lamellensysteme.

Das umgebende faserig schollige Gefüge ist immer zu sehr hohen Graden von Faserspaltung gediehen. Es ist stets sehr blutarm. Die das Knochenstück unmittelbar umgebenden Parthien finden sich der Regel nach durchstreut von kalksalzigen Niederschlägen in Gestalt von Körnchen und Körnchenaggregaten, sie deuten ihren Uebergang in Knochengewebe an.

§ 552. Es ist nach den neueren Entdeckungen auf dem Gebiete der Mikroskopie gar kein Zweifel, dass die Knochenneubildung nur als eine weitere Metamorphose der faserig scholligen Neoplasie zu betrachten sei, dass letztere ohne vorläufige Transformation in ossificirenden Knorpel durch einfache Infiltration des Gewebes mit Knochensalzen und deren Präcipitation in das Gefüge zu Stande komme. Die Faserung der Knochengrundlage entspricht ganz dem Faserzuge der umgebenden sehnigen Parthien, die Genese der Knochenkörperchen aber lässt sich durch Incrustation der Kerne erklären, welche solche Neubildungen, wenn auch in geringer Menge, nebst strukturlosen moleculären Massen und Blutcanälen in den Zwischenräumen ihrer einzelnen Schichtlagen enthalten. Die Zusammenhäufung der Kalkkörnchen und Knochenkörperchen in nestartigen Massen, in welchen die Grundsubstanz fast ganz zurücktritt, während die umliegenden faserigen Parthien der Objekte nur sehr wenige oder auf weite Strecken gar keine Knochenkörperchen enthalten, spricht einer solchen Deutung gewiss das Wort.

§ 553. Der eigentliche Grund, warum faserig schollige Narben mitunter verknöchern, liegt wahrscheinlich ausserhalb des Bereiches unserer Forschungen. Gewiss ist, dass weder hohes Alter noch gichtische Constitution, wie einige Autoren meinen, ein ätiologisches Moment abgeben, in sämmtlichen, von mir beobachteten Fällen war weder das eine noch die andere anzuschuldigen.

Indess ist höheres Alter in soferne von Belang, als es die Möglichkeit eines längeren Bestandes in sich schliesst, als dieses bei Kindern der Fall sein kann, faserig schollige Neubildungen aber desto öfter verknöchert gefunden werden, je älter sie sind.

§ 554. Gewöhnlich finden sich neben knochigen Neubildungen in der Hornhaut noch ossificirte Exsudate auf der inneren Fläche der Choroidea, mitunter auch ossificirte Linsen, der Augapfel ist in einem Zustande totaler Atrophie. Doch kommen auch Fälle vor, in welchen die krankhaften Veränderungen auf die Hornhaut beschränkt sind, Verhältnisse, welche ganz allein abhängen von dem Zustande des Augapfels in jener Periode, in welcher die Narbenbildung vor sich ging.

§ 555. Weitere Metamorphosen der knochigen Neoplasien dürften wohl kaum denkbar sein. Indess ist eine Ausstossung derselben aus

dem Gefüge der Narbe durch entzündliche Schmelzung der faserigen Hülle wohl möglich.

Thatsächlich ist ihr, obwohl langsames, Wachsthum, und es lässt sich nicht läugnen, dass faserig schollige Narben, welche nach totalem Verluste der Hornhaut zur Entwickelung kamen, zum grössten Theile verknöchern, und dann die Veranlassung zu der Meinung geben können, es sei die Hornhaut ihrem ganzen Umfange nach ossificirt worden, wie dieses mit dem so häufig citirten Menot'schen Falle geschieht.

Fünfter Abschnitt.

Nicht organisirte Neubildungen.

§ 556. Vorwaltende Zusammensetzung aus Elementen, welche ihrer formellen Gestaltung und oft auch ihrer chemischen Natur nach die Entstehung unter dem Walten einfach chemischer Gesetze beurkunden, und das Zurücktreten organischer Textur in dem Gefüge bilden die charakteristischen Eigenschaften.

§ 557. Sie treten unter zwei wesentlich verschiedenen Formen auf, einmal als steinähnliche, derbe, spröde, solide, aus erdigen und alkalischen Salzen und organischer Grundlage gebildete, Massen; das andere Mal als ein fettig sandiger Brei, in welchem freie Salze, freies Fett und zerfallene grumöse organische Substanz in sehr verschiedenen Verhältnissen unter einander gemengt sind.

Die Verschiedenheit der Verhältnisse, unter welchen die reine Verkreidung und die mit Fettbildung einhergehende Verkreidung auftritt, und die Verschiedenheit der zu Grunde liegenden Processe fordert eine gesonderte Betrachtung beider.

1. Die reine Verkreidung.

§ 558. Es ist dieses ein Process, in Folge dessen vorläufig abgelagerte Exsudate in steinähnliche Massen verwandelt werden, welche letztere sich nur durch den Mangel an Knochenkörperchen von den neoplastischen Knochen, wie sie im Bereiche der Hornhaut vorkommen, unterscheiden.

§ 559. Feine Schliffe solcher verkreideter Exsudate zeigen unter dem Mikroskope eine gewöhnlich strukturlose, oft auch mehr weniger deutlich faserstreifige, durchscheinende, organische Grundlage, in welcher erdige und alkalinische Salze unter der Form schwarzer Körnchen verschiedenen Calibers, theils isolirt, theils zu unregelmässig geformten Conglomeraten zusammengebacken, in einer die Grundlage an Massenhaftigkeit überbietenden Menge eingelagert sind. Fette gehen in die Constitution dieser Neubildungen nicht ein.

§ 560. Diese letzteren sind immer durch eine dickere oder dünnere Schichte faserig scholliger Neubildung unter der Gestalt eines infiltrirten Cornealfleckes oder einer durchgreifenden Narbe umschlossen, sie stehen niemals in unmittelbarer Berührung mit gesundem Cornealparenchym. In dieser faserig scholligen Neubildung finden sich häufig Kalksalze eingebacken, welche auf ein Fortschreiten der Verkalkung hindeuten, und auf den der Verkreidung zu Grunde liegenden Process schliessen lassen.

§ 561. Rein verkreidete Massen gehen stets aus derben, starren, faserstoffigen Exsudaten hervor, welche entweder niemals zu einigen Graden von Organisation gelangt, roh geblieben waren, oder zur Zeit der Verkreidungsepoche durch Faserspaltung bereits mehr weniger hohe Stufen organischer Dignität erklimmt hatten.

Deren Umwandlung in steinähnliche Concremente dürfte sich kaum auf ein Zerfallen der organischen Materien in binäre Verbindungen basiren lassen, die häufig vorkommenden Reste organischer Textur in der Grundlage sind einer solchen Theorie entgegen, noch mehr aber die Vergleichung der procentarischen Verhältnisse, unter welchen Kalksalze in frische proteinige Blasteme und in verkreidete Massen eingehen, es bedürfte sehr bedeutender Ablagerungen, um steinige Concremente von einiger Grösse zu erzeugen.

Es ist vielmehr wahrscheinlich, dass die reine Verkreidung ein der Formation neoplastischer Knochen analoger Vorgang sei, auf dem Wege der Durchtränkung mit salzhaltigen Flüssigkeiten und der Präcipitation kalkiger und alkalinischer Elemente zu Stande komme. Das Fehlen oder Vorhandensein von Kernen und Zellen in Exsudaten würde dann den Mangel der Knochenkörperchen in einem, deren Vorkommen in dem anderen Falle erklären.

§ 562. Dieser Ansicht entspricht auch ganz der Umstand, dass kreidige Massen häufig ganz unter derselben Form, wie neoplastische Knochen, als Schuppen, in faserig schollige Narben eingebacken gefunden werden. Ausser diesem sah ich reine Verkreidungen aber noch in einer doppelten Gestalt auftreten.

§ 563. Ziemlich häufig kommen sie vor als kreideweisse, harte, rauhe, hirse- bis hanfkorngrosse Knötchen, welche nahe dem Scleralrande in das Cornealgewebe eingesenkt erscheinen und mehr weniger tief, mitunter bis auf die hintersten Schichten der Hornhaut reichen. Sie lassen sich unschwer aus der Cornea herausheben, worauf eine Grube mit steilen, von faserig scholliger Neubildung überkleideten und infiltrirten Rändern zurückbleibt.

Die die Kalkkörnchen unter einander verbindende organische Grundlage ist entweder ganz strukturlos oder deutlich faserstreifig, nach Art der umgebenden faserig scholligen Neubildung. Die vordere Fläche des Knötchens wird stets von einem mehr weniger dicken Stratum trüben Epithels überzogen, in dessen hintersten Schichten die Grundmasse immer mit Kalkkörnchen gemischt ist. Dieses trübe Epithel setzt sich ringsum auf die Oberfläche eines leucomatösen Saumes fort, welcher das Korn in der Hornhaut umgibt und sich fast immer unter der Form einer leucomatösen Brücke bis zu dem Conjunctivalsaume fortsetzt. Mitunter stehen mehrere solche kalkige Knoten neben einander und werden dann von getrübtem Cornealparenchym zu Einer Gruppe vereinigt.

Es sind dieses verkreidete herpetische Knoten. Die mannigfaltige Constitution der sie formirenden Exsudate erklärt die bald strukturlose bald faserstreifige Grundlage ihrer Versteinerungen.

§ 564. In einem atrophischen Auge fand ich von der Vorderfläche der versteinerten Linse, nahe dem Centrum, nur etwas nach unten und innen, ein steinernes Horn mit faserstreifiger Grundmasse, von $^3/_4$‴ Länge und Durchmesser entspringen. Es war äusserst fest mit der Linse, welche einem

knochigen Choroidalexsudate aufsass, verbunden und ragte, etwas nach unten gekrümmt, nach vorne, durchsetzte auf diese Weise die mit geschichteter, faserig scholliger Neubildung erfüllte, irislose Kammer und reichte mit seiner Spitze fast bis unter das Epithel einer die Cornea in ihrer ganzen Dicke durchgreifenden Narbe, so dass nur eine kaum papierdicke Lage faserig scholliger Neubildung zwischen dem trüben, trockenen, mit Kalkkörnchen gemischten Epithel und der abgerundeten Spitze des versteinerten Hornes gefunden wurde. Von der Cornea waren nur atrophische Reste der hinteren Lamellen zurückgeblieben, welche nach unten und innen durchbohrt, der kreidigen Neubildung den Durchgang gestatteten, an der Oberfläche aber von einer faserig scholligen Narbe überdeckt wurden, welche durch die Perforationsöffnung mit den die Augenkammer erfüllenden sehnig knorpeligen Massen zusammenhing, und sofort das Horn mit Ausnahme seiner Basis vollkommen einschloss. Die Hornhautnarbe deckte nach aussen eine Schichte bindegewebiger Neoplasie, nur im Bereiche der Spitze des Hornes fehlte diese und wurde hier durch eine mächtigere Lage Epithels ersetzt, so dass diese Stelle als ein kreideweiser Fleck in die Wahrnehmung trat.

Es war dieses Horn offenbar nichts, als ein verkreideter Exsudatpfropf, welcher die Perforationsöffnung der Cornea schloss, und, zum grössten Theile Produkt der vorgefallenen Irisportion, mit dieser und der an die Perforationsöffnung anlagernden Linse verwuchs. Das Cornealgeschwür war ein sehr ausgebreitetes gewesen mit muldenförmig ausgehöhltem Grunde und weiter Durchbruchsöffnung. Der Geschwürsgrund hatte sich mit granulirenden Exsudaten überzogen, welche im Bereiche der Perforationsöffnung zu Epithel, ringsum dieselbe zu bindegewebiger Neoplasie organisirten, in den tieferen Schichten aber durch Faserspaltung zu faserig scholliger Neubildung wurden, gerade so wie die auf und in den nicht vorgefallenen Theilen der Iris abgesetzten Produkte, in welchen die Regenbogenhaut atrophisch zu Grunde ging.

2. *Die fettigkreidige Neoplasie.*

§ 563. Breiartige Consistenz und Zusammensetzung aus freien Salzen, freien Fetten und grumöser, zerfallener organischer Substanz sind ihre pathognomonischen Kennzeichen.

§ 566. Die salzigen Massen erscheinen unter dem Mikroskope als schwarze Körnchen von staubähnlicher Feinheit bis zu ansehnlichen Grössen, welche theils isolirt, theils durch strukturlose, durchscheinende organische Grundmasse zu grösseren und kleineren, dem freien Auge sichtbaren und dem Gefühle erkennbaren sandähnlichen Conglomeraten verbunden sind. Nur selten erscheinen sie in krystallinischen durchsichtigen Schuppen mit rauhen, das Licht stark brechenden Rändern, durch welche sie häufig noch mit körnigen schwarzen Conglomeraten zusammenhängen.

Die Fette repräsentiren sich theils als Körnchen und Bläschen, theils als schmierige, öhlartige Masse, am häufigsten aber in der dem Cholestearin eigenthümlichen Krystallform, als hyaline Platten von rhombischer Form und Spaltbarkeit, welche gewöhnlich zu bedeutenden Massen aufeinander gelagert gefunden werden.

Eine grumöse, fein- und grobkörnige organische Grundmasse ver-

bindet die Salze und Fette untereinander. Es finden sich in ihr oft noch geschrumpfte Kerne und Zellen, gewöhnlich auch noch klumpig zusammengebackene, runzelige, theilweise in Pigmentmetamorphose begriffene Blutkörperchen, und dunkle Pigmentkörperchen, wodurch der Brei ein rostroth bis braun gefleckes und gestriemtes Aussehen gewinnt.

§ 567. Es kann zwar jedes Exsudat die Grundlage einer kreidigfettigen Neoplasie abgeben, doch sind vor allen zu dieser Umwandlung geneigt solche Produkte, welche, schon ihrer innern Constitution nach der höheren Gestaltung abhold, entweder roh bleiben oder sich höchstens bis zur Zellenbildung erschwingen, und eine exquisite Tendenz zum Zerfallen zeigen, es sind croupös faserstoffige und eiterbildende Exsudate, sie machen schon während des sie setzenden Entzündungsprocesses durch Verfettigung der constituirenden Elemente einen Theil jener Metamorphosen durch, welche der fraglichen Neoplasie zu Grunde liegen. Die flüssigen Bestandtheile werden resorbirt, die fetthaltigen Zellen und Kerne schrumpfen, zerfallen, die beigemischten Blutkörperchen lösen sich zum Theile, zum Theile verwandeln sie sich in Pigment, alles zerfällt in einen trockenen Brei, in welchen dann Fette und freie Salze nachweisbar werden.

§ 568. Der Umwandlungsprocess gegebener Exsudate braucht kürzere oder längere Zeit. Es ist leicht einzusehen, dass breiig zerfallende Exsudate wegen Mangel an Consistenz sich nur dann im Bereiche der Hornhaut halten können, wenn sie entweder in den Zwischenräumen der Cornealblätter abgelagert, oder in tiefen Substanzlücken der Hornhaut eingesenkt, vor dem Abstreifen durch den Lidschlag und vor dem Abschwemmen durch die Flüssigkeiten der Conjunktivalhöhle oder durch die nach Aussen sich entleerenden Contenta des Augapfels gesichert sind.

§ 569. Demzufolge erscheint die kreidig fettige Neoplasie unter vier wesentlich verschiedenen Gestalten, als Ausfüllungsmasse tiefer geschwüriger Substanzverluste, sie hat die Bedeutung einer Narbe; als Metamorphose infiltrirter Exsudate; als vertrockneter Abscess; und eingesprengt in faserig scholligen Neoplasien.

§ 570. Die fettigkreidige Narbe erscheint dem freien Auge als kreideweisser oder rostgelb gefleckter und gestriemter Fleck mit rauher, abschilfernder Oberfläche, der von einem schmäleren oder breiteren Saume leucomatöser nach Aussen wolkig verwaschener Trübung umgeben, am Rande dünn, gegen sein Centrum allmälig an Mächtigkeit zunimmt und hier der Regel nach bis in die hintersten Schichten der Cornea vordringt, eine muldenförmige Substanzlücke der Hornhaut ausfüllt. Er lässt sich mit der Nadel, unter welcher er ähnlich dem Sande knirscht, herausheben und zerfällt dann in den der fettig kreidigen Neoplasie eigenthümlichen körnigen Brei, der nebst den oben angegebenen Elementen noch trübe, trockene, gewöhnlich kernlose Epidermoidalplatten in grösserer oder geringerer Menge enthält, und oberflächlich stets mit einem zusammenhängenden Stratum solcher Formgebilde überkleidet wird. Der Grund der Substanzlücke wird niemals von gesundem Cornealparenchym gebildet, stets ist er mit einer dünnen, oft auch dickeren Schichte strukturloser, mitunter auch faserig streifiger, trüber, fein körniger und salz-

haltiger Neubildung überkleidet, welche sich der Regel nach als infiltrirter Cornealfleck noch eine Strecke weit in die umgebenden Parthien der Hornhaut fortsetzt, im Grunde der Mulde aber als Pfropf durchgreift und hier mit der Iris zusammenhängt.

Die Aehnlichkeit der fettig kreidigen Narbe mit der Epithelialnarbe ist gewiss Jedermann auffällig, sie wird es noch mehr durch den häufigen Befund kreidig fettiger Massen innerhalb wahrer Epithelialnarben, die fettig kreidige Narbe stellt nur eine weitere Stufe retrograder Metamorphose der Epithelialnarbe vor.

Die Aetiologie beider ist bis zu dem Zerfallungsprocesse eine gleiche, beide resultiren aus granulirenden, tief greifenden, gewöhnlich perforirenden Cornealgeschwüren, deren Boden sich nicht gehoben hatte, denn Hebung des Bodens veranlasst unter solchen Verhältnissen entweder eine dünne faserig schollige Narbe oder, bei höheren Graden der Vorbauchung, ein dünnhäutiges Narbenstaphylom.

§ 571. Von den infiltrirten Cornealexsudaten, welche in fettig kreidige Massen metamorphosiren, sind es wieder vornemlich die herpetischen Knötchen. Die ungemeine Verschiedenheit der Constitution dieser exanthematischen Efflorescenzen erklärt die ungeheure Mannigfaltigkeit in den ständigen Entwickelungsformen derselben.

Im fettig kreidigen Zustande repräsentiren sie sich als hirse- bis hanfkorngrosse, kreideweisse, rundliche Punkte mit rauher, öfters opalisirender Oberfläche, welche sich mehr weniger tief in die Cornealsubstanz einsenken. Sie werden oberflächlich von trübem, in der Bindemasse salz- und fetthaltigem Epithel bedeckt, und rings umgeben von faserig scholliger Neubildung, welche die Grube, in welcher sie lagern, überkleidet. In dem fettig kalkigen Brei finden sich keine Spuren jener Theile der Corneallamellen, welche in das Bereich der Efflorescenz fielen, sie sind mit dem zwischen sie abgelagerten Produkte zerfallen.

Nicht selten sind diese fettig kalkigen Knötchen mit andern gemischt, welche theils in faserig schollige Neubildung übergegangen, theils versteinert sind, sie werden dann sämmtlich durch getrübtes Cornealparenchym zu einer einzigen Gruppe vereinigt [264].

§ 572. Abscesse, welche die fettig kreidige Metamorphose eingingen, Beers vertrocknete Aposteme [265], erscheinen als vollkommen undurchsichtige, kreideweisse, rostgelbe oder braun gefleckte, gewöhnlich linsenförmige Körper, welche in die Dicke der Hornhaut eingeschaltet, sowohl nach vorne als nach hinten von wolkig bis leucomatös getrübtem, selten durchsichtigem Hornhautparenchyme umschlossen werden. Der sandig fettige Brei ist in einem meniscoiden Hohlraum angehäuft, welcher durch Zerstörung mittlerer Corneallamellen, oder aber durch Auseinanderweichen zweier sich berührender Hornhautblätter in Folge zwischengelagerter, später zerfallender Exsudate gebildet wurde.

Die Wände dieses Hohlraumes werden von einer Lage faserig scholligen Gefüges überkleidet, deren Mächtigkeit nach der Masse des dem abscedirenden Produkte beigemischten, organisationsfähigen, genuin faserstoffigen Blastems variirt. In manchen Fällen beschränkt sich diese Hülle auf ein äusserst

dünnes, strukturloses, feinkörniges Häutchen, und dann sind die hinter und vor der fettig kreidigen Neoplasie gelagerten Corneallamellen gewöhnlich nur wolkig trüb, durchscheinend. In der Regel formirt die faserig schollige Umhüllung des Abscessraumes eine Kapsel von ansehnlicher Dicke und geschichtetem Baue mit Einlagerung kreidig fettiger Conglomerate, es beschränkt sich dann die Trübung nicht bloss auf den Abscessraum, die umgebenden Cornealschichten selbst sind durch infiltrirte faserig schollige Neubildung undurchsichtig geworden, auch das Cornealepithel ist selbst ganz opak, es scheint die Cornea von einer centralen Narbe ihrer ganzen Dicke nach durchsetzt zu sein. Erst am Cadaver findet man die verkalkte und verfettigte Masse zwischen der faserig scholligen blätterigen Kapsel eingeschaltet, die hintere Fläche der Hornhaut von der Descemeti überkleidet, die Iris und die übrigen Organe des Augapfels im Zustande völliger Integrität, oder aber den ganzen Bulbus atrophirt.

§ 573. Es bilden diese Fälle den Uebergang zu jenen, in welchen faserig schollige Narben im eigentlichen Wortsinne kreidig fettige, sandartige Massen in kleinen Höhlräumen zwischen ihren Blättern enthalten. Es sind dieses entweder zerfallene Theile der faserspaltigen Narbe selbst, oder aber verkalkte und verkreidete, in Kern- und Zellenbildung begriffen gewesene, oder rohe, moleculäre Massen, wie sie so häufig innerhalb des Gefüges der faserig scholligen Narbe gefunden werden [266].

Vierte Fehlergruppe.

Anomalien des Inhaltes.

Im Grunde genommen liessen sich sämmtliche Exsudate im Bereiche der Cornea, wenn sie nicht gerade den äussersten Corneallamellen auflagern, als Anomalien des Inhaltes betrachten, fast alle in der vorigen Gruppe als Texturabweichungen geschilderten krankhaften Zustände liessen sich auf eine Anomalie des Cornealinhaltes zurückführen.

Der anatomische Sprachgebrauch schliesst aber alle Exsudate und ihre so überaus mannigfaltigen Metamorphosen als Erzeugnisse des Hornhautparenchyms, als das Resultat veränderter Nutritionsverhältnisse in der Cornea selbst aus, er beschränkt den Begriff der Inhaltsanomalie auf das Vorhandensein von Körpern, welche entweder als Erzeugnisse nachbarlicher Krankheitsherde auf normwidrigen Wegen in das Parenchym der Cornea gedrungen sind; oder als Produkte der Aussenwelt sich in das Gefüge der Cornea einsenkten; oder endlich von Aussen kommend, sich nur an die Cornealoberfläche anlagerten, durch eigenthümliche Exsudationsprocesse der Cornea aber von organischer Masse umsponnen wurden und mit der Hornhaut in dauernde Verbindung getreten sind.

§ 575. Zu der ersten Classe gehören

Die hämorrhagischen Extravasate im Cornealparenchyme.

Nach der soeben gegebenen Begriffsbestimmung kann hier von jenen Blutergiessungen nicht die Rede sein, welche aus der Berstung neoplastischer Cornealgefässe resultiren, sie fanden schon ihre Erledigung in dem Früheren. Auch von der rothen Färbung der Cornea durch Kammerwasser, welches, das Hämatin von Blutextravasaten in der Vorderkammer aufgelöst enthaltend, die Cornea continuirlich durchtränkt, kann hier nicht weiter gehandelt werden.

Es beschränkt sich der Rayon dieses Abschnittes auf jene hämorrhagischen Extravasate, welche den Gefässen der bluthaltigen Organe des Augapfels entquellend, auf selbstgebahnten Wegen in die Interlamellarräume der Hornhaut eindringen.

§ 576. Nur zwei Fälle sind hier denkbar, es tritt das Blut entweder aus Parthien der tiefern bluthaltigen Organe des Augapfels aus, welche zwischen die Ränder einer penetrirenden Cornealwunde eingeklemmt sind, oder aber das Blut kommt aus den Gefässen, welche die dem Cornealrande nächsten Portionen der Sclera in schiefen Richtungen durchsetzen, es bilden sich zwischen den Schichten der weissen Augenhaut hämorrhagische Herde, welche allmälig an Umfang gewinnend, die strukturlose Randsubstanz der Hornhaut durchbrechen und sich in das Bereich der blätterigen Cornealsubstanz ergiessen.

§ 577. Einen Fall der ersten Art sah ich bei einem an Tuberkulose gestorbenen Mädchen, bei dem etliche Monate vor dem Tode die künstliche Pupillenbildung durch Iridectomedialyse versucht worden war. Es hatte sich die Augenkammer mit Blutcoagulum gefüllt und es blieb ein Fetzen der nur zum Theile gelösten Iris in der Cornealwunde eingeklemmt. Acht Tage nach der Operation fand ich einen dunkelrothen Fleck um die Cornealwunde herum, das Extravasat in der Kammer unverändert. Im Bereiche der Cornealwunde entwickelte sich später Entzündung mit Ablagerung plastischen Exsudates, das weiter organisirte und einen rostgelb gefärbten, infiltrirten Fleck erzeugte, welcher die mit vorderer Synechie gepaarte, durchgreifende, streifenförmige Narbe umgab.

Nach dem Tode fand ich das Exsudat in faserig schollige Neubildung verwandelt, welche von den metamorphosirten Resten des gelösten und imbibirten Hämatins gelb gefärbt war, und Plaques zusammengebackener, in Pigmentverwandlung begriffener Blutkörperchen eingesprengt enthielt [267].

§ 578. Ein Fall der zweiten Art betraf einen 50jährigen Mann, an dessen rechtem Auge der graue Staar deprimirt worden war. Eine vier Monate dauernde, mit öfters auftretenden und wieder verschwindenden Hypopyen verlaufende Iritis hatte Pupillensperre zur Folge. In den letzteren Zeiten hatten sich häufige Anfälle von Erysipel in der betreffenden Augengegend eingestellt, welche die ohnedem sehr bedeutende Schwellung und Hyperämie der Conjunctiva in hohem Grade vermehrten. Während eines solchen Anfalls sah ich des einen Tages in dem inneren unteren Quadranten der vollkommen durchsichtigen Hornhaut, gerade in der Mitte ihrer Dicke, einen bandförmigen, blut-

rothen Streifen, welcher unter dem Limbus conjunctivalis hervorkommend bei einer Breite von $^1/_4$'''—$^1/_2$''' eine Linie weit in centripetaler Richtung verlief, und hier kolbig verbreitert, sich in eine Menge von kurzen, feinen Aesten mit knotigen Anschwellungen auflöste. Schon nach wenigen Stunden flossen mehrere der knotigen Anschwellungen benachbarter Zweige in einander und des nächsten Morgens war die ganze baumartige Verzweigung in einen blutrothen, halblinsengrossen Fleck mit nach oben verwaschenem, nach unten scharf begrenztem Rande zerflossen, welcher Fleck sich sichtlich nach abwärts senkte und einen mondsichelförmigen, blutrothen Unguis an der unteren Peripherie der blätterigen Hornhautsubstanz formirte, während an dem Orte der ehemaligen baumartigen Verzweigung auch nicht eine Spur einer Trübung oder normwidrigen Färbung zurückblieb. Binnen acht Tagen war das Extravasat vollständig aufgesaugt, die Hornhaut in ihrem gesammten Umfange wieder vollkommen rein und durchsichtig. Leider blieb die Conjunctiva so geschwellt und hyperämisch, dass über den Zustand der nachbarlichen Scleralparthie keine Einsicht gewonnen werden konnte, um so weniger, als der Kranke bald darauf im noch ungeheilten Zustande aus dem Krankenhause entlassen wurde.

§ 579. Nach dem von der Blutbildung in der Cornea Gesagten dürfte eine Widerlegung der sich vielleicht erhebenden Meinung, als sei die baumartig verzweigte Figur ein injicirtes, der Cornea eigenthümliches, oder aber neoplastisches Gefäss gewesen, unnöthig sein, es widerspricht einer solchen Erklärung übrigens der Mangel jeder Spur eines Exsudates, weiters aber der enorme Querdurchmesser des Stammes.

Die Ableitung des Cornealextravasates aus dem Durchbruche eines hämorrhagischen Herdes in der Randparthie der Sclera stützt sich erstens auf das häufige Vorkommen dieser Herde in dem erwähnten Theile der Sclera, auf deren Ausbreitung zwischen dem Scleralgefüge nach der Fläche und zweitens auf den Umstand, dass auch flüssige in Cornealblatträume ergossene Exsudate sich häufig in der Form eines Canals neue Wege bahnen und sofort eitrige Ungues erzeugen.

2. *Eingekeilte fremde Körper.*

§ 580. Fremde Körper, welche in das Parenchym der Cornea dringen und stecken bleiben, erregen der Regel nach eine heftige Entzündung mit eitrig schmelzenden Exsudaten, durch welche ihre Verbindung gelockert, und sie zuletzt ausgestossen werden. Unter Umständen aber schmilzt das Exsudat, welches die umgebenden Parthien der Cornea infiltrirt, nicht, es organisirt und bildet so eine Art Kapsel, welche den fremden Körper einhüllt und ihn für alle Zukunft unfähig macht, die Cornea zu entzündlichen Processen anzuregen.

Der der Inkapsulation zu Grunde liegende Process wurde bereits bei Gelegenheit der Cornealwunden erörtert und auch bezügliche Fälle wurden dort vorgeführt.

Der anatomische Befund solcher neoplastischer Hüllen ist nirgends aufgezeichnet, mir kam noch kein Fall zur mikroskopischen Untersuchung. Ich zweifle nicht, dass es faserschollige Neubildung sei, was die Kapsel formirt, das Aussehen des Fleckes, welcher immer ganz einem organisirten herpetischen Knoten oder einem ausgebreiteten und tief eingreifenden Leucome gleicht, spricht dafür.

3. Inkapsulirte fremde Körper an der Cornealoberfläche.

§ 581. Bei der Glätte der Cornealoberfläche haften fremde Körper, wenn sie nicht zwischen die Ränder einer durch sie gesetzten Wunde eingeklemmt und fest gehalten werden, nur äusserst schwer an den mittleren Theilen der Hornhaut, sie werden von den Lidern bei jedem Schlage derselben hin und her geworfen, bis sie endlich an den Cornealrand gelangen, an welchem sie einestheils von der centralen Grenze des Limbus conjunctivalis am Weiterrücken gehindert werden, anderseits aber durch ihre Lage in der zwischen Cornea und Sclera einspringenden Furche vor der steten Einwirkung der über diese Furche brückenartig hinüberziehenden Lider geschützt sind. Die fremden Körper setzen sich sofort an dem peripheren Theile der Cornea fest.

§ 582. Werden sie nicht künstlich entfernt, so wird durch den von ihnen gesetzten Reiz alsbald unter heftiger Röthung und Schwellung der Conjunctiva eine Entzündung der unter- und umliegenden Cornealparthien angeregt, in äusserst kurzer Zeit eine grosse Menge Exsudat abgelagert, welches fast unmittelbar nach seiner Ausscheidung vascularisirt, es etablirt sich unter und rings um den fremden Körper eine wuchernde Granulation.

Durch den an der Oberfläche der Granulation erzeugten Eiter wird öfters der fremde Körper flott und mittelst der Feuchtigkeiten des Conjunctivalraumes ausgeschwemmt.

Mitunter aber formirt sich rings um den Rand des fremden Körpers ein Wall, welcher denselben gleich der Fassung eines Juwels übergreift und nunmehr noch befestigt. Durch fortschreitende Fleischwärzchenbildung rückt dieser Wall immer mehr auf der Oberfläche des fremden Körpers vor, der letztere wird endlich ganz überdeckt, es ist eine fleischähnliche Excrescenz an der Cornealoberfläche etablirt, deren Inhalt nur mehr durch die Anamnese diagnosticirbar ist [268].

§ 583. Durch Organisation der Granulationen wandelt sich im weiteren Verlaufe die Excrescenz in eine mit Gefässen durchzogene, oberflächlich gelagerte, aber ziemlich dicke, und daher über das Niveau der normalen Cornealkrümmung hervorragende ständige Neubildung um, welche den fremden Körper einhüllt und für immer unschädlich macht.

§ 584. Solche Körper, welche gerne an der Cornealoberfläche haften bleiben und sich inkapsuliren, sind vorzüglich Theile von Samenschalen, von Insektenflügeln, ihre grosse Leichtigkeit und dabei bedeutende Flächenausdehnung, welche der Molecularattraction einen namhaften Spielraum gestattet, bei convexer Gestalt aber die Schärfe des Randes, welche unter dem Drucke der oft krampfhaft sich schliessenden Lider ein Einsenken in die Epithelialschichte der Cornea bedingt, sind einer dauernden Adhäsion sehr günstig [269].

Einer besonderen Erwähnung verdienen hier noch die sogenannten

4. Metallincrustationen in der Hornhaut.

§ 585. Wenn Bleizuckersolutionen und gewisse andere metallsalzige, mit Opiumpräparaten versetzte Lösungen als Augenwasser bei Vorhandensein von Hornhautgeschwüren angewandt werden, so geschieht es mitunter,

dass Theile eines schon vorhandenen Bodensatzes auf der Geschwürsfläche zurückbleiben, oder aber dass durch die Berührung der Bestandtheile des Collyriums mit dem Belege des ulcerösen Substanzverlustes einzelne chemische Verbindungen präcipitirt, und auf dem Geschwürsboden aufgelagert werden.

Nicht immer werden diese fremdartigen Substanzen wieder durch den Eiter abgestossen, es geschieht bisweilen, dass die von ihnen gebildete Schichte durch Exsudate, welche wahrscheinlich aus den Geschwürsrändern ausgeschieden werden, übersponnen, und wenn diese Exsudate organisiren, von einer Neubildung dauernd inkapsulirt werden.

§ 586. Es erscheint dann auf der Stelle des ehemaligen Geschwüres ein gewöhnlich erhabener, dicker, und daher in das Cornealparenchym etwas eingesenkter, vollkommen undurchsichtiger, kreideweisser oder aber gelblicher, an der Oberfläche nicht selten opalisirender Fleck mit scharfen, oder leucomatös verwaschenen, und von Gefässen durchzogenen Rändern, der gewöhnlich für ein Leucom gehalten, und als ein solches behandelt wird, wenn nicht die Anamnese sein eigentliches Wesen vermuthen und sofort die nähere Untersuchung zum Zwecke der Blosslegung und Entfernung der inkapsulirten Massen einleiten lässt.

§ 587. Die oberflächlichste Schichte des undurchsichtigen Fleckes lässt sich sehr leicht als eine mehr weniger dicke Haut im Zusammenhange abziehen. Ich fand sie in einem von mir beobachteten Falle [270] ihrer ganzen Masse nach formirt von lauter trüben, platten, polyedrischen, theilweise kernlosen Epithelialzellen, welche durch eine trübe, strukturlose, mit gelben und schwarzen Körnchen durchsetzte, sehr sparsame Grundsubstanz unter einander verbunden wurden. Keine Spur eines anderen Formelementes ging in die Constitution der Deckhaut ein, was ganz mit der Angabe Cuniers übereinstimmt [271], der nie Gefässe in diesem Theile des Fleckes fand, indem dieselben immer kranzförmig um den Rand dieser ablösbaren Haut herumliefen und auf dem einfach leucomatösen Saume auflagerten, welcher in meinem Falle sehr schmal und gefässlos war, der Regel nach aber in grösserer Breite den undurchsichtigen Fleck umgibt und stellenweise sogar bis zu der äussersten Cornealperipherie reicht, den Gefässen als Brücke dienend, auf welcher sie aus der Conjunctiva zu der neoplastischen Kapsel ziehen.

Unter der epithelialen Decke stösst man auf eine Schichte gelblicher, lichtbrauner bis dunkelbrauner, harter, erdig griesiger, leicht zerbröckelnder Substanz, in welcher ich ausser einigen wenigen Epithelzellen keine Spur einer Organisation fand, es sind schwarz- und braunkörnige Massen, mit lichter gefärbter, theils granulirter, theils durchscheinender homogener Bindesubstanz, es sind die inkapsulirten fremdartigen Körper, deren nähere chemische Zusammensetzung bis jetzt unbekannt ist.

Diese unorganisirten Körper ruhen auf dem Boden einer mehr weniger tiefen, muldenartigen Substanzlücke in dem Gefüge der Cornea, welche Lücke von leucomatöser Neubildung ausgekleidet ist. Diese hintere Wand der Kapsel ist nach Cunier öfters mit Gefässen durchzogen, welche aus dem leucomatösen Saume des Fleckes kommen, und sich daher am Rande der epithelialen Kapseldecke in die Tiefe senken müssen, um an die hintere Fläche der fremdartigen Substanzschichte zu gelangen.

§ 588. Nach Cuniers Erfahrungen [272] sind es besonders häufig bleizuckerhaltige Augenwässer, welche die in Rede stehenden Incrustationen auf Geschwürsböden erzeugen; Lösungen von schwefelsaurem Cadmium, Zink und Kupfer, sowie Chlorkalk (?) haben nur bei Versetzung ihrer Lösung mit Opiumpräparaten die Präcipitation einzelner Bestandtheile und deren Inkapsulation auf der Cornea zur Folge gehabt.

Cunier ist geneigt, diese Massen als Verbindungen des Morphiums mit den Säuren der Metallsalze, sowie als Meconate der Metallbasen zu betrachten. Fallot [273] wirft dagegen ein, dass der in der Regel sehr geringe Gehalt der Colyrien an Opium eine Ableitung der inkapsulirten Massen aus der Formation von Morphiumsalzen und Meconaten nicht zulasse, und glaubt die fremdartigen Stoffe als Niederschläge des Farbe- und Schleimstoffes des Opiums durch die Metallsalze betrachten zu können. Beide Ansichten können nicht als allgemein richtig gelten, da nach dem Vorhergehenden auch Bleizuckerlösungen ohne Opium die fragliche Krankheit bedingen sollen.

§ 589. Ich wage nicht in die Aetiologie weiter einzugehen, erlaube mir aber die Frage, ob nicht Cunier etwas zu weit gegangen und mit den inkapsulirten Niederschlägen die nicht so selten vorkommenden und häufig mit fettig kreidigen Massen gemischten Epithelialneubildungen verwechselt habe? Die wirklich überraschende Zahl der auf seiner Klinik beobachteten, sonst so seltenen, Fälle [274], der Mangel der mikroskopischen und chemischen Untersuchung lässt einer solchen Vermuthung Raum, selbst für jene Fälle, in welchen die erdigen Massen, wie sich Cunier ausdrückt, braun gefärbt waren, da diese Färbung wohl durch metamorphosirtes Blut bedingt sein konnte, wie dieses bei Epithelialflecken, welche auf granulirenden Geschwürsböden zur Entwickelung kommen, so häufig ist.

§ 590. Im Begriffe der Inkapsulation liegt es schon, dass solche Massen zeitlebens ohne andere Beschwerden als solche, welche ständige Neubildungen überhaupt setzen, getragen werden, wenn nicht auf künstlichem Wege durch Entfernung der fremdartigen Substanz und ihrer Decke der Weg zur Heilung gebahnt wird. Es wird dadurch die mit einer dünnen Lage faserig scholliger Neubildung überzogene Oberfläche der Substanzlücke blossgelegt, der Zustand sofort in ein einfaches Leucom verwandelt, besonders wenn nun der muldenförmige Boden auf die öfters beschriebene Weise sich hebt, in das Niveau der normalen Hornhautkrümmung rückt. Dünne Leucome bieten der Erfahrung nach eine nicht ganz ungünstige Prognose. Nach Abreu wurden auf Cuniers Klinik von 20 Fällen 16 durch Abrasion geheilt. Ich war in meinem Falle nicht so glücklich, die abradirte Stelle blieb leucomatös, obwohl sich der Boden der Lücke bis in das normale Niveau erhoben hatte.

Anmerkungen.

1. Brücke (anatom. Beschreibung des menschl. Auges S. 44) hat die bis jetzt bekannt gewordenen genaueren Messungen der Cornealcurven zusammengestellt, und seine auf mathematische Gründe basirten Zweifel gegen deren Richtigkeit kund gegeben. Ich überhebe mich der wiederholten Aufführung derselben, indem ich mich Brücke's Urtheil vollkommen anschliessen muss, und Prof. Stampfer's parallaktische Messungen binnen kurzem erscheinen dürften, womit ohnehin eine neue Area in der Dioptrik des Auges beginnt. Die im Texte aufgeführten Behauptungen entlehne ich dessen mündlichen Mittheilungen, die Veröffentlichung der näheren Maasse muss dem anerkannt höchst genauen Beobachter vorbehalten bleiben.

Sie rechtfertigen insofern Krause's Messungen (Meckel's Archiv für Anat. und Physiol. 1832 pag. 113) und bewahrheiten Brücke's Ausspruch (l. c. pag. 45) als auch sie es herausstellen, dass verschiedene Coordinatenpaare verschiedenen Krümmungsoberflächen angehören, deren Convexitäten mit der Grösse der entsprechenden Abscissen abnehmen. Sie erklären sehr leicht, wie bei Reduktion der Cornealkrümmung auf Einen Radius verschiedene Beobachter verschiedene Werthe erhalten mussten, die sämmtlich unrichtig und zur Berechnung der dioptrischen Verhältnisse der Cornea unbrauchbar sind.

Um jedoch mehrere Fragen bezüglich der dioptrischen und catoptrischen Verhältnisse annäherungsweise lösen zu können, halte ich mich in meinen Berechnungen bezüglich der Cornealvorderfläche an Senff's Messungen, wie sie Volkmann in Wagner's Handwörterbuch der Phys. veröffentlicht hat, und dieses um so lieber, als sie mit den Messungen von Kohlrausch (Isis 1840 S. 886) ziemlich übereinstimmen. Ich lege der Krümmung der Cornealvorderfläche einen Radius von 3‴. 456 zu Grunde, während für die Hinterfläche Krause's Messungen sehr viel für sich haben, daher ich deren Krümmungshalbmesser gleich dem halben Parameter d. i. 2‴.772 nehme.

Ich erkenne die Unrichtigkeit der angenommenen Maasse im Allgemeinen an, doch lässt sich diese nach unseren jetzigen Kenntnissen durchaus nicht ganz beseitigen; um ganz richtige Resultate zu erlangen, müssten den Rechnungen jederzeit die Maasse eines ganz bestimmten Auges zu Grunde gelegt werden, denn es variiren nach Stampfer die Krümmungen der Cornealoberflächen nach den Individuen innerhalb gewisser Grenzen, und es lassen sich durchaus keine Gesetze für diesen Wechsel aufstellen, und sofort ist auch die Bestimmung der mittleren Werthe sehr schwierig.

Es ist durchaus falsch, eine Abnahme der Convexität der Cornea mit zunehmendem Alter zu behaupten, ja nicht einmal für kurzsichtige Augen ist die Krümmung der Cornea eine grössere als für weitsichtige, es gibt Kinder und kurzsichtige Erwachsene, bei denen der Krümmungsradius der Hornhaut ein grösserer, als bei Greisen gefunden wird, und umgekehrt; die Convexität der Cornea ist innerhalb gewisser Grenzen eine individuell verschiedene.

2. Man ist bisher gewöhnt gewesen, die membrana Descemeti als einen Bestandtheil der Hornhaut zu betrachten und mit der letzteren in Einem zu

behandeln. Der höchst verschiedene histologische Charakter beider Organe, noch mehr aber die aus dieser Verschiedenheit resultirende Differenz der pathologischen Verhältnisse fordern unbedingt die getrennte Behandlung der Descemeti und ihrer Trägerin, der Hornhaut.

3. Da in dem Epithel der Cornea die wesentlichen Elemente der Bindehaut, die Bindegewebsfasern, fehlen, ist es höchst ungereimt, von einem Uebergange der Bindehaut auf die Cornea zu reden, und den Epithelialüberzug der Cornea als eine Fortsetzung der Conjunctiva, als conjunctiva corneae, als Bindehautblättchen der Cornea, zu behandeln, man müsste sonst das Epithel der Schleimhäute als Derma mucosae beschreiben.

4. Die mikroscopische Untersuchung der Cornealsubstanz ist eine der schwierigsten Aufgaben, und es bedarf unzähliger Wiederholungen derselben Untersuchung, um zu sicheren Resultaten zu gelangen. Namentlich ist die Untersuchung fischer Hornhäute für den Anfang ganz unzweckmässig, die Fasern sind von der sie umgebenden und durchtränkenden Grundmasse so wenig differenzirt, dass es äusserst schwierig ist, über die mikroskopischen Verhältnisse der Hornhaut ins Reine zu kommen. Am besten ist es, dazu sehr alte Präparate zu benützen, welche durch eine lange Reihe von Jahren in sehr starkem Weingeist gelegen sind, wo der grösste Theil des in der Cornea enthaltenen Wassers ausgezogen ist. Hier repräsentirt sich die im Texte beschriebene faserig blätterige Textur äusserst deutlich. Man hat bisher fast immer nur senkrecht auf die Oberfläche der Hornhaut gerichtete Schnitte untersucht, in welchen die einzelnen Blattlagen der Cornea gleich Nudeln geschnitten und daher faserig erscheinen. Henle hat in seinem classischen Werke einen solchen Durchschnitt bildlich dargestellt, und ich muss denselben als vollkommen der Wahrheit getreu anerkennen. Doch ganz anders verhält sich die Sache, wenn man mit einem äusserst scharfen Staarmesser horizontale Schnitte führt. Dann sieht man an den Rändern des Schnittes ganz deutlich und klar die Trümmer der übereinander gelagerten Blätter mit ihren rauhen Rändern und lockig gekräuselten Fasern, die unter sich parallel, in verschiedenen Schichten aber nach verschiedenen Richtungen ziehen. Hat man einige Male solche Präparate gesehen, so hält es weiterhin nicht mehr schwer, auch in frischen Hornhäuten den blätterig faserigen Bau zu erkennen. Auch mit verschiedenen Säuren behandelte Hornhäute lassen die Verhältnisse ihrer Struktur leicht wahrnehmen, doch stört hier oft die durch Gerinnung und sofortige Differenzirung der hyalinen Grundmasse in eine sehr fein und blass molekulirte Substanz etwas die Deutlichkeit der Beobachtung, indem durch die unregelmässige Zerstreuung und Reflexion zu viel Licht verloren geht und die Präparate getrübt erscheinen, was bei alten Weingeistpräparaten nicht der Fall ist, hier haben sich die einzelnen Molekule durch gegenseitige Anziehung zu grösseren dunklen Körnchen aggregirt und stören so minder die Untersuchung der zwischenliegenden Parthien.

Was für Durchschnitte Pappenheim (Gewebslehre des menschl. Auges. 1842) untersucht hatte, als er seine Fachgitter sah, ist mir unklar, ein Uebergang der Cornealfasern aus einer Schichte in die andere existirt gewiss nicht, es kann nur der Umstand zur Aufstellung einer solchen Behauptung Anlass gegeben haben, dass die Cornealfasern nicht immer in derselben Ebene ziehen, sondern ihre wellenartige Schlängelung auch oft senkrecht auf die Ebene der Blattschichte erscheint, wenn nämlich das vom Spiegel einfallende Licht so das Präparat trifft, dass gerade der fragliche Theil der Faserspirale in Sicht kömmt. Viel leichter erkläre ich mir Valentin's Behauptung (Repertor. 1836), nach der die Cornea hauptsächlich aus rechtwinkelig gekreuzten Fasern gewebt ist, der berühmte Physiolog dürfte zwei übereinander liegende Schichten der Cornea beobachtet haben.

5. Handb. der menschl. Anatomie 1842. I. Bd. S. 523.

6. Handb. der Physiologie 1844. 1. Thl. S. 293.

7. Schlemm (Encyclop. Wörterbuch der med. Wissenschaften. Berlin. 1830) hat diese Nerven zuerst bei dem Rinde und Hirschen bis zu dem Cornealfalze verfolgt. Bochdalek (Prag. Vierteljahrschrift 24. Bd.) hat sie aber am Menschen mit dem anatomischen Messer $1^1/_2$''' über den Cornealrand hinüber in die Substanz der Cornea hinein dargestellt. Valentin, Pappenheim, Purkinie, Middendorf sahen sie auch.

8. Ich habe mich seit 5 Jahren ganz vergeblich bemüht, Gefässe in gesunden Hornhäuten zu entdecken, schliesse mich daher ganz jenen Autoren an, welche dieselben als nicht vorhanden erklären und in dem Verschwinden der fötalen Gefässe nicht nur eine Obliteration, sondern ein wahrhaftes gänzliches Untergehen erblicken, wie dieses auch mit den Gefässen der Membrana capsulopupillaris, den Zweigen der art. centralis u. s. w. der Fall ist. Die Injektionen, auf Grundlage welcher einige Anatomen und Physiologen Cornealgefässe behaupten, finden in den negativen Resultaten gleicher Experimente eines F. Müller, Henle, Brücke einen kaum zu überwindenden Gegenstreit, sie lassen sich auf Extravasate der Injektionsmasse zurückführen oder auf Vorhandensein neoplastischer Gefässcanäle. Der Umstand, dass einige Beobachter durch Injektionen der Blutgefässe, andere durch Einspritzungen der Lympfgefässe oder seröser Stämme Cornealgefässe sichtlich gemacht haben wollen, tritt übrigens der Objektivität ihrer Erfahrungen sehr zweifelerregend in den Weg. Die Gründe, welche die Ophthalmologen für das Vorhandensein von Gefässen in der Hornhaut anführen, sind völlig unhaltbar, wie sich im späteren Verlaufe dieses Buches herausstellen wird. Die während des Decurses einer Keratitis auftretenden gefässähnlichen Blutkanäle sind Resultate der Blutbildung in organisationsfähigen Exsudaten, sie sind an das Vorhandensein von gestaltungsfähigen Entzündungsprodukten gebunden, sie ermangeln stets des integrirenden Bestandtheiles eines Gefässes, der Gefässwandung, und stehen häufig mit dem allgemeinen Kreislaufe in gar keiner Verbindung, indem sie sich im Centro der Cornea entwickeln und erst später, in centrifugaler Richtung sich verlängernd, mit den Gefässen der Conjunctiva in offene Communication treten. Gegen das Vorhandensein von sogenannten serösen Gefässen, welche sich unter heftigen Reizungen der Hornhaut mit Blut füllen, spricht aber der Umstand, dass sie niemand sieht, dass ferner häufig Eisensplitter Tage lang in der Cornea eingekeilt sitzen und die heftigsten Reizzustände des Auges und seiner Nachbarorgane erzeugen und nur mit grosser Mühe und bedeutender Reizvermehrung aus der Cornea entfernt werden, ohne dass sich eine Spur eines Gefässes in der Hornhaut zeigt, bevor sich nicht Keratitis mit Exsudation entwickelt hat, und dass, im Falle wirklich schon Gefässe vorhanden sind, diese sich weder vermehren, noch an Umfang zunehmen.

9. Man kann sich die Ernährung der Cornea ohne Gefässe nicht denken, und doch muss man die Ernährung der Haare, Federn, ja der Linse und des Glaskörpers zugeben, und doch sieht man täglich, auf welche grosse Distanzen der Stoffaustausch in Sehnen, Knorpeln stattfindet. Man nimmt Lymph- und seröse Gefässe in der Cornea als Vermittler der Ernährung an, während man diesen in anderen Gebilden die Aufsaugung allein zuweist. Ist doch frisch abgesetztes plastisches Exsudat gefässlos und zeigt es nicht die eclatantesten Beweise einer regen Lebensthätigkeit in rascher und gesetzmässiger Organisation? Arlt (die Krankheiten des menschl. Auges I. Bd. S. 181) führt an gegen die Ernährung der Hornhaut aus dem Humor aqueus, welche auch Chelius (die durchsichtige Hornhaut 1818), Walther (Abhandlungen aus dem Gebiete etc. I. Bd. S. 17) behaupten und Arnold und Fohmann (anatom. und phys. Untersuchungen über das Auge S. 22) durch Aufnahme des Kammerwassers und dessen Vertheilung in das Cornealparenchym mittelst der lymphatischen Gefässe erklären, „dass die Hornhaut an Durchsichtigkeit nichts einbüsst, wenn das Kammerwasser durch eine Fistel Tage-, ja Wochenlang aussickert, oder aber wenn die Cornea und Iris

durch faserstoffiges Exsudat verklebt sind, so dass die Durchtränkung der Cornea mit Kammerwasser nichts weniger als wahrscheinlich wird.“ Das Aussickern des Kammerwassers durch Fisteln setzt dessen Vorhandensein in der Kammer voraus, also auch die Möglichkeit der Durchtränkung der Hornhaut. Faserstoffige Exsudate theilen aber mit allen anderen organischen Gebilden die Permeabilität. Uebrigens äussert sich bei der Fistel die Beeinträchtigung der Ernährung zuletzt immer in Atonie und Atrophie der Hornhaut, Verwachsung der Iris mit der Cornealhinterfläche kommen aber nur äusserst selten vor (Arlt scheint hier Verwachsungen der Iris mit ausgebreiteten Cornealnarben zu meinen) und wo eine solche Verwachsung zu Stande kömmt, ist immer und jederzeit die Atrophie eine unmittelbare Folge.

10. Die Mechaniker haben die Resistenz blätteriger Wände lange schon schätzen gelernt, und construiren daher die Wandungen jener Maschinentheile, welche grosse Druckkräfte auszuhalten haben, blätterig, so z. B. die Wände der Dampfkessel, die Wasser zuleitende Röhre der hydrostatischen Presse u. s. w. Wäre die Cornea filzähnlich gewebt, sie könnte ihre Form gewiss nicht erhalten, indem in filzigen Geweben die einzelnen Fasern zu grosse Excursionen machen, um einem auf ihren Verlauf unter grossem Winkel wirkenden Drucke hinlänglichen Widerstand entgegensetzen zu können. Der blätterige Bau der Hornhaut macht es, dass intensive Stösse, welche mit stumpfen Instrumenten auf das Auge geführt werden, eher eine Losreissung der Iris von dem Ciliarmuskel, oder eine Berstung der Sclera zur Folge haben, als die Cornea einreisst.

11. Meine Abhandlung über doppelte Brechung des Lichtes etc. Denkschriften der kaiserl. Academie der Wissenschaften zu Wien 5. Bd.

12. Home's und Ramsden's Ansicht, nach welcher die Cornea durch die Contraktion der Augenmuskeln um $0'''.1$ vorgedrängt werden könne und Guerin's Behauptung (Gazette med. de Paris 1841. Nro. 13), bei einem 28jährigen Mädchen ohne Instrumente abwechselnd eine Spannung und Erschlaffung der Cornea gesehen zu haben, beruht nach Stampfer's parallactischen Messungen sicher auf einem Irrthume. Uebrigens finden sie in dem sub Nro. 11 citirten Aufsatze die unwiderlegbarsten Gegengründe.

13. Zur Berechnung der dioptrischen Verhältnisse des Auges benütze ich allenthalben wegen der Genauigkeit der erzielbaren Resultate, die Stampfer'schen Formeln, wie sie in den Jahrbüchern des k. k. polytechnischen Institutes zu Wien 13. Bd. veröffentlicht sind. Sie sind die einzigen bekannten, welche bei ihrer Einfachheit auch zugleich die Dickenverhältnisse der einzelnen Medien in dem Auge berücksichtigen, und so nicht blos annähernde, sondern genaue Resultate liefern. Nennt man die Entfernung des Objektes für die vordere Fläche der Cornea $= D_1$, für die hintere Fläche der Cornea D_2, den Radius der Vorderfläche $= 3'''.456 = R_1$, jenen der Hinterfläche $= 2'''.772 = R_2$, den Brechungsindex der Hornhaut im Verhältnisse zur Luft $M_1 = 1.339$ und den Exponenten in Bezug auf das Kammerwasser $\frac{1.3366}{1.339} = 0.998 = M_2$; ist die Dicke der Cornea $= q_1 = 0'''.4$, und bezeichnen d_1, d_2, r_1, r_2, m_1, m_2 die reciproken Werthe dieser Grössen, so ist der reciproke Werth für die Brennweite F_1 der Vorderfläche der Cornea f_1

$$f_1 = (1 - m_1)\, r_1 - m_1\, d_1 \text{ und weil } D_1 = \infty$$

und sofort $d_1 = 0$ so ist

$$f_1 = (1 - m_1)\, r_1 = 0.07325.$$

Es ist nun $F_1 = \frac{1}{f_1} = -D_2 + q_1$ und $d_2 = \frac{-f_1}{1 - f_1 q_1}$ und

$f_2 = (1 - m_2)\, r_2 - m_2\, d_2 = (1 - m_2)\, r_2 + \frac{m_2 f_1}{1 - f_1 q_1} = 0.07492$

und $F_2 = 13'''.35$, d. h. die aus unendlicher Ferne auf die Cornea auffallenden Lichtstrahlen treten unter Winkeln in den Humor aqueus, als

sollten sie sich in einem Punkte der optischen Achse vereinen, der 13‴.35 hinter dem Centrum der hinteren Cornealfläche gelegen ist.

Berücksichtigt man die Länge der inneren optischen Achse = 9‴.4 bis 10‴ (Krause Handbuch der menschl. Anat. 1842. 2. Bd. S. 563), so rechtfertigt sich Valentin's Ausspruch (Lehrb. der Physiol. 1848 2. Bd. S. 105), dass die Cornea zur Vereinigung der in das Auge fallenden Lichtstrahlen auf der Netzhaut mehr wirke, als die Linse, welche von Medien umgeben ist, deren Indices von jener des Krystallkörpers nur sehr geringe Differenzen zeigt.

Wie gross der Einfluss der umgebenden Medien sei, lässt sich aus obiger Formel mit Leichtigkeit entwickeln, denn würden die Lichtstrahlen aus der hinteren Cornealfläche abermals in Luft treten, so wäre die Brennweite = 5‴.899.

14. Arlt (Krkhten. des Auges 1. B. S. 175) betrachtet die Grösse des Reflexbildes der Cornea als ein wichtiges diagnostisches Hilfsmittel, um bei gleichbleibender Form und Grösse des Objektes einen Schluss auf die Wölbung der Cornea machen und zur Erkenntniss der verschiedenen Accommodationsfehler benützen zu können.

Es ist nach der Theorie der Convexspiegel $\frac{1}{\alpha} = -\left(\frac{1}{p} + \frac{1}{a}\right)$ wenn α die imaginäre Vereinigungsweite der auffallenden Strahlen, p den halben Radius und a den Abstand des leuchtenden Objektes bezeichnet. Es sei nun der Radius der Cornealvorderfläche, wie ihn Arlt annimmt 3‴.495 und die Entfernung des Objektes 1000‴. Es ist somit $\alpha = -\frac{ap}{a+p} = \frac{1747'''}{1001.747} = 1.743$. Das Spiegelbild der Cornea erscheint 1‴.743 hinter der Cornealoberfläche.

Ist nun (Fig. I.) MN die Cornealkrümmung mit dem Radius o C und dem Brennpunkte F, und ist ferner AB der 1000‴ entfernte leuchtende Gegenstand, so braucht man blos die der verlängerten Achse DC parallelen Strahlen A t und B u, welche sich in dem imaginären Brennpunkte F vereinigen würden, und die beiden Achsenstrahlen A x und B y zu ziehen, welche letztere in dem Krümmungsmittelpunkte C sich schneiden würden, um die Grösse des Bildes a b zu eruiren.

Wegen der Aehnlichkeit der Dreiecke A C B und a C b ist a b : A B = d C : D C d. i. a b : A b = 2p − α : 2p + a, daher $\frac{ab}{AB} = \frac{2p - ap}{\frac{a+p}{2p+a}} = \frac{p}{p+a}$

und $ab = \frac{AB.p}{p+a}$

Ist nun A B der Durchmesser eines Fensters = 4′ = 576‴, so ist $ab = \frac{576 \times 1.747}{1001.747} = 1'''.005$.

Es sei nun aber der Radius der Cornealvorderfläche in einem Falle = 4‴, was sicherlich eine relativ ungeheure Differenz ist, so ist bei derselben Grösse und Entfernung des Objektes $\alpha = \frac{2000}{1002} = 1'''.996$, das Bild erscheint 1‴.996 hinter der Vorderfläche der Cornea und seine scheinbare Grösse $ab = \frac{AB.p}{p+a} = \frac{576 \times 2}{1002} = 1'''.149$.

Das Spiegelbild der Cornea von 4‴ Radius erscheint um 0‴.144 länger als bei gleichen Umständen das Spiegelbild einer Cornea von 3‴.495 Radius.

Wer mit freiem Auge, oder doch ohne zusammengesetzte Apparate und Berechnungen Grössenunterschiede von 0‴.144 schätzen kann, muss jedenfalls ein mehr als gewöhnliches Beurtheilungsvermögen haben, ich traue diese Schärfe weder mir noch H. Prof. Arlt zu, und muss daher das Spiegel-

bild der Cornea bezüglich seiner Grösse jedenfalls als ein ganz unbrauchbares diagnostisches Hilfsmittel erklären.

15. Es finden diese Entwickelungsfehler in der Lehre der Netzhaut ihre geeignetere Stellung, daher ich bezüglich der Literatur dahin verweise.

16. Furnari (Annal. d'ocul. vol. X p. 145) behauptet, dass bei den Kabylen, einer grossen Anzahl von Arabern und vielen Negern die Hornhaut sehr klein, ihr Umfang um $1''' - 1\frac{1}{2}'''$ kleiner, als bei Europäern sei. Sehr grosse Augen haben gewöhnlich auch grosse Hornhäute, durch krankhafte Affektionen des Augapfels verkleinert sich aber öfters die Hornhaut, sie kann auf das normale Volum reducirt werden, welches in dem bezüglichen Falle dann als normwidrige Kleinheit zu betrachten ist u. s. f.

17. Unter 4 Fällen von mikrophthalmischen Augen sah ich die Cornea zweimal bedeutend convexer; ihr Radius betrug kaum $2'''$. Die meisten Autoren geben die Hornhaut als unter solchen Verhältnissen verflacht an. In den 2 übrigen Fällen schien mir auch wirklich dieses Verhältniss obzuwalten.

18. Eine grosse Anzahl der grössten Augenärzte spricht von solchen Greisenbögen, welche von neugeborenen Kindern auf die Welt gebracht wurden, und die Uebrigen erzählen diese Fälle treugläubig nach.

19. Es finden sich solche Fälle von theilweiser und totaler angeborener Trübung der Hornhaut erzählt von Himly (ophthalm. Biblioth. 1801 S. 113). Kieser (ibid. 3. Bd. S. 79), Ammon (Zeitschrift für Ophth. 2. Bd. S. 257), Maclagan (London med. Gaz. 847), Tavignot (Annal. d'ocul. vol. XVIII p. 21), Travers (Minerva med. 1829. p. 150), Schön (Handb. der path. Anat. S. 67), Arlt (Lehrb. der Krkhten. des menschl. Auges 1. Bd. S. 253) u. s. w.

20. Dieser Umstand macht mir jene Fälle, bei welchen die Hornhaut unmittelbar nach der Geburt ihrer ganzen Ausdehnung nach getrübt war, und sich von der Peripherie gegen das Centrum hin aufhellte, etwas bedenklich, es scheint, als seien sie in Exsudatablagerungen begründet gewesen.

21. Meine Abhandlg. in den Denkschriften der k. Acad. der Wissenschaften zu Wien 5. Bd.

22. Beer (Lehre von den Augenkrkhten. 1817. 2. Bd. S. 268) hat diesen Process sehr wohl aufgefasst, seine Bezeichnung mit dem Namen Rhytidosis, Dörrsucht der Hornhaut, so wie (S. 271) dessen Zusammenstellung mit dem Marasmus anderer Organe sind dafür Bürge.

23. Ammon (Zeitschrift für Ophthalm. 1. Bd. S. 170) hat sicherlich 2 sehr entwickelte, derartige Fälle vor sich gehabt, als er einen doppelten Greisenbogen diagnosticirte.

24. Virchow (dessen und Reinhardt's Archiv für path. Anat. etc. 4. Bd. S. 288) macht auf die erstaunliche Fettdegeneration der Augenmuskeln beim Vorhandensein eines Greisenbogens aufmerksam. Sie erstreckt sich nach meinen Erfahrungen auch auf den Ciliarmuskel und erklärt so die enorme Weitsichtigkeit, welche Arlt (Lehrb. der Augenkrankheiten 1. Bd. S. 254) zuerst und ganz richtig als constant neben Greisenbogen vorkommend bezeichnet hat. Es bekömmt dadurch meine, von Augenärzten und Physiologen bisher wenig beachtete Theorie der Accommodation (Zeitschrift der k. k. Gesellschaft der Wiener Aerzte 1850. 1. Bd.), eine neue Stütze. Wenn Virchow den Greisenbogen in einem der Entzündung ähnlichen Process oder in Verfettigung begründet wähnt, kann ich nach dem Vorhergehenden mich unmöglich einverstanden erklären. Vielfältige mikroskopische Untersuchungen haben mir weder für das eine noch das andere Prämissen geboten.

25. Beer (Lehre von den Augenkrankheiten 2. Bd. S. 79) hat das Wesen des Greisenbogens ganz richtig erkannt, indem er ihn mit der Atrophie der Hornhaut zusammenstellt und als Marasmus senilis corneae bezeichnet.

26. Ammon (Gräfe und Walther's Journal etc. 13. Bd. S. 114) wollte einen eigenthümlichen Consensus zwischen der Ernährung der Hornhaut und des Linsensystems gefunden haben, und stellte die Behauptung auf, dass neben dem Gerontoxon der Hornhaut immer ein an Grösse und Lage vollkommen übereinstimmender Greisenbogen an dem Rande der Linse und ihrer Kapsel gefunden werde. Gleich anfänglich fand der um die Ophthalmologie so hoch verdiente Autor lebhaften Widerspruch. Genauere, mit dem Mikroskope gemachte Untersuchungen stellen nämlich heraus, dass der Arcus senilis lentis et capsulae nichts als zerfallene und getrübte Linsensubstanz sei. Die saftreichsten Randtheile der Linse zerfallen im Cadaver am ersten, und bleiben der aus ihren Verbindungen gelösten Kapsel anhaften, während die bei Greisen sehr trockenen und starren Fasern der übrigen Linsentheile wegen des Mangels an Wasser der Zersetzung weniger zeitlich ausgesetzt sind.

27. Zeitschrift der k. k. Gesellschaft der Wiener Aerzte 1850. 1. Bd. S. 129.

28. Furnari (Ann. d'ocul. vol. X. p. 145) fand die Cornea der fast immer weitsichtigen Kabylen, vieler Neger und Araber Algeriens sehr convex. Er führt als Grund gegen die im Texte erwähnte Ansicht weiteres noch an, dass die fernsichtigen Augen der Raubvögel sehr convexe Hornhäute zeigen, und Myopie häufig auch bei sehr tiefliegenden und flachen Augen beobachtet werde.

29. Denn ist α die Vereinigungsweite der durch die Linse gebrochenen Strahlen, p die Brennweite des Krystallkörpers und a der Abstand des imaginären Hornhautbildes, so ist $\frac{1}{\alpha} = \frac{1}{p} + \frac{1}{a}$ und weil p constant ist, so muss $\frac{1}{\alpha}$ wachsen, wenn $\frac{1}{a}$ wächst, es muss die Vereinigungsweite der in der Linse gebrochenen Strahlen um so mehr abnehmen, je kürzer a wird, das heisst, je näher das imaginäre Bild der Hornhautbrechung an die Hinterfläche der Linse tritt, je convergenter die Strahlen auf die Linse auffallen, je kürzer die Radien der Hornhautkrümmung sind.

30. Purkinje fand nach Tourtual (Ammon's Monatschrift 1. Bd. S. 488), dass man durch Plattdrücken der Cornea mit Säckchen, welche mit Eisenfeilspänen gefüllt durch einige Wochen hindurch täglich Abends vor die Augen gebunden werden, eine bedeutende Kurzsichtigkeit palliativ etwas vermindern könne, was für die theilweise Begründung der Myopie in verstärkter Cornealconvexität spricht.

31. Edinbourgh Journ. of Science 1827. No. 4. p. 332.

32. Ibidem p. 325.

33. Edinburgh Monthly Journ. 1847 und 1848.

34. Ibidem 1848.

35. Denkschriften der kais. Academie der Wissenschaften. 5. Bd. Es war die Hornhaut in Folge zweier durchgreifender Narben mit vorderer Synechie derart verkrümmt worden, dass sie eine etwas nach innen von dem verticalen Durchmesser der Hornhaut stehende, abgerundete, von oben nach unten verlaufende Kante bildete, von welcher aus sich die Seitentheile, gegen den Scleralrand leicht gekrümmt, abflachten.

Einen zweiten Fall sah ich erst kürzlich in Brünn. Ein Zögling des

dortigen Blindeninstitutes hatte auf dem linken Auge einen wolkenähnlichen Cornealfleck. Die rechte Hornhaut war vollkommen durchsichtig, allein ihre Krümmung bot ein bisher noch nirgends beschriebenes und auch auf seine Grundursache kaum sicher zurückführbares Verhältniss dar. Es war der Centraltheil der Hornhautvorderfläche von einem bei $^1/_3'''$ hohem Walle durchsichtiger Cornealsubstanz umgeben, welcher Wall, sphärisch gekrümmt, fast drei Viertheile eines Kreises von $1^1/_2'''$ Durchmesser umschrieb und seine beiden Endspitzen nach abwärts kehrte. Der Rücken dieses Walles war stumpfkantig, die Seitenwandungen verflachten sich von dem Grathe in die Cornealoberfläche so schnell, dass die Breite des Fusses des Walles bei $^3/_4'''$ betrug. Die Abdachung in der Richtung der Spitzen war eine allmäligere. Die Spiegelbilder erschienen gebrochen, und das untere Ende des ober der Kante gelegenen Theiles stand von dem oberen Ende der unteren Portion bei einer Objektsdistanz von einer Klafter bei $^1/_2'''$ entfernt. Leider glaubte der Knabe durch wahrheitsgetreue Angaben seiner Wahrnehmungen Grund zu seiner Entlassung zu geben, seine Antworten auf gestellte Fragen widersprachen sich und trugen offenbar den Stempel der Lüge, eine Benutzung derselben zu wissenschaftlichen Zwecken ist ganz unmöglich. Sicher ist, dass der Kranke so gut sah, dass er nichts weniger, als für ein Blindeninstitut geeignet betrachtet werden konnte, es steht aber dahin, wie viel davon auf Rechnung des rechten Auges zu schreiben war, da das linke allein dieses Sehvermögen erklärte.

36. Decondé (Annal. d'ocul. vol. X.) und Szokalski (Prager Vierteljahrschrift 14. Bd.) hatten die Diplopia monocularis aus solchen Verbiegungen der Hornhaut zu erklären versucht. Die vollständige Widerlegung dieser Ansicht findet sich in meinem Aufsatze über doppelte Brechung (Denkschrift der kais. Academie der Wissenschaften 5. Bd.).

37. Alexander v. Humboldt (Kosmos 3. Bd. S. 166) sieht regelmässig 8 Strahlen unter Winkeln von 45^0 bei Sternen 1.—3. Grösse, während mehrere seiner astronomischen Freunde nach oben hin 3, bis höchstens 4 Strahlen sehen, nach unten keine. Ich sehe ringsum einen Strahlenkranz, dessen Breite nach oben und aussen merklich grösser ist.

38. Hassenfratz (Journ. de physique vol. LXIX. p. 324 und Kosmos 3. Bd. S. 67) erklärt sie für Brennlinien auf der Krystalllinse, und Arago (Kosmos 3. Bd. S. 202) für Folgen gewisser Fehler und Abweichungen in den optischen Medien unseres Auges. Sturm und Airy (Comptes rendus vol. XX. p. 764) haben diese Verhältnisse mathematisch deducirt.

39. Desmarres (Traité des mal. des yeux 1847. p. 322).

40. Nach Raleigh (in Bouisson's vortrefflichem Aufsatze Annal. d'ocul. vol. XVII. cah. I.) soll die Staarextraktion bei Hindostanen mitunter fehlschlagen durch Schwachheit der Constitution oder aber durch Mangel aller Disposition zur Entzündung und Umstände, welche die Wiedererzeugung des Kammerwassers verhindern. Er führt als Beleg einen Fall an, wo bei einem 55jährigen Mann der Hornhautschnitt vollkommen vernarbte, die Pupille rund blieb, die Kammern sich jedoch nicht füllten, die Cornea welk, trüb wurde und endlich atrophisirte. Bouisson l. c. hat die Atonie einer besonderen Aufmerksamkeit gewürdigt und eine Anzahl höchst wichtiger Fälle gesammelt.

41. Es scheint dieser Umstand damit zusammenzuhängen, dass bei Nadeloperationen und Coremorphosen öfters die Ciliarfortsätze direkt angegriffen werden.

42. Lehrb. der ges. Entzündungen S. 121.

43. Szokalski erzählt (Prager Vierteljahrschrift 14. Band) von einem Gärtner, dessen eine Hornhaut, nachdem das Auge 36 Stunden im Wasser gelegen hatte, trüb, undurchsichtig, aufgequellt erschien mit Aus-

nahme zweier stecknadelkopfgrosser Stellen, welche vollkommen durchsichtig geblieben waren und härter und resistenter als in der Norm gefunden wurden. Sie waren von einem Wulste trüber Hornhaut umgeben. Die Untersuchung ist offenbar eine zu ungenaue, als dass sich irgend welche Schlüsse darauf bauen liessen.

44. Ammon (Hecker's Annalen 13. Bd. S. 87) erzählt einen Fall und Hoffmann (Schön's Handb. der path. Anat. des Auges S. 182) gleichfalls.

45. Es sind diese Fälle wohl zu unterscheiden von den Färbungen der Hornhaut durch Blutextravasate und ihre Metamorphosen. Hier finden sich immer noch Reste der ehemaligen Blutkörperchen, sie sind haufenweise gruppirt und ringsum ist die Hornhautsubstanz roth oder gelb gefärbt, durchsichtig, wenn nicht gleichzeitig Exsudate im organisirten Zustande gefunden werden, welche die Blutreste in sich schliessen. Ich sah rothe Färbung der Cornea durch gelöstes Hämatin mehremals. Ein Fall ist besonders merkwürdig. Er betraf einen Zögling des Brünner Blindeninstituts, dessen rechte Vorderkammer ich bei der ersten Besichtigung mit Blutextravasat vollgefüllt fand. Bei der Betrachtung der Hornhaut von der Seite erschien deren Gewebe blutroth, durchscheinend. Nach und nach coagulirte das Extravasat und das Gerinsel senkte sich, den unteren Theil der Vorderkammer ausfüllend. Die obere Hälfte derselben wurde durchsichtig, und da die Iris in Folge vorausgegangener entzündlicher Processe vollkommen atrophisch und auf einen äusserst schmalen Saum geschrumpft war, repräsentirte der grösste Theil der kalkartigen Linse, er erschien intensiv pomeranzengelb. Es war diese Färbung sicher durch den Humor aqueus bedingt, denn auch die Cornea zeigte sich bei seitlicher Betrachtung in derselben Farbe. Nach und nach nahm die Intensität der Färbung ab, und als ich den Kranken aus meiner Beobachtung verlor, war der Humor aqueus nur mehr sehr lichtgelb, die Linse erschien fast weiss, in der Cornea konnte ich keine abnorme Färbung mehr deutlich erkennen. — Lerche's Fall, wo in einem atrophischen Auge die Hornhaut hochgelb gefunden wurde und eine heftige Verletzung der Sclera vorausging, gehört vielleicht hierher.

46. Ammon (Hecker's Annal. 1. Bd. S. 129 und Zeitschrift f. Ophthalm. 2. Bd. S. 446) hat auf diesen Gegenstand zuerst aufmerksam gemacht und denselben einer allseitigen Untersuchung gewürdigt, daher nur wenig Neues beizubringen übrig bleibt.

47. Ammon gibt selbe als ebenfalls geröthet an, doch fand ich diese auch ganz wasserhell und farblos, während die anderen Medien intensiv gefärbt waren.

48. Der Fall betraf eine 40jährige Frau von schwächlichem Baue und ganz exquisiter Nervosität, welche auf der Augenabtheilung des Wiener allg. Krankenhauses vom Jänner bis August 1848 mit allen möglichen Mitteln fruchtlos behandelt wurde. Leider versäumte ich die mikroskopische Untersuchung des erweichten, und mit einem Daviel'schen Löffel leicht abkratzbar gewesenen Cornealgefüges.

49. Arlt (die Krankheiten des Auges 1. Bd. S. 211) erzählt einen Fall, der hierher zu gehören scheint. Es waren unter Symptomen der Meningitis bei Blässe der serös infiltrirten Conjunctiva Trübung, Lockerung und Schmelzung der Cornea in beiden Augen erfolgt. Auch die von Fischer (Lehrb. der Augenkrankheiten S. 275) aufgeführten 3 Fälle dürften hier einzureihen sein. Er führt unter den begleitenden Symptomen ausdrücklich auffallende Anästhesie der Augen an. Frank (Casper's Wochenschrift 1846. No. 45) beschreibt die Cornealerweichung als eine lethale Erscheinung bei Gehirnkrankheiten der Kinder.

50. Ein solcher Fall wurde 1851 auf der Abtheilung des suppl. Primararztes Dr. Standhardtner behandelt. Bei einem jungen Manne hatte sich

unter den Symptomen einer ungemein heftigen Meningitis urplötzlich Anästhesie der von dem 1. Aste nervi quinti versorgten Theile der linken Gesichts- und Kopfhälfte eingestellt und bald darauf trat Chemosis der Conjunctiva mit enormer Anschwellung der Lider auf. Der Kranke starb früher, als sich die Cornea getrübt hatte. Sehr bedeutende Exsudationen in den Gehirnhäuten, namentlich an der Basis der Schädelhöhle und besonders um das Ganglion Gasseri herum bildeten die Hauptmomente des Leichenbefundes.

51. Eine äusserst kräftige Bauernmagd war im December 1848 ohne alle veranlassende Ursache und ohne Spur irgend eines Allgemeinleidens von einem ungemein heftigen, mit Exacerbationen und Remissionen unregelmässig wechselnden und auf den linken Vorderkopf beschränkten Kopfschmerze befallen worden. Gleichzeitig entwickelte sich vollständige Empfindungslosigkeit in dem Bereiche aller 3 Stämme des linken Trigeminus, und fortwährendes Gefühl von Prickeln und Ameisenlaufen in den entsprechenden Theilen. Das Kauen war unbeschränkt, doch ging es sehr schwer von Statten, indem die Kranke den Bissen auf der linken Hälfte der Mundhöhle nicht fühlte, so dass sie sich oft in die Zunge biss. Der Geschmack, der Geruch, das Gesicht und Gehör der entsprechenden Seite waren unverändert, doch das Gefühl in den Sinnesorganen der linken Seite aufgehoben. Im Monate Juli 1849 stellte sich unter Symptomen eines heftigen entzündlichen Fiebers ein alle früheren Leiden an Intensität weit übertreffender Kopfschmerz ein, der einige Tage anhielt und die Kranke dem Wahnsinne nahe brachte (relata refero). Nun war die letzte Spur von Gefühl in dem Ausstrahlungsbereiche des linken Trigeminus verschwunden, und auch die lästige Formication hatte sich verloren. Das Kauen und Schlingen war aber unbehindert. Die Zunge deckte sich mit einem dicken Belege weissen zähen Schleimes. Die Conjunctiva des linken ganz empfindungslosen Auges röthete sich nach Art eines hellrothen Tuches, das Gesicht blieb auf diesem Auge jedoch nach wie vor scharf und rein. Dieser Zustand hatte unverändert durch mehr als $^3/_4$ Jahre gedauert, als sich an dem inneren Umfange der linken Hornhaut ein weisslicher Fleck entwickelte, der sich binnen wenig Tagen über die ganze Cornea verbreitete und das Gesicht dieses Auges auf blosse Lichtempfindung beschränkte. Der Kopfschmerz war gänzlich verschwunden, nur hatte die Kranke fortwährend das Gefühl, als ob innerhalb der Schädelhöhle in der Gegend der Pfeilnaht und etwas nach links davon beständig Etwas herumlaufen würde. Bei der Aufnahme auf die Augenabtheilung des Wiener k. k. allg. Krankenhauses fand ich die Conjunctiva bulbi dunkelbläulichroth gefärbt, von ausgedehnten Gefässen durchzogen, serös infiltrirt, ihre Sekretion, so wie jene der Liddrüsen vermehrt, die Thränenabsonderung normal. Der limbus conjunctivalis corneae war getrübt und von dicht neben einander gelagerten centripetalen, mit Blut vollgepfropften, Gefässen, welche an dessen innerem Rande schlingenförmig umbogen, durchsetzt. Die Cornea war ganz milchweiss getrübt und offenbar infiltrirt, das Epithel sowohl als die eigentliche Substanz der Hornhaut gelockert, aufgeweicht, sozwar dass ihre Oberfläche merklich über das Niveau des Conjunctivalsaumes hervorragte und ihr Rand sofort stufenartig aus der Scleralöffnung emportrat. In der Cornea war keine Spur eines Gefässes, selbst nicht mit der Lupe nachzuweisen. Die Trübung war nicht gleichmässig vertheilt, das Centrum der Cornea war im Umfange einer Erbse etwas mehr durchscheinend, so dass der trübere Rand sich gleich einem Ringe um den Centraltheil der Hornhaut herumlegte, eine Erscheinung, die nach Aussage der Kranken erst ganz kurze Zeit bestand, indem früher die Trübung eine vollkommen gleichmässige gewesen war. Das Sehvermögen des Auges beschränkte sich auf blosse, aber prompte Lichtempfindung. Die Bewegungen der beiden Augen waren einander vollkommen concinn. Die ganze linke Schädelhälfte, beginnend von der Spitze des Hinterhauptbeines, längs der Pfeilnaht und der Mittellinie des Stirnbeines, dem Nasen-

rücken herab und in der Halbirungslinie beider Lippen bis zur Spitze des Unterkiefers, von hier längs dem unteren Rande dieses Gesichtstheiles und in dessen Verlängerung bis zum Hinterhauptsloche war unempfindlich gegen mechanische und chemische Eingriffe. Der Geruch der linken Nasenhälfte war erhalten, doch ein Gefühl von Trockenheit und Staub belästigte die Kranke bedeutend. Weingeistige Chininlösung auf die linke Zungenhälfte gebracht, erregte lebhaft bitteren Geschmack und das Trinkwasser wurde auf dieser Seite kälter empfunden, doch fehlte das Gefühl ganz, die Kranke biss sich oft in die Zunge ohne es zu wissen, die Sprachbewegungen der Zunge, sowie das Kauen und Schlingen gingen unbehindert von Statten. Das Gehör der linken Seite war vortrefflich, das Gefühl in dem äusseren und mittleren Ohre aber war aufgehoben. Die Respirationsbewegungen der linken Gesichtshälfte waren ganz normal. — Die Kranke fühlte sich vollkommen wohl, mit Ausnahme eines öfter wiederkehrenden, den ganzen Körper erschütternden Herzklopfens, das mit überaus heftiger Brustbeklemmung vergesellschaftet war, ohne dass der Plessimeter oder das Stethoskop die geringste Anomalie der Brustorgane nachweisen liesse. Seit 6 Wochen war die Menstruation ohne alle Beschwerden ausgeblieben. — Unter dem innerlichen Gebrauch von Brechweinstein und der Anwendung von Sublimat. corros. in einem Collyrium consolidirte sich im Laufe mehrerer Wochen bei unverändertem Bestande der Röthe und Schwellung der Bindehaut allmälig die Cornea, ihr aufgelockertes Ansehen verschwand, die Oberfläche wurde ganz glatt. Der Umfang der Cornea wurde nach und nach durchscheinend und endlich ganz durchsichtig, sodass das milchweisse Centrum der Cornea von einem durchsichtigen $^3/_4$‴ breiten Ringe umgeben war. Es retablirte sich ein geringer Grad von Empfindlichkeit in dem Terrain des Quintus. In diesem Zustande verliess die Kranke das Krankenhaus, ich sah sie nie wieder.

52. Teirlink (Ann. d'ocul. 19. Bd. p. 92) hat eine Anzahl hierher einschlägiger Fälle gesammelt. Serres (Magendie. Journal de physiol. V. vol. pag. 232) erzählt von einem Epileptischen, welcher von Entzündung des rechten Auges, Trübung der Cornea, Verlust der Sinne und des Gefühles auf der rechten Gesichtshälfte befallen worden war. Man fand das Ganglion Gasseri geschwollen, gelblich, weniger gefässreich, es war sammt seinen Wurzeln bis zur Varolsbrücke hin in eine gelbliche Sulze verwandelt, die sich in der Richtung der Nervenfasern bis in das Innere der Gehirnsubstanz verbreitete. Der motorische Theil des 5. Nerven war normal und es hatten die Kaubewegungen während des Lebens auch keine Veränderung dargeboten. Alison (Abercrombie Path. and prat. research. on the. diseas. of the Brain 1829. p. 447) berichtet von einer Kranken, welche die Empfindlichkeit der linken Hälfte des Gesichts, der Zunge und des linken Auges verloren hatte. Es stellten sich oft reichliche Blutungen aus dem linken Nasenloche und mit Fieber begleitende Anfälle von wüthenden Kopfschmerzen ein. Es entwickelte sich sofort Entzündung des Auges mit Trübung der Cornea. Nach 2 Monaten bildete sich rings um die Cornea eine Kreislinie, die Hornhaut vereiterte und das Auge entleerte sich vollständig. Der linke Kaumuskelapparat wurde nun ganz gelähmt, während die Wangenmuskeln ganz thätig blieben. Nach Entleerung des Augapfels war ein Stillstand in dem Fortschreiten der Paralyse eingetreten. Doch nach Einem Jahre kehrte heftiger Kopfschmerz zurück, Fieber stellte sich ein, und die Kranke starb 14 Tage nachher. Man fand in einigen centralen Parthien des Gehirns Erweichung. Der linke Trigeminus war etwas vor und hinter seinem Ganglion sehr verdickt, weiter nach hinten ganz atrophisch und bei seinem Ursprung auf sein Neurilem geschwunden. — Stanley (Lond. med. gazette Vol. I. p. 531) beobachtete eine Dame, die in Folge einer Geburt von Gehirnentzündung befallen wurde, nach der ein beständiges heftiges Kopfweh zurückblieb. Bei einer weiteren Geburt kehrten die Erscheinungen der Gehirnentzündung abermals zurück, und es stellte sich Hemiplegie der

linken Seite ein. Während der letzten 2 Monate ihres Lebens hatte sie alles Gefühl und Beweglichkeit der linken Gesichtshälfte verloren, das Gefühl in dem linken Arme und Beine aber erhalten. Oeftere Erysipele der linken Gesichtshälfte, Blutungen aus der linken Nasenhöhle traten hinzu. Es entwickelte sich linkseitige Taubheit, Lähmung und Empfindungslosigkeit der linken Zungenhälfte. Die Gefässe des linken Auges schwollen varicös an, die linke Cornea trübte sich und vereiterte, worauf der Bulbus sich entleerte. Man fand die linke Hälfte der Varolsbrücke durch eine nussgrosse Geschwulst so vergrössert, dass sie den linken Trigeminus, Acusticus und Facialis gegen die Schädelbasis drückend in ihrer Leitung unterbrach. Das Centrum der linken Cornea war vereitert, der Pupillarrand umgestülpt, die Pupille mit einer schwarzen Masse erfüllt. Die Iris, der Ciliarkreis und die Aderhaut schienen normal. — Tanquerel Deplanches (Revue med. franc. et étr. 1836. Avril) berichtet von einer 52jährigen, sehr nervösen Frau, die an Luxation des linken Unterkiefers litt, in Folge deren heftige Schmerzen in dem Bereiche des 3. Astes des linken Trigeminus, später auch Empfindungslosigkeit dieser Gesichtshälfte und linkseitige Taubheit bei Integrität der andern Sinne eintraten. Zugleich waren die Gesichtsmuskeln der linken Seite gelähmt. Endlich stellte sich totale Lähmung sämmtlicher Gesichts- und Kaumuskeln ein, das Auge stand nach innen gerichtet, es verlor sein Gesichtsvermögen, die Cornea trübte sich. Lungenödem, Tod. Man fand Gehirncongestion, besonders an dessen Basis, ferne gelbe Erweichung auf 2‴—3‴ an der Basis des Kleinhirnes, Anheftung desselben an die Meninges, in welchen der 7. Nerv ganz unverändert eingehüllt lag. Die das Ganglion Gasseri umhüllenden Häute waren schwammartig degenerirt, das Ganglion selbst aber und der 6. Nerv normal. Die Wurzeln des Trigeminus hypertrophirt und geröthet. Die vena ophthalmica varicös, den nervus oculomotorius zusammendrückend. Der nervus maxill. superior an seinem Austritt aus der Schädelhöhle atrophirt und an eine nussgrosse, fibröse Geschwulst gelöthet, welche den nervus facialis und den Zahnnerven umgab und den Gelenkkopf des Unterkiefers aus seiner Gelenkhöhle getrieben hatte. — Weitere Beispiele finden sich in Romberg's Lehrbuch der Nervenkrankheiten, C. Bells the nervous system etc., Andral's Clinique med., Schmidt's Jahrbüchern u. s. w.

53. Journal de physiolog. Tom. IV. p. 176.

54. Roser und Wunderlichs Archiv 5. Jahrg. p. 214, ferner Longet (Anat. et physiol. du syst. nerv. 1842. Vol. II. p. 191.) Einer solchen Durchschneidung des 5. Nerven zwischen Ganglion Gasseri und Peripherie folgt unmittelbar Verlust des Tastgefühles in den von dem durchschnittenen Nerven versorgten Theilen. Es röthet sich die Conjunctiva, es vermehrt sich ihre, sowie die Secretion der Meibomschen Drüsen etc., die Hornhaut wird um den 2. Tag herum von der Mitte angefangen trüb und schwillt auf, am 8.—10. Tage wird sie milchweiss, und stösst sich endlich in Gestalt eines undurchsichtigen, weissen Breies ab. Magendie fand die Schmelzung der Cornea nach Durchschneidung des nerv. quintus immer unter entzündlichen Erscheinungen vor sich gehen.

55. Szokalski l. c., Longet l. c., Bell, Valentin, Canstatt, Ruete.

56. Joh. Müller (Archiv f. Anat. u. Physiol. 1834. S. 132) fand den ganzen Stamm des nerv. trigeminus entartet, in einem Falle, in welchem Unempfindlichkeit der ganzen linken Kopfseite, der Nase, Zunge, des Auges bei vollem Sehvermögen stattgehabt hatte. Bishop (Teirlink l. c. und Schmidt's Jahrbücher 1834. 2. B. 136) erzählt von einem kleinen Mädchen, welches an Lähmung des linken Trigeminus mit Strabismus und sofortiger Diplopie litt. Das Sehvermögen war ungestört, nur einige Zeit vor dem Tode verlor sie das Vermögen, Farben zu unterscheiden. Der Geruch bestand, der Geschmack war aber verloren gegangen. Die Löcher, durch welche der 5. Nerv aus der Schädelhöhle tritt, waren durch eine Geschwulst

scirrhöser Art geschlossen, welche an der inneren Fläche des Keilbeines festsass, und sich nach hinten bis zur Varolsbrücke ausdehnte, an welcher letzterer man Spuren von Eiterung sah. — Carre (Magazin f. ausländ. Literat. von Julius und Gerson 1835 p. 92) fand bei einem Manne, dessen 5., 6. und 7. linker Gehirnnerv, sowie der rechte Arm gelähmt war, in der linken Hälfte der Varolsbrücke eine schwarze, fibröse, lederartige Geschwulst, mit der der 5. und 6. Nerv verschmolzen waren, während der 7., 8., 9. und 10. Nerv comprimirt und abgeplattet waren. Der 5. Nerv war hier ganz comprimirt und noch das Gesicht ganz normal, der Bulbus hatte sein Gefühl verloren, doch hatte er ganz normales Aussehen, die Cornea war nicht alterirt. — Ich hatte Gelegenheit einen ganz ähnlichen Fall auf der Abtheilung des Herrn Prof. Helm zu beobachten. Er betraf einen 51 Jahre alten Tuchmachermeister. Es war der rechte nervus trigeminus, beide nervi oculomotorii, der rechte nervus abducens, beide nervi ulnares und die Unterextremitäten gelähmt. Das Auge zeigte beiderseits ausser einer nicht unbedeutenden Hyperämie der Conjunctiva und vermehrter Thränensekretion keine Anomalie. Es war weitsichtig. In der Leiche des an Cholera asiatica Verstorbenen fand man Atrophie der genannten Nerven und des Ganglion Gasseri. Das Rückenmark zeigte erweichte Stellen (die detaillirte Krankengeschichte folgt an einem spätern Orte.) Ein solcher Fall scheint auch folgender zu sein. Ein 60jähriger Mann hatte bei einem Bäcker längere Zeit an dessen Backofen gearbeitet und hatte damals an heftigen Kopfschmerzen gelitten. Er gab diese Beschäftigung auf und die Kopfschmerzen waren verschwunden. Doch innerhalb einiger Wochen nahm sein Sehvermögen ab und die obere Gesichtshälfte wurde unempfindlich. Ich sah ihn 9 Monate nach Beginn des Uebels. Der Kranke war im ganzen Bereich des 1. Astes beider Trigemini unempfindlich, sodass er selbst gewaltsames Zwicken der Haut nicht spürte. Zugleich war vollständige Amaurose beider Augen und Parese der unteren Extremitäten mit zeitweiligen clonischen Krämpfen derselben vorhanden. Die Conjunctiva beider Augen war sehr stark geröthet, serös infiltrirt, die Cornea aber ganz rein und durchsichtig.

57. Petit, Valentin, Ruete, Longet, Dupuy, Dupuytren, Breschet, Magendie sahen nach Exstirpation des Ganglion cervicale supremum ganz analoge Erscheinungen auftreten, wie nach Durchschneidung des Trigeminus vor seinem Ganglion. Mayer beobachtete dasselbe nach Unterbindung des nervus sympath. (Gräfe und Walth. Journal Bd. 10. S. 3.) Doch soll nach Szokalski l. c. nach Durchschneidung des nervus sympathicus niemals förmliche Zerstörung der Cornea erfolgen.

58. Szokalski l. c.

59. Journal de physiol. IV. Tom. p. 176 et 304.

60. Nach Jos. Engel (Oesterr. Wochenschrift 842 Nro. 15) ist das infiltrirte Serum der selbstständig, ohne Entzündungssymptome, bei Nervenaffektionen auftretenden Oedeme eiweisslos. Chemische Veränderungen der Secrete und namentlich Verminderung der festen Bestandtheile sind bei Affektionen betreffender Nerven nachgewiesen. Sie lassen sich bei der Absonderung des Humor aqueus nach Verletzung der Leitungsfähigkeit der trophischen Nerven des Bulbus per analogiam voraussetzen, und die Vermuthung liegt alsdann sehr nahe, dass die ihres Nerveneinflusses beraubte Cornea dieselben Veränderungen eingehe, welche sie durch Maceration in Wasser erleidet. Auch hier schwillt sie auf, trübt sich, man findet die homogene Grundlage ihres Parenchymes durch Differenzirung ihrer chemischen Bestandtheile feinkörnig und nach 8—10 Tagen zerfliesst selbe in einen schmierigen Brei.

61. Memoire sur le proprietés nutritives des substances, qui ne contiennent pas d'Azote 1816.

62. Ann. d'oculist. Vol. VI. pag. 175. Unterbindung der beiden Carotidenstämme bei Kaninchen soll Paralyse und Exulceration der linken Hornhaut

herbeigeführt haben, ohne dem rechten Auge in irgend einer Beziehung zu schaden, während das rechte Ohr taub ward bei Unversehrtheit des linken Ohres. Flessu und Gobert haben dieselben Versuche ohne derartige Resultate gemacht.

63. Nach Desmarres (Traité des malad. des yeux pag. 326) erzählen Saunders, Travers, Mirault, Velpeau derartige Beispiele und Sanson (Dictionaire en 15 vol. Tom. X. pag. 610) berichtet von einer mit Gesichtsrothlauf befallenen alten Frau, an deren Augen, welche Abends vorher ganz gesund waren, des folgenden Morgens die Lider roth und geschwollen gefunden wurden, die Conjunctiva im hohen Grade chemotisch, die Cornea schmutzig grau, ja schwärzlich, in einen feuchten stinkenden Brei zerfallen war. Die Kranke starb an demselben Tage. Die Hornhaut hatte alle Consistenz verloren und liess sich mit der grössten Leichtigkeit zerreissen. — Beclard (Hébréaud prix de la société de med. de Paris p. 47 und Schindler in Ammons Monatschft. 1. Bd. S. 284) beobachtete gleichfalls das Abfallen der Cornea als eines schmutzig grauen oder erdfahlen Schorfes unter heftiger Entzündung des Auges.

64. Textor's, in der Versammlung der Aerzte zu Nürnberg 1845, berichteter Fall und zum Theil auch die nach ersterem von Rau beobachteten Fälle scheinen hierherzugehören. Midlemore berichtet nach Desmarres (Traité d. m. d. yeux p. 326) mehrere einschlagende Beobachtungen. Mehrere von den, in Krombholz's Generalrapport über die asiatische Cholera enthaltenen Fällen dürften hierher gehören. Es waren bleifarbene Flecke auf der Cornea sichtbar geworden. Bidloo (Exerc. anat. chir. L. II. 8. und Schön's Handb. der path. Anat. des Augs S. 182) sah in der Pest plötzlich weisse, rothe, bleifarbene und selbst schwarze Flecke auf der Hornhaut entstehen.

65. Desmarres l. c. erzählt einen äusserst interessanten, derartigen Fall von einer alten Frau, bei der nach einer sehr schweren allgemeinen, zwei Monate dauernden, Krankheit die ganze untere Hälfte der Cornea ein rissiges, runzeliges Ansehen gewonnen hatte, während die obere Hälfte gesund und vollkommen durchsichtig blieb. Im queren Durchmesser der Hornhaut schien sich bereits die Begrenzungslinie gebildet zu haben. Die Iris war beweglich, wie im Normalzustande. Die Conjunctiva und Sclerotica liessen keine Injektion gewahren. Keine Spur von Lichtscheu und die Kranke konnte oberhalb des Kopfes gelegene Gegenstände ausnehmen. Nach und nach schrumpfte die untere Hälfte der Cornea immer mehr, wurde trüb und stiess sich endlich ab, worauf die Iris vorfiel. Die obere Hälfte der Cornea blieb rein, das Sehvermögen aber erlosch gänzlich. Middlemore soll ähnliche Fälle erzählen.

66. Freilich lässt sich hier einwenden, dass nach Versuchen an Thieren die Cornea in drei Viertheilen ihres Umkreises abgeschnitten werden könne, ohne den Brand der Cornea zu bedingen, dass sogar Transplantationen von Hornhäuten verschiedener Thiergattungen gelungen seien, und dass die Necrose bei Staarextractionen nicht gerade häufig sei, Umstände, welche die Annahme nothwendig machen, dass in solchen Fällen die gabliche Spaltung der Nervenfasern und ihre netzförmige Anastomose eine Vertheilung des Nerveneinflusses von einem Stamme auf das Terrain eines anderen, durchschnittenen, möglich machen, wie dieses auch bei Durchreissung einzelner Stämme, bei Ectasien der vorderen Scleralparthien mit unverändertem Aussehen der Cornea geglaubt werden muss. Es lässt sich also mit Ausnahme ringsum greifender, cirkelförmiger Geschwüre eine ausschliessliche Begründung des Brandes in der Unterbrechung des Nerveneinflusses nicht wohl behaupten, ohne zugleich seine Zuflucht zu dem Hinterpförtlein der Disposition zu nehmen, und dieses um so weniger, als der Erfahrung gemäss der Brand der Cornea als Folge der Cataractextraction vorzugsweise bei marastischen und cachectischen Individuen oder aber bei Herrschaft des Hospitalbrandes beobachtet wird.

67. Ansell und Lerche (Med. Zeitg. v. d. Vereine für Heilkunde in Preussen 1841 Nro. 24) haben in dieser Beziehung sehr schätzenswerthe Experimente gemacht. Leider stehen sie zu vereinzelt da, als dass aus ihnen für Therapie, oder aber für die Pathologie der Gewebe sonderliche Resultate gezogen werden könnten. Ja die Anwendbarkeit des Kupferpols als Aufhellungsmittel von Leucomen wird von vielen Seiten als sehr wenig leistend verkündet. Ich experimentirte an Kaninchen mit dem magneto-electrischen Rotationsapparat. Ich sah immer Trübung an der angestochenen Stelle, welche sich jedoch bei einigen Kaninchen binnen kurzer Zeit vollständig verloren hatte, sodass keine Spur der Wunde und Trübung zurückblieb. In Einem Falle blos, unter fünf, sah ich Verschwärung der Einstichsstelle mit Hinterlassung einer Narbe und vorderer Synechie. Nach Usiglio, (Annal. univ. di med. 1844) der mit einer Voltaischen Säule experimentirte, trübt der negative Pol mehr die Cornea, als der positive, der die Nerven mehr reizen soll. Die auflösende Wirkung des letzteren soll durchaus nicht erwiesen sein, es soll vielmehr im Gegentheile der negative Pol in einzelnen Fällen Verringerung der Trübung bedingt haben. Die Resorbtion geschieht aber auch ohne Einwirkung der Electricität durch die blosse Resorbtionskraft der Natur. Die Electricität reizt und bedingt Keratitis. Starke Ströme, kurze Zeit angewendet, haben jedoch keine schweren Folgen. In 3 Fällen löste Usiglio alte Hornhautflecke durch Anwendung des positiven Poles auf das geschlossene Lid, bei Berührung des negativen Poles mit der Zunge. Bei Albugo hatte er einmal keinen Erfolg, ein anderes Mal aber hellte der Fleck sich auf.

68. So kam in den Ferialmonaten des Jahres 1850 ein etwa 16 Jahre alter Mensch auf die Augenkrankenabtheilung zu Wien, der die Unvorsichtigkeit begangen hatte, in geschmolzenes Blei Wasser zu schütten. Der mit ungeheurer Spannkraft sich entwickelnde Dampf schleuderte den Inhalt des Schmelztigels heraus und bespritzte die ganze Umgebung. Das Gesicht des alsogleich in das Krankenhaus überbrachten Patienten war mit Bleiplättchen der verschiedensten Gestalt, aber ungemeiner Dünnheit, wie besäet. Die Bleitröpfchen hatten sich sämmtlich zu Flocken plattgedrückt, die in ihrem äusseren Ansehen mit der Zinkfolie der Glasspiegel die grösste Aehnlichkeit hatten. Beide Lidspalten waren geschlossen, indem die Cilien durch Bleitropfen zusammengebacken waren. Beide Lidränder waren mit Blei wie plattirt und diese Ueberkleidung war in innigem Zusammenhange mit der die Cilien verklebenden Bleimasse. Nach mühevoller Eröffnung und stückweiser Loslösung des Bleies fand ich in beiden Conjunctivalhöhlen eine ungemein dünne bleierne Platte, welche einen genauen Abdruck der Cornea formirte, derselben fast aufsass und mit unregelmässig zackigem Rande auf das Terrain der Conjunctiva hinüberragte, worauf sie festklebte. Nur nach wiederholten Versuchen und unter den heftigsten Schmerzen des Kranken gelang es mir, stückweise diese Platten loszulösen, wobei natürlich Fetzen des Corneal- und Conjunctivalepithels mitgingen. Die Bindehaut erschien nun hoch geröthet, stellenweise blutrünstig, die Cornea stellenweise von trüben Epithelfetzen belegt, stellenweise aber grubig und vollkommen durchsichtig rein. Eine genaue Untersuchung war nicht leicht thunlich wegen den wüthenden Schmerzen und heftigen Lidkrämpfen des mehrere Male ohnmächtig werdenden Kranken. Unter Anwendung eines bleihältigen Augenwassers waren des Morgens die Schmerzen gewichen und den 5. oder 6. Tag verliess der Kranke das Krankenhaus mit geringer Reizung der Conjunctiva und völlig reiner Hornhaut, indem sich die coagulirten Epithelfetzen losgelöst und die Cornea in ihrer ganzen Oberfläche mit neuer ganz durchsichtiger Oberhaut überkleidet hatte. Hier blieb das heisse Medium geraume Zeit auf der Cornea, ohne jedoch tiefere Zerstörung der Cornea zu bedingen. Es erklärt sich dieses nur dadurch, dass die Schmelzhitze des Bleies nur etwa dreimal grösser als jene des siedenden Wassers (325°) ist und die sogleich herbeiströmenden Thränen einen grossen Theil der Wärme binden Fischers (klin. Unterricht S. 31) Fall ist diesem sehr ähnlich.

69. Beer (Lehre von den Augenkkhtn. 1. Bd. S. 226) beschreibt sie sehr sorgsam und in einer Art, die eine oftmalige Beobachtung derselben nothwendig voraussetzen lässt. Fischer (Lehrbuch der Entzündungen etc. S. 13) erwähnt ebenfalls eines solchen Falles in Folge der Verbrennung mit siedendem Wasser.

70. Guthrie sah nach Desmarres eine Frau, deren Hornhaut durch brennendes Terpentinöl in einen Schorf verwandelt war. Vallez (Ann. d'oc. Vol. 14. p. 135) berichtet von einem Falle, in welchem eine brennende Cigarre gegen die Cornea gestossen wurde. Es bildete sich ein grauer, trüber Schorf, in welchen Asche eingestreut war und der sich unter heftiger Entzündung abstiess, worauf sich die unterliegenden Cornealparthien staphylomatös hervorbauchten, endlich bersteten und Linse sammt der wässerigen Feuchtigkeit entleerten.

71. Ich sah 1850 auf der Wiener Augenkrankenabtheilung einen solchen Fall bei einem 24jährigen Manne, dem beim Löschen des Kalkes ein Tropfen der Kalklösung in das rechte Auge gespritzt war. Die Lider erschienen geröthet, geschwellt, die Conjunctiva im geringen Grade chemotisch, die Cornea ganz gleichmässig weiss, und gekochtem Eiweisse nicht unähnlich, Nach und nach stiessen sich die mittlerweile weich und breiig gewordenen, chemisch alterirten, oberflächlichen Schichten ab, und die Cornea erschien nun ganz rein, wasserhell, mit unebener Oberfläche. Binnen wenigen Tagen hatte sich ein ganz durchsichtiges Plasma abgelagert, welches grösstentheils zu ganz wasserhellem Epithel organisirte, sodass nur in der Mitte eine leichte, wolkenähnliche Trübung zurückblieb, welche das Sehevermögen aber nicht bedeutend beeinträchtigte. Nach Szokalski (Roser und Wunderlichs Archiv 1846. 2.) soll in Paris bei den Cloakenfegern in Folge der Einwirkung ätzender Ausdünstungen die Hornhaut trüb, wie angehaucht werden, während das Auge sich entzündet. Kaltes Wasser und Essig sind die Mittel, welche mit dem besten Erfolge angewandt werden. Man wäscht die abgestorbenen Epithelialschichten ab.

72. Desmarres (Traité. p. 321) erwähnt einen solchen Fall und citirt einen gleichen von Carron de Villards, in welchen die Cornea durch unvorsichtige Anwendung von Antimonbutter auf die Lider zerstört wurde.

73. Thomson (Lond. med. gaz. 1843 Jan.) hat mit Schwefelsäure an den Hornhäuten lebender Hunde Versuche angestellt. Es ergab sich, dass durch deren Einwirkung das Protein der Cornealsubstanz in Sulfoproteinsäure umgewandelt wurde, welche letztere er in der weissen, undurchsichtigen Masse fand, in welche die oberflächlichen Schichten der Cornea zersetzt wurde. Die darunter liegenden tieferen Schichten der Hornhaut waren vollkommen rein und wasserhell.

74. Ich hatte bei mehreren jungen Kaninchen einen Hornhautlappen gebildet und die Descemeti mit Höllenstein geätzt. Natürlich wurde dabei auch die Cornealsubstanz selbst, besonders an den Wundrändern des Lappens mit dem chemischen Mittel in Berührung gebracht, und allsogleich zeigte sich ein weisser, trockner Schorf. Es entwickelte sich eine heftige Entzündung mit Vereiterung, während der Schorf abgestossen wurde. Die Wunde verheilte und liess eine sehnig weisse, durchgreifende Narbe zurück. Als ich die Thiere nach mehreren Monaten getödtet hatte, fand ich grosse Flecken der Hornhaut und der Descemeti rings um die Narbe ganz durchsichtig aber kupferbraun gefärbt. Die mikroskopische Untersuchung zeigte in den fleckigen Parthien die Cornealsubstanz von ganz unveränderter Struktur, die Blätter der Cornea und die sie gegenseitig bindende Grundsubstanz waren ganz gleichmässig braun gefärbt und nur von wenigen Gruppen braun-schwarzer Körnchen durchstreut. Es war hier offenbar das salpetersaure Silber mit der Grundsubstanz der Cornea eine chemische Verbindung eingegangen, doch vegetirte dessen ungeachtet die alterirte Parthie ganz unverändert fort. Es konnten die chemisch veränderten Substanzen

nicht ganz abgestorben sein, sondern mussten einen gewissen Grad von Lebenskraft behalten haben, der den Stoffwechsel, ihre weitere Ernährung ermöglichte.

75. J. Fischer (Lehrb. der g. Entzündungen etc. S. 30) erzählt nach Beer's mündlichen Vorträgen zwei solche Fälle, in deren erstem ein Mann von einer Kuh mit dem Horne in das Auge gestossen worden war, im zweiten aber ein Stoss mit einem Rappier stattgefunden hatte. Ich sah 1851 auf dem Wiener Augenklinikum einen Mann, dessen linkes Auge von einer Kuh derart mit dem Horne getroffen wurde, dass die Sclera borst und die Linse unter die Conjunctiva trat. Die Hornhaut vegetirte unverändert fort.

76. Siehe einen solchen Fall § 521—525.

77. Es lassen sich zwar noch eine Menge anderer Formen von einfachen Lappenwunden denken, doch kommen in der Praxis nur die genannten vor, und falls auch andere vorkommen sollten, so lassen sie sich bezüglich ihrer Folgen leicht auf die erwähnten zurückführen.

78. Ich stütze meine Behauptung auf die mikroskopische Untersuchung der verklebten Wundränder des Hornhautschnittes nach Ectractio cataractae bei 2, wenige Tage nach der Operation gestorbenen Individuen. (Siehe Nota 84.)

79. Beger (Zeitschr. f. Ophthal. 4. Bd. S. 47) hatte bei einem Kaninchen einen Theil der äusseren Corneallamellen abgetragen, sodass der losgelöste Lappen gleich einer Klappe auf der äusseren Fläche der Cornea auflag. Bald darauf trübten sich die abgeschnittenen Lamellen. Am anderen Tage waren sie wieder angeklebt, doch noch trüb. Am 10. Tage hatte die Cornea ihre frühere Glätte wieder erlangt, und es zeigte sich nun eine ganz leichte Trübung an der Stelle der Verwundung.

80. Nach Schindler (Ammons Monatschft. 1. Bd. S. 417) heilen nicht durchdringende Wunden der Hornhaut mit Substanzverlust, ohne dass die Hornhaut sich reproducirt, und hinterlassen eine vertiefte, im glücklichen Falle durchsichtige Narbe. — Künstlich erzeugte Cornealsubstanzverluste bei Kaninchen mit Herausschneidung einiger Lamellen heilen (S. 418) jedesmal ohne Trübung und ohne dass sich ein neuer Hornhautlappen erzeugt.

81. Die Keratectomie ist eine Operationsmethode, deren Erfindung jedenfalls sehr alt ist, und welche zu Anfange des vorigen Jahrhunderts bedeutend im Schwunge gewesen zu sein scheint, wenigstens lässt sich dieses daraus entnehmen, dass St. Yves in seinem Traité des malad. des yeux 1722 von ihr, als von einer ganz bekannten Sache spricht und sich gegen sie als eine ganz fruchtlose Unternehmung erklärt. Gulz (Oesterr. Wochenschft. 842. Nro. 24) erzählt einen Fall von einem Manne, an dem eine oberflächliche Trübung des Cornealcentrums mittelst des Staarmessers abgetragen wurde, worauf die Cornea im Bereiche der Wundfläche ganz rein erschien, sodass der Kranke selbst sehr kleine Gegenstände sehr gut unterscheiden konnte. Das Auge sah auf einige Entfernung einem normalen ganz ähnlich. Dieser Zustand hatte sich durch den Zeitraum von 5 Monaten, während welchem der Kranke beobachtet wurde, erhalten. Malgaigne (Ann. d'ocul. vol. XIII. p. 212) hatte bei einem Mädchen das Centralleucom zirkelförmig umschnitten und innerhalb des Schnittes mehr als die Hälfte der Dicke der Cornea weggenommen. Nach 50 Tagen ging die Kranke aus dem Spital mit fast ganz durchsichtiger Cornea, sodass sie sogar ganz kleine Schrift lesen konnte. Doch war noch am Rande dieser Vertiefung eine Art Treppe zu sehen. Nach 5 Monaten war die Trübung wiedergekommen, doch hatten sie bald resolvirende Mittel abermals aufgehellt und selbst eine nachfolgende heftige Augenentzündung vermochte nicht mehr die Cornea zu trüben. Ja es hatte sich sogar die durch die Ausschneidung bedingte Vertiefung in der Cornea ausgefüllt, sodass diese Hornhaut so glatt erschien, als an dem andern Auge. Nur nach oben und innen war in der Gegend des Cirkelschnitts eine kleine narbige Vertiefung übrig geblieben. Desmarres (Ann. d'ocul. vol. IX. p. 96 und vol. X. p. 1) hat in Bezug auf die Abrasio

corneae geschichtliche Daten gesammelt. Plattner und Lefebure rathen sie an, und auch Larrey soll in einem Falle günstige Resultate gesehen haben, St. Yves, Demours, Scarpa und Andere erklären sie für nutzlos. Desmarres selbst spricht sich entschieden gegen sie aus, er sah bei Thieren und Menschen stets die abradirte Stelle wieder trüb werden, obwohl dieses öfters erst nach vielen Monaten stattfindet. Nur centrale Flecke, welche nach vertieften Geschwüren folgen, und, mit Mischungen von Opium und Bleipräparaten unzweckmässig behandelt, Meconate dieses Metalles enthalten, sollen eine solche Operation zulassen. (Siehe § 585—590.) Kaninchen vertragen freilich sehr grosse Verletzungen der Cornea ohne Entzündung, allein bei Menschen ist fast immer eine sehr heftige Entzündung die Folge. Indess auch bei Kaninchen trübt sich nach längerer oder kürzerer Zeit die abradirte Stelle. Aus allen seinen Erfahrungen glaubt Desmarres als Grund gegen die Operation aufstellen zu müssen, 1. dass man nie im Voraus bestimmen könne, wie tief die Trübung geht, und wo man ganz oberflächliche Albugines vor sich hat, thun es andere Mittel ebensogut, als die gefahrvolle Operation. 2. Die abradirten Stellen trüben sich immer nach längerer Zeit wieder, und wenn nicht, so stören sie das Gesicht durch Diplopie. 3. Die Operation ist sehr schwierig, und es folgen darauf sehr häufig schwere Zufälle, heftige, oft recidivirende traumatische Entzündungen, Suppurationen, Onyx, Durchbrüche, Hypopyum, Keratocele, Hornhautfisteln, Irisvorfälle, opake Hornhautstaphylome. — Doch alle diese Gründe sind nicht ganz stichhaltig, Desmarres vergisst, dass es sich hier um ein Uebel handelt, welches allen anderen Heilmitteln trotzt, und bei dem Misslingen der Operation nichts verloren ist. Es ist sicher, dass Leucome nach Hornhautgeschwüren stets mehr weniger die Form eines mit der Spitze nach hinten gerichteten Kegels haben, und in vielen Fällen eine gänzliche Entfernung der Trübung schlechterdings unmöglich sein wird, besonders wenn die Spitze des Kegels nach hinten durchgreift, sofort eine Eröffnung der Hornhaut dazu nothwendig wäre. Indess ist in diesen Fällen immer viel gewonnen, wenn eine grosse Parthie der Cornea aufgehellt wird, und die Möglichkeit dessen ist in den oben citirten Fällen gesichert. Die Gefahr schlimmer Folgen theilt die Keratectomie mit vielen andern Operationen. Die Furcht endlich, dass Abrasio der Cornea, wenn die abradirte Stelle durchsichtig bleibt, Diplopie erzeugt, ist ganz aus der Luft gegriffen, denn es wird diese Operation ja nur gemacht, wenn die Cornea ihrem ganzen Umfange nach getrübt ist, widrigenfalls tritt die Coremorphose in die Indication. Nach der Operation ist nur Eine Krümmungsoberfläche gesetzt, eine Diplopie als Folge der Operation also unmöglich. Uebrigens ist aus einer ganz einfachen Berechnung die absolute Falschheit der Ansicht leicht erweisbar, dass plane oder concave Facetten der Cornea überhaupt das Zustandekommen eines zweiten Bildes auf der Netzhaut ermöglichen. Nimmt man R_1 und R_2 als Krümmungshalbmesser der vorderen und hinteren Fläche der Facette, M_1 und M_2 die relativen Brechungsexponenten, F_1 und F_2 die entsprechenden Foci, q die Dicke der Cornea im Bereiche der Facette, und D_1 und D_2 als die Entfernung des leuchtenden Punktes für die beiden Flächen, und bezeichnet man mit r_1, r_2, m_1, m_2, f_1, f_2, d_1, d_2 die reciproken Werthe dieser Grössen, so ist bei einer planen Facette und unveränderter Krümmung der hintern Cornealfläche, wenn $D_1 = \infty$ ist,

$$f_1 = (1 - m_1)\, r_1 - m_1\, d_1 = 0$$

$$f_2 = (1 - m_2)\, r_2 - m_2\, d_2 = (1 - m_2)\, r_2 - 0 = -\,0.0007214$$

d. h. es kommen die Strahlen 1386‴ vor der Hinterfläche der Cornea zur Vereinigung.

Nach den früher mitgetheilten Berechnungen ist die Brennweite der Cornea mit Bezugnahme auf das hinter ihr gelegene Kammerwasser 13‴.35. Da nun bei normalem Auge hellleuchtende, sehr weit entfernte Gegenstände noch gesehen werden und die Distanz des Netzhautcentrums von dem Mittelpunkte der hinteren Cornealfläche 9‴.4 — 10‴ im Mittel also 9‴.7 ist, so muss durch die Linse die Vereinigungsweite α um 3‴.65 weiter nach

vorne gerückt werden. Es ist nun bezüglich der Linse, wenn deren optischer Mittelpunkt 7‴.38 vor der Netzhaut liegend angenommen wird, die Entfernung des leuchtenden Gegenstandes — a = 11‴ und die Vereinigungsweite α = 7‴.38, daher die Brennweite f, indem

$$f = \frac{\alpha a}{a - \alpha} = 22‴.4$$

Bezüglich der auf eine plane Facette der Cornea auffallenden Strahlen wäre die Vereinigungsweite der Strahlen, nachdem sie den Krystallkörper passirt haben, weil a = 1386‴ — 2‴.32 also bei 1384‴ und positiv ist

$$\alpha = \frac{a f}{a - f} = 22.76$$

Es fällt also die Vereinigungsweite der Strahlen hinter den optischen Mittelpunkt des Auges und 15‴.38 hinter die Netzhaut. Der Durchmesser x der Zerstreuungskreise, welche von den, aus jedem einzelnen Punkte des leuchtenden Gegenstandes austretenden Strahlenbündeln erzeugt werden, ist, wenn die Oeffnung des von der Pupille unbedeckt gelassenen Centraltheiles der Hinterfläche der Linse zu 1‴.5 angenommen wird, weil

x : 1‴.5 = 15‴.38 : 22‴.76 und x = 1‴

An die Wahrnehmung eines Bildes ist also gar nicht zu denken.

Nimmt man nun gar die Vorderfläche der Facette concav an, so fallen die Strahlen, nachdem sie Kammerwasser und Linse passirt haben, divergent auf die Netzhaut, und von der Wahrnehmung eines Bildes ist noch weniger die Rede. Denn nehmen wir den Radius der Facette = 5‴ und die Dicke der Cornea in der Facette q = 0‴.2, so ist

$f_1 = (1 - m_1)\, r_1 - m_1\, d_1$ und weil $d_1 = 0$

$f_1 = (1 - m_1)\, r_1 = 0‴.5064$

$f_2 = (1 - m_2)\, r_2 - m_2\, d_2$ und weil

$\frac{1}{f_1} = D_2 - q$ also $d_2 = \frac{f_1}{1 + f_1 q}$ ist

$f_2\ (1 - m_2)\ r_2 - \frac{m_2 f_1}{1 + f_1 q} = 0.4614$

und $F_2 = -2‴.17$

Es werden die Strahlen in einem 2‴.17 vor der Cornealhinterfläche gelegenen Punkte vereinigt, und die Vereinigungsweite der Strahlen, nachdem sie den Humor aqueus und die Linse passirt haben, ist, weil der optische Mittelpunkt der letzteren 2‴.32 hinter der Cornealhinterfläche angenommen wird, der leuchtende Gegenstand also 4‴.49 entfernt gedacht wird, indem

$$\alpha = \frac{a f}{a - f} = -5‴.6$$

Die Strahlen fallen auf die Netzhaut, als kämen sie von einem vor dem optischen Mittelpunkte der Linse gelegenen Punkte, sie treffen die Netzhaut in divergirender Richtung, was zu beweisen war.

82. Prakt. Abhandlgn. über die Krankheiten des Auges 1832. S. 477.

83. Traité etc. p. 321.

84. Ich untersuchte die Augen zweier Greise, an denen man kurze Zeit vor dem Tode, welcher durch die damals herrschende asiatische Cholera bedingt worden war, die Staarausziehung vollführt hatte. Die auf die Operation folgende Reaktion war äusserst geringe, eine leichte Schmerzhaftigkeit wurde in Kurzem durch kalte Ueberschläge und einige Blutegel gehoben. Nach Entfernung der Heftpflasterstreifen von dem Auge erschien die Cornea vollkommen durchsichtig, nur an der veränderten Spiegelung erkannte man die Richtung des Schnittes. In der Leiche reichte ein zufälliger, sehr geringfügiger Druck auf den Bulbus hin, auf dass die Cornealwunde wieder auseinander ging. Ich fand die Wundränder vollkommen durchsichtig, als ob sie frisch gemacht worden wären, und selbst unter dem Mikroskope konnte ich keine Spur eines fremdartigen Formelementes entdecken, es fehlte sogar

jede, auch noch so feine Granulirung, die Schnittränder waren somit einzig durch die Grundsubstanz aneinander gelöthet.

85. Arlt glaubt, den nächsten Grund dieser Erscheinungen in Verletzung des Bindehautsaumes zu finden, welcher letzterer seiner anatomischen Lage nach mit der strukturlosen Randsubstanz der Cornea immer verletzt werden muss und stellt als eine sehr wichtige Regel bei der Führung des Messers die Schonung dieses Gebildes auf. Ich habe die Nothwendigkeit dieser Maassregel aus meinen eigens darauf gerichteten Beobachtungen bestätigt gefunden, obwohl ich gestehen muss, auch bei Anschneidung des Limbus im ganzen Bereiche des Hornhautschnittes, ja sogar wenn der Scleralrand mit abgeschnitten wurde, noch immer bezüglich der Verheilung dieser Wunde ganz gute Resultate gesehen zu haben. (Ztschft. der k. k. Gesellschaft der Wiener Aerzte 1852. 1. Bd. S. 340. Fall 35.)

86. Ich habe schon oben die Vermuthung ausgesprochen, dass zu diesem Absterben die Durchtrennung so vieler Nervenstämme höchst wahrscheinlich beitragen dürfte. Der Einfluss der Nerven auf die Cornealernährung ist nach den Erfahrungen, welche ich oben bezüglich der Erweichung der Hornhaut mitgetheilt habe, wohl kaum abzuläugnen, und es lässt sich der Umstand, dass nicht in allen Fällen eine Absterbung erfolgt, nur aus der gabligen Spaltung und netzförmigen Verzweigung der Cornealnerven einigermaassen erklären, denn diese letztere macht es möglich, dass der Nervenimpuls aus Röhren, welche am obern Rande eintreten, selbst auf Parthien unterhalb des Querdurchmessers der Hornhaut überströme, ja dass sogar Trennung der Hornhaut ringsum bis auf eine schmale Brücke, wie sie Reisinger (bairische Annalen aus dem Gebiete der Chir. Augenheilkunde und Geburtshilfe 1824 Stück 1.) bei Kaninchen ausgeführt hat, ein Absterben des Lappens nicht nothwendig mit sich führe. Dieffenbach (Ztschft. f. Ophth. 1. Bd. S. 172) hat ebenfalls solche Versuche angestellt. War der Lappen bis auf eine schmale Brücke losgetrennt, so rollte er sich gewöhnlich ein, und wurde desshalb mittelst der Knopfnath wieder in seine natürliche Lage gebracht. Bisweilen verdunkelte sich der ganze Lappen, manchmal nur ein kleiner Theil, selten starb der ganze Lappen ab. Immer war aber die Entzündung eine ungemein heftige. Dass bei Kaninchen eine grössere Lostrennung der Cornea erforderlich sei, um ein solches Absterben zu bedingen, als dieses bei Menschen der Fall ist, erscheint ganz natürlich, wenn man bedenkt, dass die Reproductionskraft der Cornea bei Kaninchen eine weit grössere als bei Menschen ist und die Cataractextraction am häufigsten bei alten, oft abgelebten, decrepiden, marastischen Individuen gemacht wird, lauter Momente, welche ein Absterben der Hornhaut selbst bei geringen Verletzungen nur begünstigen können.

87. Sichel (Ann. d'ocul. vol. XIX. pag. 21) hat zuerst den Cicatrisationsprocess nach Abtragung des Staphyloms einer nähern Würdigung unterzogen, er ist der Meinung, dass die im Bereiche des Exsudatsaumes auftretenden Gefässe die Ausschwitzung des Exsudates übernehmen.

88. Zoonomie a. d. E. v. Brandes. 1795. 1. Abthlg. K. I. 1. 3. Nro. 14.

89. Zeitschrift f. Ophthalm. 1. Bd. S. 177. Dieffenbach fand, dass man bei Thieren aus der Mitte der Hornhaut ein myrthenförmiges Stück ausschneiden, und durch Anlegung zweier Nähte bisweilen eine sphärische Gestalt der Hornhaut erreichen könne. Er führt zu diesem Ende die Fäden zuerst durch die Cornea, indem er das zu exscindirende Stück umsticht. Sodann erst führt er das Messer so ein, dass es zwischen der Hinterfläche der Cornea und den beiden in der Vorderkammer liegenden Fadenschlingen vorwärtsgleitet und nachdem er durchgeschnitten hat, entfernt er den Lappen mit der Scheere. Unmittelbar darnach werden durch die Schlingen die Wundränder aneinander gezogen und mittelst der Knopfnaht vereinigt. Oft folgte bei den Thieren sehr heftige Entzündung, es wurde eine weisse Narbe gesetzt, und selbst der Bulbus ging nicht selten phthisisch zu Grunde. Bei einem 2jährigen Mädchen blieb aber nur ein kleiner Fleck an der Schnitt-

stelle, die Narbe war überall klar, die Cornea wurde wieder sphärisch gekrümmt und das Kind sah vollkommen gut. Dieser Erfolg in Einem Falle ist natürlich nicht hinreichend, die ganze Wucht der entgegensprechenden Momente zu neutralisiren. Dieffenbach selbst hatte bei den mit so grossem Reproduktionsvermögen der Cornea begabten Thieren nur äusserst zweifelhafte Resultate, und die fast stets eintretende Vereiterung der Stichlöcher, sowie die Gefahr der Phthise des Bulbus sind wohl hinreichend, der Coremorphose in solchen Fällen unbedingt den Vorrang einzuräumen.

90. Reisinger (bairische Annalen aus dem Gebiete d. Chir. Augenhlk. und Gbtshilfe. 1. Bd. S. 207) hat der erste die Idee der Keratoplastik gefasst, selbe aber niemals ausgeführt. Dieffenbach (Zeitschft. f. Ophthal. 1. Bd. S. 172) spricht sich, gestützt auf zahlreiche Versuche, äusserst entmuthigend aus, die Verletzung sei so gross, dass, „wenn auch wirklich Anheilung der Cornea erreicht würde, Eiterung, Ausschwitzung und Verwachsung im Innern des Auges stattfinden und die Früchte der vorhandenen durchsichtigen Hornhaut nicht geniessen lassen würde.“ Bei Excision des Lappens geht immer Linse und Glaskörper verloren, und das Auge geht unfehlbar in Eiterung und Atrophie über. Der Lappen verklebt niemals an den Rändern, und muss immer in den ersten Tagen wieder entfernt werden. Selbst in den Fällen, wo nur ein Hornhautschnitt nach oben gemacht, derselbe sogleich angenäht, und dann erst der Schnitt nach unten vollendet wurde, trübte sich die Cornea immer und das Auge vereiterte, atrophirte. D. vermuthet den Grund des Misslingens nicht in einem Mangel der Vitalität, sondern in dem Hinderniss, welches die stets durchsickernde, wässerige Feuchtigkeit der Anheilung der Wundränder entgegensetzt. Um dieses Durchsickern zu verhüten, glaubt D. erst eine gesunde Cornea auf die alte pflanzen, und dann erst die alte Cornea unter der neuen ausschneiden zu müssen. Er glaubt diesen Zweck am besten zu erreichen, wenn er rings um die Conjunctiva auf 1‴ Breite lostrennt, in dem so gebildeten Falze die neue Cornea durch die Knopfnaht befestigt, und nachdem sie eingeheilt ist, beide Hornhäute auf einmal durch den Hornhautschnitt trennt, den Lappen der alten Cornea mit der Pincette fasst und mittelst der Scheere ausschneidet. Ausgeführt hat er diese Operation aber nicht. — Plouviez (Ann. d'oc. vol. XIV. pag. 93) hatte im Verlaufe von 5 bis 6 Jahren eine Anzahl von Transplantationen thierischer Hornhäute auf menschliche Augen gemacht. Er erhielt niemals eine vollkommen durchsichtige Hornhaut, sie blieb immer mehr weniger trüb und die Kranken konnten nur Tag und Nacht besser unterscheiden. Die höchst interessanten Resultate seiner Versuche sind: 1. Die Ueberpflanzungsfähigkeit der Cornea von einem Thiere auf das andere ist Thatsache. 2. Eine menschliche Cornea kann wieder Leben gewinnen auf dem Auge eines Kaninchens. 3. Eine seit 5 Tagen todte Hornhaut kann wieder zum Leben erwachen auf dem Auge eines lebenden Thieres. 4. Es sind ein bis vier Hefte nöthig zur Befestigung der Hornhaut. 5. Die Fäden müssen von Lein oder Seide sein. 6. Eine Art Bebrütung scheint bei der bereits erstorbenen Hornhaut zum Wiedererwachen unerlässlich nothwendig. 7. Das Leben theilt sich der todten Hornhaut mit durch eine plastische Flüssigkeit, die sich nach und nach auf die Iris und zwischen die Wundränder der Cornea ablagert. 8. Die Vereinigung geschieht immer per sec. intentionem. 9. Eine neue Cornea zieht sich immer bedeutend, fast um die Hälfte zusammen. 10. Die alte Cornea verlängert sich immer centripetal, und bleibt durchsichtig. 11. Es ist bis jetzt noch nicht gelungen, die neue Hornhaut ganz durchsichtig zu erhalten. — Thomé (Dissertat. de transplant. corneae. Bonn 1834) hat in einer Reihe von Versuchen an Thieren fast durchgängig nur sehr geringe Reaktionserscheinungen gesehen, die neue Cornea blieb fast immer durchsichtig, und hatte sie sich auch getrübt, so hellte sie sich später wieder auf. Ja es war ihm sogar die Transplantation einer gesunden Cornea auf die durch Schwefelsäure angeätzte und noch entzündete Hornhaut eines Kaninchens gelungen. — Desmarres (Ann. d'ocul.

vol. X. p. 183) erklärt die Transplantation der Cornea von einem Kaninchen auf das andere als eine ganz gewöhnlich gelingende Operation, doch trübe sich die neue Cornea immer und ziehe sich auf $^2/_3$ ihrer früheren Grösse zurück, nachdem sie früher ungeheuer aufgeschwollen und sich später wieder abgeflacht habe. Durch diese Schrumpfung der neuen Hornhaut werde der Rand der alten gegen das Centrum gezerrt und im Verhältnisse von 1 : 2 bis 6 verbreitert. Durch dieses verbreiterte Stück der alten Cornea nun sollen, wenn gleichzeitig ein Stück der Iris ausgeschnitten wird, Lichtstrahlen zur Retina eindringen können. — Feldmann (Gaz. med. de Paris. 1844. seance de l'accad. d. sciences de 3. Mai 1844) erklärt die Vereinigung der Wundränder per primam intentionem möglich, wenn der Lappen überall ganz genau anliegt. Die Vereinigung geschieht durch plastische Exsudation und durch Uebertreten von Gefässen aus der alten in die neue Cornea. Die Gefässbildung soll immer zuerst in den tieferen Schichten der Cornea stattfinden. Die eingepflanzte Cornea soll sich später immer trüben. Der Humor aqueus erzeugt sich äusserst rasch wieder, so rasch, dass er selbst die Hornhaut, falls sie welk geblieben ist, abheben und abfallen machen kann. Flottirt ein Theil der Cornea in dem von den Nachbargebilden abgesonderten Eiter, so macerirt das Epithel der neuen Cornea los. Die neue Cornea schrumpft durch Aufsaugung. Ihre Ränder sind stets mit der Iris vereinigt.

91. Langenbeck (Bibliothek f. Chirurg. 1. Bd. S. 623) sah eine Hiebwunde der Cornea, deren Ränder klafften und etwas Substanzverlust erlitten hatten, mit Zurücklassung einer ganz vollkommen durchsichtigen, nur etwas vertieften Narbe heilen.

92. Pollok (Edinburgh monthly Journal 848) erzählt von einem 33jährigen Manne, der einen Peitschenschlag in das Auge erhielt, durch den die Cornea ganz zerrissen wurde, ohne dass ein Vorfall der Iris erfolgte. Es entwickelte sich eine heftige Ophthalmitis, im 6. Tage zeigte sich die erste Erscheinung des Tetanus, am 9. Tage war der Trismus vollständig, es folgte allgemeiner Tetanus und am 10. Tage starb der Kranke.

93. Ein Goldspinner kam mit einem heftig gereizten Auge zu mir. Es war bei dem Abhaspeln der Golddraht gerissen und mit grosser centrifugaler Gewalt in den linken Augapfel geschleudert worden. Ich fand die Conjunctiva stark congestionirt und namentlich rings um den Cornealrand das subconjunctivale Gewebe geschwellt und injicirt. Die Hornhaut war ganz rein und durchsichtig, sehr stark spiegelnd. Bei genauer Untersuchung erblickte ich in dem unteren Drittel des senkrechten Cornealdurchmessers das abgerissene Ende eines sehr feinen Golddrahtes, so wie er zu Port d'epées verwendet wird. Es war der Draht durch die Cornea und ein 3—4 Linien langes Stück davon in den Augapfel eingedrungen, sodann aber hart an der äussern Cornealoberfläche abgerissen. Der Golddraht hatte die Cornea senkrecht auf ihre Flächen durchgestochen, der grösste Theil des abgerissenen Theiles lag zusammengekrümmt in der Vorderkammer, und nur das hintere Ende stak in der Cornea. Mit vieler Mühe gelang es mir, mittelst einer Cilienpincette das Ende des Goldfadens noch zu erfassen, und durch langsam drehende Bewegung und stetige Annäherung der Pincette an die Hornhaut den Draht seiner ganzen Länge nach herauszuziehen. Obwohl der fremde Körper schon 2 Tage in der Cornea stak, war doch keine Spur einer Infiltration zu erkennen und die Wunde war des andern Tages spurlos vernarbt. Nach 2 Tagen war auch kein Reizungssymptom mehr aufzufinden. Fischer (Lehrb. d. Entzündg. S. 18) beschreibt einen ganz ähnlichen Fall von einem Stücke einer Metallsaite, welches bei einem Knaben durch die Hornhaut in die Iris gedrungen war, und selbst nach 14 Tagen noch keine Entzündung erregt hatte. Desmarres (Traité d. m. d. yeux p. 348) zog aus der Cornea eine bis tief in das Auge gedrungene Nadelspitze. J. Hays (Journ. de med. et chir. prat. 1839) sah ein 12jähriges Kind, dem von einem Baume eine Kastanie in das Auge gefallen war. Es blieben 14—15 Stacheln ihrer äusseren Schale in der Hornhaut stecken, von denen einer die Cornea

durchbohrt hatte. Nach Ausziehung derselben verheilten die Wunden unter ganz geringen Reizungserscheinungen und es blieb keine Trübung zurück. Desmarres (l. c.) zog einmal 6 solche Stacheln aus der Cornea und Guerin erzählt nach ihm zwei solche Fälle.

94. Schindler (Ammon's Monatschrift 1. Bd. S. 287) zog einen Holzsplitter aus dem Cornealgeschwür eines Mädchens nach 2jährigem Bestand desselben.

95. Beger (Ztschft. f. Ophthalm. 4. Bd. d. 40) hatte bei einem Kaninchen einen halbmondförmigen Hornhautschnitt gemacht von oben nach unten, wobei das Messer abbrach und zwischen den Lamellen der Cornea stecken blieb. Es folgte ein Irisvorfall, heftige Entzündung des Bulbus und Trübung des Corneallappens. Doch hellte sich der Corneallappen bald wieder auf, selbst um die Messerspitze herum, die man ganz frei liegen sah zwischen den Lamellen der Hornhaut, nur von einer sehr dünnen Schichte trüber Substanz umsponnen, mit der die Iris verlöthet war. — Himly (Kkhten. und Missbildgn. 2. B. S. 31) citirt aus Rust's Magazin 2. Bd. S. 118 einen Fall, in welchem ein Stück Weissdorn in der Cornea inkapsulirt worden war.

96. Ich sah im Jahre 1848 einen Mann, dem sein Freund Pulver in die Tabackspfeife gestopft hatte, und einen anderen, der seinen Taback in einer Rocktasche ausgeschüttet hatte, in der er früher Patronen gehabt hatte, von denen eine aufgefahren war. In beiden Fällen explodirte das Pulver während des Anzündens der mit dem vermischten Taback gestopften Pfeife. Im ersten Falle war die Verbrennung eine sehr heftige und die Hornhaut vereiterte zum grossen Theil, in dem zweiten Falle war die Entzündung auf die Conjunctiva beschränkt, in der eine Menge Pulverkörner stacken, während nur wenige derselben die Hornhaut getroffen hatten. Sie blieben als schwarze Körnchen darin, trotzdem man sich viele Mühe gegeben hatte sie herauszukratzen, es war keine Entzündung der Cornea erfolgt und auch nicht eine Spur inkapsulirenden Exsudates zeigte sich in ihrer Umgebung. Hasner (Entwurf einer anat. Begründ. der Augkkhten S. 81) schabte den mit unzähligen Pulverkörnern durchsetzten Epithelialüberzug der Cornea ab, es ersetzte sich das Oberhäutchen ohne eine Spur von Trübung zurückzulassen. Hier müssen die Körnchen sehr oberflächlich gesteckt sein.

97. Ist das Oxyd im Wasser löslich, so wird dadurch auch wohl die Umgebung der Wunde gleichmässig gefärbt, z. B. rostroth bei Eisensplittern. Man findet in solchen Fällen den Farbstoff in die Grundsubstanz selbst übergegangen, diese gleichmässig gefärbt und dabei fortvegetirend. Ein Verhältniss, das unwillkürlich an die Färbungen der Cornealsubstanz nach Einwirkung von Höllenstein erinnert.

98. In dieser Bedeutung ist der Begriff ein correlativer, und setzt das Vorhandengewesensein der normalen Textur voraus. Es schliessen sich somit sämmtliche Bildungsfehler aus, indem sie in Abweichungen der ursprünglichen Bildungsthätigkeit des Keimes begründet sind.

99. Wir nehmen hier den Begriff der Abweichung als ein Ausgleiten aus der normalen Bahn, und schliessen somit alle jene Processe aus, welche nicht so in qualitativen, als vielmehr quantitativen Differenzen der dem Organe inhärirenden Bildungsthätigkeit bedingt scheinen, wie die Atrophie, Malacie, den Brand. Wir schliessen ferner alle jene Processe aus, die nicht sowohl in Abweichungen des Plasmas von der normalen Constitution und Alterationen der lebendigen Kraft, sondern in der Einwirkung electrischer, chemischer und mechanischer Agentia begründet und daher von organischen Metamorphosen von Grund aus verschieden, nach rein physicalischen Gesetzen vor sich gehen, sie nur so weit berücksichtigend, als durch sie in den lebensfähig gebliebenen Nachbargebilden vitale Processe eingeleitet werden.

100. Nach Schindler (Ammon's Monatschft. 1. Bd. S. 267) haben bereits Bose (De morbis corneae etc. diss. 1767 § 7) und Clemens (Diss. sistens

tunicae corneae et humor. aq. monograph. 1816) diese Behauptung aufgestellt.

101. Wardrop (Edinburgh med. and surg. Journal. Vol. III. p. 56) behauptet, die Trübung der Hornhaut bei Entzündungen werde herbeigeführt durch ein Uebermaass eingesogenen Kammerwassers, und sofortige Ausdehnung des Parenchyms. Er stützt seine Hypothese auf den Umstand, dass durch Punktion der Cornea die Trübung verschwinde. Diese Erfahrung spricht für die Begründung der Keratitis in normwidriger Differenzirung der Grundsubstanz in feste Stoffe und wässerige Flüssigkeit, welche letztere die ersteren emulsionähnlich suspendirt hält, bis dieselben sich zu grösseren Flocken vereint haben, wo sie zwischen den Blättern festsitzen bleiben.

102. Virchow's und Reinhardt's Archiv 1. Bd. S. 581.

103. Froriep's Notizen 1845 No. 769.

104. In dieser Hinsicht stimme ich also mit Velpeau (Ann. d'oc. Vol. IV. p. 159) überein, wo er sagt: Je tiens à ce qu'il soit bien entendu, que je ne rejétte d'une manière absolue, ni la spécialité des ophthalmies, tirée soit de la constitutione individuelle, soit de la cause particulière, qui peut les avoir detérminées, ni de la nature de quelques maladies générales, qu'elles compliquent ou qui peuvent les compliquer, mais que mon oppositione porte avant tout sur la specificité, tirée de l'aspect de l'oeil telle qu'elle est exposée dans quelques ouvrages des écoles allemandes. Es ist durchaus nicht möglich, aus den Erscheinungen im Auge allein auf die allgemeine Beschaffenheit des Blutes einen nur einigermassen richtigen Schluss zu führen, indem die, durch allgemeine Dyscrasien begründeten Formen der Keratitis ihre vollständigste Analogie in rein localen Uebeln des Auges finden. Es ist die Begründung von Ophthalmien in allgemeinen Blutleiden in gewissen Fällen absolut nicht von sich zu weisen, allein es muss die Dyscrasie durch andere Erscheinungen in dem Gesammtorganismus nachgewiesen sein, und eine Specification eines bestimmten Krankheitsbildes für gewisse Blutveränderungen ist um so weniger zulässig, als dieselbe Dyscrasie auch das Auftreten ganz differenter Formen im Auge bedingen kann, daher denn auch von verschiedenen Autoren ganz differente Symptomencomplexe für dieselbe specifische Ophthalmie aufgestellt werden, ja nicht einmal eine Vereinbarung der Ansichten bezüglich des Sitzes gewisser dyscratischen Leiden in dem Auge bisher erfolgt ist, und die Einen jeder Krase eine ganz bestimmte Vorliebe für einen Organtheil einräumen, die Anderen aber bald dieses bald jenes Organ ergriffen angeben. Velpeau's Characteristicum für die Specificität einer Ophthalmie (Ann. d'oc. Tom. IV. p. 159) nämlich das Vorhandensein eines Principium virulentum reicht weithin nicht aus, es ist sein Satz: toutes les fois, que l'ophthalmie est réelment contagieuse on ne peut pas se refuser non plus a en admettre la specificité, ist vollkommen richtig, allein nicht umfassend genug, denn wenn im Verlaufe von exanthematischen, puerperalen Fiebern Metastasen im Auge auftreten, wenn im Gefolge eclatanter Scrofulose oder weit gediehener Phthisis tuberculosa faktisch tuberculose Produkte abgesetzt werden im Auge, wenn allgemeine Krebsdyscrasie nebst Ablagerungen in andern Organen zugleich auch im Auge sich localisirt, kann man diese als r e i n e Ophthalmien ansehen, oder ist man nicht vielmehr gezwungen, sie auf Grund der allgemeinen Bluterkrankung zu setzen? Soll man die krebsige Exsudation als eine rein locale halten in Fällen, in denen nach Exstirpation des Auges alsbald der Organismus durch allgemeine Krebsbildung zu Grunde geht?

105. Canstatt's speciell. Path. und Therap. II. Bd. S. 631.

106. Arlt (Prager Vierteljhrschft. 22. Bd. und Lehrbuch der Augenkkhten. 1. Bd. S. 203) Fischer (Lehrb. der ges. Entzdgen. S. 164.)

107. Ammon's Monatschft. 1. Bd. S. 267.

108. Arlt (l. c. S. 184.)

109. J. Fischer (l. c. S. 166.)

110. In der Praxis kommen also diejenigen, welche gegen Velpeau's Theorie Feuer und Flammen sprühen, ganz genau überein, und machen ihm, ohne es zu wollen, Elogen. Velpeau l. c. p. 164 behauptet nämlich, die Scrofulose sei durchaus nicht eine specifische Krankheit, sondern alle ihre bezeichnenden Merkmale seien nur der Ausdruck einer eigenen organischen Constitution des Individuums, denn die Anschwellung der Drüsen, der Lippen, die weiche, zarte Haut etc. etc. finden sich bei Menschen des verschiedensten Alters, der verschiedensten Lebensweise und Constitution etc., überhaupt unter den verschiedensten Erscheinungen am übrigen Körper, sie sind oft vorhanden, ohne dass sich auch nur eine Spur einer Scrofel im Körper zeigt. Sie sind in der lymphatischen Mischung des kindlichen Blutes begründet, und insofern diese lymphatische Mischung dem kindlichen Alter de norma zukömmt, auch nicht als Krankheit, sondern eben nur als ein Ausfluss der kindlichen Organisation selbst anzusehen. Lymphatische Blutmischung Erwachsener führt daher dieselben Erscheinungen herbei, als wie sie bei Kindern beobachtet werden, und jede das Lymphsystem treffende Gelegenheitsursache kann die Erscheinungen der Scrofulose hervorbringen bei Menschen der verschiedensten Constitution, nur werden bei Individuen mit vorherrschendem Lymphsysteme die Folgen leichter und vollständiger auftreten. Velpeau fasst die Erscheinungen der Scrofulose nicht so auf, als seien sie begründet in einer anomalen Blutmischung, sondern als Krankheiten des Lymphsystems, denen keine besondere qualitative Abweichung des Blutes zu Grunde liegt, die Blutmischung ist eine normale, eine dem kindlichen Alter de norma zukommende, und dieses Vorherrschen des Lymphsystems bei Kindern erklärt es, dass selbst geringe Gelegenheitsursachen lymphatische Drüsengeschwülste hervorrufen.

Indess geht Velpeau offenbar zu weit, wenn er (l. c. pag. 167) behauptet, „il n'y a pas des scrofules" und die Drüsengeschwülste, welche als Characteristica der Scrofulose allgemein erklärt werden, als ganz identisch erklärt mit den Drüsengeschwülsten, welche die Syphilis (bubones) erzeugt, welche in Folge der Blutvergiftung mit Leichengift entstehen oder auf gegebene locale Ursachen in Drüsen der verschiedensten Individuen auftreten können, die Untersuchung der Drüsengeschwülste unter den genannten Umständen hat ganz differente Produkte nachgewiesen, und ist es erlaubt, aus diesen auf die zu Grunde liegende Krase zu schliessen, so muss differenten Produkten auch eine differente Crasis als Grundlage zuerkannt werden. Velpeau wird zu jenen Schlüssen einzig und allein durch das ungemein enge Feld gezwungen, welches seine Definition der Specificität der Krase übrig lässt. Der nöthigen Consequenz halber muss er selbst solche Erkrankungen, welche offenbar specifischen Alterationen der Blutmasse angehören, aus der Classe der specifischen ausschliessen und so z. B. die Metastasen im Verlaufe des Scharlachs, der Blattern u. s. w. nicht als specifike Augenentzündungen, sondern als blosse Theilerscheinungen des ganzen specifischen Processes ansehen, während wir im Einklang mit den Resultaten der neuern pathologisch anatomischen Forschungen gerade jene Ophthalmien für specifike erklären, welche Theilerscheinungen einer allgemeinen Erkrankung des Gesammtorganismus sind. den Begriff also erweitern und sofort Velpeau's specifische Ophthalmie, die blennorrhoische und syphilitische, mit einrechnen.

111. In einem Falle, welchen ich erst vergangenen Sommer an einem pastosen Bauernknaben zu sehen Gelegenheit hatte, spielte die Cornea in allen Farben des Regenbogens, obwohl matt.

112. L'hommeau, thés. 1844. p. 33. und Desmarres Traité etc. p. 267.

113. Ich hatte bisher noch nicht Gelegenheit einen Fall im Beginne des Processes mikroskopisch zu untersuchen. Meine Angaben sind aus der Untersuchung des Epithels, welches ich in mehreren Fällen abkratzte und aus der Untersuchung mehrerer Augen entnommen, welche bereits bis zur

Atrophie vorgeschritten waren und die punktförmige Trübung der Cornea in exquisiter Weise darboten.

114. Desmarres (Traité des mal. des yeux p. 271) beschreibt diese Krankheitsform ganz ausgezeichnet.

115. Es wird sich im Verlaufe dieses Abschnittes der vollständige Beweis dafür herausstellen. Der zu Grunde liegende Process, die Stabilität des Produktes in seiner ursprünglichen Form, die gleichzeitigen Alterationen der übrigen Gebilde des Augapfels sind schon hinlänglich, diese Krankheit als eine, von der eigentlichen Faserstofftuberkulose differente erkennen zu lassen. Es kann hier auch nur der albuminose Tuberkel gemeint sein, und dessen Ablagerungsform scheint hier der Entwickelung dieser Idee zu Grunde gelegen zu haben. Indess lässt sich aus der äussern Form nicht auf die Wesenheit des Exsudates schliessen, und meine Untersuchungen haben trotz des reichlichen Materials der Wiener Leichenkammer nicht ein einziges Faktum zur Unterstützung jener Ansicht beigebracht. Ich fand bei acuter Tuberkulose nicht ein einziges Mal Ablagerungen in der Cornea, der faserstoffige Tuberkel äussert sich aber ganz anders, wie ein späteres Capitel nachweisen wird. Uebrigens wäre die Tuberkulose der Grundprocess, so müssten die in der Uvea und Retina abgelagerten Produkte gewiss wenigstens theilweise analoge Eigenschaften bieten und auf Tuberkel zurückführbar sein, was nicht der Fall ist, wie sich gehörigen Ortes sehr evident herausstellen wird. Uebrigens sah ich mehrere Fälle, in welchen sich absolut kein Zeichen einer Tuberkulose entdecken liess. Freilich muss hier in Anschlag gebracht werden, dass Arlt und Hasner den Begriff dieses Processes weiter ausdehnen, und Ablagerungsformen hineinziehen, welche gestaltungsfähige Produkte liefern, sich also wesentlich von den hier verstandenen unterscheiden.

116. Desmarres stellt diese Form der Keratitis l. c. p. 277 in Parallele mit den Exulcerationen der Hornhaut bei jenen Hunden, die Magendie durch längere Zeit ausschliesslich mit azotleeren Substanzen gefüttert hatte. Aus dem im Texte Angeführten ergibt sich, was von der Ansicht derjenigen zu halten ist, welche die Krankheit als eine Entzündung der Descemeti beschreiben, und den Begriff der Entzündung in dem gewöhnlichen Sinne nehmen. Ich erinnere hier im vorhinein, dass eine Hydromeningitis absolut nicht existire. Desmarres hält die membrana Demoursi für eine seröse Haut und ist von ihrer Entzündbarkeit so eingenommen, dass er die, in den tiefern Corneallagen auftretenden Produkte als Exsudation der Descemeti, die Trübung der vorderen Schichte aber als Ablagerungen aus den serösen Bindehautblättchen erklärt, und auf Grundlage dessen eine Keratite ponctuée superficielle und eine Keratite pointillée profonde unterscheidet. Es ist wahr, dass manchmal der Process namentlich in den tiefern Schichten zur Wahrnehmung kommt, in andern Fällen aber vorzüglich die oberflächlichen Parthien, insbesondere das Epithel betrifft, doch das sind Zufälligkeiten und durchaus nicht zur Begründung zweier differenter Formen geeignet.

117. Fischer (Lehrbuch der Augenentzündungen 1846 S. 165) beschreibt sie als selbstständige Hornhautentzündung ohne Gefässbildung, Schindler (Ammon's Monatschft. 1. Bd. S. 278) als Keratitis lymphatica.

118. Diese Form ist es hauptsächlich, welche als reine, traumatische Entzündung beschrieben wird, in vielen Fällen aber auch als rheumatische.

119. Schindler l. c. S. 287.

120. Handbuch der allg. patholog. Anatomie S. 274.

121. l. c.

122. Pilz, Prag. Vierteljahrschrift 20. Bd.

123. Pilz l. c. behauptet das Gegentheil, während Arlt, der mit Ersterem an denselben Individuen seine Untersuchungen anstellte, stets ein Nachrücken

der Gefässe bemerkte (Prager Vierteljahrschrift 22. Bd. und sein Lehrbuch 1. Bd. S. 185).

124. Schindler l. c. hat dieses bei einem Kaninchen gesehen, und ich habe an mehreren Kaninchen Versuche angestellt, welche diese Behauptung auf sichere Basis stützen. Ich kratzte im Centrum der Cornea einige oberflächliche Schichten ab, und ätzte sie hierauf mit salpetersaurem Silber. In keinem Falle verlängerten sich die bald von Blut strotzenden Bindehautgefässe in die Cornea hinein, sondern nachdem sich die angeätzte Stelle und ihre Umgebung getrübt hatte, erschienen im Centrum der Trübung, wo die Exsudation am reichlichsten gewesen war, Gefässe, deren Enden sich nahe den Grenzen der infiltrirten Stelle verloren, ohne jemals mit den Gefässen der Bindehaut in offene Verbindung zu treten, ausser in den Fällen, wo sich die Exsudation bis zum Umkreise der Hornhaut ausgebreitet hatte (Ammon und Walther's Journal f. Chir. und Augenhlkde. 9. Bd. S. 499).

125. Ich habe erst Einen Fall von Pannus crassus in dem Zustande untersucht, in welchem er als Form der Keratitis gelten kann. Doch kamen mir mehrere Fälle mit Folgezuständen vor. Da aus diesen auf die ursprüngliche Entwickelung geschlossen werden kann, und die Resultate meiner Untersuchungen vollkommen übereinstimmten, glaube ich den einen Fall als maassgebend annehmen und eine allgemeine Beschreibung darauf basiren zu können. Blutextravasate sah ich nur in den übrigen Fällen, sie waren dann veraltet, und wiesen darauf hin, dass auch in dem Stadium des Pannus crassus Blutextravasate dieselben Erscheinungen darbieten dürften, als in dem Pannus tenuis.

126. Pannus crassus carnosus ist mir nicht blos eine so dichte Gefässentwickelung, dass die einzelnen Gefässe unter einander nicht mehr isolirbar werden, diese Form kommt auch bei anderweitiger Begründung der Keratitis vor, sondern ich glaube mit Pannus crassus seu carnosus hauptsächlich wuchernde Exsudate bezeichnen zu müssen und unter dieser Beschränkung ist der Pannus crassus ein Prärogativ von Blennorrhoen, welche mit Epithelialwucherungen der Conjunctiva einhergehen. Granulirende Cornealgeschwüre haben in der Anbildung ähnlicher Formelemente die grösste Aehnlichkeit mit dem Pannus crassus.

127. Eine Differenzirung der Keratitis superficialis vasculosa und des Pannus nach ihrem Verlaufe ist praktisch nicht brauchbar, man müsste denn über eine bestimmte Frist einig werden, jenseits der eine Keratitis superficialis vasculosa als Pannus zu betrachten ist, oder aber gerade nur die äussersten Endpunkte desselben Processes mit diesen Namen bezeichnen, die zwischenliegenden Phasen aber als Pannus inflammatorius und Keratitis pannosa bezeichnen. Es gibt wohl vielleicht ein Moment zur Sichtung der Keratitis und des Pannus und dieses wäre der Uebergang der Gefässe in die allgemeine Circulationshöhle. Indess wer ist wohl im Stande, eine so delicate Diagnose in jedem Falle zu statuiren, und wenn auch, was ist anders damit gewonnen, als dass man für verschiedene Phasen desselben Processes verschiedene Namen creirt hat? Und überdiess tritt einer derartigen Unterscheidung noch der Umstand entgegen, dass die Gefässe nur theilweise mit dem allgemeinen Kreislauf in Verbindung treten, theilweise aber selbstständig bleiben, ja dass, während an einer Stelle alle diese Charaktere eines Pannus zugegen sind, an andern Stellen die Exsudation vorwärts schreitet, und eine ganz frische Keratitis darstellt, so dass wieder die Wahl schwer wird zwischen der Bezeichnung mit einem oder dem anderen Namen.

128. Desmarres (Traité des mal. des yeux 1847 p. 287) und Pilz (Prager Vierteljahrschrift 20. und 24. Bd.) haben diese Verhältnisse sehr naturgetreu geschildert.

129. Ich entnehme die angeführten Charaktere aus 5 Fällen, in welchen die angezogene Form der Keratitis vascularis parenchymatosa scharf aus-

geprägt war, und aus einer grossen Anzahl solcher Fälle, in denen sie als Begleiterin der Keratitis superficialis und der Keratitis mit eitrigem Exsudate aufgetreten und mir zur mikroskopischen Untersuchung gekommen war.

130. Unter den 5 von mir untersuchten Fällen mit massenhaftem Erguss faserstoffigen Exsudates zwischen die Corneallamellen war eine Jüdin, die sich mit der Scheere in's Auge gestossen und die Cornea perforirt hatte, ein Finanzaufseher, der beim Uebersetzen eines Grabens fiel und mit seinem Bulbus gegen den Stumpf eines Strohhalmes auf einem jüngst gemähten Getreidefelde stiess und eine Frau, der ihr Kind mit dem Nagel seines Fingers in das Auge gegriffen hatte.

131. Ich habe bereits in Walther's und Ammon's Journal für Chirurgie und Aughlkunde 9. Bd. S. 510 u. s. f. die Theorie des Herpes cornealis entwickelt und die Beweise für deren Richtigkeit beigebracht. Man hat sich weislich gehütet, selbe anzugreifen, doch wurde selbe von den Augenärzten wenig oder gar nicht beachtet, gewisslich wegen der Unbekanntschaft mit dem Herpes der übrigen Häute. Pilz lieferte in den Analecten des 29. Bandes der Prager Vierteljahrschrift ein Ding, was für einen Auszug meiner Arbeit gelten soll, im Wesentlichen aber nichts ist, als eine Hervorhebung dessen, was er bereits bekannt wusste, während er alles das, was neu und von Bedeutung ist, ganz überging. Warum das? — —

132. Dadurch allein unterscheidet sich der Herpes wesentlich von Eczem und verschiedenen anderen Hautkrankheiten, die mitunter zufälliger Weise auf der äusseren Haut des Gesichtes blühen. Hasner in seinem Entwurfe einer anatomisch pathologischen Begründung der Augenkrankheiten S. 88 hat diesen Unterschied übersehen, und bei vollkommen richtiger Ahndung des exanthematischen Charakters und vortrefflicher Schilderung der Krankheit das eigentliche Wesen des Processes verkannt. Es kann daher bei Herpes auch nicht von Pusteln die Rede sein, zu deren Begriff die fächerige Abtheilung des Exsudationsherdes, der Sitz des Produktes in dem Stroma eines Follikels gehört, nur Eiterbläschen, keine Pusteln setzt der Herpes an, der Name ophthalmia pustularis, unter welchem er bei seinem Sitze auf der Oberfläche des Bulbus gewöhnlich beschrieben wird, ist daher ein ganz unrichtiger.

133. Lehrbuch der gesammten Entzündungen etc. S. 220.

134. Pilz „Ueber Hornhautexsudate" in der Prager Vierteljahrschrift 24. Bd.

135. Dupuy (Annal. d'ocul. vol. III. p. 146) erzählte in der Accad. de med. de Paris einen Fall von einem Pferde, welches an exulcerativer Keratitis litt. Durch die Ausschneidung eines, auf den Trigeminus drückenden, in der regio maxill. sup. sitzenden Tumors wurde auch die Keratitis gehoben. Dupuy will mehrere solche Fälle gesehen haben. Der periodische Augenfluss bei Pferden, der sich so häufig mit Cataracta, (nach Cunier aber noch häufiger mit Amaurose und Keratitis, selbst Vereiterung des Bulbus) verbindet, soll nur durch das Ausreissen des Backenzahnes verhütet und gehoben werden können, da dieser Zahn gerade unter dem Infraorbitalnerven liegt, und bis zu dem 4. Lebensjahre keine Wurzeln hat. Sobald sich diese entwickeln, drücken sie auf den Nerven, und so entstehen Augenleiden. Diese äussern sich constant nur mit und nach der Entwickelung der Wurzeln dieses Zahnes. Bei englischen Pferden, wo dieser Nerve seitlich liegt und nicht oberhalb der Wurzel, soll daher die Cataracta sehr selten sein, während sie bei französischen Pferden sehr häufig ist. Teirlink (Annal. d'ocul. vol. XIX p. 92) hat gleichfalls einschlägige Fälle von Menschen gesammelt.

136. Nach Sichel und Stöber (Annal. d'ocul. vol. V pag. 5) sind ein Fünftheil aller vorkommenden Fälle von Augenkrankheiten die von mir als Herpes erkannte Form. Damit stimmt Beer's (Lehre von den Augenkrank-

heiten 1. Bd. S. 588) Ausspruch überein, indem er behauptet, dass unter 100 mit Ophthalmien behafteten Kindern sicher 90 seien, die die geschilderte Form aufweisen. Rivaud-Landrau (Annal. d'ocul. vol. XVIII p. 8) sah die Krankheit 165mal unter 726 Fällen, und 54mal war die Cornea ergriffen.

137. Verhandlungen der Accademie der Wissenschaften zu Paris vom 21. Mai 1844 und Morand (Mémoires et observat. cliniques de med. et chir. 1844.)

138. Erst kürzlich behandelte ich ein Mädchen, das seit einem Jahre ein centrales, ausgebreitetes Cornealleucom trägt. Seit 14 Tagen hatte sich unter Lichtscheu und stechenden Schmerzen der ganze äussere und untere Quadrant der Conjunctiva bulbi mit bindelförmig verlaufenden Gefässen dicht injicirt, serös infiltrirt. Der früher ganz durchsichtige, äussere untere Saum der Cornea zwischen Leucom und Limbus conjunctivalis hatte sich graugelblich, sulzähnlich infiltrirt, deutlich geschwellt und war durch Abstossung einzelner Epithelialblättchen etwas rauh geworden. Aus dieser frisch injicirten Cornealparthie liefen dann zwei Gefässe, eines von unten, das andere von aussen her auf das Leucom hinüber, gegen dessen Centrum, mehrere starke Krümmungen beschreibend. Aus dem Centrum des Leucoms war mittlerweile ein 1‴ im Durchmesser haltendes Stück erweicht und herausgefallen, ein seichtes Geschwür erzeugend, dessen Ränder etwas geschwellt, steil abfallend, der Grund rauh, befressen, mit einer grauen, trüben, schmierigen Masse bedeckt war, und bei jeder Berührung sehr leicht blutete. Am Rande dieses Geschwüres nun verzweigten sich die genannten Gefässe, und bildeten einen dichten Gefässkranz, dessen Lichtung von dem Geschwüre aus gefüllt wurde.

139. Martini (Von dem Einflusse der Secretionsflüssigkeiten auf den menschl. Körper im Allgemeinen. Bellevue bei Constanz 1845) erklärt die Entzündung als nicht im Blute begründet, sondern in Vergiftung der Gewebe, entweder mit natürlichen Sekreten oder mit Exanthemen, d. i. mit differenten Stoffen, deren sich der Organismus durch die natürlichen Sekretionsorgane zu entledigen sucht. Alle Entzündungen entstehen nach ihm durch organische Schädlichkeiten, d. i. durch Exantheme, welche theils durch ihren giftigen Inhalt die Gebilde reizen, theils scharfen Sekreten Zutritt zu den tieferen Gebilden verschaffen. Es liegt wohl auf der Hand, dass Martini hier viel zu weit geht, indess ist ein solcher Vorgang bei Herpes nicht zu läugnen. Hasner (Entwurf einer pathol. anat. Begründung der Augenkrankheiten Prag 1847. S. 91) hat den Einfluss der atmosphärischen Luft sehr wohl erkannt. Er sagt, „der Blepharospasmus habe den Vortheil, dass er der Verheilung der Geschwürchen sehr günstig sei; während nämlich, sobald das Auge ohne Lichtscheu (also auch ohne die vermehrte Absonderung scharfer Thränen, d. Verf.) frei offen steht, gewöhnlich eine Infiltration des Hornhautgewebes in der Umgebung der Phlyctenen eintritt, und bei dieser Form, nach dem Zeugnisse der Schriftsteller, häufiger Perforation der Hornhaut eintritt; verläuft die erethische Form sehr günstig, und gewöhnlich sehen wir nach dem Rückgange des Blepharospasmus bei der exanthematischen Hornhautentzündung (dem Herpes d. Vf.) die Geschwüre gänzlich geheilt, oder doch nur eine leichte Facettirung der Hornhaut zurückgeblieben. Ich (d. i. Hasner) bin vollkommen überzeugt, dass die Ursache dieses gelinden Verlaufes des Exanthemes beim Lidkrampfe dem Abschluss des Auges von den Einflüssen der Atmosphäre zuzuschreiben ist, wodurch es dem Produkte möglich wird, seine Metamorphosen ganz ungestört, regelmässig zu vollenden.“

140. Bei einem 19jährigen Burschen ohne Spur von Scrofulose sah ich unter bedeutender Injektion und Infiltration der Conjunctiva und des subconjunctivalen Gewebes, die besonders an dem inneren Quadranten der vorderen Wölbung des Bulbus entwickelt war, an der Grenze zwischen Cornea und Sclera, genau im Niveau des Querdurchmessers der Hornhaut ein grau-

gelbes, scharf begrenztes Knötchen von der Grösse eines Hirsekornes aufschiessen. Binnen wenig Tagen war das Exsudat eitergelb geworden, vereitert, und hatte sich abgestossen. Es resultirte ein trichterförmiges Geschwürchen von dem Umfange eines Hirsekorns, dessen Basis sich in einen sehr feinen Kanal fortsetzte, welcher sämmtliche Lamellen der Cornea in einer senkrecht auf sie gestellten Richtung durchbohrte und bis an die Descemeti reichte, ohne dieselbe zu durchbohren, denn die Vorderkammer blieb gefüllt. Doch zeigte die Entfärbung und Schwellung der unbeweglichen Iris, so wie ein nicht unbedeutendes Hypopyon auf dem Grunde der Vorderkammer die Mitleidenschaft der Regenbogenhaut. Das trichterförmige Geschwürchen blieb in dem beschriebenen Zustande durch mehrere Tage stabil, später trübten sich die Kanalwände durch eitrig zerfallendes Exsudat, das Geschwür breitete sich aus und durchbohrte die Cornea. Eine vordere Synechie mit Verzerrung der Pupille war die Folge.

141. Erst ganz kürzlich beobachtete ich wieder einen solchen Fall. Bei einem 10jährigen Mädchen hatte sich unter lebhafter Lichtscheu und heftigen Schmerzen ein herpetisches Knötchen etwa 1‴ nach aussen und unten von dem Centrum der Cornea entwickelt, war vereitert und hatte ein trichterförmiges Löchelchen gesetzt, das selbst die Descemeti durchbohrte, den Abfluss des Kammerwassers und eine Anlöthung des entsprechenden Punktes des Pupillarrandes zur Folge hatte. Anfänglich erschien der Canal in der ganzen Dicke der Cornea gelb, mit eiterähnlichem Exsudate erfüllt, das in Gestalt eines Nagels die Cornea durchsetzte. Allmälig reinigte sich der Kanal, und nahm an Lichtung ab, es hatten sich die Kanalwände geschwellt, ohne dabei an Durchsichtigkeit zu verlieren, und den Gang so verlegt. Die Schwellung war eine so bedeutende, dass die geschwellte Cornealsubstanz nicht im Niveau des Kratergrundes blieb, sondern nach Art eines Eruptionskegelchens von Mohnkorngrösse aus dem muldenförmigen Geschwürsgrunde hervorragte. Eine ganz feine Lage plastischen Exsudates reichte hin, die Lücke auszufüllen. Mittlerweile hatte sich der angepickte Pupillarrand losgerissen, war flott geworden, und es blieb nichts übrig, als eine ganz oberflächliche Trübung, die wahrscheinlich zum grössten Theile aus Epithel bestand, denn in ganz kurzer Zeit hatte sich ein grosser Theil aus ihrer Dicke abgestossen, es war ein leichtes Wölkchen zurückgeblieben, das alle Hoffnung lässt, mit dem Wachsthume der Cornea spurlos zu verschwinden. — Derlei Beobachtungen sind ganz geeignet, den von Arlt (Krkhten. des Auges 1. Bd. S. 216) mit einiger Erbitterung gegen Hasner geführten Streit über die Regenerationsfähigkeit geschwüriger Substanzverluste in der Cornea theilweise zu erledigen. Ich komme noch ausführlicher auf diesen Gegenstand zu sprechen.

142. Canstatt (Annal. d'ocul. vol. III. p. 157) ist sehr geneigt, den fast constant vorhandenen Localisationen der Pyämie in dem Gehirne und seinen Häuten in sofern einen sehr bedeutenden Einfluss auf die rasche Zerstörung des Bulbus einzuräumen, als sie die Leitungsfähigkeit der Augennerven unterbrechen und so den normalen Nervenimpuls in dem Auge aufheben. Nach den bekannten Leichenbefunden scheint wirklich ein solcher Zusammenhang zwischen Gehirnmetastasen und Metastasen in dem Bulbus stattzufinden. Eine Reihe zukünftiger Untersuchungen wird aber erst diese Hypothese zur Wahrheit erheben können. Es muss erst erwiesen werden, ob in solchen Fällen, in welchen Eitermetastasen die Centra oder die Hüllen einzelner Nerven innerhalb der Schädelhöhle betreffen, gerade das entsprechende Auge mehr leidet, als das entgegengesetzte. Es ist erwiesen, dass in Fällen der Eitermetastase fast immer nur Ein Auge ergriffen werde. Es ist demnach die Frage zu lösen, ob dieses Verhältniss in einer einseitigen Eiterablagerung in der Schädelhöhle begründet sei, ob nicht.

143. Handb. der allg. path. Anat. S. 530.

144. Fischer (Prager Vierteljahrschrift 2. Bd. und Lehrbuch der gesammten Entzündungen etc. S. 285) beschreibt sie als Ophthalmia metastatica e phlebitide, Mackenzie (Annal. d'ocul. vol. XIII p. 64) als Opthalmitis phlegmonosa et phlebitica. Middlemore (Treatise on the diseases of the eye) als Ophthalmia puerperalis. Die ersten zwei Autoren sind der irrigen Meinung, als sei ein Uebergang der Eiterelemente aus den primitiven Herden die Grundursache, und die secundären Ablagerungen bedingt durch ein Steckenbleiben einzelner Formelemente in den relativ zu engen Capillaren. Auch unterscheiden sie, gleich ihren Vorgängern und Nachfolgern nicht zwischen Pyämie und croupöser, croupostuberkulöser Krase. Sie fassen die Produkte dieser Processe sämmtlich unter einen einzigen Titel zusammen, ein Fehler, der auch in Bezug auf die Umsetzungen der übrigen venösen Krasen begangen wird.

145. Mackenzie (Annal. d'ocul. vol. XI p. 76 et 119) beschreibt unter dem Namen der Ophthalmia postfebrilis eine mit allen Charakteren der Metastase einhergehende exsudative Augenkrankheit, welche in dem Reconvalescenzstadium eines epidemisch auftretenden remittirenden Fiebers, das nach seiner und O Brien's Beschreibung ein leichter Typhus war, sich entwickelte. Gewöhnlich waren die tieferen Gebilde des Bulbus ergriffen. In einem Falle fand aber Mackenzie die Cornea erweicht, bevor sich noch irgend eine Spur von Entzündung im Auge gezeigt hatte. Dieser Fall scheint mir hierher zu gehören. Lawrie behauptet nach Mackenzie, die febris remittens in Indien oft von Hornhautentzündung und Vereiterung des Bulbus gefolgt gesehen zu haben. Middlemore (Treatise on the diseases of the eye 1835), Jacob, Wallace u. s. w. sprechen ebenfalls von der Ophthalmia nach typhösen Fiebern. Die Keratitis ist immer nur eine Theilerscheinung des auf dem Auge localisirten Allgemeinleidens.

146. Es ist wieder Middlemore, der l. c. dieser Erscheinung eine besondere Aufmerksamkeit geschenkt und selbe genau beschrieben hat.

147. Lehre von den Augenkrankheiten 1813. 1. Bd. S. 458.

148. Beer (Lehre von den Augenkrkhten. 1813. 1. Bd. S. 524) beschreibt diese Form unter dem Namen der variolosen Augenliderdrüsen-Entzündung. Er hat sehr wohl mit dem ihm eigenen Scharfblicke den ungemeinen Einfluss erkannt, den die allgemeine Krase auf die Constitution des Bindehautsekretes ausübt, er vindicirt sie schwächlichen, vorzüglich scrofulösen Kindern, und bezeichnet sie als in einem abnormen Verlaufe des Processes begründet, indem er ausdrücklich erwähnt, dass bei solchen Individuen die Blattern niemals vollkommen zu Stande kommen.

149. Möhl und Gregory (Canstatts Handbuch der medic. Klinik 2. Bd. S. 36) läugnen das Vorkommen von Blatterpusteln auf der Conjunctiva gänzlich, Masius (Annal. d'ocul. vol. II p. 61) beobachtete sie in einem Falle confluirender Variola. Sie traten während der Eruptionsperiode auf der Conjunctiva, so wie auf der Mund-Rachenschleimhaut etc. auf. Sie hatten nur kurze Dauer und gingen nicht in Suppuration über. Erst in dem Desiccationsstadio, am 25. Tage der Krankheit trübte sich plötzlich die Hornhaut ohne alle Spur einer Entzündung, erweichte und perforirte binnen 24 Stunden. Auch Guersant hat nach Fallot (ibidem) beobachtet, dass die während der Eruptionsperiode auftretenden Bindehautpusteln selten schwere Folgen haben, während die in der Desiccationsperiode zur Entwickelung kommenden fast immer den Verlust des Augapfels herbeiführen.

150. L. c. S. 527 und Tab. 2. Fig. 2.

151. Annal. d'ocul. vol. XI p. 257. Carron hatte während einer, 1821 bis 1822 in der Pitié herrschenden Epidemie confluirender Blattern Gelegenheit, sich bedeutende Erfahrungen zu sammeln, seine Beobachtungen müssen daher ebenso als maassgebend betrachtet werden, als Beer's, der 1800 zu

Wien während einer Epidemie jauchiger zusammenfliessender Pocken Untersuchungen anstellte.

152. L. c. S. 518.

153. L. c. S. 517.

154. L. c. S. 462.

155. Ich stütze mich bei dieser Behauptung nicht nur auf meine eigene, wahrscheinlich unzureichende Erfahrung, sondern auf den Ausspruch vieler um die Wissenschaft hochverdienter Männer, vornehmlich auf mündliche Mittheilungen des Herrn Prof. Hebra, der seit lange bereits einen, diesen Punkt betreffenden Aufsatz versprochen hat, leider aber an dessen Veröffentlichung bisher verhindert war.

156. Rokitansky's Krasenlehre in dem allgemeinen Theile seines Handbuches der pathologischen Anatomie.

157. Earle (London med. gazette vol. II p. 284) sah nach Exstirpation einer Varice Eiterinfektion des Blutes und Metastase im Fusse der entgegengesetzten Seite, dem Vorderarme, der Lunge und im Auge. Der linke Nervus IV. und der rechte Trigeminus waren platt und weich. — Arnot (med. and surg. transact. vol. XV) erzählt einen Fall dieser Art nach Unterbindung der Carotis. Es entstand am 5. Tage nach der Operation Fieber, und es etablirten sich an mehreren Körperstellen Eiterdepôts, das Gehör ging verloren und ein Augapfel vereiterte nach vorläufiger plötzlicher Erblindung und strabotischer Stellung desselben unter den Erscheinungen einer Ophthalmitis totalis. Man fand in dem Gehirne und den Rückenmarkshäuten eitriges Exsudat. — James (Magendie leçons sur les phenomenes physiques sur la vie Nro. XVIII) referirt eine ähnliche Beobachtung, es fand sich auch Eiter auf der Gehirnbasis, durch welchen die Nerven comprimirt wurden. — Walther's Fall (Gräfe und Walther's Journal etc. Bd. 29 Heft 4), wo Vereiterung des Auges nach Unterbindung eines Aneurismas eintrat, scheint hierher zu gehören und mehrere andere Ophthalmitides mit jauchigeitrigem Exsudate nach Unterbindung der Carotiden.

158. Nach Dupuy (Annal. d'ocul. vol. III p. 146) soll Vereiterung der Augen ein ganz gewöhnliches Symptom der Rotzkrankheit bei Pferden sein. Unter 167 rotzigen Pferden erblindeten 3. Dupuy glaubt den Grund davon in sympathischer Reizung des Trigeminus zu finden. Cunier erklärt aber die allgemeine Bluterkrankung als Ursache, und die gleichzeitigen Eiterablagerungen in den verschiedensten Körpertheilen beweisen die Richtigkeit seiner Behauptung.

159. Leçons sur les phenomenes physiques sur la vie tom. V. Lec. IX. Magendie bemerkt ausdrücklich, dass die Cornea fast immer zuerst ergriffen werde und widerlegt so am besten die von Arlt (Prager Vierteljahrschrift 22. Bd.) aufgestellte Behauptung, als werde in Folge der Pyämie immer nur die Choroidea primär ergriffen, die Cornea aber nur secundär.

160. Dadurch dürften sich Arlt's Gründe gegen die Möglichkeit einer Arrosion der Cornea durch blennorrhoisches Sekret (die Krankheiten des Auges 1. Bd. S. 35) widerlegen. Arlt kämpft mit einem grossen Kraftaufwande gegen die Annahme einer Anätzung in dem Sinne der chemischen Wahlverwandtschaft. Das Nichtstattfinden einer Corrosion, wie sie durch Schwefelsäure, Aetzkali hervorgebracht wird, bedarf aber ebenso wenig eines Beweises, als, dass das Wasser nass und das Feuer heiss ist. Die Nichtannahme der Corrosionskraft des Bindehautsekretes, selbst im Sinne der neueren Schule nöthigt ihn, die Erklärung der mondsichelförmigen Geschwüre ganz aufzugeben S. 37, und bringt ihn mit der Causalindication sehr in die Klemme, indem sie ihn zwingt, das specifisch inficirende, den Faserstoff und das Albumen des Blutes eigenthümlich alterirende blenno-

rhoische Produkt mit grellem Lichte, Rauch, Staub, unreiner Luft u. dgl. in Parallele zu stellen. Rauch, unreine Luft etc. sind aber wahrlich nicht anders, als durch chemische Potenz fähig, die Cornea krankhaft zu afficiren. Arlt nimmt also gerade den ätzenden Einfluss im Sinne der Wahlverwandtschaft als Grund der ophthalmoblennorrhoischen Geschwüre an, ohne es zu wollen.

161. Lehre von den Augenkrankheiten 1813. 1. Bd. S. 236.

162. Siehe meine statistische Arbeit in der Zeitschrift der k. k. Gesellschaft der Wiener Aerzte 1852 April, Mai, Juni.

163. Annal. d'ocul. vol. XIII p. 64.

164. Es ist mir ganz unbegreiflich, wie der Onyx zu dem Namen Congestionsabscess gelangt. In Arlt's Lehre von den Augenkrankheiten 1. Bd. S. 194 führt er diesen Namen.

165. Ich hatte mehrmals Gelegenheit, diesen Ausgang tuberkulöser Ablagerungen in die Hornhaut zu beobachten. Sie waren in allen Fällen Theilerscheinungen einer tödtlich ablaufenden, auf fast alle Körpertheile ausgedehnten, floriden tuberkulösen Phthise. Der eine Fall betraf einen 10jährigen Knaben, ein anderer einen etliche und 40 Jahre alten Beamten, der auf der Abtheilung des sup. Primarius Standthardtner an Tuberkulosis behandelt wurde. Es entwickelte sich Scorbut und der Kranke ging endlich in Folge allgemeiner Phthisis tuberculosa zu Grunde. Im ersteren Falle waren beide Augen, in dem letzteren das linke der Sitz tuberkuloser Ablagerung. Die Tuberkulose des Augapfels war in allen 3 Augen ganz gleichmässig verlaufen und hatte vollkommen analoge Veränderungen gesetzt. Sie hatte sich in beiden Fällen 4 Wochen vor dem Tode etablirt unter anfänglichen Erscheinungen einer leichten Keratitis simplex mit geringer Röthung der Bindehaut und ohne allen Schmerzen. In kaum 8 Tagen war die Hornhaut im ganzen Umfange aufgeschwollen und in einen grauen, durchscheinenden Knopf verwandelt worden, der in dem Centrum zu vergilben anfing, und erweichte. Es fiel ein hanfkorngrosses Stück heraus und in 2—3 Tagen war die Hornhaut im Umfange einer kleinen Erbse durchlöchert, es entwickelte sich ein Geschwür, wie ich es im Texte beschrieben, und welches unter zunehmender Schwellung und Röthung der Bindehaut und des subconjunctivalen Gewebes sich in centrifugaler Richtung allmälig erweiterte, der Linse und dem Glaskörper den Austritt gestattete. In der Leiche fand ich die Hornhaut auf einen grauen, trüblichen durchscheinenden Saum von $0'''.5' - 0'''$ consumirt, der eine unregelmässig rundliche Oeffnung umschloss. Durch dieses Loch sah man in einen ganz leeren bohnengrossen Raum in dem Innern der Augapfelhöhle, welcher Raum ringsum von zerfallener gelber Tuberkelmasse ausgekleidet war. Der zurückgebliebene Cornealsaum war grösstentheils von dem stark injicirten und infiltrirten Limbus conjunctivalis bedeckt, die freien Theile seiner Vorderfläche aber mit trübem, jungem Epithel überzogen. Der Wundrand selbst erschien wie abgeschliffen und mit einer $0'''.5$ dicken Lage gelben Tuberkel überzogen, dessen Oberfläche bereits erweicht, schmierig war und den Geschwürsrand mit den ihm enge anliegenden und vorgestülpten Resten der Iris verband. Bei der mikroskopischen Untersuchung fand ich nur in dem vordersten Theile des Saumes Reste der Cornealblätter mit zwischenlagernder grauer Tuberkelmasse. Die mittleren und hinteren Lamellen fehlten ganz, sie waren durch gelben Tuberkel ersetzt, der, im Erweichungsprocesse begriffen, mit geschwellten Blatttrümmern gemischt erschien. Die Cornealsubstanz war also im Bereiche des Saumes bedeutend verdünnt, sie stellte im senkrechten Durchschnitte ein dreieckiges Prisma mit nach dem Centrum gerichteter Scheitelkante und schräg nach hinten und aussen abfallender Hinterfläche dar. Die strukturlose Randsubstanz zeigte ganz dieselbe dunkle Punktmasse, wie die zwischen den Blattresten eingelagerte Tuberkelsubstanz. An ihr hafteten noch Reste vollkommen durch-

sichtiger Wasserhaut. Es waren sämmtliche Organe des Augapfels, sogar die Sclerotica tuberkulos infiltrirt, Veränderungen eingegangen, deren Schilderung späteren Abtheilungen dieses Werkes vorbehalten bleibt.

In einem 3. Falle bei einem Findlinge, dessen Krankengeschichte ich nicht eruiren konnte, war die Cornea bis auf ihre strukturlose Randsubstanz gänzlich geschmolzen, von allen innerhalb der Augenhöhle gelegenen Organen war keine Spur mehr zu finden, der Bulbus bestand allein mehr aus der Sclera, und der ihren Rand umgränzenden strukturlosen Substanz der Hornhaut.

166. Ich gründe diese Behauptung auf die Beobachtung des im Vorhergehenden geschilderten Falles und auf die Analogie der von Thielmann in der medic. Zeitung Russlands 1844 gegebenen Beschreibung der Keratitis scorbutica. Es sind die weisslichen oder gelblichen Abscesse der Hornhaut dem Scorbut als solchem nicht eigen, wie denn auch aus Beer's (Lehre von den Augenkrankheiten 1. Bd. S. 631 und III. Tafel 5. Bild) Beschreibung erschreckender Formen hervorgeht. Die Keratitis fehlt in seiner Symptomatologie, er erwähnt blos stark cadaverösen Aussehens. Die Keratitis scorbutica erweist sich als eines von jenen Leiden, welche Thielmann als eine Modification der scorbutischen Augenentzündung durch eine andere specifische Ophthalmie erklären zu müssen glaubt.

167. Annal. d'ocul. vol. XI p. 257. Es liegt diesem Namen die falsche Ansicht zu Grunde, dass der Eiter unter dem fiktiven Bindehautblatte der Hornhaut abgelagert sei, so wie dieses bei den herpetischen Eiterbläschen der Fall ist. Solche Eiterherde sind immer noch durch mehrere der oberflächlichsten Hornhautlamellen von der Aussenwelt geschieden.

168. Arlt (Krankheiten des Auges 1. Bd. S. 224) wirft seinen Vorgängern ein Verkennen der stationär gewordenen Keratokele vor, beschreibt aber selbst als solche jene hügeligen Vortreibungen einzelner Cornealblätter, welche durch Entblössung von auflagernden Schichten durch normwidrige Anhäufung normaler Grundsubstanz in den entsprechenden Parthien der Interlamellarräume gebildet werden, und vermischt sie mit anderen ausgedehnten, blasig vorgetriebenen Narbenstaphylomen, deren Wandung am Gipfel öfters nicht dicker als ein Blatt des feinsten Velinpapiers ist, und so wie Ausdehnungen der undurchsichtigen Sclerotica ganz pellucid werden kann. Der Blasenkörper solcher Staphylome besteht immer aus Epithel und fibrinöser, faserstreifiger Narbensubstanz, während sich nur am Halse Reste vorgestülpter Descemeti finden. Abgesehen von diesen Momenten, welche jedem nur einigermaassen versirten Mikroskopiker in die Augen fallen müssen, treten einer solchen Ansicht noch einige kleine Bedenken durch die Anwendung stereometrischer Gesetze hervor.

Nehmen wir mit Arlt ein bis auf die Descemeti durchbohrendes Loch in der Hornhaut an, und der Durchmesser desselben sei $2'''.4$, was ungefähr dem Durchmesser einer kleinen Zuckererbse entspricht. Ist der Krümmungshalbmesser der Descemeti $2'''.772$, so ist die Peripherie des grössten Kreises der Kugel, von welcher die Descemeti ein Segment vorstellt $17'''.419248$. Die Höhe des durch die Cornealverschwärung entblössten Kugelsegmentes ist $= 2'''.772 - [\sqrt{2.772^2 - 1.2^2}] = 0'''.274$, daher der Flächeninhalt desselben $= 4\square'''.772806$.

Es sei nun dieser Kugelabschnitt in Form einer halbkugeligen Blase von dem Durchmesser des Hornhautdurchbruches hervorgetrieben worden. Der Flächeninhalt der Keratokele gleicht jetzt dem Produkte aus dem halben Quadrate des Diameters und der Ludolf'schen Zahl, er ist $= 9'''.\square 04896$. Es müsste demnach die entblösste Parthie der Wasserhaut sich fast um das Doppelte ihres normalen Flächeninhaltes ausdehnen und zwar in einer verhältnissmäsig sehr geringen Zeit, ein unmöglicher Vorgang, wie jeder einsehen wird, welcher weiss, was eine Glashaut ist. Ein gleiches Unding kommt heraus, wenn man versuchen sollte, eine solche ungeheure Vortreibung

der Descemeti aus einer Zuziehung benachbarter Parthien der Wasserhaut zu erklären. Denn hat der Ursprungskreis der Descemeti einen Durchmesser von 5‴, so ist die Höhe des von ihr gebildeten Kugelsegmentes $= 2.772 - \sqrt{2.772^2 - 2.5^2} = 1‴.575$ und sein Flächeninhalt gleicht 27□‴.434925. Durch Hervortreten aus dem Hornhautdurchbruch verliert aber die an der Hinterfläche der Hornhaut haftende Wasserhaut eine Fläche von 4□‴.276154, und es restirt demnach ein Kugelsegment von 23□‴.158771. Die Höhe dieses Kugelsegmentes ergibt sich wegen des unveränderten Halbmessers $= 1‴.329$, es muss also der Ursprungskreis der Wasserhaut um 0‴246 nach vorne rücken, und ringsum die Peripherie der hinteren Cornealfläche eine Zone von 4□‴.276154 Flächeninhalt entblösst werden. Ich glaube zur Widerlegung der Arlt'schen Ansicht keines weiteren Beweises zu bedürfen. — Waston (Edinbourgh med. and surg. Journal 1829 Juli p. 20) hat das eigentliche Wesen so grosser Keratokelen sehr gut erkannt, er hält sie für eine sehr dünne Narbenhaut, welche sich in der Geschwürsöffnung erzeugt, und vorgetrieben wird.

169. So sind jene Geschwüre zu verstehen, welche, rein eitrige Produkte zu Tage fördernd, im Verlauf des Typhus, der Cholera, des Puerperalfiebers, protopatischer Pyämien auf der Hornhaut erscheinen. Es sind Umgrenzungsherde und ihr weiteres Bestehen setzt ein Erlöschen der begründenden Dyscrasie voraus. Es lässt sich jedoch bei der ungemeinen Gradverschiedenheit in der pyämischen oder crouposen Erkrankung des Faserstoffes und des Eiweisses nicht läugnen, dass im Verlaufe des Typhus, der Cholera etc. auch Hornhautprodukte geliefert werden, welche dem normalen Eiter- oder Faserstoffe sehr nahe stehen. Nach Arlt (Krankheiten des Auges 1. Bd. S. 225) sollen diese Geschwüre in dem unteren Segmente der Hornhaut sitzen. Sie kommen aber auch an anderen Theilen der Hornhaut vor, und deren Begründung in der Aufhebung des Augenlidschlages ist um so weniger statthaft, als sehr häufig auch die tiefsten Gebilde des Augapfels mitleiden, ja nach Ausspruch aller Autoren sogar am häufigsten zuerst, und lange vor der Cornea von dem Exsudationsprocesse ergriffen werden.

170. Furnari (Ann. d'ocul. vol. XI pag. 20) beschreibt als Ophthalmie d'Afrique eine von der sogenannten egyptischen Augenentzündung sehr differente Krankheit und begründet sie in der Einwirkung mechanischer Schädlichkeiten, namentlich der mit Staub, Rauch und scharfen Dämpfen etc. verunreinigten Luft, vermuthet aber, dass auch das reflectirte intensive Licht, starker Temperaturwechsel während dem Tage und der Nacht, warme Kopfbedeckung etc. viel Schuld tragen. Er theilt ihren Verlauf in 3 Perioden, deren erste sich unter der Form einer parenchymatösen Bindehautentzündung mit plastischen, oft theilweise vereiternden Exsudaten kundgibt, die zweite eine Keratitis mit Verschwärung und die dritte gleichzeitig eine Iritis mit plastischem oder vereiterndem Exsudate vorstellt. Es sind dieses nicht sowohl Perioden, als vielmehr Grade derselben Krankheit, welche von einer Conjunctivalentzündung bis zur wahren Panophthalmie sich steigern kann, und dann unter den wüthendsten Schmerzen und Eiterungsfieber zur gänzlichen Consumtion des Augapfels führt. Die häufig schon während der Erscheinungen einer Syndesmitis auftretende Blindheit des ergriffenen Auges machen es wahrscheinlich, dass Furnari's erste Periode nichts als der äussere Ausdruck tief in der Augapfelhöhle vor sich gehender Entzündungsprocesse sei, die Conjunctivalaffection nur als begleitende Erscheinung der in der Uvea und Netzhaut stattfindenden Exsudationen zu betrachten seien. Diese Krankheit ist es, durch welche staunenerregende Zahlen der Eingeborenen erblinden, das Produkt, der Verlauf unterscheiden sie wesentlich von der sogenannten egyptischen Augenentzündung. — Jaquot (Gaz. med. de Paris 1847) berichtet von einer epidemisch auftretenden Augenkrankheit unter den Soldaten einer nach den Oasen des algerischen Antheils der Wüste Sahara beorderten Expedition. Sie charakterisirte sich durch plötzlich auftretende

Amaurose und in vielen Fällen gleichzeitig durch ulcerative Keratitis. Er klagt grelle Temperaturwechsel, grellen Reflex des von dem Schnee zurückgeworfenen Sonnenlichtes und in das Auge getriebenen Sand an.

171. Prakt. Abhandlungen über die Krankheiten des Auges. Weimar 1832. S. 470.

172. Virchow in Virchow's und Reinhardt's Archiv. 1. Bd. S. 177.

173. Krankheiten des Auges 1. Bd. S. 216.

174. Entwurf einer anat. Begründung der Augenkrankheiten 1847. S. 97.

175. Ich habe erst kürzlich wieder in Brünn einen solchen Fall beobachtet. Die Vorderkammer hatte sich mehrmals geleert und wieder gefüllt, bis endlich die Heilung auf die beschriebene Weise bewerkstelligt wurde, und die wochenlang angepickt gewesene Iris sich befreite und flott wurde, es ist eine kaum messbar dünne oberflächliche Narbe die einzige Folge der Perforation.

176. Es sind unter diesen Präparaten nur 8, welche ich in frischem Zustande und fast unmittelbar nach der Exstirpation an dem Lebenden zu untersuchen Gelegenheit hatte, die meisten sind Weingeistpräparate, die durch ihre lange Aufbewahrung, zum Theile seit Beer's Zeiten, gelitten hatten. Die äusseren Charaktere der Geschwulst, die vorhandenen Krankengeschichten und vor Allem die sorgfältige mikroskopische Untersuchung ihrer alterirten Elemente und deren Vergleichung mit solchen aus Präparaten, welche ich der Forschung halber in starken Weingeist gelegt hatte, nachdem ihre medullare oder melanotische Natur durch das bewaffnete Auge sicher gestellt worden war, diese Momente lassen keinen Zweifel über den Umstand, dass die fraglichen Tumores wirklich Carcinome der genannten Arten seien. Indessen ist ihre Alteration doch eine so bedeutende, dass aus ihrem mikroskopischen Befunde unmöglich Modificationen in der Gestaltung und den weiteren Metamorphosen erkannt und auf die speciellen Verhältnisse des Carcinomes bei seinem Sitze in den Gebilden des Augapfels als ihre Grundursache zurückgeführt werden könnten. Aus Gründen der Induction glaube ich aber nicht zu fehlen, wenn ich für das Carcinom der Hornhaut und überhaupt des ganzen Gesichtsorganes dieselben Formelemente und dieselben Metamorphosen derselben voraussetze, welche den entsprechenden Arten des Krebses, sobald sie in anderen Körpertheilen wuchern, zukommen, und dieses ist um so wahrscheinlicher, als abgesehen von den Ergebnissen der mikroskopischen Untersuchung jener 8 Fälle, welche diese Ansicht bestätigen, das Carcinom in dem Auge meist auf mehreren und ganz differenten Strukturen fusst, auf Strukturen, welche in den Organen anderer Körpertheile ihre vollständige Analogie finden, z. B. dem Orbitalzellgewebe, den Augenmuskeln etc. und dann in jeder Beziehung ein gleiches und gleichmässiges Verhalten erkennen lässt, Maunoirs Ansicht also als ganz unrichtig herausstellt, wenn er meint, der medullare Krebs komme der Netzhaut, seine Modification als Hämatodes der Aderhaut zu (Memoir. s. l. fung. med. et hémat. 1820).

177. Insoferne kommen meine Untersuchungen mit den Resultaten Wardrops (Observ. on fungus hämatod. Edinb. 1809) überein, welcher den Cancer oder Scirrhus im Augapfel bezweifelt. Auch Rokitansky Lehrb. der allg. path. Anatomie erwähnt des Scirrhus im Auge nicht. Es sind nach den in den Lehrbüchern gegebenen Beschreibungen die Faserkrebse des Augapfels, namentlich jene, welche von den inneren Gebilden ausgehen sollen, fast immer als medullares oder melanotisches Carcinom, und nur in sehr seltenen Fällen als Combinationen des Faserkrebses mit diesen Aftergebilden zu betrachten, wie sich später herausstellen wird. Jene Faserkrebse, welche von den äusseren Gebilden des Sehorganes ausgehen, sind aber beinahe durchgehends Epidermoidalkrebse, und dieses gilt ins-

besondere von Beer's Papulis malignis (Lehre von den Augenkrankheiten 2. Bd. S. 143).

178. Ich führe hier den ganzen Fall an, um später mich öfter auf denselben berufen zu können.

a. Der Augapfel ist um ein Drittheil verkleinert, und von vorne nach hinten etwas zusammengedrückt. Unmittelbar hinter dem Ansatze der 4 geraden Augenmuskeln läuft ringsherum eine tiefe, schmale Furche. Der Hintertheil des Bulbus sammt dem Sehnerven und der Seitentheil des ersteren sind umhüllt von einer knabenfaustgrossen Geschwulst, die nach vorne, 1‴—1½‴ von der Peripherie der Cornea beginnend, eine 1″ dicke Schichte bildet, an dem Seiten- und Hintertheile des Augapfels aber eine Dicke von mehr als 1″ erreicht, und indem sie auch den Sehnerven auf ¾‴ weit nach hinten umgibt, den ganzen Raum der Orbita eingenommen, und gewiss noch etwas über deren Rand hervorgeragt haben muss. Die vordere freie Fläche des Aftergebildes ist drusig warzig, die Seitenwände werden von Schnittflächen gebildet. Die Geschwulst besteht aus zwei, in jeder Beziehung von einander abweichenden Substanzen. Die Hauptmasse bildet eine gelbliche, durchscheinende, gleichartige Substanz, die ihrem äusseren Ansehen nach einem stark gekochten Knorpel vollkommen ähnlich ist, und von kleinen erbsen- bis bohnengrossen, rundlichen und ovalen Klumpen einer undurchsichtigen, weiss-gelben, käsig breiigen Substanz durchstreut wird, so dass das Aftergebilde ganz das Ansehen eines groben Puddings hat, in welchem die, die einzelnen Mandeln gegenseitig trennende Grundmasse Scheidewände von 1‴—3‴ Dicke und darüber bildet. Das eigentliche Wesen dieser Geschwulst ist schwer zu bestimmen, da das Präparat durch den sehr starken Weingeist und sein Alter viel gelitten haben mag. Die gallertig aussehende, aber sehr zähe Grundlage lässt sich mit der Pincette leicht in blätterigen Schollen abreissen, die dann unter dem Mikroskope unregelmässig zackige, oft in breite Fasern gezogene Ränder aufweisen. Sie sind grösstentheils vollkommen strukturlos, wasserhell, durchsichtig, nur selten findet man in ihnen eine äusserst zarte, lichte, in Essigsäure schwindende, parallele, schnurgerade oder in leichten Wellen ziehende Faserstreifung, nirgends aber isolirte Fasern. Die ganze Masse wird von einer Unzahl sehr feiner, lichter Molekule durchstreut, streckenweise finden sich aber nebstdem noch sehr viele rundliche, ovale, sehr dunkle und haufenweise congregirte Grumen, wahrscheinlich Reste von Zellen und Kernen, letztere aber immer nur an Stellen, die der Faserstreifung gänzlich entbehren. Die käsigen Mandeln des Puddings bestehen der Hauptmasse nach aus einer dunkeln grumosen Substanz, in der sich einzelne dunkle körnige Fasern und sehr viele geschrumpfte Zellenkerne verschiedener Grösse vorfinden.

b. In dem Krebsgebilde laufen die Augenmuskeln unversehrt, und nicht infiltrirt, doch sind alle übrigen Gebilde der Orbita gänzlich darin untergegangen.

c. Die Augapfelbindehaut überzieht den freien Theil der vorderen Scleralparthie, und weist hier keine krankhafte Veränderung nach, am Vorderrande der Geschwulst ist sie abgetrennt, und ihr weiteres Verhalten daher nicht zu ergründen.

d. Die Sclera ist, wie bei a gesagt wurde, in eine cirkelförmige Falte gelegt, sie erscheint dem freien Auge vollkommen normal, und auch unter dem Mikroskope kann ich keine Erkrankung ihres Gewebes entdecken. Das ihr aufliegende lockere Zellgewebe ist aber ganz mit Krebsmasse infiltrirt, in ihm wurzelt die Aftersubstanz, und durch dasselbe wird die Sclera ringsum fest verbunden mit der Geschwulst, jedoch so, dass sich die Albuginea leicht und ohne Verletzung herausschälen lässt.

e. Die Hornhaut ist von dem im Texte geschilderten Verhalten.

f. Die Descemeti ist vollkommen wasserhell, mit zartem, getrübtem Pflasterepithele bedeckt, ohne Spur einer krankhaften Veränderung.

g. Die Regenbogenhaut ist missfarbig, etwas geschwellt, von

Krebsmasse in geringem Grade infiltrirt. Doch steht hier die hyaline Substanz der Masse nach weit zurück, und man findet zwischen einzelnen wenigen Bindefaserpaqueten eine ungeheure Menge von formloser grumöser Substanz, nur an den Objekträndern sieht man hier und da die Zacken und Spitzen der in Schollen gerissenen, strukturlosen, hyalinen Grundlage des Krebses. Alle diese Bestandtheile der erkrankten Iris sind stark durchmischt mit Pigment in Körnchen und vielgestaltigen Zellen und mit theils rostrothen, theils dunkelbraunen Haufen einer grumösen Substanz, in der sich häufig noch Klümpchen von zusammengebackenen, geschrumpften, theilweise im Zerfallen begriffenen Blutkörperchen finden, welche letztere also als hämorrhagische Herde zu betrachten sind. Gefässe finde ich keine, ebenso wenig Nerven.

h. Bis auf den Pigmentgehalt verhält sich der Aderhautspanner vollkommen wie die Iris.

i. Auch die Ciliarfortsätze lassen in ihrer Struktur keinen Unterschied von jener der Regenbogenhaut erkennen, sie sind mit Krebsmasse und Blutextravasaten infiltrirt. Sie sind in den Vordertheil der den hintern Bulbusraum erfüllenden Aftermasse eingesenkt, lassen sich aber leicht und ohne Zusammenhangstrennung herausheben.

k. Der vor der Aequatorialebene des Auges gelegene Theil der Aderhaut stimmt mit der Iris und den Ciliarfortsätzen überein, ist ganz so verändert, wie diese, die hintere Parthie der Choroidea ist aber um mehr als das dreifache der Norm verdickt, durchscheinend, zähe und der Sclera fest anhängend, so dass sie nicht rein von ihr lospräparirt werden kann. Sie ist offenbar von der gallertigen Krebsmasse durchdrungen geschwellt. Ihre Fasern sind ganz zu Grunde gegangen, man findet in ihr nur mehr jene hyaline Aftersubstanz, die hier keine Spur einer Faserung erkennen lässt, und nebst vielen, der Aderhaut zugehörigen Molekulen und Zellen von Pigment, eine sehr grosse Menge von theils lichten, theils dunkleren Körnchen und von geschrumpften, dunkel granulirten Kernen eingestreut enthält. Dazwischen trifft man häufig auf grössere und kleinere Häufchen rostgelber grumoser Masse, in der man nicht selten geschrumpfte Blutkörperchen unterscheiden kann. Also hämorrhagische Extravasate.

l. Die Innenfläche der alterirten Aderhaut wird ihrer ganzen Ausdehnung nach überzogen von der sehr gut erhaltenen, vollkommen wasserhellen, ungetrübten, an den dunklen Contouren ihrer Ränder und Falten erkennbaren Grenzhaut, deren die Iris überziehenden Vordertheil ich nicht finden kann.

m. Die Zonula fehlt, dürfte aber wahrscheinlich in der den Bulbus zum grössten Theile ausfüllenden Krebsmasse enthalten sein, denn die Ciliarfortsätze liegen unmittelbar auf Krebssubstanz auf.

n. Die Kapsel ist vollkommen in ihren beiden Hälften erhalten, wasserhell, ohne Spur einer Trübung, ihres Epithels beraubt.

o. Die Linse ist an ihrer Oberfläche in einen weissen grumosen Brei verwandelt, der Kern hat seine blätterige Textur bewahrt. Wegen der langen Einwirkung des Weingeistes lässt sich über das ursprüngliche Verhalten des Krystallkörpers nichts bestimmtes ermitteln.

p. Der Glaskörper fehlt gänzlich, an seiner Statt wird

q. der ganze Hinterraum des Bulbus von einem, seiner Form nach dem Glaskörper vollkommen entsprechenden Klumpen der zähen, gelblichen Grundsubstanz des Krebsgebildes erfüllt. Diese solide Masse erscheint hier vollkommen strukturlos, nirgends faserstreifig, mit Molekularmasse und Kernen der oft beschriebenen Arten dünne durchsäet. Das den Glaskörper ersetzende Neugebilde hat nach vorne eine der tellerförmigen Grube entsprechende Concavität, in der die Hinterkapsel eingebettet ist, ohne damit zusammenzuhängen. Rings um diese Höhlung lauft eine kreisförmig gekerbte Rinne, in der die Ciliarfortsätze eingesenkt sind, die Seitenflächen stossen allenthalben an die Aderhaut, welche letztere sich sehr leicht abziehen lässt, da zwischen beide die nicht alterirte Grenzhaut eingeschoben ist. Der Hinter-

theil spitzt sich zu, und geht durch das für den Eintritt des Sehnerven bestimmte Loch in der Sclera unmittelbar in das Mark des nervus opticus über, so dass es keinem Zweifel unterliegt, dass die im Hinterraum des Augapfels vorfindige Krebsmasse aus der Netzhaut hervorgewuchert sei, diese zerstört und den Glaskörper völlig verschwinden gemacht habe. Unmittelbar vor der Eintrittsstelle des Sehnerven findet sich in dem Parenchym der die Choroidalhöhle erfüllenden Masse eine rundliche Höhle von der Grösse einer kleinen Erbse, die mit einem rostfarbenen Brei erfüllt ist, welcher letzterer eine zähflüssige, wasserhelle Grundlage hat, in der nebst Punktmasse und vielen Kernen aller möglichen Gestalten noch eine grosse Menge rostrother Grumen und hier und da noch deutlich erkennbarer, klumpig zusammengebackener Blutkörperchen eingeschlossen werden.

r. Das Mark des Sehnerven ist röthlich grau, und in jeder Beziehung der auf der äusseren Wand des Bulbus wuchernden Aftermasse ähnlich, es ist in Krebsmasse verwandelt worden, ohne dadurch an Volumen gewonnen zu haben. Der in durchscheinende Krebssubstanz metamorphosirte Nervenstrang lässt sich sehr leicht von seiner Scheide trennen, ohne mechanische Verletzung lospräpariren. Die Scheide des Nerven ist um mehr als das Doppelte verdickt, von infiltrirter gallertiger Krebsmasse durchscheinend geworden, und hängt nach aussen mit der sie umgebenden Masse so fest zusammen, dass sich beide nur mit dem Messer von einander scheiden lassen. In der Substanz der Scheide findet man die strukturlose, hyaline, streckenweise faserstreifige, mit Molekulen und Kernen durchsäete Krebsmasse, innerhalb der in grossen Zwischenräumen einzelne, durch Krebsmasse auseinander gedrängte Bindefasern in lockeren Paqueten schön geschlängelt verlaufen. An einzelnen Stellen stösst man auf grössere und kleinere Häufchen alterirten Blutcoagulums.

179. So Mackenzie in seiner praktischen Abhandlung über die Krankheiten des Auges. Weimar 1832 S. 142 und Jacob in Dublin Hospital Reports vol. IV p. 232.

180. Medic. chir. Transactions. vol. II p. 216 et 225.

181. Zeitschrift für Ophthalmologie 2. Bd. S. 349.

182. Es betraf eine bei 40 Jahre alte Jüdin, deren Auge in toto ich aus Rücksichten verschiedener Arten nicht an mich bringen konnte, sondern mich begnügen musste, ein Stück der alterirten Cornea zu exstirpiren. Es war das linke untere Lid gänzlich consumirt, der entsprechende untere Orbitalrand abgefressen, blossgelegt, die untere Hälfte der Conjunctiva palpebrarum und die Thränencarunkel in ein ausgebreitetes Krebsgeschwür verwandelt, die untere Hälfte der Augapfelbindehaut aber erst im Stadio der knotigen Infiltration begriffen. Von hier aus breiteten sich die Knötchen an Grösse abnehmend ohne bestimmte Grenze auf die untere Hälfte der Cornea, welche trübe, etwas vorgebaucht, mit einzelnen Gefässchen durchzogen und von vielen grau-weissen und gelblichen Knötchen von Hirse- bis Hanfkorngrösse besetzt gefunden wurde. Von der Anamnese dieses Leidens konnte ich nichts in Erfahrung bringen.

183. Unter den 7 von mir untersuchten Fällen von Cornealcarcinom der genannten Arten waren 5 über die ganze Hornhaut ausgebreitet und einer bedeckte nur einen Theil derselben. Von diesen 6 sind 2, welche sich allein auf die oberflächlichen Schichten beschränken, während die hintere Hälfte der Hornhautdicke ganz gesund, ohne alle Infiltration geblieben ist, 4 hingegen, in welchen die oberflächlichen Schichten ganz oder zum Theile zerstört, verloren gegangen sind, während sich die tieferen bis zur Descemeti in abnehmenden Quantitätsverhältnissen mit Exsudat erfüllt finden. In dem letzten, siebenten Falle, ist die Cornea ihrer ganzen Dicke und Ausdehnung nach zerstört, die hintere Wand des Aftergebildes ist glatt, und mit der ganz unversehrten Descemeti überzogen, welche letztere ihre nor-

male Krümmung beibehalten hat und in ihren natürlichen Verbindungen geblieben ist, sodass die Vorderkammer in ihrer Gestalt und Grösse unverändert fortbesteht, es hat das Ansehen, als wäre die Hornhaut vorsichtig herauspräparirt und der dadurch gesetzte Substanzverlust mit Krebsmasse ausgegossen worden. Ein solcher Vorgang ist aus folgendem Falle ersichtlich:

a. Der Augapfel ist in seinem Volumen nur wenig verkleinert, er ist von vorn nach hinten etwas abgeplattet, und ähnelt so einem queren Ellipsoide. Seine Oberfläche ist uneben buckelig. Diese Form rührt her von einem ziemlich festen Aftergebilde, welches in Gestalt einer 3‴—4‴ dicken, knolligen Schale die Sclera ihrer ganzen äussern Oberfläche nach rings umgibt, und selbst bis auf die Cornea übergeht. Diese Aftermasse drückt den Bulbus zusammen und bestimmt so seine Gestaltveränderung. Sie besteht aus einem durchscheinenden, starren Stroma, das unter dem Mikroskope hyalinblättrig und schön wellig faserstreifig erscheint. Stellenweise sind die Fibrillen isolirt und haben dann ganz das Ansehen von Bindegewebsfasern, die in schön geschlängelten Bündeln verlaufen. In diesem Stroma eingebettet findet man eine minder consistente Masse, die sich fast ganz aus amorpher, körniger, grumoser Substanz und aus dunkel granulirten Kernen von der verschiedensten Gestalt bis zur faserigen Verlängerung zusammengesetzt erweist. Die Aftermasse sitzt in dem,

b. die Sclera nach aussen begrenzenden, lockeren Zellgewebe, ohne jedoch in die derberen Schichten der ersteren einzudringen, daher sie leicht loszuschälen ist. Nur am Vordertheile des äusseren Umfanges der Sclera hat ein im Innern des Bulbus wucherndes Aftergebilde deren Fasern auseinandergedrängt, und ist hier durch ein rundliches, 3‴ im Durchmesser haltendes Loch nach aussen vorgedrungen. Der Rand dieser Oeffnung ist nicht scharf, sondern man sieht sehr deutlich, dass die Krebsmasse im Umkreise des Loches durch Eindringen zwischen die Fasern der Sclera diese allmälig verdünnt habe, sodass der Rand der Oeffnung nur durch einige sehnige Balken angedeutet wird, die dem Rarificirungsprocesse des Scleralgewebes an jener Stelle noch Widerstand geleistet haben und nach aussen gedrängt worden sind. Am ganzen übrigen Umfange der Sclera ist deren fibröses Gewebe ganz normal erhalten.

c. Die Hornhaut ist mit Ausnahme ihres inneren Drittheiles ganz durchsichtig, von normaler Struktur. An ihrem inneren Umfange aber überschreitet die Krebsmasse in Gestalt eines $1\frac{1}{2}$‴ breiten und $\frac{1}{2}$‴ dicken Fortsatzes den Cornealrand und füllt einen in der Mitte ihres Kreishalbmessers befindlichen trichtrigen, durchbohrenden Substanzverlust gänzlich, sodass das an der äussern Oberfläche des Bulbus wuchernde Aftergebilde durch ein 1‴ im Durchmesser haltendes, rundliches Loch der Cornea mit dem die Bulbushöhle ganz ausfüllenden Markschwamme in unmittelbarer Verbindung steht. Die das Loch umgrenzende Hornhautsubstanz ist also in Gestalt eines Trichters abgesetzt, der seine Oeffnung nach vorn kehrt, und ganz mit Markmasse ausgefüllt ist. Objekte aus den äusseren Theilen dieses die trichterige Hornhautlücke stopfenden Aftergebildes lassen noch deutlich einzelne Fetzen der normalen, hyalinen, blättrigen, faserstreifigen Hornhautsubstanz erkennen, auf welchen sich aber sehr viele grumöse, mit Kernen vermischte Masse abgelagert hat. In dem die Hornhautlücke umgebenden, getrübten Hornhautparenchyme herrscht die faserstreifige, blätterige Textur der Cornea aber vor, und man sieht deutlich, dass die Trübung bedingt sei durch Infiltration einer granulirten, lichten, nicht grumösen, strukturlosen Masse zwischen die noch zusammenhaltenden Blätter der Hornhaut.

d. Die Descemeti deckt die ganze innere Oberfläche der noch erhaltenen Hornhautparthien, entsprechend dem Durchbruche der Cornea ist sie aber ebenfalls durchlöchert, und gestattet so den Austritt der Aftermasse aus dem Inneren des Bulbus. Sie ist ihrem ganzen Umfange nach wasserhell, ohne Spur einer Veränderung. Die fetzigen Ränder ihres Loches sind scharf und in der Aftermasse eingelöthet, nach vorn gestauet.

e. Die Regenbogenhaut liegt unmittelbar an der Descemeti an. Ihr Pupillartheil ist ganz in der die Hornhaut durchbrechenden Aftermasse zu Grunde gegangen. Der periphere Theil derselben aber ist deutlich atrophisch, matsch, und enthält in hyaliner, schmieriger Masse nur wenige Zellgewebsfaserbündel, viel körniges Pigment und feine Molekularmasse, deren Elemente sich häufig zu kernähnlichen Klümpchen aggregiren. Offenbar war die Iris bei dem Durchbruche der Hornhaut mit ihrem Pupillartheile vorgefallen und krebsig infiltrirt worden.

f. Der Aderhautspannmuskel und die Strahlenfortsätze lassen keinerlei Texturveränderung wahrnehmen. Letztere sind in das die Bulbushöhle ausfüllende Aftergebilde hineingedrückt, haben darin einen concaven Abdruck erzeugt, stehen mit demselben jedoch in keiner organischen Verbindung, obwohl sich

g. die Zonula als allenfälliger Isolator nicht als vorhanden darstellen lässt, diese scheint mit

h. der Linsenkapsel, der Linse und dem Glaskörper bei dem Durchbruche der Cornea ausgestossen worden zu sein.

i. Die Aderhaut ist ganz vorhanden mit Ausnahme eines Stückes, welches im Umfange dem, am äusseren vorderen Theile der Sclera gebildeten Loche vollkommen entspricht. Die diesem Durchbruche der Sclera anliegende Parthie der Choroidea ist auch von Markmasse durchsetzt und hier steht der den Bulbus von aussen umgebende Krebs mit jenem der Bulbushöhle in unmittelbarem Zusammenhange. Der vorhandene Theil der Aderhaut hängt an seiner inneren Oberfläche fest an an die Krebsmasse der Bulbushöhle, sein Pigment ist vermindert, und von seinen normalen Formelementen findet sich nur noch etwas an zellgewebsartigen Faserbündeln, an Kernen und molekularer Masse in einer hyalinen, strukturlosen Grundlage. So weit die Aderhaut reicht, ist

k. die Grenzhaut nirgends nachzuweisen, ihr Mangel ist der Grund der Verwachsung der Aderhaut mit der Krebsmasse. An der hinteren Fläche der Iris sind noch Fetzen derselben aufzufinden, diese Reste der Grenzhaut stellen dann auch die Ursache der leichten Ablösbarkeit der nicht vorgefallenen Regenbogenhautperipherie von der Markmasse her.

l. Von der Netzhaut ist keine Spur zu entdecken, sie ist ganz in der Markmasse untergegangen, welche die Augapfelhöhle ausfüllt, und ihrer Zusammensetzung nach ganz übereinstimmt mit jenem Aftergebilde, welches den Bulbus umgibt. Höchst wahrscheinlich hat sich dieser Krebs im Augapfel ursprünglich auf der Netzhaut erzeugt, sodass diese den Ausgangspunkt der Entartung bildete, und in Folge des stetigen Wachsthumes der Aftermasse endlich die Hornhaut borst und das Linsensystem sammt Glaskörper entleert wurde, worauf die Hornhautöffnung durch krebsiges Blastem geschlossen wurde; dass der Krebs der Bulbushöhle auf der Netzhaut wuchert, geht daraus hervor, dass derselbe durch das für den Sehnerven bestimmte Loch in der Choroidea mit dem von einer ganz gleichen Substanz ersetzten Marke

m. des Sehnerven selbst zusammenhängt. Dieses ist an seiner dem Bulbus zunächst gelegenen Parthie etwas verdickt, seine Nervenfasern sind ganz verschwunden und an deren Statt findet man nur Krebszellen und Krebskerne der bezeichneten Arten nebst Molekularmasse in hyaliner, schön faserstreifiger Grundlage. Die Scheide des Sehnerven ist unverändert, sie durchsetzt die den Bulbus umhüllende narbige Schale und hängt durch das ihr aufliegende lockere Zellgewebe unmittelbar mit der letzteren zusammen.

n. Die Bindehaut des Augapfels ist auf 3‴—4‴ im Umkreise der Hornhaut in Verlust gerathen, von der wuchernden Krebsmasse zerstört worden, diese liegt hier frei zu Tage. Der äussere Theil der Bindehaut ist erhalten und normal.

184. Ich führe im Folgenden einen Fall vor, in welchem das medullare Carcinom auf die Hornhaut allein beschränkt war. Es ist ein altes Wein-

geistpräparat, das auf der Wiener Augenklinik seit lange begraben liegt. Ich sage: begraben liegt, weil anders es nicht begreiflich wäre, wie seit Decennien über die Möglichkeit eines primären Vorkommens des Krebses in der Hornhaut gestritten oder doch wenigstens Zweifel erhoben werden können.

a. Der Augapfel ist in Grösse und Gestalt unverändert. Mit Ausnahme der Hornhaut sind alle Bestandtheile desselben im Zustande völliger Normalität.

b. Von der Hornhaut sind nur die hintersten Schichten erhalten, Objekte aus den der vollkommen normalen Descemeti unmittelbar anliegenden Lamellen erscheinen unter dem Mikroskope theils als völlig hyaline, strukturlose, äusserst feine, faltige Blätter, theils aber als hyaline Blätter, in denen die der Cornea eigenthümlichen, überaus zarten, lichten, engwellig und parallel neben einanderstreichenden Fasern sehr ausgezeichnet nachweisbar sind. Je mehr man aber in der Dicke der Hornhaut nach vorne dringt, desto mehr fremdartige, trübe Masse ist zwischen die Blätter eingestreut, und die vordere Hälfte der Cornealschichten ist ganz untergegangen in der Aftersubstanz, welche, aus dem Parenchyme der Cornea hervorwuchernd, in Gestalt eines querelliptischen, 1″ langen, $\frac{1}{2}$″ breiten und $\frac{1}{3}$″ dicken Tumors mit drüsig warziger Oberfläche und dickem wulstigen Rande die Vorderfläche des Bulbus ganz überdeckt. Da diese Geschwulst nur im Bereiche der Cornea mit dem Bulbus zusammenhängt und die Durchmesser der ersteren jene der letzteren weit überbieten, erscheint die Aftermasse halsartig eingeschnürt, und in dem zwischen ihrem hinteren Umfange und der vorderen Convexität des Bulbus gebildeten Spalte findet man die ganz normale, durchaus nicht infiltrirte Augapfelbindehaut, und unter ihr die völlig unveränderte Sclera, deren scharfer Rand in den Halstheil der Geschwulst hineinragt, ohne mit ihm im Zusammenhange zu stehen. Die mikroskopische Untersuchung der gelblich-weissen, käsigen, durch lange Aufbewahrung in starkem Weingeiste offenbar sehr veränderten Geschwulst ergibt als Hauptbestandtheil eine dunkle grumöskörnige Masse, in der eine Unzahl freier Zellenkerne aller möglichen Gestalten, eine Menge Epithelialplatten mit Kernen, einzelne Pigmenthäufchen und viele, paquetweise zusammen verlaufende, geschwungene Zellgewebsfäden, stellenweise auch Parthien einer starren, fein faserstreifigen Masse. In der zwischen die Corneallamellen eingelagerten Aftersubstanz fehlt das grumöse Aussehen, sie erscheint mehr gleichmässig, feinkörnig, strukturlos, nur stellenweise faserstreifig.

185. Lehre von den Augenkrankheiten 2. Bd. S. 233.

186. Citirt in Schön's Handbuch der pathol. Anatomie des Auges S. 180. Er betraf einen 65jährigen Mann, an dessen Hornhaut ein schwammartiger Auswuchs von dem Ansehen und der Consistenz der Gehirnmasse wucherte, und, nach einer Entzündung entstanden, mit Auflockerung der ganzen mittleren Substanz der Cornea verbunden war. Er verschwand nach und nach und hinterliess eine Narbe.

187. Himly (Ophthalm. Beobachtungen und Untersuchungen. Bremen 1801. p. 118) beschreibt einen Fall, in welchem Cornea und Sclera überall mit kleinen, stecknadelkopfgrossen Wärzchen besetzt waren, deren jedes einen dunkelrothen Punkt in der Mitte hatte und welche bei jeder Reizung des Auges blutroth wurden. Zwischen ihnen waren blutig injicirte Gefässe. Nebstbei war ein Lippen- und Nasengeschwür vorhanden, welches Himly ausdrücklich für einen Lupus exedens erklärt, so dass es scheint, als gehöre dieser Fall hierher.

188. Pruner (die Krankheiten des Orients. Erlangen 1837), Riegler (die Türkei und deren Bewohner. Wien. 2. Thl.), vor allen aber Danielsen und W. Boeck (Traité de la Spedalsked ou Elephantiasis des Grecs, traduit en français p. L. A. Casson. Paris 1848) haben vortreffliche Abhand-

lungen über diese Krankheitsform des Auges geliefert; was ich nicht durch eigene Anschauung auf der Klinik des Herrn Prof. Hebra eruiren konnte, entlehne ich diesen Werken.

189. Diese höchst wichtigen Bereicherungen der Wissenschaft verdankt man ausschliesslich den Untersuchungen Danielsen's und W. Boeck's. Nach denselben ist Verschwärung der Hornhaut extrem selten (l. c. p. 271), eine Ausnahme, Atrophie im eigentlichen Wortsinne die charakteristische Form. Riegler (l. c. p. 110) erklärt aber Verschwärungen der Hornhaut als ein häufigeres Vorkommniss. In welchem Verhältnisse diese Verschwärung zu dem Leiden der Nervencentra stehe, ist nicht ermittelt. Sicher steht jedoch, dass sie auf wahre Exsudation rasch schmelzender Produkte zurückzuführen sei, sofort trotz der eclatanten Affektion des Ganglion Gasseri weder als Malacie noch als Brand betrachtet werden könne, denn es gehen ihr immer sehr reichliche Ausschwitzungen schmelzender Exsudate in das Innere des Augapfels voran, sodass die Phthise der Cornea nur als Theilerscheinung einer Schmelzung sämmtlicher Gebilde des Bulbus durch Produkte in die Wahrnehmung tritt, welche nach Aussage der genannten Schriftsteller von dem eigentlich lupösen Exsudate sehr verschieden sind.

190. Danielsen und W. Boeck (l. c. p. 202).

191. L. c. S. 201.

192. Nach Fr. Krause's Bericht über die auf Herrn Prof. Hebra's Klinik und Abtheilung im Jahre 1850 behandelten Fälle (Zeitsch. der Gesellschaft der Aerzte in Wien 1851, 1. Bd. S. 468) waren unter 38 Individuen nur einige, in welchen sich Scrofulosis nachweisen liess, in der Mehrzahl der Fälle aber war keine begründende Dyscrasie ersichtlich. Die Syphilis modificirte den Lupus durch die den Syphiliden im Allgemeinen zukommenden Charaktere.

193. Liegt das Neugebilde der vorderen Hornhautfläche auf, so wechseln die von ihm ausgehenden Strahlen bei ihrem Eintritte in die durchsichtige Hornhautsubstanz nicht das Medium, es fällt bei der Berechnung der dioptrischen Verhältnisse demnach die vordere Fläche der gesunden, dem Flecke unterliegenden Hornhautsubstanz ganz weg, der Abstand der hintern Fläche des Leucoms fungirt als Distanz des leuchtenden Objekts von der ersten lichtbrechenden Fläche, d. i. von der hinteren Cornealwand. Ist das Leucom ein oberflächliches, und legt man dem mathematischen Calcul Stampfer's Formeln und die in Nota 13 angegebenen Werthe zu Grunde, so findet man, dass die von dem Leucome ausgehenden Strahlen unter Winkeln in die Vorderkammer treten, als kämen sie von einem Objekte, welches 3‴.98 vor der Hinterfläche der Hornhaut gelegen ist, denn

$$f = (1 - m)\, r - md = -0.2512;\ F = -3‴.98.$$

Die Strahlen fallen also divergent auf die Linsenvorderfläche, und werden hier, wie die Anwendung desselben Calculs auf die dioptrischen Verhältnisse des Krystallkörpers ergibt, so gebrochen, dass ein scheinbares Bild der Neoplasie 19‴ vor der hinteren Kapsel entworfen wird. Die Netzhaut empfängt also die Strahlen von einer Cornealneoplasie in Richtungen, als kämen sie aus einem, bei 16‴ vor der Cornea gelegenem Objekte. Es ist nun in Bezug auf die Linse $\frac{1}{\alpha} = \frac{1}{p} - \frac{1}{a}$ wo a den Abstand des scheinbaren, von der Cornealhinterfläche entworfenen Bildes, p die Linsenbrennweite und α die Vereinigungsweite der auffallenden Strahlen bedeutet. Weil $p > a$ und sofort $\frac{1}{a} > \frac{1}{p}$ so ist ersichtlich, dass α desto kleiner werden müsse, je mehr das scheinbare Bild des Leucoms hereinrückt, und da dieselben Ausdrücke für die Brechung in der Hornhaut gelten, ist es klar, dass die von dem Leucome ausgehenden Strahlen sich um so näher

der Hornhaut zu vereinigen scheinen werden, je tiefer die Neubildung in das Parenchym der Hornhaut eindringt.

194. Die Distanzveränderungen des scheinbaren Bildes des Leucoms von der Hornhaut in Folge der Accommodationsbewegungen im Inneren des Auges sind so geringe, dass die Abnahme der Stärke der Erleuchtung des Zerstreuungskreises mit der Höhe des Lichtkegels in Bezug auf die Empfindlichkeit der Netzhaut ganz vernachlässigt werden kann.

195. Ich nehme der leichteren Berechnung wegen die Ebene des Leucoms, seines scheinbaren Bildes, der Pupille und der Netzhaut als einander parallel und auf der optischen Achse senkrecht stehend an, und rechtfertige diese Annahme durch den Umstand, dass, wie sich später von selbst ergibt, gerade die der optischen Achse am nächsten gelegenen Punkte in Bezug auf die Beeinträchtigung des deutlichen Sehens am wichtigsten werden. Unter dieser Voraussetzung ist es nun leicht begreiflich, dass sämmtliche Lichtkegel, welche, von dem scheinbaren Bilde der Neubildung ausgehend, die Netzhaut treffen, schiefe sein werden, mit Ausnahme desjenigen, dessen Scheitel ein in der optischen Achse des Auges gelegener Punkt des scheinbaren Bildes ist. Es sei nun Fig. II. OO die verlängerte optische Achse, y ein Punkt in dem scheinbaren Bilde des Cornealfleckes, gh die Pupille und ik die Basis des Lichtkegels auf der Netzhaut. Man fälle aus y eine senkrechte Linie auf die Basis des Kegels gyh, welche die Höhe u des Kegels ausdrückt. Es ist nun tang. $\beta = \frac{u}{ag}$

Bleibt die Entfernung des scheinbaren Bildes y, und somit u, sowie die Weite der Pupille gh constant, so ist leicht ersichtlich, dass der Winkel β umso mehr wachsen müsse, je mehr ag abnimmt und da $ag = hg - ys$, so muss β wachsen, wenn ys wächst. Da nun $\beta = o$ und tang. $o = \frac{yb}{ib}$ so muss, weil yb constant ist, ib abnehmen, wenn ys zunimmt; es muss $= 0$ werden, wenn tang. $\beta = \infty$ ist, d. h. wenn $\beta = R$ wird, es muss negativ werden, wenn β grösser als R wird.

Um nun zu finden, wie ein Punkt des scheinbaren Bildes der Cornealneubildung von der nach Vorne verlängerten, optischen Achse entfernt sein müsse, auf dass eine Seite seines Strahlenkegels die Netzhaut in dem optischen Centrum schneide, sei wieder (Fig. III) OO die optische Achse mit ihrer Verlängerung, y ein Punkt des scheinbaren Bildes, ys sein Abstand von OO, ab der Halbmesser der Pupille ac und iyk der von y ausgehende Strahlenkegel.

Es ist nun $ys = \frac{ab \,.\, is}{ib}$

Nimmt man nun mit Krause das in dem Glaskörper gelegene Stück der optischen Achse im Mittel gleich 5‴.8, und berechnet man die Achse der Linse mit 2‴.1, jene der Kammer = 1‴.1, und jene der Cornea = 0‴.4, so ergeben sich mit Rücksichtsnahme auf Nota 193 die Werthe is nahezu gleich 25‴, ib aber = 8‴. Ist nun der Halbmesser der Pupille = 0‴.3, so ist ys = 2‴.187. Es müssen sofort alle Strahlenkegel, welche von Punkten des scheinbaren Bildes ausgehen, die weiter entfernt sind von der verlängerten optischen Achse, als 2‴.187, jenseits des Netzhautfleckes auffallen und können das deutliche Sehen nicht beeinträchtigen. Auf dieselbe Weise lässt sich für ab = 0‴.75 unter den angeführten Relationen der Werth für ys = 2‴.34 finden.

Es kommt nun darauf an, die Distanz jener Elemente in dem Cornealneugebilde von der optischen Achse zu erörtern, welchen Elementen eben die berechneten Punkte in dem scheinbaren Bilde entsprechen.

Da es sich hier sicherlich um Elemente handelt, welche der Achse der Cornea sehr nahe liegen, kann man in jenem Lichtkegel, welcher durch die

Brechung der Strahlen an der Hinterfläche der Cornea entstanden, mit der Basis auf die vordere Linsenfläche fällt, ohne merklichen Fehler zu begehen, einen Hauptstrahl annehmen, d. h. einen Strahl, der, das Centrum der Linse passirend, an deren vorderen und hinteren Wand nahebei parallele Trennungsflächen trifft, also ungebrochen durchgeht. Ist nun (Fig IV) y die Spitze jenes Kegels, dessen eine Seite den gelben Fleck schneidet, und ist ys = 2‴.187, ist ferner o′ das optische Centrum der Linse und n der Mittelpunkt der vorderen Cornealfläche, so ist, weil yo′ den Hauptstrahl vorstellt,

$$mn = \frac{ys \,.\, no'}{o's} = 0‴.31, \text{ d. i.}$$

Strahlenkegel, welche von einem, über 0‴.31 von dem optischen Centrum der Cornealvorderfläche entfernten neoplastischen Elemente ausgehen, treffen nicht mehr den gelben Netzhautfleck und können sofort das deutliche Sehen nicht mehr beeinträchtigen. Bei einem Pupillenhalbmesser von 0‴.375 und stetiger Accommodationsweite für die Ferne werden bereits Strahlenkegel, welche von einem über 0‴.166 von dem Centrum der Cornealvorderfläche entfernt liegenden Elemente der Neubildung kommen, jenseits des gelben Netzhautfleckes auffallen.

Es ist aber auch (Fig. III)

$$ib = \frac{ab \,.\, is}{ys}$$

es muss demnach der Lichtkegel, welcher von einem gegebenen excentrischen Elemente der Cornealneoplasie ausgeht, die optische Achse um so früher vor der Netzhaut schneiden, und sofort seine Basis um so entfernter von dem optischen Mittelpunkte der Netzhaut auffallen, je mehr sich die Pupille verengt, und je mehr das scheinbare Bild der Neoplasie der Cornealvorderfläche rückt, je näher also die Neubildung der hintern Cornealfläche gelegen ist, und für je kürzere Distanzen sich das Auge accommodirt.

196. Arlts (die Krankheiten des Auges 1. Thl. S. 260) Behauptung, dass bei Annäherung des Gegenstandes mehr Lichtstrahlen neben dem Hornhautflecke vorbei zur Netzhaut gelangen, ist richtig. Die Schlussfolgerung aber, welche Arlt daraus macht, nämlich dass die Deutlichkeit der Wahrnehmung wachsen muss, verstösst gegen die Grundbegriffe der Optik, denn wenn auch die von einem Objekte zum Auge gelangende Lichtmenge im umgekehrten quadratischen Verhältnisse zur Entfernung abnimmt, so nimmt auch in eben diesem Verhältnisse der Flächeninhalt des Netzhautbildes ab, die Erleuchtung eines bestimmten Flächenmaasses des Netzhautbildes, der scheinbare Glanz bleibt derselbe in jeder Entfernung, nur die Grösse der Neoplasie und des durch dieselbe bedeckten Theiles der Pupille modificirt den scheinbaren Glanz der Netzhautbilder äusserer Objekte.

197. Es ist (Fig. II)

$$ik^2 = \frac{gh^2 \,.\, yb^2}{ya^2}$$

es wächst der Flächeninhalt der Kegelbasis bei gleichbleibender Pupillenweite, je näher das scheinbare Bild der Neoplasie der Pupille rückt. Durch die Accommodation des Auges für die Nähe rückt Linse und Pupille vorwärts. Allein da ya^2 bei den Accomodationsbewegungen des Auges in einem weit grösseren Verhältnisse abnimmt, als yb^2 zunimmt, ist leicht ersichtlich, dass das aus dem Punkte y ausgehende Licht auf eine um so grössere Fläche der Netzhaut vertheilt werden müsse, je näher das scheinbare Bild der Neoplasie zur Cornea rückt. Es wächst nun im umgekehrten quadratischen Verhältnisse mit yb^2 die Erleuchtungsintensität der Kegelbasis ik^2, diese Zunahme der Erleuchtungsintensität kann also nur durch Verkleinerung von gh^2, durch Verengerung der Pupille aufgehoben werden.

198. Es sei (Fig. V) oO die verlängerte optische Achse des Auges,

ab sei der Durchmesser des scheinbaren Bildes der centralen Neoplasie, welches durch den dioptrischen Apparat vor der Vorderfläche der Hornhaut entworfen wird, es sei ferner cd die Pupille, und ef der Durchmesser der von der Neoplasie durch zerstreutes Licht erleuchteten Netzhautparthie, af und be stellen die längeren Seiten der von a und b ausgehenden schiefen Strahlenkegel vor, ag ist parallel zu oO und steht senkrecht auf ef. Ist nun cd = 1‴.4, ab = 3‴.5, oq = 16‴.8 und qr = 8‴, so ist tang. $\beta = \frac{ah}{\frac{1}{2}\,dc + hq} = 2\,\frac{oq}{dc + ab} = 6‴.857$. Es ist aber pq = tang. β.dq = 7‴.799, folglich op = 12‴.

Es ist nun, weil apb $\backsim$ epf, ef $= \frac{ab\ (pq + qr)}{op} = 3‴.73$.

Projicirt die Netzhaut ihre Eindrücke in einer durch den Kreuzungspunkt der Sehstrahlen gelegten geraden Linie, und liegt dieser Kreuzungspunkt nach Volkmann (Neue Beiträge zur Physiologie des Gesichtssinnes. Leipzig 1836. S. 33) 5‴.592 hinter dem optischen Mittelpunkte der Cornealvorderfläche, also 3‴.8 vor dem gelben Flecke in der optischen Achse, so ist mit Zugrundlegung der Krause'schen Messungen und der obigen Werthe leicht zu berechnen, dass ein auf 10 Zoll von der Cornealvorderfläche entfernter Gegenstand über 10 Zoll Durchmesser haben müsste, auf dass Theile seines Netzhautbildes jenseits der von der Neoplasie erleuchteten oder respective beschatteten Parthie der Retina fallen, und sofort so wahrgenommen werden könnten, wie mit freiem Auge.

199. Die Berechnung der Zu- oder Abnahme dieser Zone an Breite ist nach unsern gegenwärtigen Kenntnissen nur annäherungsweise auszuführen. Es fallen nämlich die Achsenstrahlen und die Hauptstrahlen der von jedem Elemente der Neoplasie ausgehenden und zur Netzhaut gelangenden Strahlenkegel nicht zusammen. Es sei (Fig. VI) AA die Hornhaut, BB die Linse, II die Iris und RR die Netzhaut, OO die verlängerte optische Achse des Auges, ω der Mittelpunkt der vordern Cornealfläche, F der optische Mittelpunkt der Linse und x der optische Mittelpunkt ihrer Vorderfläche. Ist nun mn ein centraler Cornealfleck, of das von der Cornealfläche entworfene scheinbare Bild und rs das scheinbare Bild, welches durch die Brechung der von o, q und f ausgehenden Strahlenkegel in der Linse erzeugt wird, so sind rb und sa die Achsenstrahlen der Kegel urz und lsy, ihre Hauptstrahlen sind aber rd und sc. Nennt man nun $\omega F = a$; $qF = \alpha$ und $tF = \alpha'$; die relative Brennweite der Cornea = p und jene der Linse = p_1, so ist

$$\frac{of}{mn} = \frac{\alpha}{a} \text{ und weil } \alpha = \frac{ap}{a - p}$$

$$\text{so ist } \frac{of}{mn} = \frac{p}{a - p}$$

$$\text{Es ist ferner } \frac{rs}{of} = \frac{\alpha'}{\alpha} \text{ und}$$

$$\text{weil } \alpha = \frac{ap}{a - p} \text{ und } \alpha' = \frac{\alpha p_1}{\alpha - p_1}$$

so ist

$$\frac{rs}{mn} = \frac{(\alpha p_1)\,(a - p)\,p}{(\alpha - p_1)\,(ap)\,(a - p)} = \frac{p_1}{\alpha - p_1}$$

$$rs = mn.\ \frac{p_1}{(Fq - p_1)}$$

Da nun p_1 constant ist, so muss die Grösse des scheinbaren Bildes rs wachsen, wenn der Durchmesser der Neoplasie wächst, und weil $Fq < p_1$,

so muss rs abnehmen, wenn Fq verkleinert wird. Indem nun $\frac{1}{Fq} = \frac{1}{p} - \frac{1}{tF}$ und $\omega F < p$, also $\frac{1}{p} < \frac{1}{\omega F}$, so muss $\frac{1}{Fq}$ kleiner werden, wenn $\frac{1}{\omega F}$ abnimmt, d. h. es wächst Fq, wenn ωF wächst, und rs muss verkleinert werden, wenn ωF verkürzt, das heisst die Linse durch den Accommodationsapparat nach vorne geschoben, das Auge für nähere Distanzen accommodirt wird.

Weil nun $cd = \frac{rs \cdot eF}{tF}$ ist, und weil rs sich in eben dem Verhältnisse kleiner wird, als tF abnimmt und gleichzeitig eF wächst, ist leicht ersichtlich, dass die Grösse der von den Hauptstrahlen der Cornealneubildung getroffenen Netzhautparthie nie allein von mn abhänge und von den Accommodationsbewegungen der Linse ganz unabhängig sei.

Allein die Hauptstrahlen bestimmen nicht die Grösse der von sämmtlichen Elementen der Neubildung erleuchteten Netzhautparthie, sondern die Achsenstrahlen rb und sa der äussersten Kegel urz und lsy.

Da nun tF und rF als Hauptstrahlen ungebrochen durch die Linse durchgehen und unter allen Umständen einen gleichen Winkel rFt einschliessen, kann man eine aus x auf rF gezogene, senkrechte Linie xx′ als eine, für alle Accommodationsweiten constante Grösse bezeichnen. Es ist aber

$$\sin. x' r x = \frac{xx'}{rx}$$

es muss daher der Winkel, den die Hauptstrahlen mit den Achsenstrahlen der Kegel einschliessen, um so grösser werden, je kürzer rx wird, je näher das scheinbare Bild rs der Linse rückt. Vernachlässigt man die geringe Grösse von dd′, so findet man

$$db = \frac{(rx . \sin. x' rx)\ rb}{rx} = rb . \sin. x' rx.$$

Es ist also der Durchmesser der von sämmtlichen Elementen der Cornealneubildung aus erleuchteten oder beschatteten Netzhautparthie 2 (ed + db) bei völliger Unabhängigkeit von der Weite der Pupille um so grösser, je weiter die Linse nach vorne rückt und je grösser sin. x′ r x wird, das heisst, je mehr rs hereinrückt, mit einem Worte: ab wächst mit der Verkürzung der Accommodationsweite. Denkt man sich aus h eine senkrechte Linie auf rF gezogen, so ist leicht ersichtlich, dass auch die Breite der Zone wachsen müsse bei constanter Pupillenweite, wenn sin. Frh wächst und hu zunimmt, also wenn sich das Auge für nähere Distanzen accommodirt. Da aber bei Verkürzung von tx sin. Frh in einem grösseren Verhältnisse wächst, als Frx, so ist ersichtlich, dass bei Hereinrückung von rs die Breite der Zone zunehmen müsse, trotzdem der Durchmesser von ab wächst.

Es ist aber auch leicht einzusehen, dass die Breite der Zone mit der Weite der Pupille wachsen müsse, während der Durchmesser der von allen Elementen der Neoplasie beleuchteten Netzhautparthie ein gleicher bleibt.

200. Es wird hoffentlich Niemanden beifallen, zu behaupten, dass bei seitlicher Stellung eines Objektes auch die von zerstreutem Lichte getroffene Netzhautparthie seitlich fallen, und sofort die Wahrnehmung der seitlichen Objekte beeinträchtigen werde. Das zerstreute Licht fällt bei jeder Stellung des beleuchtenden Körpers auf dieselben Netzhautparthien, die unregelmässige Zerstreuung involvirt schon den Begriff der Unabhängigkeit des betreffenden Lichtes von der Stellung des leuchtenden Objektes. Jener Lichtantheil, welcher bei seitlicher Stellung der Objekte nach den Gesetzen der Brechung abgelenkt wird, ist durchgelassenes, nicht zerstreutes Licht, er vermittelt die Wahrnehmung des Objektes, er stört sie nicht.

201. Die Krankheiten des Auges 1. Bd. S. 263.

202. Lehre von den Augenkrankheiten 2. Bd. S. 76 u. s. f.

203. Arlt die Krankheiten des Auges 1. Bd. S. 129 und 255.

204. Die Blennorrhoe im Menschenauge. Gratz 1841.

205. Virchow und Reinhardt's Archiv 1. Bd. S. 177.

206. Pellier scheint nach Desmarres (Ann. d'ocul. vol. X p. 1) der Erfinder gewesen zu sein und erzählt mehrere Fälle von Heilung.

207. Himly (die Krankheiten und Missbildungen des m. A. 2. Bd. S. 24) sah in Folge des Offenstehens der Augen bei Cholera die Cornea und Sclera, letztere derart eintrocknen, dass die Aderhaut durchschien und schwarze Flecken entstanden, wie selbe an den offenen Augen der Todten so häufig gesehen werden.

208. Himly l. c. erzählt einen Fall von Xerose nach Zerstörung der Lider durch Syphilis.

209. W. C. H. Weber aus Giessen hat in seiner Dissertation über die Xerosis conjunctival. 1849 eine grosse Anzahl derselben zusammengestellt und mit einem eigenen Falle vermehrt. Arlt (die Krkhtn. des Auges 1. Bd. S. 126) bringt gleichfalls einen neuen Fall.

210. Prakt. Abhdlg. über die Krkhtn. des Auges. Weimar 1832. S. 86.

211. Anfangsgründe der Wundarzneikunst 3. Bd. S. 156.

212. Lehrb. der gesammten Entzündgn. etc. 1846. S. 313.

213. Clemens diss. sist. corneae monograph. Gott. 1816.

214. Journal für Chirurg. und Augenheilkde. 3. Bd. S. 30. Es sind zwei Fälle, in denen auf der Vereinigungsstelle zwischen Cornea und Sclera eine blassrothe (dieses stimmt ganz mit meiner Vermuthung der narbigen Natur vieler sogenannter Cornicula überein, Verf.), scharf begrenzte, fest aufsitzende, an der Oberfläche glatte, $^1/_3$ Zoll breite, 2‴ hohe Geschwulst von warzenähnlichem Ansehen, die seit der Geburt bestand und bei der chemischen Analyse am meisten (!?) mit Epidermis übereinstimmend gefunden wurde.

215. Archiv f. physiol. Heilkunde von Roser und Wunderlich. 1846. 2. Heft. Szokalski sah bei einer alten Frau einen $1^1/_2$‴ im Durchmesser haltenden und mehr als 2‴ hohen Fleck, den er durch gestörte Abschuppung und sofortige Anhäufung der Epithelialschichten der Hornhaut entstanden erklärt.

216. Dictionaire de med. p. 106 und Desmarres Traité etc. p. 352.

217. Durch die Vereinigung der Xerosis glabra mit der ständigen Entwickelungsform des Pannus crassus, welche Ammon (Zeitschrift f. Ophthalmologie 3. Bd. S. 235) auch als Symblepharon anterius totale aufführt, unter Einem und demselben Namen erklärt sich nun Beer's (Lehre von den Augenkrkhtn. 2. Bd. S. 46) Ausspruch, nach welchem jene Augenentzündungen, welche den Xerophthalmus bedingen, fast immer in traumatischen, namentlich chemischen Verletzungen begründet sind. Die eigentliche Xerose geht viel häufiger aus den chronischen Ophthalmien der alten Schule, namentlich dem Trachome hervor.

218. Ammon hat in seinen „klinischen Darstellungen der Krkhtn. des menschl. Auges“ Berlin 1838 1. Thl. Tafel I Fig. 19 und 21 eine solche Form des Xerophthalmus abgebildet.

219. In Folge häufig wiederholter herpetischer Processe mit gruppigen Efflorescenzen hatte sich eine bei 5‴ Durchmesser haltende und bei 1‴ dicke, rundliche Neoplasie von der im Texte geschilderten Art gebildet, welche zur Hälfte auf dem äusseren Theile der Cornea aufsass, zur Hälfte

aber von der mächtig verdickten nachbarlichen Parthie der Bindehaut formirt wurde. Eine Anzahl weisser, und weiss-grauer, harter Knötchen und sehnenähnlicher, etwas eingezogener Streifen war in das unstreitig bindegewebige Gefüge eingelagert. Der auf die Cornea fallende Randtheil war mit einem $^1/_2$‴—1‴ breiten Epithelialflecke eingesäumt, die der Conjunctiva zugehörige Portion der Peripherie erschien zackig und aus den Zacken traten grössere Gefässe in Bündeln, welche in fast gerader Richtung der Uebergangsfalte zuliefen.

220. Lehre von den Augenkkhtn. 2. Bd. S. 678.

221. Zeitschrift f. Ophthalm. 3. Bd. S. 235.

222. So sah ich bei einem Studirenden der Theologie in Folge einer vor 2 Jahren erfolgten Verbrennung mit Pulver das untere Augenlid seiner ganzen Ausdehnung nach an den Bulbus angewachsen. Unmittelbar von dem inneren Cantus des Lides zog sich eine $^1/_2$‴ dicke, laxe, in Falten aufhebbare, röthliche, durchscheinende, mit zahlreichen Gefässen durchsetzte Haut auf die Cornea hinüber, dieselbe bis auf eine rundliche Parthie von dem Umfange einer Zuckererbse überziehend. Nachdem durch Einführung von Bleidraht der grösste Theil der Verwachsung gelöst war, wurde die Neubildung von der Hornhaut abgetragen. Sie bestand aus lauter Bündeln schön geschlängelter Bindegewebsfasern, die sich mannigfaltig interferirten. Dazwischen verzweigte Gefässe, theilweise mit Blutkörperchen angepfropft. Kerne selten, Zellen fehlten ganz, nur Molekularkörnchen und deren Aggregationen zu kernähnlichen Klümpchen fanden sich in der hyalinen Grundsubstanz. Die Oberfläche deckten zahlreiche Schichten von Epithelialzellen, grösstentheils von gestrekter, keulenförmiger Gestalt.

223. Traité des mal. d. yeux p. 352.

224. Ich sah bei einer 40jährigen, schwächlichen Frau aus einer mit einem Stücke Holz gerissenen, penetrirenden Cornealwunde, in die ein beträchtlicher Theil der Iris vorgefallen war, und welche sich nach und nach auf eine etwas vertiefte, fast strichförmige, 1‴ lange, trübe Narbe zusammengezogen hatte, eine erbsengrosse, rundliche, polypenähnliche, röthliche, weiche, leicht blutende Geschwulst hervorwachsen, welche an einem zwirnsfadendicken, 4‴ langen Stielchen beweglich hing. Die mikroskopische Untersuchung der mittelst der Scheere exstirpirten Neubildung ergab oberflächlich polyedrische, dunkel granulirte Zellen mit 1—3 Kernen, die erst bei Behandlung mit Essigsäure deutlich hervortraten. Tiefer im Parenchyme fand ich gestreckte Zellen und Kerne, eingehüllt in eine fast ganz hyaline Intercellularsubstanz, in welcher sich hier und da eine parallel und gerade ziehende, lichte Faserung erkennen liess. Eine Unzahl blasser Blutkörperchen waren theils frei, theils in schlauchähnlichen, wenig verzweigten, häufig blind mit 2—3 Spitzen endenden Gefässräumen eingelagert.

225. Wardrop (Morbid anat. of the hum. eye. vol. I cap. 4 S. 29) sah nicht selten bei neugeborenen Kindern fleischige Auswüchse auf der Conjunctiva und auf der Cornea. Er führt auch mehrere, anderen Schriftstellern entlehnte Fälle von solchen Auswüchsen an. Er betrachtet sie zum Theile als Nävi, zum Theile als fungöse Massen.

226. Die Angiectasien. Leipzig 1808 S. 30. Leider ist dieses Werk mir nicht zur Hand und ich kann daher blos Vermuthungen der vagesten Art aufstellen.

227. Schön (Hdbuch. der path. Anat. des Auges 1828 S. 180) führt einen Fall von Fischer an, in welchem ein knorpelartiger Auswuchs nur an einer Stelle mit der übrigens gesunden Hornhaut in Verbindung stand. Ein zweiter Fall von Mohrenheim zeigte eine knorpelharte, erbsengrosse Geschwulst, welche nach einer heftigen Augenentzündung entstanden, die

untere Hälfte der Hornhaut bedeckte, und mit dicken Blutgefässen umsponnen war.

228. Solche Beobachtungen sind veröffentlicht worden von: Wardrop (Morbid anat. of the hum. eye 1808 vol. I p. 32). Er sah bei einem 50jährigen Manne eine angeborene, von der Bindehaut bedeckte weiche Geschwulst, die, auf der Cornea sitzend, 12 lange und dicke Haare trug, die gleichzeitig mit den Barthaaren im 17. Lebensjahre sich entwickelt hatten. In einem anderen Falle waren bei einem 10jährigen Knaben aus einem weichen glänzenden Tumor der Hornhaut 2 Haare hervorgesprossen. — Cazelles (Journ. de med. Tom XXIV. p. 332) sah ein aus der Cornea hervorwachsendes Haar immer wieder sich bilden, so oft es ausgerissen wurde. — Lerche (Vermischte Abhdlg. aus dem Gebiete der Heilk. etc. Petersb. 1823 p. 199) beobachtete eine runde, erbsengrosse, weiche, schwammartige, röthliche Geschwulst, zum Theile auf der Cornea, zum Theile auf der Bindehaut sitzend, aus der viele einzeln stehende, einen halben Zoll lange, dicke, schwarze borstenartige Haare hervorwuchsen und zwischen den Augenlidern herausragten. Die Neubildung soll angeboren gewesen sein. — Ryba (Dusensy Diss. über die Krankheiten der durchsichtigen Hornhaut. Prag 1833 S. 63) sah zwei Fälle ähnlicher Art. Es waren rundliche, beträchtlich über das Niveau der Cornea hervorragende Geschwülste von dichter, gleichförmiger Struktur ohne sichtbare Gefässverzweigung und ohne bemerkbare Fettabsonderung, welche das Ansehen der äusseren Haut darboten, nur etwas blässer und glätter waren. An ihrer Oberfläche sassen sehr viele feine, weisse und einige dunkle Haare. In beiden Fällen erstreckte sich die Geschwulst von dem äusseren unteren Theile des Hornhautrandes bis zu dem Cornealcentrum. Sonst waren alle Theile des Bulbus vollkommen normal. Im ersteren Falle bei einem $^1/_2$jährigen Kinde liess sich das Aftergebilde von dem darunter liegenden, stark getrübten, durch ein kurz faseriges, straff faseriges Bindegewebe damit vereinigten Hornhautlamellen vollkommen ablösen; in dem zweiten Falle bei einem 11jährigen Kinde sass die Geschwulst aber tiefer in der Hornhaut und war noch im Wachsthum begriffen. Die Geschwulst schien an ihrem Rand nächst der Hornhaut in ein festes faseriges Gewebe überzugehen und bei der Abtragung zeigte sich keine Abgrenzung von der Cornea, da diese selbst in ihrem Gewebe verändert, undurchsichtig, dem Faserknorpel ähnlich war. Die Wunde granulirte nach der Abtragung der Geschwulst sehr, so dass die Operation wiederholt vorgenommen werden musste. — Fischer (Lehrbuch der ges. Entzdgen. S. 303) beschreibt einen angeborenen Nävus bei einem 12jährigen Kinde, der mit Warzen der äusseren Haut die grösste Aehnlichkeit hatte und, auf der Cornea und Sclera sitzend, $^1/_3$ der Cornea nach unten und aussen bedeckte. Er hatte einen Durchmesser von $3^1/_2'''$, eine Höhe von $4'''$. Er war an der Oberfläche mit drüsenähnlichen, halberhobenen Punkten besetzt, aus denen einige feine Haare hervorsprossten. Die Scleralbindehaut unter ihm war sehr verdickt, mit Gefässen reichlich versehen. Der von ihm bedeckte Theil der Cornea war sichtbar verdünnt, grau-trüb, durchscheinend und durch das Kammerwasser etwas vorgedrängt. — Nach Desmarres (Traité des mal. d. yeux p. 352) besass Boulley in Alfort einen Hund, dessen beide Hornhautcentra einen Pinsel sehr starker und langer Haare trugen, der einzige mir bekannte Fall, in welchem der Nävus pilosus nicht in unmittelbarer Verbindung mit der Bindehaut stand. — Nebstdem erwähnen die meisten Handbücher das Vorkommen dieser Neubildung ohne Anführung specieller Fälle.

229. Kölliker, mikroskop. Anat. 2. Bd. 1. Hälfte S. 133 u. s. f.

230. Plaicher (Diss. de fungo oculi Heidelb. 1780) sah eine schwammige Geschwulst von der Grösse eines Hühnereies aus der Hornhaut hervorwachsen. Nach Schön (Hdb. d. path. Anat. S. 180) sollen auch Mery, Dupré und Home solche Auswüchse beschreiben.

231. Himly (Krkhtn. und Missbildungen etc. 2. Bd. S. 20) sah Lipome öfters zum Theile auf der Cornea, zum Theile auf der Conjunctiva sitzend. Nach Schön (l. c. S. 181) beschreiben auch Demours, Beer, Travers solche Fälle.

232. Das Auftreten der Keratitis simplex ohne alle begleitende Congestionserscheinungen und ohne merkbare Sensibilitätsstörungen erklärt Benedikt und Ware's Behauptung (Schön's Handbuch der path. Anat. des Auges S. 194), nach welcher Hornhautflecken ohne Entzündung zu Stande kommen sollen. Auch Himly's Frage (l. c. S. 51), ob das öftere Wechseln der Flecke in Gestalt und Grösse vielleicht keine Entzündung, sondern eine blosse schubweise Ablagerung dyscratischer Stoffe sei, erledigt sich damit.

233. Nur Beer's (das Auge, oder Versuch, das edelste Geschenk etc. Wien 1815 S. 57) Beobachtung eines angeborenen Leucoms entbehrt der Möglichkeit ätiologischer Begründung, ausser man nimmt fötale Keratitides an. Ich würde geneigt sein, diesen Fall als eine Bildungshemmung zu erklären, wenn nicht Beer's anerkannte scharfe Beobachtungsgabe, und seine ausdrückliche Bemerkung, dass der Fleck etwas über die Cornealoberfläche erhaben war, einer solchen Behauptung direkt entgegenstände.

234. Ueberhaupt lässt sich zwischen dem Epithelialflecke und dem Leucome keine fixe Grenze ziehen. Beide gehen durch Zwischenformen in einander über, in welchen es rein von der Willkühr des Beobachters abhängt, den einen oder das andere zu diagnosticiren. Ihre Aetiologie ist ganz dieselbe, nur die Dicke und die höhere Entwickelung der fibrinösen Auflagerung auf die Cornea entscheidet bei ihrer Differenzirung.

235. Lehre von den Augenkrkhtn. 1817 2. Thl. S. 83 u. 267.

236. Nach M. I. A. Schön's Handb. der path. Anat. des Auges 1828 S. 102 sah Beer die Dicke eines Staphyloms 4‴, Sybel sogar 8‴. Diese Fälle gehören zweifelsohne hierher.

237. Ich habe die Wirkung der geraden Augenmuskeln auf den Bulbus bereits in Walther und Ammon's Journal f. Ch. u. Augenhlkde. 9. Bd. 4. Heft S. 519 und in den Denkschriften der kais. Akademie der Wissenschaften zu Wien 5. Bd. nachgewiesen, ich verspare mir die detaillirte Erörterung der Druckwirkung und die Kraftberechnungen auf das Buch von den Muskeln.

238. Lehre von den Augenkrkhtn. 1817. 2. Bd. S. 69.

239. Erst kürzlich operirte ich ein 4jähriges gesundes Mädchen; der blos wässerige Inhalt des Bulbus entleerte sich gänzlich, das Auge schrumpfte ohne vorhergehende Eiterung. Ein sehr starker, vollkommen gesunder, 30jähriger Fabriksarbeiter aber acquirirte auf die, mit gänzlicher Entleerung der Bulbushöhle verbundene Abtragung eines Staphylomes Phlebitis in der Orbita und Pyämie, welche ihn an den Rand des Grabes brachte.

240. Zeitschrift f. Ophthalm. 1. Bd. S. 544.

241. Principles of ophth. surgery London 1834 p. 80. Citirt in fast allen neueren Handbüchern. Nach Pickford (citirt in Ruete's Ophthalmologie S. 430) soll auch Middlemoore dasselbe, was Jäger und Walker, gesehen haben.

242. Ammon Zeitschrift für Ophthalm. 1. Bd. S. 122 hat dieses meines Wissens zuerst erkannt und richtig gedeutet.

243. Mackenzie, Abhandlung etc. S. 512. Brewster hat eine grosse Menge Fälle von conischer Cornea untersucht und in allen, ohne Ausnahme Unebenheiten in der oberflächlichen Wölbung der Cornea und in Folge deren solche Unregelmässigkeiten in dem Spiegelbilde gefunden. Leider habe ich

bisher über diesen Punkt keine Bemerkungen gesammelt. Die Unregelmässigkeiten in der Spiegelung sind unumstössliche Beweise für das Vorhandensein solcher Unebenheiten, die gegentheiligen Behauptungen einiger Augenärzte können bei der anerkannten Tüchtigkeit Brewster's und dessen Genauigkeit gar nicht in Berücksichtigung gezogen werden, um so mehr, als sie die Unebenheiten blos mit freiem Auge oder Loupen suchten, deren Anwendung weit weniger verlässliche Resultate, als das Spiegelbild liefert.

244. Die beiden Oberflächen der kegelig vorgebauchten Hornhautparthie sind gegen einander geneigt. Nimmt man die Dickenabnahme der Wandungen von der Basis gegen die Spitze als eine gleichmässige an, und subsumirt man die Länge einer Kegelseite $8'''$, die Mächtigkeit der Wandung an der Kegelbasis $0'''.75$, so ist der Convergenzwinkel beider Oberflächen $5^0\ 22'$. Es seien nun (Fig. VII) AB und AC die beiden Oberflächen eines durch die Kegelachse gelegten Durchschnittes und α ihr gegenseitiger Neigungswinkel. Ein parallel zu AC in den Humor aqueus eintretender Strahl muss, weil $\frac{1.3366}{1.339} = 0.998$, d. i. der Grenzwerth ist, unter einem Winkel von $86^0\ 23'$ auf die hintere Fläche der Cornea AC auffallen. Es sei nun rq dieser Strahl, ot das Einfallsloth und j dieser Einfallswinkel. Zieht man an der Stelle, an welcher der Strahl rq in die Hornhaut tritt, das Loth st, so muss der Winkel β gleich sein dem Winkel α. Weil nun $\gamma = \beta + \delta$, so ist $\delta = \gamma - \beta = 81^0\ 1'$. Es ist aber δ der Brechungswinkel für einen, auf AB auffallenden Strahl, dessen Sinus $= 1.339 \times \sin \delta$, also grösser als 1 ist, woraus hervorgeht, dass selbst Strahlen, welche parallel zu AB die Kegeloberfläche treffen, dennoch unter einem geringeren Winkel als 90^0 in den Humor aqueus gelangen.

245. Nimmt man die Distanz eines in der verlängerten Kegelachse gelegenen Objektes $= 100'''$; den Radius R der vorderen Krümmung der Kegelspitze $= 1'''.5$, jenen der hinteren $R_2 = 1'''.4$ und die Dicke der Kegelspitze $q = 0'''.2$, so ist nach Stampfers Formeln

$$f_1 = (1 - m_1)\, r_1 - m_1\, d_1 = 0.16116$$

$$f_2 = (1 - m_2)\, r_2 + \frac{m_2\, f_1}{1 - f_1\, q_1} = 0.1668$$

$$F_2 = 5'''.99$$

Es ist nun leicht einzusehen, dass in der Regel die Vereinigung der Strahlen innerhalb der Linse zu Stande kommen müsse, wo dann, weil $a = 0$ ist

$$\alpha = \frac{ap}{a - p} = 0 \text{ wird.}$$

246. Nimmt man, wie es gewöhnlich der Fall ist, an, dass sich nach der Entfernung der Linse der Glaskörper an deren Stelle vorgebaucht habe, dass die Convexität seiner Vorderfläche bei einem Radius R_3 von $2'''.5$ in einer Distanz von $3'''.99$ hinter der hinteren Fläche der Cornealkegelspitze stehe, so ist $D_3 = -2'''$ und es stellt sich:

$$f_3 = (1 - m_3)\, r_3 + m_3.\, d_3 = 0.4498$$

$$F_3 = 2'''.2 \text{ heraus.}$$

Es ist die Vereinigungsweite der auf die Kegelspitze fallenden Strahlen nur um $0'''.2$ verlängert worden.

247. Citirt in Mackenzie's Abhdlg. über die Krkhten. des Auges 1832. S. 514.

248. L. c. S. 512. Mackenzie ist der einzige Autor, der die optischen Verhältnisse des Keratoconus mit wissenschaftlicher Genauigkeit erörtert.

249. Denkschriften der kais. Akad. der Wissenschaften zu Wien 5. Bd.

250. Zeitschrift f. Ophth. 1. Bd. S. 122.

251. Ebendaselbst 4. Bd. S. 207.

252. Dublin Journal etc. Jan. 1844.

253. Mackenzie (citirt in Desmarres Traité etc. p. 345) vermuthet, dass in manchen Fällen die Verdünnung der Cornea, welche durch eine durchsichtige Narbe oder Facette der Cornea erzeugt wird, die Ursache der Entwickelung des Keratoconus abgebe, und führt einen hierher bezüglichen Fall vor. Götz leget immer Keratitis zu Grunde. Fr. Jäger (citirt in Himly's Krkhtn. und Missbildgn. etc. 2. Thl. S. 78) sah den Keratoconus 4mal mit einer Trübung der Cornea entstehen. Guepin (Annal. d'ocul. vol. IX p. 146) erwähnt 4 Fälle, entstanden in Folge von Verletzung der Hornhaut durch hineingesprungene Stücke von Alaun. Ammon's (klin. Darstellgn. etc. Bd. I Tafel III) Fall Nro. 18 u. 19 wird ausdrücklich als die Folge einer chronischen Entzündung, Fall 21 als Folge scrofuloser Ophthalmie bezeichnet. Ich sah einen Keratoconus bei einer Jüdin nach Ablauf einer mit Gefässentwickelung einherschreitenden Keratitis entstehen. Die Gefässe verschwanden, so wie die Trübung an den Seiten des excentrischen stumpfen Kegels, nur die Spitze blieb getrübt.

254. Sichel fand sie constant. Ammon (klin. Darstellungen etc. 1. Bd. Taf. III) bildet mehrere Fälle ab, von denen die meisten an der Spitze getrübt sind. Ich sah unter 6 Fällen keinen einzigen mit durchsichtiger Spitze.

255. Wimmer, Zeitschrift für Ophth. 2. Bd. S. 439 beschreibt 3 Fälle, wo solche fötale Entzündungen zu vermuthen sind, und die häufige Combination mit Cataracta, Amaurose (nach Ammon klin. Darstellg. 1. Bd. S. 11) lässt sich auch aus Entzündungen ableiten.

256. Wardrop (Morb. anat. of the h. eye Vol. I p. 131) sah einen solchen Fall, und leitet den Riss aus der bedeutenden Verdünnung der Cornealkegelspitze ab.

257. Die meisten Schriftsteller führen die Breite der Zone nur 2‴ an. Ich bin überzeugt, dass damit eigentlich nur der äussere Rand der Cornea gemeint sein kann. Es dehnt sich nämlich häufig die strukturlose Randsubstanz der Hornhaut im enormen Grade aus und mit ihr der aufliegende Conjunctivalsaum. Diese Theile erscheinen dann als ein 2‴ breiter, milchig durchscheinender, bläulicher Saum, an dessen äusserem Rande erst die Sclera beginnt. Ich schliesse dieses aus der Analogie mit der folgenden Art des Staphylomes.

258. Grellois sah ein solches Staphylom und beschrieb es (Archiv. géner. de Med. Juilles 1837).

259. Lehrbuch der gesammten Entzündungen etc. S. 321.

260. Himly, Benedikt, Demours, Walker sahen solche angeborne Totalstaphylome. Jüngken an 7 Brüdern. (Himly's Krkhtn. und Missbildgn. etc. 2. Thl. S. 194.)

261. Es ist dieses ein Präparat aus Beer's Zeiten und dürfte die Veranlassung gegeben haben zu der Meinung des grossen Meisters, im Totalstaphylome sei die Iris ihrer ganzen Fläche nach mit der Hinterfläche der getrübten Cornea verwachsen. Der Mangel der Descemeti erklärt sich aus dem Umstande, dass bei Perforationen der Hornhaut in seltenen Fällen die Descemeti durch die Gewalt des nach vorne drückenden Kammerwassers ihrem ganzen Umfange nach von der ohnehin erweichten Cornealsubstanz getrennt und nach aussen geworfen wird.

262. Siehe § 328.

263. Wardrop (Morb. anat. of the h. eye I. Vol. p. 74) fand eingeschlossen in ein Cornealleucom ein 2 Gran schweres, ovales Knochenstück.

— d'Arcet (Revue hebd. tom. IV. l. ser. Nro. 51) sah ein linsengrosses Knochenstück in dem mittleren Theile der leucomatösen Cornea bei Integrität der übrigen Bestandtheile des Augapfels. — Walther beschreibt in seinem Anat. Museum 1. Bd. S. 139 ein in der trüben Cornea gefundenes, 2‴ breites, 3‴ langes und 2 Gran schweres Knockenstück. — Menot (Biblioth. med. 1827. Mai) will die ganze Hornhaut verknöchert gesehen haben. — Middlemore (Thèse méd. chir. Revue 1837 Oct.) theilt einen dem Wardrop'schen ähnlichen Fall mit. Oefter sah solche Fälle Schön (Zeitschrift für Ophth. 4. Bd. S. 63). — Ammon (klin. Darstellgn. etc. 1. Bd. Tab. XXV. Fig. 16) bildet ein Auge mit Ossification der Cornea und Sclera ab.

264. Ich finde unter den Autoren nur F. Fischer (Lehrb. der g. Entzdgn. etc. S. 343), welcher diese kalkartigen Punkte in der Hornhaut anführt. Er beobachtete dieselben, so wie kalkartige Streifen, wahrscheinlich theilweise verkreidete Leucome, nicht selten.

265. Lehre v. d. Augenkrkhtn. 2. Bd. S. 83.

266. Chelius (Ueber die durchsichtige Hornhaut etc. 1818 S. 50) sah öfters phosphors. Kalk zwischen leucomatösen Lamellen alter Leute, Ammon (klin. Darstellgn. 1. Bd. Taf. XII Fig. 2) bildet Concremente aus der inneren Fläche eines abgetragenen Staphylomes ab.

267. Ausser Beger (Zeitschrift f. Ophth. 3. Bd. S. 175), der einen Fall erzählt, in welchem nach Verletzung der Iris und deren theilweisen Einklemmung in die Cornealwunde bei einem Thiere der Rand der Hornhaut dunkelroth gefärbt wurde, finde ich keinen Schriftsteller, der eine ähnliche Beobachtung gemacht hätte, alle beschreiben als hämorrhagische Extravasate in der Hornhaut entweder Blutaustretungen aus neoplastischen Hornhautgefässen oder Echymosen, Imbibitionen mit dem Hämatin eines in der vorderen Kammer ergossenen Extravasates, so namentlich Wardrop (Morbid anatomy etc. Vol. I p. 137.)

268. Sichel (Bullet. géner. de Therap. 1847) hat diesen Incapsulirungsprocess vortrefflich geschildert.

269. Wardrop (Morbid anat. I. Vol. and 73) führt einen von Wenzel erzählten Fall vor, wo die Schale eines Hirsekorns 4 Monate auf der Cornea eines Kindes haftete und als eine, von gelblich-weisser Neubildung umgebene Pustel imponirte, da die convexe Seite nach aussen sah, während der Rand bereits in trübes Gewebe eingehüllt war. In einem Falle von Morgagni hatte der steckengebliebene Flügel eines Insektes ein Geschwür erzeugt, welches nach Entfernung des fremden Körpers sogleich heilte. — Cunier (Ann. d'ocul. vol. VII p. 202) erzählt von einem Manne, auf dessen Cornea seit 5 Jahren der Flügel eines Insektes von 5mm Breite und 2mm Länge incystirt lagerte. Die ihn einhüllende Neubildung war gefässreich, in der Mitte ein Geschwür tragend. — Foltz (Ann. d'ocul. vol. XVII p. 17) sah auf Petrequins Clinik einen Arbeiter, der nach einem Falle in das Heu von einer sehr heftigen Ophthalmie befallen worden war, die durch einen Monat allen Mitteln trotzte. Es entwickelte sich endlich eine anscheinend ganz gewöhnliche Macula, die sich unter der Anwendung reizender Colyrien verkleinerte. Endlich stiessen sich die oberflächlichen Schichten ab und es kam ein ovales Stückchen Stroh zum Vorschein, welches herausgehoben wurde, worauf das Geschwürchen vernarbte. Ein ganz besonders eigenthümlicher Fall ist ein von Wardrop (l. c. p. 71) nach Frankenhausen mitgetheilter, wo ein Stück eines Käferflügels 2 Jahre auf der Cornea incapsulirt sass. Die denselben umschliessende, ein Leucom simulirende Neubildung soll anfänglich am Cornealrande gesessen, von hier aber allmälig gegen das Cornealcentrum gerückt sein. Ich sehe in diesem Vorrücken des Fleckes nichts als eine einfache Ausbreitung seiner Circumferenz gegen das Centrum.

270. Er betraf einen 25jährigen Handwerksburschen, der in Esseg an

der damals in diesem Orte herrschenden sogenannten egyptischen Augenentzündung, wahrscheinlich der blennorrhoischen Form, weil alle Spuren eines vorhanden gewesenen Trachoms fehlten, erkrankt und mit einem gelblichen Augenwasser behandelt worden war. Ich kratzte den zurückgebliebenen Fleck zum grössten Theile ab, und die im Texte angeführten anatomischen Befunde sind zum grössten Theile das Resultat der von mir vorgenommenen genauen mikroskopischen Untersuchung.

271. Schon Weller hatte nach Cunier die Ueberlagerung der Geschwürsböden mit incrustirten Massen bei Behandlung derselben mit bleihältigen Augenwässern gekannt. Doch erst Cunier (Ann. d'ocul. vol. X p. 264) hat die Sache einer genaueren Untersuchung gewürdigt und eine, auf zahlreiche Beobachtungen an Menschen und Experimenten an Thieren basirte Abhandlung veröffentlicht. Der vorliegende Artikel meines Werkes stützt sich wesentlich darauf.

272. In 19 Fällen war die Metallincrustation bedingt 5mal durch Aqua Goulardi, 3mal durch Aqua saturnina, 3mal durch Aqua saturnina mit Laudanum, 2mal durch Sulfas Cadmii mit Laudanum, 2mal durch Sulfas Zinci mit Laudanum, 1mal durch Sulfas Cupri mit Laudanum, 1mal durch Chlorkalk mit Laudanum, 3mal durch uneruirbare Augenwässer.

273. Annal. d'ocul. vol. XI p. 153.

274. 19 Fälle beobachtete Cunier von März 1842 bis Ende 1843. Nach Abreu's Rapport wurden auf Cuniers Clinik im Jahre 1844 unter 741 Fällen 20 mit Metallincrustationen gefunden (Ann. d'ocul. vol. XIII p. 255).

Zweites Buch.

Die Glashäute, das Kammerwasser, die Linse und der Glaskörper.

Erstes Hauptstück.

Die Glashäute im Allgemeinen.

§ 1. Es sind die Glashäute vollkommen durchsichtige, wasserhelle, farblose, wenig dehnbare, elastisch biegsame Membranen, welche im normalen Zustande keine Spur einer Organisation erkennen lassen, selbst dem bewaffneten Auge völlig homogen erscheinen.

§ 2. Ihr Gefüge zeichnet sich durch bedeutende Dichtigkeit aus. Damit im Zusammenhange stehet die relative Höhe ihres Brechungsexponenten, welchen Chossat[1] in Bezug auf luftleeren Raum = 1.359 gefunden hat, und sofort auch die characteristische Eigenschaft, auffallendes Licht an Rissrändern und Falten bedeutend abzulenken, daher diese unter dem Mikroskope immer sehr dunkel erscheinen, und auf den ersten Blick eine Glashaut von jedem anderen Gebilde unterscheiden lassen.

§ 3. Die Glashäute rollen sich, wenn sie aus ihren Verbindungen gelöst werden, auf. Sie faulen nicht, wenn sie der atmosphärischen Luft ausgesetzt werden, sondern trocknen ein, so wie Horngebilde. Sie lösen sich nicht in kochendem Wasser, und werden von Weingeist[2], von verdünnten Säuren und Salzlösungen[3] nur sehr schwer, und erst nach langzeitiger Einwirkung angegriffen.

§ 4. Ihre Dicke variirt von der unmessbaren Feinheit bis zu 0.015^{mm} und darüber. Alle Theile einer und derselben Glashaut sind von gleicher Mächtigkeit, die beiden Oberflächen sind demnach als einander parallel anzusehen, und es können die Glashäute nicht als eigentliche lichtbrechende Medien in Betracht kommen. Wohl aber ist ihr bedeutend hoher Brechungsexponent und die Glätte ihrer Oberfläche ganz geeignet, auffallendes Licht in grosser Menge zurückzuwerfen, sie sind es, welche die im Innern des Augapfels gebildeten Spiegelbilder erzeugen.

§ 5. Wo die Glashäute als Wand einer, mit tropfbarer Flüssigkeit gefüllten Höhle auftreten, sind sie gewöhnlich mit einem Stratum vollkommen durchsichtigen Epitheles überkleidet, welches letztere aus platten, sechseckigen Zellen mit runden Kernen bestehet. Diese Zellen werden durch eine sehr sparsame, wasserhelle Intercellularsubstanz unter einander vereinigt, haften aber nur sehr lose an der Glashaut und lösen sich alsbald nach dem Tode ab, so dass in nur einigermaassen älteren Cadavern die Glashäute durchwegs des Epithels zu entbehren scheinen. Wo die Oberhaut besteht, grenzen sich die einzelnen Zellen durch scharfe und merklich dunkle Contouren gegenseitig ab.

§ 6. Henle[4] und Brücke[5] behaupten auf Grundlage ihrer Forschungen an gesunden Augen die völlige Strukturlosigkeit der Glashäute. Die Resultate meiner zahlreichen mikroskopischen Untersuchungen stimmen in Bezug auf gesunde Augen mit jenen der genannten Autoren überein, ich fand

trotz aller Anstrengung in frischen, vollkommen ausgebildeten und normalen Glashäuten niemals Spuren einer Organisation. Die genaue Untersuchung krankhaft afficirter Glashäute erlaubt mir aber, die Glashäute als geschichtete und aus verschmolzenen Kernzellen zusammengesetzte Gebilde zu erklären.

§ 7. Dass die Glashäute geschichtet sind, lässt sich schon aus der der Oberfläche parallelen Streifung der Rissränder dickerer Glashäute vermuthen. Kaum ein Zweifel über den lamellosen Bau der Glashäute lässt sich aber erheben nach meiner dreimaligen Beobachtung einer ganz deutlichen Spaltung der Descemeti und vorderen Linsenkapselhälfte in übereinander gelagerte Blätter. Es waren dieses alte, aus Beer's Zeiten stammende Weingeistpräparate. Ich fand zweimal in den genannten, vollkommen durchsichtigen Häuten, parallel und in Entfernungen von 0‴.0055 neben einander dahinstreichende, höchst feine, nicht ganz gerade, sondern zackige Risse, welche nicht die ganze Dicke der Membranen durchsetzten, sondern, wie die Betrachtung der Bruchränder ergab, nur ungefähr den dritten Theil der Mächtigkeit betrafen. So tief diese Risse reichten, zeigte sich dann die Contour des Objektes sehr dunkel, feinstreifig, über oder unter dieser aber ragten eine Menge von Blattfetzen hervor, welche ungemein fein, vollkommen durchsichtig, nur selten staubig, der Regel nach paralellogrammatisch begrenzt und in eine Menge geschlängelter Längsfalten gelegt, zum Theile auch aufgerollt waren. In einem dritten Falle fand ich diese Spaltung noch deutlicher, und ohne von solchen Rissen begleitet zu sein. Es war die Descemeti ihrer ganzen Ausbreitung nach in eine Unzahl höchst feiner, vollkommen wasserheller, bei der Isolirung sich zusammenrollender Glashäute gespalten, welche wie die Blätter eines Buches übereinander lagen, und leicht gegenseitig getrennt werden konnten.

Der parallele Zug der oberflächlichen Risse und deren constante gegenseitige Entfernung von 0‴.0055 Wiener Maass konnte unmöglich Zufall sein, im Gegentheile lag die Vermuthung nahe, dass diese Spaltungen in der Organisation der Glashäute selbst begründet seien, um so mehr, als der Abstand der Risse in beiden Präparaten, in der Descemeti und Kapselvorderhälfte, ein ganz gleicher war, und auch Hessling an mit Chlorcalciumlösung behandelten Glashäuten solche Risse, in fast ganz gleichen, gegenseitigen Entfernungen parallel dahinstreichend, gefunden zu haben scheint [6].

§ 8. Es stimmt diese Entfernung ganz merkwürdiger Weise überein mit dem Durchmesser von Zellenkernen, welche sich nicht nur auf der freien Oberfläche der von mir angezogenen Fälle, sondern überhaupt auch häufig auf frischen und ganz gesunden Glashäuten aufgelagert finden. In Berücksichtigung dessen und in Anbetracht des Umstandes, dass in ganz jungen Embryonen, wo die Descemeti noch kaum angedeutet ist, das Epithel an der Hinterfläche der Hornhaut bereits sehr schön entwickelt gefunden wird, und dessen Kerne in jeder Beziehung denen völlig analog erscheinen, welche man auf vollkommen ausgebildeten Glashäuten trifft, in Anbetracht dessen wird es schon einigermaassen wahrscheinlich, dass die Glashäute sich aus ursprünglich gesonderten, neben einander liegenden, gekernten Zellen formiren, indem diese so innig verschmelzen, dass ihre gegenseitige Abgrenzung völlig verschwindet und alles in eine ganz homogene Masse verschwimmt.

Der Beweis für die Richtigkeit dieser Ansicht liegt aber in den Resultaten einer Anzahl von Untersuchungen atrophischer, zum grossen Theile verknöcherter oder verkalkter Bulbi, in welchen die Glashäute bereits im Zerfallen begriffen waren und dann ganz deutlich und klar ihre ursprüngliche Zusammensetzung aus Zellen mit Kernen zu erkennen gaben. Es gehen nämlich mitunter bei allgemeinem Schwunde des Augapfels die Glashäute wieder auf ihre ursprüngliche Gestaltung zurück, es sondern sich wieder die sie componirenden Zellen, gerade so wie dieses Ulrich von dem im normalen Zustande ganz homogen aussehenden Zahnbeine nachgewiesen hat [7].

In solchen Augäpfeln repräsentiren sich die dickeren Glashäute, die Descemeti und vordere Kapselhälfte, ähnlich einem licht-bräunlich-gelben, matt geschliffenen Glase, ihre Oberfläche ist rauh. Unter dem Mikroskope findet man sie dicht besetzt mit unregelmässig rundlichen, dunklen Flecken, von $0'''.009 - 0'''.013$ Durchmesser, welche ihnen das Ansehen eines Pantherfelles geben. Es sind diese Flecken nicht sehr scharf begrenzt, sie bestehen aus einer Unzahl dunkler, brauner bis matt schwarzer Körnchen von staubähnlicher Feinheit bis zu ansehnlicher Grösse und aus unregelmässigen, trümmerähnlichen Grumen, welche sich weder in Alkalien, noch in Säuren, noch in Weingeist verändern. An der Peripherie der Flecken sind die Körnchen und Grumen am dichtesten gedrängt, von da gegen das Centrum hin nimmt ihre Menge ab, die Flecke sind daher eigentlich Ringe mit dunkler äusserer Contour und verwaschenem centralem Rande. Nur selten lässt sich in dem Centrum der Lichtung ein aus dunklen Grumen bestehendes Häufchen erkennen, und dieses ist dann gewöhnlich auch ringförmig.

Diese Flecke liegen theils oberflächlich auf der Glashaut, theils aber in ihrer Dicke, wie Verschiebungen des Focus bei der mikroskopischen Untersuchung deutlich zeigen, jede Schichte der Glashaut hat ihre eigenen Flecken und dieselben liegen nicht gerade übereinander, sondern decken sich gegenseitig theilweise.

Dass diese Flecke metamorphosirte, zertrümmerte, im gänzlichen Zerfallen begriffene Zellen seien, deren Kerne zum grössten Theile untergegangen sind, ergibt sich deutlich aus Präparaten, an denen noch zum Theile Epithel aufliegt. Hier findet man alle möglichen Uebergänge von der gekernten Oberhautzelle zu diesen Ringen. Einzelne Epithelzellen erscheinen bloss sparsam und besonders am Rande granulirt, andere zeigen die Contour der Zellenwand schon wie befressen und in dunkle Grumenhäufchen zerfallen, ihr Kern ist nur mehr ein Häufchen gegenseitig nicht zusammenhängender, schwärzlicher Trümmer, und noch andere haben sich bereits in die oben beschriebenen Ringe ohne Kern verwandelt.

Die absolute Gleichheit des mikroskopischen Verhaltens der an der Oberfläche gelagerten, im Zerfallen begriffenen Oberhautzellen und der in der Tiefe des Glashautparenchyms zur Anschauung kommenden Ringe lässt kaum einen Zweifel darüber, dass Beide das Resultat eines und desselben Processes in einem und demselben Gebilde seien, dass sofort Kernzellen, wie sie der Oberfläche der Glashäute als Epithel auflagern, auch das Parenchym der Glashäute constituiren, hier aber bis zum Unkenntlichen mit der sie vereinigenden, strukturlosen Intercellularsubstanz verschmolzen und ihrer Kerne zum grössten Theile verlustig geworden sind.

§ 9. Die Glashäute stellen sich sofort ihrer Genese und ihrer Zusammensetzung nach in Parallele mit den Epithelialgebilden, sie erscheinen als modificirtes Epithel und beweisen diesen ihren epithelialen Charakter auch auf die untrüglichste Weise durch ihr ganzes physiologisches und pathologisches Verhalten.

§ 10. So wie allen Epithelgebilden, so auch den Glashäuten fehlen Gefässe und Nerven gänzlich, nicht einmal im krankhaften Zustande ist eine Vascularisation im Inneren der Glashäute gegeben. Wo immer Gefässe in dem Parenchyme der Glashäute entwickelt zu sein scheinen, sind es aufgelagerte, niemals eingelagerte, in Gefässbildung begriffene Exsudate [8].

§ 11. Der Mangel an Gefässen und Nerven schliesst die Möglichkeit einer Ernährung und des Wachsthumes durch Intussusception aus, die Glashäute wachsen durch Apposition, wofür auch ihr geschichteter Bau und die später zu erörternde Hypertrophie, die krankhafte Verdickung derselben spricht.

Doch lässt sich die Apposition neuer Elemente nicht in ganz absoluter Weise in dem Sinne vertheidigen, als geschehe das Wachsthum blos durch Anlagerung neuer Schichten an beide Oberflächen, denn dann liesse sich bei der geringen Dehnbarkeit der Glashäute deren, unter krankhaften Verhältnissen bisweilen zur Beobachtung kommende, nicht unbeträchtliche Flächenvergrösserung nicht erklären. Es ist diese letztere nur dadurch möglich, dass unter Umständen die neuen zur Ernährung und zum Wachsthume verwendeten Elemente nicht nur in der Richtung des Radius angelagert, sondern auch in jener der Tangente, zum Theile wenigstens, zwischen die bereits vorhandenen Formelemente eingeschoben werden.

§ 12. Nur dort, wo die Glashäute die innere Wandung von Gefässen überziehen, ist es möglich, dass sie die zu ihrer Ernährung nothwendigen Stoffelemente direkt aus dem allgemeinen Kreislaufe schöpfen. Die Glashäute des Augapfels können bei ihrem gänzlichen Mangel an Gefässen und ihrer grossentheils sehr bedeutenden Entfernung von den Endzweigen der Körperblutsäule, wie dieses bei der Descemeti, der Linsenkapsel und dem Fachwerke des Glaskörpers der Fall ist, ganz unmöglich in direktem Stoffwechsel mit den nährenden Elementen des Blutes stehen, sie können daher auch nicht als Gewebe sui juris im gewöhnlichen Wortsinne betrachtet werden, man muss sie bezüglich ihrer Nutrition im Abhängigkeitsverhältnisse von Organen denken, welche, die zum Leben der Glashäute erforderlichen Stoffelemente zu produciren vermögend, als Muttergewebe funktioniren.

§ 13. Namentlich für deren erste Anlage und das im Fötalleben nachweisbare, rasche Wachsthum derselben in der Fläche und in der Dicke ist ein solches Muttergewebe mit der Fähigkeit reichlicher Erzeugung glashäutiger Elemente ein nothwendiges Erforderniss. Daher sehen wir auch im fötalen Auge die Glashäute stets mit Organen in enger Berührung, welche, wenigstens durch eine bestimmte Zeit des embryonalen Lebens, Blut in dichtgedrängten Gefässen führen. Die Cornea ist bis zu einer gewissen Periode des fötalen Lebens ein blutreiches Gebilde, die Linsenkapsel entwickelt sich innerhalb des, zum grossen Theile aus Gefässen formirten Capsulopupillar-

sackes und selbst die Uranlage des glashäutigen Fachwerkes im Innern des Glaskörpers fällt in eine Epoche des embryonalen Lebens, in welcher die Centralarterie des Augapfels sich in ein dicht gewebtes Capillarnetz verzweigt.

§ 14. Nach dem Verschwinden der Gefässe in dem dioptrischen Apparate des Auges kann die Ernährung der Glashäute nur eine mittelbare sein, mittelst Durchtränkung ihres Gefüges von den, sie umspülenden Flüssigkeiten eingeleitet werden, es erscheinen sodannn jene Organe als Muttergewebe, welche diese Flüssigkeiten absondern.

§ 15. Es kann dieser Stoffwechsel aber nicht in der Weise von Statten gehend gedacht werden, wie ich denselben in der Cornea zu deduciren versuchte, denn die Nerven, die Regulatoren der Ernährung in der Hornhaut, fehlen in den Glashäuten. Vegetiren die letzteren unabhängig von einem direkten Nervenimpulse, so muss ihr Gefüge während des Lebens einen gewissen Grad von Lebensenergie, ähnlich den Pflanzen, entwickeln und bewahren. Es ist die Annahme eines solchen vitalen Principes um so mehr geboten, als Wunden der Glashäute nach hundertfältiger Erfahrung spurlos verheilen, sobald Wundrand an Wundrand unmittelbar zu liegen kömmt und nicht fremdartige oder im Organismus selbst erzeugte Stoffe zwischentreten.

Sicher steht, dass diese den Glashäuten, wie allen anderen organischen, lebenden Gebilden inhärirende, von direktem Nerveneinflusse unabhängige Lebensthätigkeit keine gerade sehr energische sein könne, die Glashäute bedürfen derselben auch so wenig wie das Epithel, indem ihr Wachsthum nach der Geburt nur ein sehr langsames und bald beschränktes ist.

§ 16. Dieses Minimum der ihnen eigenen Lebensthätigkeit kann aber unmöglich als ein von den anlagernden Organen Mitgetheiltes betrachtet werden, selbst wenn diese nervenreich sind, denn zahlreiche Untersuchungen stellen heraus, dass dickere Glashäute ihrem ganzen Umfange nach und in grösseren Fetzen aus ihren Verbindungen gerissen und, durch viele Jahrzehende frei liegend, von den Augenflüssigkeiten umspült werden, oder in dichten fibrösen Exsudatlagen und selbst in verkreideten organischen Produkten eingebacken existiren können, ohne sich im mindesten zu verändern, ohne irgend welche Spuren einer krankhaften Affektion erkennen zu lassen. Es gehören eigene Verhältnisse dazu, auf dass solche aus ihren normalen Verbindungen gerissene, umfangsreiche und mächtige Glashautparthien durch Zerfallen in lösliche Elemente zur Aufsaugung und Entfernung aus dem Organismus geschickt gemacht werden.

§ 17. Es erscheinen sofort die Glashäute, gleich dem Epithele, als eine Art Excret, welches, einmal gesetzt und zu einem bestimmten Grade der Organisation gelangt, sich von dem Muttergewebe emancipirt, und einen niederen Grad selbstständiger organischer Lebensenergie bewahrend, einen sehr langsamen und geringen Stoffwechsel unterhält, es erscheinen die Glashäute als Gebilde der tiefsten Stufe organischer Dignität, als Körpertheile, welche nicht nur ihrer Struktur, sondern auch ihrer Funktionstüchtigkeit nach sich unmittelbar an die Horngewebe anschliessen.

§ 18. Als solche können sie ganz unmöglich dazu bestimmt sein, Stoffe aus dem Blute massenhaft anzuziehen, zu verarbeiten und als Secret wieder abzuscheiden. Es sind die Glashäute ganz undenkbar als Secretionsorgane jener flüssigen und festen Elemente, welche die von ihnen überkleideten Hohlräume ausfüllen.

Es fragt sich nun, welchen Zweck die Glashäute im Auge denn eigentlich zu erfüllen haben?

§ 19. Es ist richtig, dass dieselben feste, widerstandsfähige Hüllen für einzelne Theile des Augapfels, für die Linse und den Glaskörper abgeben, dass die Zonula als Befestigungsmittel für den Krystall dient und dadurch für den Accommodationsakt des dioptrischen Apparates von hoher Wichtigkeit wird. Allein dieser Zweck kann nicht der einzige sein, denn auch die hintere Fläche der Cornea ist von einer Glashaut überzogen, bei der enormen Festigkeit des Hornhautgewebes kömmt die Vermehrung der Resistenz von Seite der Descemeti aber gar in keinen Belang, und bezüglich der nothwendigen Pellucidität der Cornea hätte ein einfaches Epithel von der Art, wie es die vordere Fläche der Hornhaut überzieht, dieselben Dienste geleistet.

Der Grund des Bestandes der Glashäute kann auch nicht in den dioptrischen Verhältnissen des Auges gesucht werden, denn der Parallelismus ihrer beiden Oberflächen macht die Mitwirkung derselben bei der Vereinigung der auf die Hornhaut auffallenden Lichtstrahlen zu Netzhautbildern ganz unmöglich.

§ 20. Bedenkt man, dass die Glashäute des Bulbus, ausser der Limitans und Zonula, gerade nur solche Organe überziehen, welche im normalen Zustande keine Gefässe führen und sofort auch nicht direkt aus dem Blute ernährt werden, ihre Nahrungsstoffe nicht unmittelbar aus den ausschwitzenden Gefässen ziehen können, welche daher ihre Nutritionselemente umspülenden Flüssigkeiten oder anlagernden bluthältigen Organen entlehnen, jedenfalls also auf Distanz und mittelbar aus dem allgemeinen Kreislaufe heranziehen müssen; bedenkt man ferner, dass die Wandungen der feinsten Capillaren, dieser Träger der Nutrition des Gesammtkörpers, glashäutig sind: so kann man sich der Vermuthung nicht erwehren, dass die Glashäute in einem besonderen Verhältnisse zu dem allgemeinen, lebendigen Stoffwechsel des Thierkörpers stehen, dass sie die Bedingungen zur Endosmose und Exosmose in ganz vorzüglichem Maasse besitzen.

Es scheint der Hauptzweck der Glashäute im Auge dem analog zu sein, welcher der glashäutigen Textur der Capillaren untergeschoben werden muss, es erscheint der Ernährungsprocess der Hornhaut, der Linse, des Glaskörpers dem der bluthaltigen Organe ähnlich, und nur durch die Mittelbarkeit des Stoffaustausches mit dem Blute verschieden.

Unter Voraussetzung der Richtigkeit dessen sind demnach die Glashäute für Hornhaut, Linse und Glaskörper das, was die Wandungen der Capillaren für die blutführenden Organe, sie stehen im engen Bezuge zu dem Nutritionsakte der dioptrischen Augenmedien.

Die Belege dafür ergeben sich aus der speciellen Pathologie der einzelnen dioptrischen Medien. Ueberall, wo die Glashäute durch Auflagerung krankhafter Produkte unfähig geworden sind, die Strömung der nährenden und verbrauchten Stoffe in normaler Weise zu bewerkstelligen, und dort, wo die

Glashäute in Verlust gerathen sind, leidet die Ernährung der in Rapport stehenden Organe, die Hornhaut atrophirt, die Linse zerfällt cataraktös, der Glaskörper verflüssiget oder coagulirt und wird gänzlich metamorphosirt.

§ 21. Dass die Permeabilität der Glashäute eine ausgezeichnete ist, und Elemente des Blutes dieselben continuirlich durchtränken, ergibt sich übrigens auf positive Weise aus Tenon's Versuchen, nach welchen die Kapsel und Hyaloidea mit Färberröthe gefütterter Thiere gelb werden, ferner daraus, dass Blutfarbestoff und das im Blute Icterischer enthaltene Gallenpigment die Glashäute sammt und sonders roth oder gelb färben.

§ 22. Wie der Mangel an Gefässen eine Entzündung im gewöhnlichen Wortsinne unmöglich macht, so ist die Nervenlosigkeit ein absolutes Hinderniss für das Auftreten von Processen, wie ich sie in der Hornhaut als Keratitis geschildert habe. Die Glashäute entbehren, wie alle Epithelialgebilde der Fähigkeit, sich zu entzünden. Es existirt nicht ein einziges Faktum, welches Entzündung und Exsudation in den Glashäuten nur einigermaassen wahrscheinlich machen könnte, im Gegentheile, direkte Experimente und mikroskopische Untersuchungen vieler, mit sogenannten Glashautentzündungen behafteter Bulbi stellen es klar heraus, das die Glashäute den entzündlichen Processen fremd seien, und dass alles, was man als Glashautentzündungen bisher gelten liess, nichts sei, als eine eigenthümliche Veränderung des, einzelnen Glashäuten eigenthümlichen Epithels, oder aber mechanische Auflagerung entzündlicher Produkte aus den nachbarlichen entzündungsfähigen Organen, indem unter allen Verhältnissen das Parenchym der Glashäute seine normalen physikalischen Eigenschaften unverändert bewahrt.

§ 23. Dass die Glashäute gegen jeden entzündlichen Reiz unempfindlich seien, geht klar hervor aus den, an lebenden Thieren angestellten Versuchen und aus der genauen Untersuchung der Descemeti und Kapsel nach bedeutenden, während der Operation des Graustaars oder der künstlichen Pupillenbildung am Menschen gesetzten, Verletzungen. Mechanische Reize, Stiche, Schnitte, Risse mit theilweiser Lostrennung von den natürlichen Verbindungen, chemische Reize, die heftigsten magnetoelectrischen Ströme mittelst eingestochener Nadeln auf Descemeti und Kapsel geleitet, sind nicht im Stande, in der Struktur der Glashäute die geringsten Veränderungen herbeizuzuführen; selbst wenn der Bulbus in Folge der angeführten Schädlichkeiten durch exsudative Entzündung und Schmelzung ihrer Produkte oder durch Brand in allen seinen gefäss- und nervenhältigen Gebilden consumirt wird, und zu Grunde geht, lassen sich die dickeren Glashäute stets, wo sie nicht mechanisch entleert worden sind, aus den Trümmern im Zustande vollständiger Integrität hervorziehen, sie zeigen unter dem Mikroskope auch nicht die geringste Veränderung, und wo sie trüb, rauh erscheinen, lässt sich die Ursache dessen stets sehr leicht in der mechanischen Auflagerung der, aus anliegenden Organen ausgeschiedenen Produkte finden, es lassen sich diese letzteren immer sehr leicht abstreifen und sofort die Glashäute in ihrer ursprünglichen Reinheit darstellen.

§ 24. Sie nehmen nur mechanischen Antheil an den Veränderungen jener Organe, welche von ihnen überzogen werden. Im Falle die

letzteren rasch und über die Gebühr ausgedehnt werden, bersten die sie überziehenden Glashäute und ihre Wundränder klaffen soweit, als nöthig ist, um die Flächenvermehrung der Unterlage aufzuwiegen. Natürlich wird dabei ein Theil der Glashaut von ihrer Unterlage losgetrennt, und der lose, freie Theil der Glashaut rollt sich auf.

Wird aber das Volum der von Glashäuten überzogenen Organe, durch Schwund, theilweise Substanzverluste u. s. w. vermindert, so runzeln sich die ersteren und legen sich in Falten, deren Breite und Direction von den Verhältnissen abhängt, unter welchen das von ihnen überkleidete Organ in seinen Dimensionen verkürzt wurde. Es fehlt nämlich den Glashäuten das Vermögen, den einmal erlangten Flächeninhalt durch Schrumpfung ihres Gefüges auf sich selbst zu verkleinern, eine Eigenschaft, welche in Bezug auf Epithelialdecken allenthalben anerkannt ist.

§ 25. Es muss nach diesem Jedermann bedünken, als seien die Glashäute der Atrophie fremd, und dieses um so mehr, als in Augen, welche viele Jahre vor der Untersuchung durch Entzündungsprocesse mit schmelzenden Exsudaten zerstört wurden und auf ein kleines, mit derben, faserigen, knorpelähnlichen, kalkigen oder knochigen Neubildungen erfülltes Knötchen geschrumpft sind, die noch vorfindigen Fetzen der Glashäute der Regel nach ohne alle Veränderung des Gefüges, vollkommen wasserhell und strukturlos nachgewiesen werden können.

In einer grossen Anzahl von Fällen stösst man jedoch auch auf solche, welche das Gegebensein eines Zerfällungsprocesses mit Sicherheit herausstellen, eines Processes, welcher kaum richtiger, als mit dem Namen der Atrophie bezeichnet werden kann, indem diese eben wesentlich ein Zerfallen der Texturen in lösliche Substanzen und deren sofortige Resorbtion ist.

Es steht nämlich fest, dass dünne Glashäute durch Zerfallen in Punktmasse gänzlich verloren gehen. Aber auch von dickeren Glashäuten ist ein solches Verschwinden nicht abzuläugnen, denn es ist ein Faktum, dass kleine, ringsum losgetrennte Fetzen der vorderen Kapsel, wenn sie von Humor aqueus oder vitreus umspült werden, mit der Zeit resorbirt werden. Ja es kommt sogar, wenn auch selten, vor, dass in sehr geschrumpften, mit kalkigen Concrementen oder knochigen Neoplasien zum grossen Theile ausgefüllten Bulbis die Descemeti und die Kapsel zum Theile oder ganz fehlt und das Ensemble des übrigen pathologisch anatomischen Befundes mit Gewissheit erkennen lässt, dass eine Lostrennung dieser Gebilde aus den normalen Verbindungen und eine Entleerung nach Aussen nicht stattgefunden habe, der Mangel der genannten Glashäute also sicher auf Resorbtion zu beziehen sei.

Abgesehen von allen diesen Thatsachen liegt aber ein positiver Beweis für die Existenz eines Glashautschwundes in der § 8 beschriebenen Fleckung der Descemeti und Vorderkapsel, denn diese ist doch offenbar nur der Ausdruck für die in dem Glashautgefüge vor sich gehende Zersetzung in Stoffe, welche sich den umgebenden Flüssigkeiten beimischen, um in den allgemeinen Kreislauf zurückkehren zu können.

§ 26. Es frägt sich nun, ob der gänzliche Untergang einer mächtigeren Glashaut jederzeit betrachtet werden könne als Folge vorläufigen Zerfallens in die zelligen Formelemente und deren Zersetzung in lösbare Stoffe.

Es ist dieses ein Zweifel, welcher durch einen, von mir wiederholt gemachten Befund angeregt wird. Ich fand nämlich in manchen atrophischen, Kalkconcremente und Knochenneubildungen enthaltenden, Augäpfeln die stark gefaltete und bisweilen selbst auf einen Klumpen zusammengeballte Descemeti und vordere Kapselhälfte nicht an allen Stellen ihrer Ausbreitung von gleicher Dicke, es fanden sich neben Portionen von normaler Dicke andere, welche im hohen Grade verdünnt, kaum die Dicke der Zonula erreichten. Es liess sich nach allem Vorgefundenen in diesen Fällen als Ursache der streckenweisen Verdünnung weder eine vorausgegangene Ausdehnung der genannten Häute, ein ungleichmässiges Wachsthum derselben durch Einlagerung neuer Formelemente, annehmen, wie dieses der Fall ist bei dem Wasserhautüberzuge mancher Staphylome, noch aber liess sich die Verdünnung auf den mit Fleckung einhergehenden Zersetzungsprocess schreiben, es fehlte jede Spur von Fleckung, es erschienen die Descemeti und vordere Kapsel an der Oberfläche wohl rauh, etwas getrübt von feiner Punktmasse, allein ein Zerfallen in Zellen liess sich nicht nachweisen. Offenbar ist diese Verdünnung auf theilweises Untergehen der constituirenden Glashautelemente zu schreiben. Ist nun das vorläufige Abmarken der einzelnen Zellen etwas Unwesentliches bei der Atrophie? oder lässt sich eine Analogie beider Processe statuiren und der Unterschied nur darin begründen, dass in einem Falle die Glashaut ihrer ganzen Dicke nach, auf einmal, den Zerfällungsprocess eingeht, während die Resorbtion nicht gleichen Schritt halten kann, und dass in dem anderen Falle eine Schichte der Glashaut nach der anderen zersetzt wird und sich resorbiret, damit also die Glashaut verdünnt, ohne dass durch längeres Liegenbleiben der zersetzten Stoffe noch die Grenzlinien der einzelnen Formgebilde sichtbar bleiben? Ich weiss es nicht, künftige Untersuchungen müssen diese Verhältnisse aufklären.

Merkwürdig ist immer die Resistenz, welche die dickeren Glashäute der Atrophie entgegensetzen, es sind ganz eigenthümliche Bedingungen erforderlich, auf dass dieser Process eingeleitet werde.

§ 27. Durch einfache Ideenassociation stellt sich bei der Behandlung des Glashautschwundes nothwendig die Frage, ob die Glashäute auch die Fähigkeit abnormer Dickenzunahme, der Hypertrophie in sich tragen? Meine Untersuchungen erlauben mir die Frage affirmativ zu beantworten. Es ist die Hypertrophie eine seltene Erscheinung, doch kommt sie vor, und charakterisirt sich, wo sie prägnanter hervortritt, wie in der Descemeti, ganz so wie bei dem Epithele, durch Anlagerung neuer, deutlich isolirbarer Schichten auf die alten, während bei der hinteren Kapsel und Grenzhaut eine Dickenzunahme ohne deutliche Abgrenzung der einzelnen neoplastischen Strata häufig Gegenstand der Beobachtung ist.

§ 28. Die Analogie der Glashäute mit den Epithelialgebilden tritt demnach in Allem und Jedem klar zu Tage. Es ist ganz unbegreiflich, wie man durch Jahrzehende und bis zu heutigem Tage die Glashäute als seröse Gebilde betrachten konnte, ein einziger Blick in das Mikroskop muss selbst den vollkommen Unbewanderten augenblicklich von der totalen Verschiedenheit beider überzeugen.

§ 29. Die Eigenthümlichkeiten der Glashäute bewogen den um die

Wissenschaft so hoch verdienten Henle, den Inbegriff derselben als ein eigenes System von organischen Gebilden aufzustellen.

Von den dazu gehörigen Häuten interessiren uns, als im Auge vorkommend: a. die Wasserhaut (Membrana Descemeti, Demoursi), b. die Linsenkapsel, c. das Strahlenblättchen, d. die Hyaloidea und ihre Ausläufer, e. die Membrana limitans oder Grenzhaut.

§ 30. Es kommt nun darauf an, jede dieser Häute nach den, bei ihnen vorfindigen physiologischen und pathologischen Verhältnissen zu betrachten. Es sind aber diese Verhältnisse kaum folgerecht und verständlich darstellbar ohne gleichzeitige Abhandlung der mit den Glashäuten in engem Bezuge stehenden Theile des dioptrischen Apparates, ich hänge sohin die krankhaften Veränderungen der wässerigen Feuchtigkeit unmittelbar an jene der Descemeti, behandle die Krankheiten der Kapsel und der Linse in Einem und verbinde mit der Pathologie der Hyaloidea und ihrer Ausläufer die Veränderungen der Glasflüssigkeit, sowie mit der Betrachtung der Zonula jene des Petit'schen Kanals und der in ihm enthaltenen Flüssigkeit.

Ich wähle als Eintheilungsprincip der krankhaften Veränderungen wieder die physikalischen Eigenschaften. Aus dem Vorhergehenden leuchtet schon ein, dass die Fehlergruppen in der Pathologie der einzelnen Glashäute und der mit ihnen in Bezug stehenden Theile des Augapfels sich nicht auf dieselbe Weise, wie bei der Hornhaut, werden umgrenzen und durchführen lassen, dass in Bezug auf einzelne Glashäute gewisse Fehlergruppen ganz wegfallen müssen, oder doch nur negative Resultate enthalten können.

Zweites Hauptstück.

Die Descemet'sche Haut.

§ 31. Es ist dieses eine $0^{mm}.007 - 0^{mm}.015$ dicke Glashaut, welche die hintere Fläche der Cornea und des angrenzenden Scleralvorderrandes überzieht [9]. Sie hängt der hintersten Corneallamelle innig an, lässt sich aber bei beginnender Fäulniss, so wie nach Maceration des Präparates in Wasser, leicht und im Zusammenhange abziehen. Es ist die Verbindung dieser beiden Häute eine Art Verklebung, sie wird durch kein zwischengelagertes Bindegewebe vermittelt.

§ 32. Die freie, von wässeriger Feuchtigkeit umspülte Oberfläche der Descemeti deckt ein einschichtiges, zartes Pflasterepithel aus sechseckigen, vollkommen durchsichtigen Zellen mit äusserst lichter Contour und eben so lichten, rundlichen, stark nach Aussen vorspringenden Kernen.

§ 33. Am Rande der hinteren Wasserhautfläche fehlt der epitheliale Ueberzug, es wird die Peripherie der in Rede stehenden Membran eingehüllt von Muskelfasern, welche, theils von der Aderhaut entspringend und dem Ciliarmuskel angehörend, sich an dem Rande festsetzen [10], theils aber von dem

letzteren entspringen, in das Parenchym der Iris eindringen und als Längsfasern der Regenbogenhaut beschrieben werden.

§ 34. An der vorderen Fläche dieser letzteren Fasern tritt das Epithel von der Descemeti ab und schlägt sich auf die Iris hinüber. Es überzieht den, zwischen Ciliarrand der Iris und der Wasserhautperipherie gebildeten, Winkel nicht vollständig, es fällt vor dem Scheitel dieses Winkels auf die Iris herab, und formirt so eine Art Aufhängeband, welches sich bei jedem, auf die Regenbogenhaut ausgeübten, Zuge in eine Unzahl feiner, von vorne nach hinten ziehender Fältchen wirft und an beiden Flächen von Humor aqueus umspült wird".

§ 35. Das im ersten Hauptstück Erörterte überhebt mich der Nothwendigkeit, über die physiologische Bedeutung der Wasserhaut specielle Andeutungen zu geben. Ich kann mich daher sogleich zu den pathologischen Verhältnissen derselben wenden.

Erste Fehlergruppe.

1. Anomalien in Bezug auf Zahl.

§ 36. Die Formation der Descemeti ist bedingt durch das Vorhandensein der fötalen Hornhautanlage. Wo keine Cornea zur Entwickelung kömmt, dort fehlt auch constant deren glashäutiger Ueberzug, es mangelt die Descemeti im Anophthalmus, es wird nur Eine Wasserhaut gebildet im Monophthalmus und in dem Cyclopenauge simuliren zwei, mehr weniger miteinander verschmolzene Demours'sche Membranen deren Einzahl.

Mehrere Wasserhäute als zwei in demselben Individuum sind eben so wenig beobachtet worden, als eine Mehrheit von Hornhäuten; deren scheinbares Vorkommen ist gebunden an Doppelmissbildungen.

2. Anomalien der Grösse.

§ 37. Sie beziehen sich theils auf die Flächenausdehnung der Wasserhaut, theils auf deren Mächtigkeit.

a. Die Abweichungen des Flächeninhalts

§ 38. kommen immer mit gleichen Anomalien der Hornhaut in Gemeinschaft vor; sie sind theils angeborene, theils erworbene, und erscheinen als widernatürliche Vergrösserung und als normwidrige Kleinheit.

§ 39. Die angeborene Vergrösserung der Wasserhaut setzt jene der Hornhaut voraus; sie ist in dem angebornen Buphthalmus zu vermuthen, aber nicht nachgewiesen.

§ 40. Die acquirirte Flächenvergrösserung der Descemeti ist stets eine Theilerscheinung des Cornealstaphylomes. Wo immer die Cornealamellen widernatürlich ausgedehnt werden, scheint auch die Descemeti eine aequivalente Vergrösserung ihres Flächeninhaltes zu erleiden. Ich sage „sie

scheint", weil, dieses Verhältniss bei den reinen Hornhautstaphylomen nachzuweisen, ich bisher die Gelegenheit nicht hatte, sondern meine Behauptung lediglich auf den Befund des leucomatösen Cornealstaphylomes und des Totalstaphylomes mit Narbeneinlagerung stützen kann.

Ich fand in diesen Fällen die hinterste Hornhautlamelle stets, so weit sie erhalten war, mit Wasserhaut überzogen. Es war die letztere vollkommen durchsichtig, doch variirte in vielen Fällen ihre Mächtigkeit ausserordentlich, es fanden sich, ganz unregelmässig vertheilt, Parthien, deren Dicke der Norm gleichkam, andere wieder, in welchen die Glashaut kaum die Stärke der Zonula erreichte. Doch waren im Allgemeinen die Randparthien der Descemeti am wenigsten oder gar nicht verdünnt. Ueberall haftete die Glashaut der hinteren Cornealfläche fest an.

§ 41. Ich habe schon der Unfähigkeit der Glashäute, auf sich selbst zusammenzuschrumpfen, erwähnt. In Folge dessen kann ich auch von einer erworbenen normwidrigen Kleinheit der Descemeti nur insofern sprechen, als Fälle vorkommen, in welchen kindliche Augäpfel durch tief in ihre Organisation eingreifende, krankhafte Processe in ihrem weiteren Wachsthum behindert werden, und sofort in späteren Lebensepochen als regelwidrig klein unter der Form atrophischer Bulbi mit sehr kleiner Cornea und daher auch mit normwidrig kleiner Descemeti in die Wahrnehmung treten.

§ 42. Die angeborene Kleinheit der Descemeti ist eine Theilerscheinung des Mikrophthalmus, der Grad der ersteren steht im engsten Verhältnisse zu der Grösse der Hornhaut selbst. Es ist jedoch durchaus falsch, die Grösse der Wasserhaut in solchen Augen nach dem Flächeninhalt des bereits durchsichtig gewordenen Cornealtheiles bemessen zu wollen, die Grösse der Descemeti richtet sich immer nach der Grösse der Cornealanlage, auch der noch trübe Theil der Hornhaut ist nach hinten mit Glashaut überzogen, welche sich von einer normalen durchaus nicht unterscheidet.

Doch erscheint die Descemeti an mikrophthalmischen Augen höheren Grades nicht kreisrund, im Gegentheile, so wie in der Cornealanlage tritt ihr, nach dem Spalte der Augenhäute sehender Quadrant in Form eines stumpfen Winkels aus der Peripherie des Kreises heraus. Der Scheitel dieses Winkels steht weder mit Fasern aus der Iris, noch aus dem Ciliarmuskel in Verbindung, im Bereiche des Spaltes liegt der Rand der Wasserhaut frei.

In Mikrophthalmis niederer Grade, in welchen die ursprüngliche Spaltung der Augenhäute nur mehr in einem noch restirenden Iriscolobom in die Wahrnehmung tritt, finden sich die geschilderten Verhältnisse jedoch nicht, es ist die normwidrig kleine Wasserhaut kreisrund begrenzt und allseitig in Verbindung mit Fasern des Ciliarmuskels.

b. Abweichungen der Dicke.

§ 43. Die Descemeti ist durch Auflagerung neugebildeter, glashäutiger Schichten einer Art Hypertrophie fähig.

Ich fand in einem Falle den peripheren Theil der Descemeti von wenigstens doppelter Mächtigkeit und sehr steif. Unter dem Mikroskope erschienen auf der ganz wasserhellen Glashaut eine grosse Menge unregelmässiger, grösstentheils aber parallelogrammatisch begrenzter Platten mit rauhem Rande auf-

gelagert. Diese Plättchen waren völlig strukturlos, von vollkommen homogenem Gefüge und im hohen Grade durchsichtig, ihre Ränder und Faltenfirste brachen sehr stark das Licht, kurz über die glashäutige Textur derselben konnte kein Zweifel obwalten, und dieses um so weniger, als auch an einigen dieser Plättchen die im § 7 erwähnten, parallel und in Abständen von 0‴.0055 ziehenden, oberflächlichen Risse mit Sicherheit nachgewiesen werden konnten.

Es war die Bulbushöhle des betreffenden Präparates mit Markschwamm fast ganz ausgefüllt. Zwischen Descemeti und der vorderen Fläche der carcinomatösen Masse war aber eine Schichte faserspaltigen, fibrösen Exsudates eingeschoben, deren Dicke von dem Centrum gegen die Peripherie zunahm. Es scheint, als ob ein Theil dieses Exsudates unter dem Einflusse der Glashaut selbst zu solchem Gewebe geworden sei, und so die neugebildeten glashäutigen Platten constituirt habe.

Verdünnungen der Wasserhäute sind bisher nur in den bereits erwähnten und als eigene Species der Atrophie vermuthungsweise aufgeführten Fällen beobachtet worden. Ich komme auf sie nicht mehr zurück.

3. Anomalien in Bezug auf Durchsichtigkeit und Farbe.

§ 44. Die Durchsichtigkeit der Descemeti habe ich bis zur Zeit nur als Symptom des bereits öfters erwähnten Auflösungsprocesses beeinträchtigt gefunden.

§ 45. Was die normwidrigen Färbungen der Descemeti anbelangt, steht fest, dass dieselben stets an gleiche Färbungen des Kammerwassers gebunden sind, wenigstens eine Zeitlang, indem später das Kammerwasser wieder seine normale Farblosigkeit acquiriren kann, die Glashäute aber wegen der geringen Lebensenergie und dem sehr langsam vor sich gehenden Stoffwechsel den aufgenommenen Farbestoff länger behalten. Es sind die Färbungen der Descemeti an gleiche Färbungen des Kammerwassers gebunden, dieses muss die Farbestoffe erst aufnehmen, um sie dann den Glashäuten mitzutheilen, Blutfarbestoffe, Gallenpigment, das färbende Princip der Färberröthe, selbst der Höllenstein gehen nur mit dem Kammerwasser in die Textur der Glashäute ein und von der Descemeti aus dringen sie in die Hornhautsubstanz, daher denn auch Verfärbungen der Wasserhaut der Regel nach mit solchen der Cornea gepaart sind.

4. Anomalien in Bezug auf Verbindung und Lage.

§ 46. Es gibt kein Organ innerhalb des Augapfelraumes, welches nicht unter gewissen Verhältnissen mit der Descemeti durch entzündliche Produkte in mittelbare Verbindung treten könnte. Diese Verwachsungen setzen aber theils Durchbrüche der Cornea und der Descemeti voraus und werden geeigneter als Folgen von Zusammenhangstrennungen der Cornea und Wasserhaut behandelt, theils sind sie Folgen krankhafter Processe, welche als Entzündungen der Descemeti gelten und in den Anomalien der Textur ihre Stelle finden.

Ich beschränke mich daher hier auf jene Anomalien, welche eine Reihe anatomisch-pathologischer Untersuchungen in Bezug auf die zwischen Cornea und Descemeti bestehende Verbindung ergeben haben.

Eine innigere Verklebung beider, als Norm ist, wurde bis zur

Zeit noch nicht beobachtet, wohl aber sind theilweise Lösungen derselben Gegenstand häufiger Wahrnehmung.

§ 47. Die Lostrennung der Descemeti von der Cornea durch zwischengelagertes, theils festes, theils aber flüssiges oder geschmolzenes Exsudat wurde bereits bei Gelegenheit der Cornealabscesse zwischen der hintersten Corneallamelle und der Descemeti nach allen ihren Seiten beleuchtet. Es sind solche Abscesse in der hintersten Schichte der Hornhaut schon seit langer Zeit bekannt und beschrieben.

§ 48. Ganz unbekannt sind meines Wissens bisher aber jene Lostrennungen der Descemeti von der Hornhaut geblieben, welche der Regel nach die Cornealatrophie begleiten und daher sehr häufig Gegenstand der Beobachtung werden. Es zeigt sich in ihnen am schönsten die absolute Unfähigkeit der Glashäute, einmal erlangte Flächenausdehnungen durch Schrumpfung des Gewebes auf sich selbst zu vermindern.

In eben dem Maasse nämlich, als die Cornea im Schwunde an Flächeninhalt abnimmt, faltet sich die Descemeti, welche dem atrophisirenden Hornhautantheile anhängt, und weil der Regel nach die hintere Fläche der schwindenden Hornhaut glatt und faltenlos bleibt, muss sich der Körper der Wasserhautfalten von der Cornealhinterfläche ablösen, abheben, es kann nur der Fuss der Falten mit der hintersten Hornhautlage in Verbindung bleiben.

Sehr häufig ist der Schwund bedingt durch vorläufige Zerstörung ausgebreiteter Cornealparthien, deren Durchbruch und narbige Einlöthung der tieferen Gebilde des Augapfels. Man findet dann einen grossen Theil der Cornealsubstanz ersetzt durch einen, mit vorderer Synechie gepaarten, durchgreifenden Narbenpfropf, und ringsum ist die erhaltene Cornealsubstanz atrophisch. Unter solchen Verhältnissen bildet dieser Narbenpfropf immer das Centrum eines, je nach seiner Lage mehr weniger vollständigen Sternes, dessen Strahlen von Falten der Descemeti formirt werden. Wenn nach durchbohrenden Cornealgeschwüren der Rest der Cornea atrophirt, legt sich die Descemeti immer in Falten, welche sämmtlich radienförmig von der Peripherie gegen den Narbenpfropf ziehen.

Atrophirt aber die Cornea, ohne dass irgend ein durchgreifender Substanzverlust vorausgegangen ist und durch Narbengewebe ersetzt werden muss, so pufft sich die Descemeti in Form von Blasen auf, welche enge an einanderliegen und sich daher gegenseitig eckig abgrenzen, immer aber von sehr verschiedener Grösse und sehr mannigfaltiger Gestalt sind.

Den Zwischenraum zwischen der Falte und der hinteren Corneallamelle erfüllt wässerige Feuchtigkeit.

Es ist natürlich, dass der Zusammenhang zwischen Wasser- und Hornhaut ein um so lockerer ist, je mehr und je grössere Falten aufgeworfen wurden, je weiter die Cornealatrophie gediehen ist. Daher lässt sich dann auch bei höheren Graden des Schwundes gewöhnlich die Descemeti sehr leicht in grossen Fetzen von der Hornhaut abschälen.

Immer fand ich unter solchen Umständen die genannte Glashaut des Epithels beraubt, der Regel nach durchsichtig, öfters etwas gelblich, in mehreren Fällen aber bereits im Zerfallen begriffen, gefleckt.

Zweite Fehlergruppe.

Anomalien des Zusammenhanges.

I. Abweichungen in der Cohäsion der chemischen Bestandtheile.

§ 49. Es lässt sich hier der bereits öfters erwähnte Zersetzungsprocess der zelligen Formgebilde in den Glashäuten als Vermittler der Resorbtion sehr gut einreihen.

Es muss diese Zerlegung der Glashaut in resorbirbare Elemente benützt werden zur Erklärung des gänzlichen Mangels der Descemeti in Fällen, in welchen sich eine totale Loslösung dieser Membran und deren mechanische Entleerung durch weit offene Cornealdurchbrüche nicht annehmen lässt. Es kommt selten, aber doch vor, dass sich in einem atrophischen Auge keine Spur einer Wasserhaut findet, die atrophische Iris der geschwundenen Cornea entweder unmittelbar anliegt, oder aber durch eine dichte, faserspaltige Exsudatschichte getrennt ist, der Narbenpfropf, welcher die Cornea durchbohrt, aber von so unbedeutendem Caliber getroffen wird, dass eine mechanische Ausstossung der Wasserhaut bei dem voraussetzlicher Maassen sehr enge gewesenen Geschwürskanal nicht wohl denkbar ist. Ich vermuthe in solchen Fällen die totale Zersetzung und Resorbtion der Descemeti.

§ 50. Ob die Descemeti des Brandes fähig ist, steht dahin, ich halte es für wahrscheinlicher, dass sie dieser Eigenschaft entbehre, weil sie sehr häufig nach totalem Zerfallen der Cornea im Zustande völliger Integrität auf der Iris liegen bleibt und erst später abgestossen wird, oder fetzenweise an dem Scleralrande haftet und mit der nachfolgenden Narbe verwächst.

§ 51. Chemischen Agentien kann die Descemeti so wenig widerstehen, als andere organische Gebilde, nur setzt sie in dem einwirkenden Medium eine weit höhere zersetzende Potenz voraus, soll sie im Lebenden angegriffen werden. Magnetoelectrische Ströme ziemlicher Stärke, durch Acupunctur auf die Descemeti geleitet, brachten in meinen Versuchen keine Veränderung in ihrem Gefüge hervor. Beobachtungen über Zerstörung der Wasserhaut durch erhitzte Körper sind bisher nicht bekannt geworden, obwohl sie zweifelsohne bei Verbrennungen höherer Grade, bei Verkohlungen der Cornea in deren ganzen Dicke, vorkommen mögen.

Nur in Bezug auf die Wirksamkeit des Höllensteins und des Aetzkalis habe ich Versuche an Kaninchen angestellt. Beide chemische Stoffe lösen, in Substanz auf die Wasserhaut gebracht, die getroffenen Parthien in einen schmierigen Brei, welcher alsbald durch den aus der Wunde ausfliessenden Humor aqueus und das auf der Wundfläche der Cornea abgesetzte, eitrige Exsudat ausgeschwemmt wird, sodass sich die Wunde reinigt. Nach Verlauf einiger Wochen finden sich die fetzigen Wundränder immer in dem den Substanzverlust ersetzenden Narbenpfropf eingebacken. Sie sind rauh, aber ungefärbt nach Anwendung des Aetzkali, dunkelbraun nach Aetzungen mit salpetersaurem Silber. Das Braune verwäscht sich nach allen Seiten in

das Violette, welches endlich unvermerkt in die farblosen, von der angeätzten Stelle entfernteren Parthien übergeht. Es fehlt constant an den gefärbten Parthien das Epithel, doch ist die Durchsichtigkeit der ersteren nur insofern beeinträchtigt, als eben die Farbe eines Mediums der Ausdruck für einen grösseren Lichtreflex ist. So wie die Hornhautsubstanz, so auch das Gefüge der Descemeti stirbt trotz des Eingehens färbender Elemente nicht ab, vegetirt fort.

2. Abweichungen in der Cohäsion der organischen Formbestandtheile.

§ 52. Einfache Stich- und Schnittwunden der Descemeti verheilen, ohne die geringste Spur zu hinterlassen, sobald die Wundränder in unmittelbare gegenseitige Berührung treten können. Der Hornhautschnitt und die Keratonyxis bei Staaroperationen sind, nach vollständiger Verheilung, am Cadaver in der Descemeti nicht nachweisbar. Nur dann, wenn auf die Verletzung der Cornea Entzündung mit Exsudation folgt, wodurch das Hornhautgewebe an der Wundstelle getrübt wird, geschieht es gewöhnlich, dass auch im Bereiche der Descemeti eine Trübung als Denkmal der vorausgegangenen Zusammenhangstrennung zurückbleibt. Es ist diese Trübung bedingt durch Exsudat, welches, den Wundrändern des Cornealparenchyms entquollen, in dem Wundkanale nicht Platz genug fand, sondern sich nach hinten herausdrängte und, zwischen die Wundränder der Descemeti tretend, dieselben einhüllte, an ihrer gegenseitigen Berührung aber hemmte. Man findet dann die Wundränder der Wasserhaut bei der mikroskopischen Untersuchung stets scharf contourirt und kann sie mit leichter Mühe aus dem bedeckenden Exsudate herauspräpariren.

Eine solche Exsudation etablirt sich nun immer, wenn bei einfachen durchdringenden Lappenwunden der Cornea der getrennte Lappen unter einem Winkel an den stehengebliebenen Hornhautsaum anheilt. Es verklebt dann die mit Epithel überkleidete Fläche der den Lappenrand nach hinten deckenden Glashaut mit der Exsudatschichte, welche die Wundfläche des Cornealsaumes ausschwitzt. Der Lappenrand, sowie der Schnittrand seines glashäutigen Ueberzuges sehen dann frei nach aussen, werden beide aber nach und nach abgeschliffen und verschwinden unter dem die Narbe deckenden Epithel. Es bleibt hier ein Theil der Descemeti in dem ehemaligen Wundraume durch Exsudat eingelöthet.

Namentlich häufig wird aber die unmittelbare Verschmelzung der beiden Wundränder der Descemeti dadurch verhindert, dass sich ein Theil der Regenbogenhaut oder eines anderen Organes der Bulbushöhle durch den Wundkanal der Cornea vorlagert. Die prolabirten Gebilde werden sodann durch massenreiche Exsudate eingelöthet, welche letztere einen durchgreifenden Narbenpfropf constituiren, in welchem die Ränder der Wasserhautwunde nach Jahren noch vollkommen scharf, ohne Spur einer organischen Veränderung vorgefunden werden.

§ 53. Ganz dasselbe gilt auch für einfache Lochwunden, die Ränder des Wasserhautloches finden sich stets im Zustande ursprünglicher Integrität eingebacken in dem den Cornealsubstanzverlust stopfenden Narbenpfropfe.

§ 54. Selbst gerissene Wunden der Descemeti können spurlos verheilen, ja sie thun dieses sogar der Regel nach, wenn sie nicht durch Umstände an der gegenseitigen Berührung der Wundränder behindert werden. Es erklärt sich dieses indess sehr leicht aus dem Umstande, dass die enorme Sprödigkeit des Glashautgefüges eine zusammengesetzte Wunde, wie sie in lockeren Texturen vorkömmt, nicht möglich macht, sondern die Rissränder an solchen dicken Glashäuten immer sehr scharf, denen der einfachen Wunden entsprechend sind.

Ich sah öfter auf der Wiener Augenklinik die durch Scleronyxis eingeführte Staarnadel in die Vorderkammer und von da in die hinteren Schichten der Cornea dringen. Bei dem Versuche, die Nadelspitze zu befreien, faltete sich die Cornea und die Lösung des Instrumentes erfolgte unter einem hörbaren Geräusche. Es wurde hier sicherlich ein kleiner Lappen der Descemeti sammt anhängender Cornealsubstanz eingerissen. Meistens trat wohl Vereiterung des Bulbus ein, doch waren einige Fälle, in welchen die Cornea vollkommen rein und klar blieb, die spurlose Verheilung des Risses also sehr wahrscheinlich ist.

Meistens sind aber Risswunden der Descemeti Theile einer, die Hornhaut durchdringenden, zusammengesetzten Wunde. Es vereitert dann die Cornea entweder ganz, oder aber nur im Umfange der Wunde, es werden Verhältnisse gesetzt, welche bei perforirenden Geschwüren der Hornhaut ohne vorgängige mechanische Verletzung ihre Analogien finden, und ihrer Wichtigkeit wegen die specielle Erörterung derselben nothwendig machen.

§ 55. Wird bei muldenförmigen Geschwüren der Cornea ein sehr kleiner Theil der Descemeti am Boden des Substanzverlustes entblösst, oder aber wird die Cornea durch einen schmelzenden herpetischen Exsudatknoten mit zapfenförmiger Verlängerung in Gestalt eines engen Kanales ihrer ganzen Dicke nach durchbohrt, und reisst dann das zu Tage liegende, kleine Stückchen der Wasserhaut ein, so können die Wundränder der Descemeti spurlos verheilen [12].

Wurde aber ein umfangsreicherer, wenigstens hirsekorngrosser Theil der Wasserhaut durch ein Cornealgeschwür blossgelegt, so staut er sich bisweilen unter der Form der Keratokele hervor. Trotz der Einwirkung der atmosphärischen Luft, der Thränen, schmelzender Exsudate u. s. w. bewahrt der blasig vorgetriebene Theil der Descemeti oft längere Zeit seine Integrität, niemals trübt oder verändert sich sein Gefüge auf irgend eine Weise.

Endlich berstet aber die Glashaut, es sind dann jene Verhältnisse herbeigeführt, welche häufig bei durchbohrenden Hornhautgeschwüren ohne vorläufige Bildung eines Wasserhautbruches gesetzt werden. Es fliesst der Humor aqueus ab, und es fällt ein Theil der Iris vor. Die nach vorne drängende Irisparthie stösst die entblössten Fetzen der Descemeti im Wundkanale nach aussen, sie stülpen sich nach vorne [13], und bilden so eine Scheidewand zwischen den Wandungen des Cornealdurchbruches und der eingelagerten Irisportion. Tritt keine Iritis hinzu, so verlöthet blos die der Kanalwand anlagernde Fläche der umgeschlagenen Wasserhautzipfel mit den Wandungen des Cornealdurchbruches durch das aus der letzteren abgelagerte entzündliche Produkt, soweit die Zipfel reichen, bleibt der prolabirte Theil der Iris frei,

geht mit der Cornea keine Verbindung ein; der Vorderrand der Zipfel verwächst aber mit der anliegenden Irisportion und den Durchbruchwänden durch Exsudat, welches die äussere Oeffnung des Durchbruches verstopft. Gesellt sich jedoch Iritis mit Exsudation hinzu, so verlöthen die umgeschlagenen Wasserhautfetzen in der ganzen Länge des Durchbruchskanales einerseits mit dem Cornealparenchym, anderseits mit dem berührenden Regenbogenhautantheile, ja oft werden auch massige Exsudate aus den, den Vorfall umgebenden Theilen der Iris ausgeschwitzt, es verwächst dann nebstdem noch ein mehr weniger grosses Stück der Irisfläche mit der hinteren Wand der Descemeti rings um den Cornealdurchbruch.

Auch unter solchen Verhältnissen bewahrt die Descemeti ihre Integrität, es lassen sich nach vielen Jahren noch die Zipfel derselben ohne alle und jede Spur einer Veränderung aus dem Exsudate herauspräpariren, vollkommen durchsichtig darstellen.

§ 56. Oefters wird durch schmelzende Exsudate ein grosser Theil der Hornhaut, ja ihre ganze blätterige Substanz zerstört, in einen Brei aufgelöst, sodass die Iris frei an der Vorderfläche des Auges zu liegen scheint. Es ist aber dieser blossgelegte Theil der Iris oder die ganze Iris sehr häufig noch mit Theilen der Descemeti belegt, es werden die letzteren bei oberflächlicher Betrachtung nur wegen ihrer Durchsichtigkeit übersehen, bei genauer Untersuchung kann man sie leicht deutlich an der Lichtspiegelung ihrer unzähligen Falten erkennen, wenigstens Fetzen der Descemeti bleiben auf der Iris zurück.

Es geschieht nämlich verhältnissmässig selten, dass nach totaler oder doch grösstentheiliger Schmelzung der Cornea die an diesen Processen keinen Antheil nehmende Wasserhaut durch den nach vorne drängenden Krystall- und Glaskörper von ihren Randverbindungen losgetrennt und mit Linse und Glaskörper nach aussen geworfen wird; gewöhnlich wird bei der Entleerung der Augapfelcontenta die Wasserhaut blos in Fetzen gerissen und es bleiben randständige Zipfel an ihren fixen Anheftungspunkten, dem Scleralrande und dem Accommodationsmuskel, oder falls noch Parthien der blätterigen Cornealsubstanz erhalten sind, an deren Geschwürsrande haften. Wird Linse und Glaskörper nicht entleert, so ist sogar die Erhaltung der ganzen Descemeti, deren Auflagerung auf die Iris etwas ganz Gewöhnliches. Immer ist dann die Descemeti wohl durchbrochen, indem sie dem Kammerwasser freien Austritt sich gestattet. Die Fetzen rollen sich später ein, ballen klumpig zusammen und werden in das die Oeffnung der Augapfelwandung verlegende Exsudat zum Theile oder ganz eingebacken.

Man findet daher in phthisisch zu Grunde gegangenen Bulbis ganz gewöhnlich mehr weniger grosse Klumpen vollkommen wasserheller, ihres Epithels beraubter Wasserhaut, welche theils in dem die Hornhaut vicariirenden Narbenscheibchen eingewachsen sind, theils aber mit der Iris, den Ciliarfortsätzen, Theilen der Ader- und Netzhaut, mit Resten der Kapsel und Zonula in einen Ballen zusammengeknetet, durch Exsudate in den verschiedensten Organisationsstufen [14] vereinigt sind und der hintern Wand der die Scleralöffnung verlegenden Narbe anhaften. Es ist dieses natürlich besonders dort der Fall, wo sich Linse und Glaskörper entleerten, die Narbe also sammt

den Bulbushäuten sehr schrumpfen, sich auf einen kleinen Umfang reduciren konnte. Wo der Krystall- und der Glaskörper nicht ausgestossen wurden und sich daher eine breitere Narbe anbilden konnte, da findet sich die Descemeti auch nicht in einen Klumpen vereinigt, sie wird der Regel nach, in kleine Wülstchen zusammengefaltet, an dem Rande der hinteren Narbenwand getroffen und erscheint durch Exsudat mit der letzteren, sowie mit den peripheren Theilen der Iris verlöthet. Unter solchen Verhältnissen zieht sich nämlich jeder Zipfel der eingerissenen Wasserhaut gegen seinen peripheren Ansatz zurück, der mittlere Theil der Iris wird dadurch frei, er granulirt, formirt die Narbe, und hüllt so die einzelnen Klumpen der Descemeti ein.

Jeder Klumpen der Wasserhaut ist nur an seinem Umfange mit Exsudaten übersponnen, nur die äussersten Faltenräume der Glashautballen sind mit Exsudaten gefüllt, das Innere derselben ist stets frei von jedem Produkte, und wird die äussere Exsudathülle von dem Klumpen entfernt, so lassen sich die den Klumpen formirenden Reste der Wasserhaut mühelos der Fläche nach ausbreiten, sie erscheinen vollkommen durchsichtig ohne Spur irgend einer Veränderung, nur der Epithelialüberzug fehlt.

Die dritte Fehlergruppe,

welche dem von mir gewählten Systeme gemäss Anomalien der Textur umfassen sollte, kann nach dem Vorhergehenden eigentlich nur negative Forschungsresultate enthalten. Es dünkt mir deren Vorführung durch den zum Theil kritischen Charakter meines Werkes geboten, und dieses um so mehr, als sie nicht nur einige seit Langem in der Ophthalmologie eingebürgerte Irrthümer aufzudecken, sondern auch die Fehlerquelle nachzuweisen geeignet sind. Indem als Grund sämmtlicher Texturanomalien der Descemeti deren Entzündung vorausgesetzt wird, lässt sich der Complex aller, dieser Fehlergruppe zugehörigen, präsumtiven Anomalien unter einem gemeinschaftlichen Titel zusammenstellen, er lautet:

Hydromeningitis,

als deren Synonyme Descemetitis, Hydrocapsulitis, inflammatio membranae humoris aquei zu nennen sind [15].

§ 57. Zweifelsohne ist deren Aufstellung nicht sowohl das Resultat pathologisch anatomischer Forschung, sondern inductiver Schlüsse gewesen, indem man die Wasserhaut allgemein für eine seröse Membran hielt und ihr sofort die Entzündungsfähigkeit, als Attribut seröser Gebilde, nothwendig beilegen musste. Es handelte sich, nachdem das Substrat der Entzündung gegeben war, nur darum, den zugehörigen Symptomencomplex zu finden.

Bezüglich der Entzündung jenes Theiles der Descemeti, welcher die Iris überkleidet, war dieses nicht schwer, Iritides mit Exsudationen auf der Oberfläche kommen täglich vor, man brauchte blos zu sagen: Die Erfahrung lehrt,

dass diese Exsudate Produkte des entzündeten Ueberzuges der Regenbogenhaut sind, und die Symptomatologie der Descemetitis ergab sich von selbst, denn die Zugabe einiger Varietäten des Schmerzgefühles, des Verlaufes, der Aetiologie ist leicht auszuführen.

Anders ist es aber mit den Zeichen der Entzündung in der Cornealportion der Wasserhaut, es musste sich Jeder gestehen, eine auf Alteration der Descemeti zurückführbare Erscheinung eigentlich nicht ganz genau beobachtet zu haben [16]. Man musste daher die der Hydromeningitis charakteristischen Phänomene zum Theile ausserhalb der Wasserhaut suchen, es gestaltete sich das Bild der fraglichen Krankheit in den Werken verschiedener Autoren etwas different. Es ist nun meine Aufgabe, diese Symptome einer näheren Beleuchtung zu würdigen.

§ 58. Als Hauptcharakteristicum gilt von jeher eine nach vorne convexe, vollkommen gleichmässige, florähnliche, grauliche Trübung, welche die hintere Wand der Cornea überzieht, und der Hornhaut, von vorne betrachtet, das Aussehen eines an der concaven Fläche angehauchten Uhrglases gibt. Alle Autoren beinahe kommen darin überein, dass dieses Symptom vorhanden sein müsse, auf dass eine Hydromeningitis diagnosticirt werden könne, in der Deutung des Phänomens aber weichen sie mächtig von einander ab.

Sicher steht es, dass die fragliche Trübung hinter der eigentlichen Cornealsubstanz gelegen sei, denn es erscheint, wenigstens im Beginne der Krankheit, die Cornea ihrer ganzen Dicke nach durchsichtig. Es kann daher nicht ein Interlammellarraum der Cornea infiltrirt sein und die Trübung bedingen. Es kann in diesem Stadio der Krankheit die Trübung aber auch nicht von einer emulsionsähnlichen Suspension feiner, trüber Theilchen in dem Kammerwasser herrühren, denn dann müsste doch wahrlich, im Falle gleichmässiger Vertheilung der trübenden Molekule in dem Humor aqueus, wegen der gegen das Centrum zunehmenden Dicke der Kammer die Trübung im Bereiche der optischen Achse am intensivsten sein und von hier gegen die Peripherie der Kammer abnehmen; im Falle ungleichmässiger Vertheilung aber entweder in Gestalt von Gewölk bei jeder Bewegung des Auges ihren Ort welchseln oder aber die tiefstgelegenen Kammerräume occupiren. Beides ist nicht der Fall.

Es bleibt also nichts übrig, als den Grund der Trübung in der Wasserhaut selbst zu suchen.

Die Substanz der Descemeti trübt sich aber nach dem Vorhergehenden unter keinem Verhältnisse, ausser bei ihrem Uebergang in Schwund, es haben schon Ruete [17] und Hasner [18] die Unveränderlichkeit des Wasserhautgefüges durch direkte Untersuchungon erkannt, es stellt sich also die von Hasner [19] aufgeworfene Frage von selbst, ob es nicht möglich sei, „dass in dem Wasserhautepithele pathologische Metamorphosen vor sich gehen, welche sich sodann in ihren Produkten als Trübungen der hinteren Cornealwand charakterisiren?“

§ 59. Es theilt das Epithel der Descemeti wirklich alle seine Eigenschaften mit jenem der Cornealvorderfläche, es ist in gesundem Zustande saftreich, durchsichtig, der Zelleninhalt trübt sich unter Einwirkung heissen Wassers, von Salzlösungen und Säuren, und da die Nahrungsquelle beider Oberhautlagen dieselbe, das Kammerwasser, ist, lässt sich kaum zweifeln, dass das Zellen-

contentum des Wasserhautepithels und der Cornealoberhaut ein gleiches, mit der Hornhautgrundsubstanz identisches sei. Damit ist aber auch schon die Möglichkeit zu Metamorphosen innerhalb der Zellen gegeben, wie sie in den Cornealzwischenblatträumen vorkommen, und namentlich, wie sie dem Hornhautepithele eigen sind.

In der That fand ich in einem Auge, welches nebst einer eclatanten Kerato-Iritis mit einem oberflächlichen Cornealgeschwüre und Hypopyum alle Erscheinungen einer Hydromeningitis darbot, die Descemeti zum Theile ihres Epitheles beraubt, wo das letztere aber vorhanden war, zeigte es sich zusammengesetzt aus rundlichen und ovalen $0'''.0074 - 0'''.0092$ Durchmesser haltenden Zellen mit halbdunklen, scharfen Contouren, einem homogenen, trüblichen Inhalt und etwas dunkleren, $0'''.0018$ Durchmesser haltenden Kernen ohne Kernkörperchen; ferner aus Zellen gleicher Constitution, deren Inhalt sich jedoch schon weiter differenzirt und mehr weniger dunkle Körnchen angesetzt hatte, ja es fanden sich sogar einige Zellen, in welchen der Inhalt sich bereits ganz in dunkle Körnchen und ein wasserhelles Menstruum geschieden hatte. Es hafteten diese Formgebilde der hinteren Wand der Descemeti an, liessen sich mit Wasser nicht abspülen, sie gehörten offenbar der Descemeti als solcher an, sie konnten nicht blos aufgeschwemmt sein aus dem Hypopyum, dessen Zellen übrigens mit denen des Epithels ganz übereinkamen. Die Intercellularsubstanz war trüblich, mit dunkleren Körnchen durchstreut. Pappenheim [20] hat ganz ähnliche Beobachtungen über Metamorphosen der Wasserhautepithelzellen gemacht.

Es lassen sich sofort die an der hinteren Wand der Descemeti vorgefundenen trüben Zellen sehr wohl als Epithelzellen betrachten, welche unter dem Einflusse des, in dem Bulbus einherschreitenden Krankheitsprocesses der Eitermetamorphose entgegen gehen und sich theilweise abstossen, sie können nicht als Exsudatzellen im eigentlichen Wortsinne betrachtet werden, denn in der unterliegenden Descemeti war auch nicht eine Spur einer Veränderung zu erkennen.

Es ist nun aber nicht gewiss, ob die Descemeti an und für sich bei der Formation ihres Epithels activ sei, ob sie als Matrix ihres Epitheles zu gelten habe, denn, abgesehen von ihren physiologischen Eigenschaften, hat noch gar Niemand eine Unterlagerung junger Epithelzellen unter alte, im Abstossen begriffene, gesehen; im Gegentheile, meine Untersuchungen stellen heraus, dass nach Abstossen einer Epithelzelle der entsprechende Theil der Wasserhautoberfläche immer nakt daliege und erst später eine neue Zelle auf dem gewöhnlichen Wege angebildet werde, denn ich sah zu wiederholten Malen Epithelzellen auf der Wasserhaut, welche durch dunkle, öfters schon granulirte, wie befressene Contour ihr Alter andeuteten und an einem oder dem anderen Theile ihres Randes abgelöst waren, so dass sie schuppenähnlich nach hinten abstanden, und doch fand sich darunter keine Spur einer jungen Zelle, im Gegentheile, neben solchen Stellen sah ich andere, des Epithels ganz entblösste, und noch andere, auf welchen bloss ganz junge trübliche Kerne ohne Kernkörperchen mit homogenem Inhalte und entwickelte, saftreiche, rundliche, vorspringende, mit einem Worte junge, gekernte Epithelialzellen aufgelagert waren.

Es scheint nach diesem also nicht, als ob das Blastem des Wasserhaut-

epitheles aus der Descemeti selbst komme, auf irgend eine Weise von der Descemeti angeeignet, verarbeitet und auf ihre Oberfläche abgesetzt werde, es dünkt mir viel wahrscheinlicher, dass das Epithelialblastem der Demours'schen Haut unmittelbar aus dem Kammerwasser präcipitirt werde, und dieses dadurch, dass die Descemeti, wie jeder fester Körper auf die ihn umgebenden organischen Flüssigkeiten verdichtend einwirkt. Es ist aber ein Naturgesetz, dass, wo immer ein organisationsfähiger Niederschlag sich an einer freien Oberfläche absetzt, derselbe ganz, oder bei grösserer Mächtigkeit seines Stratums in den oberflächlichen Schichten die Epithelformation eingehe. Es lässt sich demnach die Bildung der Oberhaut auf der Descemeti erklären, ohne dass die letztere dabei eine active Rolle zu spielen braucht, und dieses ist bei der Unveränderlichkeit des Glashautgefüges und seiner Nervenlosigkeit nothwendig, sobald es gilt, die krankhaften Metamorphosen des Epithels pathogenetisch zu entwickeln.

§ 60. Es handelt sich, nachdem die Erscheinungen der Hydromeningitis auf Veränderungen des Wasserhautepithels mit Wahrscheinlichkeit zurückgeführt worden sind, bei dieser Deduction darum, wo möglich *den Ausgangspunkt des Trübungsprocesses, den unmittelbaren Grund der Alterationen in dem Zelleninhalte* zu finden.

§ 61. Alle Autoren stimmen darin überein, dass die rauchähnliche Trübung an der hinteren Cornealwand *niemals allein, sondern constant in Gesellschaft von Krankheitserscheinungen verläuft*, welche eine tiefe Alteration in dem Gesammtleben des Augapfels, namentlich aber in der Cornea und Iris, häufig auch in den tieferen, bluthaltigen Gebilden des Bulbus, in den Ciliarfortsätzen, der Ader- und Netzhaut, ausser allen Zweifel setzt [21].

Die hervorstechendste, häufigste, und daher auch von Manchen [22] als die der Hydromeningitis am meisten charakteristische Erscheinung bezeichnete, *Begleiterin* der rauchähnlichen Trübung der hinteren Cornealwand ist die Entwickelung der bereits geschilderten [23] Gruppen von punktförmigen bis hirsekorngrossen, grau-gelblichen, scharf begrenzten Flecken, welche Flecken in der Cornealsubstanz selbst gelegen sind, wie sich, abgesehen von dem mikroskopischen Nachweise, daraus ergibt, dass dieselben vor der rauchähnlichen Trübung und in verschiedenen Distanzen von derselben so über einanderliegen, dass sich häufig ihre Ränder zum Theile gegenseitig decken [24]. Es können diese Flecken begreiflicher Weise nicht Produkte der Wasserhaut seyn, es sprechen sogar Gründe dafür, dass sie gar nicht auf einen entzündlichen Process zurückführbar, sondern vielmehr als Ausdruck eines in dem Bulbus beginnenden Schwundes zu betrachten seien.

Ist es unter solchen Verhältnissen nicht wahrscheinlich, dass der Trübung des Wasserhautepithels derselbe Process zu Grunde liege, welcher Veränderungen und theilweise Abstossung des Cornealepitheles bedingt und nebstbei die Coagulation der Grundsubstanz in der Hornhaut, die Entwickelung jener gruppirten Flecken veranlasst?

Mir dünkt diese Hypothese begründet, und ich lehne mich umso lieber an dieselbe, als nur sie bei dem, erwiesener Maassen häufigen Mangel aller entzündlichen Produkte in den hochgradig afficirten Theilen der Uvea und Netz-

haut, die Zusammenfassung sämmtlicher, während des langwierigen Verlaufes einer sogenannten Hydromeningitis auftauchenden Phänomene unter einen und denselben Gesichtspunkt gestattet, die in den verschiedensten Theilen des Augapfels zur Wahrnehmung kommenden Veränderungen auf eine und dieselbe Quelle, auf Nutritionsstörung eigenthümlicher, von Entzündung differenter Art zurückführen lässt.

§ 62. Nicht immer aber treten die Erscheinungen der Hydromeningitis auf in Begleitung solcher, auf beginnenden Schwund hinweisender Symptome, sie entwickeln sich während des Verlaufes einer eclatanten Iritis oder Keratoiritis mit massenhaften Exsudaten der verschiedensten Constitution; die der Hydromeningitis zugeschriebene, gleichmässige Trübung der hintern Cornealwand begrenzt nach hinten mehr weniger ausgebreitete Infiltrationsherde der Cornea mit starren oder eitrig zerfallenden Produkten, während in der wässerigen Feuchtigkeit plastische und undurchsichtige Stoffe in feinst vertheiltem Zustande oder in Flocken erscheinen, welche den Humor aqueus trüben, sich öfters in gewölkartige, bewegliche Massen verdichten, der Regel nach aber bald auf den Boden der Kammer niedergeschlagen werden und ein Hypopyum bilden, welches je nach den Eigenschaften des Exsudates bald weisslich, bald bei beginnender Fettmetamorphose gelblich, im Falle blutiger Beimischung selbst roth gestreimt [25] sich repräsentirt.

Unter solchen Umständen erscheint es viel wahrscheinlicher für den ersten Augenblick, dass die Trübung der Wasserhautepithelzellen einfach die Folge der Berührung mit dem in der Kammer befindlichen Exsudate sei, denn es ist etwas ganz Gewöhnliches, Epithelzellen unter aufgelagerten, in Zersetzung begriffenen, in specie aber verfettigenden Produkten selbst Metamorphosen eingehen zu sehen, und in der That ist die Trübung des Epitheles an der Hinterwand der Descemeti bisher nur bei Bestand eines Eiterherdes in der Cornea und Kammer faktisch nachgewiesen worden.

Bei genauerer Betrachtung erscheint diese Hypothese zur Erklärung der Zellentrübung aber ungenügend, denn in der weithin überwiegenden Anzahl der Fälle von Hornhautvereiterungen und massigen Hypopyen [26] findet sich das Epithel der Descemeti vollkommen durchsichtig, ohne einer Spur von Veränderung ihres Inhaltes, und anderseits erscheint die hintere Wand der Cornea oft getrübt, lange bevor entzündliche Produkte in der Cornea und Iris, sowie auch in den tieferen Gebilden des Augapfels abgelagert werden, zu einer Zeit, wo die Cornealsubstanz noch klar und rein, der Humor aqueus noch durchsichtig ist [27].

Ich kann mir demnach den Process, welcher der Trübung der Epithelzellen der Descemeti bei gleichzeitigem Vorhandensein einer exsudativen Keratoiritis zu Grunde liegt, nicht anders denken, als bei dem Auftreten der Hydromeningitis in ihrer reinen Form, ich betrachte den Vorgang unter den ersterwähnten Verhältnissen als eine Entzündung, neben welcher der eigenthümliche, die Nutrition der Cornea und der Epithele störende, krankhafte Process einhergeht, er möge nun in der Entzündung der Mutterorgane der Hornhaut und Descemeti begründet sein oder nicht.

§ 63. Was man fälschlich der Wasserhautentzündung zuschrieb, die in der Kammer suspendirten Exsudatflocken, welche bisweilen ge-

sehen werden, sich an verschiedenen Punkten der Descemeti anhängen und daselbst dichte, streifen-, netz-, oder fleckenförmige Auflagerungen bilden, erklären sich einfach aus der complicirenden Iritis, und diese letztere muss um so mehr als die Quelle dieser Produkte gelten, als dieselben Exsudate immer zugleich auch auf den verschiedensten Punkten der Iris erscheinen, die Pupille verlöthen und sich sehr häufig in dem Parenchyme der Regenbogenhaut selbst nachweisen lassen. Es bedarf nicht der höchst geschraubten Hypothese Hasner's, nach welcher Hypopyen Erzeugnisse des Wasserhautepithels sein können.

Es ist zwar nicht zu läugnen, dass die Formgebilde dieses Oberhautstratums durch Verfettigung und Abstossung ein gewisses Contingent von Eiterzellen zu einem bestehenden Hypopyon liefern können, allein massige Produktionen aus einem Epithele abzuleiten, dieses steht doch mit allen bisher gewonnenen Resultaten der pathologischen Anatomie zu sehr im Widerspruche, als dass man einer solchen Ansicht einigen Beifall schenken könnte. Hasner führt freilich als Beweis der Möglichkeit einen Fall vor, in welchem die Cornea eitrig infiltrirt war, die Descemeti sich ohne Spur einer Verletzung, Iris und Ciliarfortsätze normal fanden, und sich in der Augenkammer eine beträchtliche Menge Eiters, welcher der Descemeti anklebte, gesammelt hatte. Nach meinen zahlreichen Untersuchungen muss ich aber mit Bestimmtheit irgend einen Beobachtungsfehler subsumiren, entweder übersah er die Iritis oder aber ein feines Loch in der Descemeti, welches letztere umso leichter möglich ist, als Hasner ohne Mikroskop untersuchte und sich solche Risse sehr oft unter den anhaftenden Exsudaten verbergen und nur bei der genauesten Investigation aufgefunden werden.

§ 64. Ich wage diese Behauptung umso mehr, als die Oberflächlichkeit, mit der Hasner leider bei der Untersuchung der Descemeti zu Werke gegangen sein muss, sich ganz deutlich aus der Aufstellung der Tuberkulose des Wasserhautepithels, noch klarer aber aus der Aufstellung einer ödematösen Infiltration und sogar einer Apoplexie der hinteren Cornealwand (Descemeti) ergibt.

Hasner nimmt brevi manu eine Ausschwitzung von Serum und eine Blutansammlung zwischen das Epithel der Descemeti an, der einzige Beweis für die erstere ist die Beobachtung einer rauchigen Trübung an der hinteren Cornealwand ohne gleichzeitige Entwickelung der charakteristischen Exsudatkörnchen, für die letztere wird aber gar keine Begründung nothwendig erachtet, es genügt, sie als oftmals (?) gesehen zu erklären.

Trotzdem ich über 500 erkrankte Augäpfel mit der grössten Genauigkeit und in allen ihren Theilen mikroskopisch untersucht und einige Tausende von Augenkranken beobachtet habe, fand ich noch gar niemals irgend einen, auch noch so schwachen Grund, eine Ansammlung von Serum oder Blut unter das Wasserhautepithel anzunehmen. Es ist auch bei der ungemeinen Zartheit und der blos einschichtigen Lagerung dieser Zellen eine Abhebung der fraglichen Oberhaut im Zusammenhange durch untergelagerte Flüssigkeiten kaum denkbar. Was Hasner als Oedem bezeichnet, lässt sich füglich als Trübung des Epithels in seinem Zelleninhalte betrachten und seine Apoplexie der Descemeti ist bestimmt nichts anders, als Blutaustretung in die Vorderkammer, im höchsten Falle Durchtränkung der Cornea und des Wasserhautepithels mit Humor

aqueus, der durch aufgelöstes Hämatin aus Blutextravasaten in der Kammerhöhle roth gefärbt wurde.

§ 65. Ich läugne jedoch nicht, dass Exsudatlagen zwischen Descemeti und einem, dieselben überziehenden Stratum Epithel vorkommen können. Wo immer organisationsfähige Exsudate eine Höhlenwandung überkleiden, metamorphosiren ihre oberflächlichsten Lagen zu Epithel, und es ist gar nicht zu zweifeln, dass dasselbe Verhältniss auch dann eintrete, wenn plastische Produkte einer Iritis sich auf der Fläche der Wasserhaut präcipitiren. Offenbar gehört dieses Epithel alsdann aber nicht der Descemeti an, es ist aus dem Niederschlage hervorgegangen, dem letzteren eigen.

Jedoch, so viele Fälle ich genau untersucht habe, ein derartiges Verhalten kam mir noch niemals vor, niemals sah ich Auflagerungen auf der Descemeti, ohne dass letztere im ganzen Umfange ihres neoplastischen Ueberzuges mit dem gegenüberstehenden Theile der Irisvorderfläche verlöthet gewesen wäre. Es fand sich dann das Exsudat gewöhnlich nicht beschränkt auf die Oberfläche der Regenbogenhaut, sondern drang in das Irisparenchym ein und durchsetzte dasselbe unter der Form von Streifen und Flecken; in vielen Fällen war das Produkt auf beiden Seiten und in der Substanzlage der Iris nachzuweisen, das Regenbogenhautparenchym war in dem Exsudate untergegangen, atrophirt, nur als ein flächenartig ausgebreitetes Pigmentstratum zu erkennen, welches nach hinten bisweilen noch mit dem unveränderten Irisantheile der Grenzhaut zusammenhing.

Es kann somit nicht der geringste Zweifel obwalten, dass das exsudirende Organ die Iris selbst gewesen sei.

Die Verlöthung der Descemeti und Iris war bei einigermassen derberen Produkten gewöhnlich so fest, dass bei dem Versuche, die Vorderkammer herzustellen, die Wasserhaut von der Cornea sich löste und an der Iris haften blieb, was nicht zu wundern ist, indem solche Bulbi mit derartigen Verlöthungen immer im hohen Grade atrophisch werden, die Wasserhaut also in Falten von der Cornea sich abhebt. Doch liess sich die mit neoplastischen Schichten überkleidete Glashaut stets und ohne sonderliche Mühe mit Hilfe des Messers von der Neubildung ablösen, reinigen und vollkommen durchsichtig darstellen, ausser denn, es war dieselbe bereits in dem öfters geschilderten Zerfällungsprocesse begriffen, wo ihr Gefüge trüb blieb.

Ich glaube nicht erst erwähnen zu müssen, dass die Hydromeningitis sic dicta keine Bedingung abgebe für das Zustandekommen solcher Adhäsionen, dass auch bei ganz normalem Verhalten der Descemeti plastische Exsudate der Iris die Verklebung beider Membranen vermitteln können; verwächst doch mitunter die entzündete Iris rings um eine vordere Synechie mit der Wasserhaut in ziemlich grossem Umfange, ohne dass eine Spur von den der Wasserhautentzündung zugeschriebenen Symptomen in die Wahrnehmung getreten war.

§ 66. Es ist ganz natürlich, dass die, die Verlöthung der Descemeti und Iris vermittelnde neugebildete Masse eine so verschiedene sein könne, als es überhaupt Arten von plastischen Exsudaten und weitere Entwicklungsformen der letzteren gibt.

§ 67. Noch gar niemals aber sah ich krebsige Exsudate in der Vorderkammer Verklebungen der Iris und Desemeti vermitteln, immer fand

ich, selbst dort, wo die Kammer vom Carcinom gänzlich ausgefüllt war, dessen Oberfläche der hintern Wand der Wasserhaut blos mechanisch anlagern, ohne Spur der leisesten Verpickung. Per parenthesin sei es wiederholt, dass weder Corneal- noch Iriskrebse jemals die Descemeti durchsetzen, dass Iriskrebse nur durch den Vordertheil der Sclerotica, dem Verlaufe der Gefässe folgend, hervorbrechen, und ausnahmsweise nur, auf mechanisch gebahnten Wegen, die vordere Scleralöffnung durchdringen, indem die, letztere schliessende Cornea eitrig oder brandig schmilzt und die sofort in grösserm Umfange blossgelegte Descemeti durch den Druck der stets wachsenden Aftermasse durchrissen wird.

§ 68. Wohl aber geht die Descemeti durch tuberkulose Exsudationen der Iris eine Art Verbindung mit der letzteren ein. Wo Tuberkelmasse aus der Iris abgelagert wird, finden sich gewöhnlich schon im Vorhinein tuberkulose Ablagerungen in dem Cornealparenchyme. Wenn dann der Hornhauttuberkel schmilzt, wird die Descemeti in grösserer oder geringerer Ausbreitung ihrer Stütze beraubt, und wenn sich sodann die Linse und der Glaskörper entleeren, wird sie in Fetzen zerrissen. Es findet sich in solchen Augen die Wasserhaut stets nur in Form einzelner aufgerollter Lappen an der hintern Fläche des Scleralvordertheiles. Es sind diese Lappen von tuberkulosem Exsudate ganz eingehüllt, und hängen dadurch nach hinten mit den dick aufgeschwollenen Resten der Iris, mit dem infiltrirten Ciliarmuskel und den Ciliarfortsätzen zusammen, während sie nach vorne an die Reste der blätterigen Cornealsubstanz, den ganz unveränderten strukturlosen Hornhautrand und den gleichfalls geschwellten Scleralrand stossen.

Das tuberkulose Exsudat vereiniget alle die genannten Organe zu einem käsig schmierigen Wulste, welcher das Loch an der Vorderwand des Augapfels umgrenzt und sohin die Eingangspforte in die von zerfallendem Tuberkel dick ausgekleidete Bulbushöhle constituirt.

Die in diesem Walle eingeschlossenen, klumpig zusammengeballten Reste der Wasserhaut finden sich stets ganz durchsichtig mit scharfen, auf keine Weise angegriffenen Rändern, die schmelzende Eigenschaft des zerfliessenden Tuberkels hat durchaus keinen Einfluss auf das Gefüge der Glashaut. Wenn dann der, die Wasserhautüberreste umhüllende Tuberkelwulst vollends schmilzt, entleeren sich auch die letzten Rudera der Descemeti, sie werden in dem eiterähnlichen Fluidum ausgeschwemmt.

§ 69. Weithin in den allermeisten Fällen aber ist das die Descemeti und Iris verlöthende Exsudat ein organisationsfähiges, es findet sich als eine mehr weniger dicke Lage theils noch halbrohen, in Zellen- und Kernbildung begriffenen, theils zellgewebigen, am häufigsten aber faserspaltigen Gefüges zwischengeschoben. Ich sah es auch reichlich mit Pigment und in Pigmentmetamorphose begriffenen Blutextravasaten gemischt, und musste dann die Verlöthung als Folge einer hämorrhagisch plastischen Exsudation aus der Iris anerkennen.

§ 70. Es ist gewiss, dass solche Exsudate auch verkreiden und verknöchern können. Ich sah diese Metamorphose des verlöthenden Produktes aber noch nie. Selbst, wo relativ sehr umfangsreiche Verkalkungen und Verknöcherungen in dem Bulbus vorhanden waren, hatte das die Wasser- und

Regenbogenhaut verklebende Exsudat ausser einigen feinen Kalkkörnchen noch keine knochenähnlichen Metamorphosen gezeigt, keine kalkigen oder knochigen Schuppen oder Platten angebildet, im Gegentheile, gerade solche Fälle waren es, in welchen die Descemeti fehlte, ohne dass sich dieser Mangel immer mit Grund auf eine mechanische Entleerung der ganzen Wasserhaut schieben liess, und gerade in diesen Fällen zeigte sich der Zerfällungsprocess der Descemeti und Kapsel am häufigsten, so dass es scheint, als ob die Verknöcherung und Verkreidung mit der Zersetzung der Glashäute in irgend einer Verbindung stände [29].

Drittes Hauptstück.

Die Kammern und der Humor aqueus.

§ 71. Es sind die Kammern zwei, durch die zwischengelagerte Iris von einander getrennte und mit wässeriger Feuchtigkeit gefüllte Räume in dem Vordertheile der Augapfelhöhle.

§ 72. Die vordere Kammer wird nach vorne von der Descemeti begrenzt, nach hinten von der Iris und dem, jeweilig in die Pupille fallenden Antheile des Vorderkapselcentrums. Am Ciliarrande der Iris gehen diese beide Wandungen unter einem abgestumpften Winkel durch das epitheliale Aufhängeband der Iris in einander über.

Die Vorderkammer formirt nach diesem eine Art convexconcaven Meniscus. Nur die vordere Wand desselben und der mittlere Theil der hinteren Wand gehören regulären Curven an, der periphere Theil der letzteren wechselt mit jeder Accommodationsbewegung der Iris die Krümmung, Lage und Breite.

Die Achse dieses Raumes ist eine variable Grösse, indem ihre Länge bei den Verschiebungen der Linse zum Zwecke der Accommodation bald zu-, bald abnimmt, jedenfalls ist sie auf weniger, als eine Linie zu schätzen [30].

§ 73. Die hintere Kammer wird nach vorne von dem Pigmentstratum der Iris, nach hinten von der Zonula lentis und jenem Theile der Vorderkapselperipherie, welcher von der Iris bedeckt ist, umwandet. Ihre Peripherie wird von den mit Pigment überzogenen Kopfenden der Ciliarfortsätze gebildet. Da der Pupillarrand der Iris unmittelbar aufliegt auf der Vorderkapsel, so existirt im Bereiche der optischen Achse des Auges keine hintere Kammer, es kann von einer Centralachse derselben keine Rede sein. Es formirt die hintere Kammer einen kreisförmigen Kanal, der, von drei gekrümmten Flächen umgeben, im senkrechten Durchschnitte dreieckig mit gegen die optische Augenachse sehendem Scheitelwinkel erscheint, und bei jeder Bewegung der Iris Breite, Gestalt und Rauminhalt wechselt.

§ 74. Es ist die hintere Kammer durch die Berührung des Pupillarrandes mit der Vorderkapsel von der Vorderkammer vollständig abgeschlossen, doch gestattet die Beweglichkeit und Nachgiebigkeit der Iris eine Communi-

cation beider Räume in der Weise, wie zweier, durch bewegliche Klappen getrennter Theile Einer Höhle.

§ 75. Beide Kammern werden ihrem ganzen Rauminhalte nach ausgefüllt von dem Humor aqueus oder dem Kammerwasser. Es ist dieses eine wasserklare [31], tropfbare Flüssigkeit von 1.0053 specifischem Gewichte und einem Brechungsexponenten = 1.3366 nach Brewster [32]. Er ist etwas klebrig, viscid, vollkommen geruchlos und hat einen leicht salzigen Geschmack, welcher sich aus der chemischen Zusammensetzung der Flüssigkeit erklärt, indem dieselbe bei 98% Wasser etwas Kochsalz, geringe Mengen Eiweiss und Extractivstoffe enthält [33].

Die absolute Menge des Kammerwassers ist eine individuell verschiedene, sie wird durch den Rauminhalt der beiden Kammern zusammengenommen bestimmt, und dürfte demzufolge kaum jemals viel über 2 Gran ausmachen [34].

§ 76. Die Gründe, welche gegen die Secretion des Humor aqueus aus der Descemet'schen Haut sprechen, sind schon aus den physiologischen Eigenschaften der Glashäute zu entnehmen. Der Beweis für die Absonderung des Kammerwassers von Seite der Ciliarfortsätze liegt in den Secretionsstörungen dieser Flüssigkeit bei krankhaften Alterationen der genannten bluthaltigen Organe und in dem Umstande, dass angestochene Narbenstaphylome im engeren Wortsinne, deren Bildung mit völligem Untergange der Descemeti und des Irisparenchymes gepaart ist, sich rasch wieder füllen [35].

§ 77. Es muss für den normalen Zustand des Auges die Secretion des Kammerwassers im steten Gleichgewichte gedacht werden mit dem Verluste, welchen diese Flüssigkeit continuirlich durch Resorbtion und die Transsudation durch die Hornhaut erleidet, es kann die Quantität des in den Kammern enthaltenen Humor aqueus keinen merklichen Schwankungen unterworfen sein. Es vermehrt nämlich jede Zunahme desselben den Druck, welchen seine Masse gegen die Kammerwände, also auch gegen die Ciliarfortsätze ausübt, und dadurch wird nach bekannten physiologischen Gesetzen nicht nur die Circulation und sofort auch die Secretion in den Ciliarfortsätzen beschränkt, sondern auch die Durchschwitzung durch die Cornea und die Resorbtion vermehrt. Abnahme des Kammerwassers hat aber die entgegengesetzten Wirkungen. Es regulirt sich also in dem normalen Zustande des Auges die Absonderung des Kammerwassers von selbst, es kann nicht mehr und nicht weniger davon in dem Kammerraume enthalten sein, als nöthig ist, um dem Drucke das Gleichgewicht zu halten, mit welchem das Blut auf die Wandungen der Capillaren in den Ciliarfortsätzen wirkt.

Pathologische Erscheinungen stellen diesen Satz in das klarste Licht, jede Verminderung des auf den Kammerwänden lastenden Druckes durch Nachgeben einer oder der anderen Wand oder durch Entleerung des Humor aqueus hat eine Steigerung der Absonderungsthätigkeit zur Folge [36]. Umgekehrt aber sind Vermehrungen des Druckes, unter welchem die Ciliarfortsätze stehen, es geschehe dieses durch Exsudationen in den hinteren Augapfelraum oder durch Geschwülste, welche von Aussen auf den Bulbus wirken, mit Abnahme der wässerigen Feuchtigkeit verbunden.

Es ist die Unveränderlichkeit des in den Kammern enthaltenen Quantums

wässeriger Feuchtigkeit und sofort auch die Invariabilität des Kammervolums selbst eine nothwendige Bedingung zu dem normalen Sehen. Schwankungen des Cubikinhaltes der Kammern sind nämlich nur denkbar, wenn entweder bei gleichbleibendem Flächenmaasse der äusseren Augapfelwandungen das Volum der hinter den Kammern gelegenen Theile des Bulbus in entsprechendem, aber umgekehrten Verhältnisse zu- und abnimmt; oder aber bei unverändertem Volum dieser letzteren die Bulbuswände sich ausdehnen oder zusammenziehen, je nachdem das Kammerwasser an Menge steigt oder fällt.

Abgesehen von allen übrigen, gegen ein solches Verhalten der einzelnen den Augapfel constituirenden Organe streitenden, Thatsachen müsste unter solchen Umständen jedenfalls die relative Stellung der Linse zu der Cornea und dem Netzhautcentrum wechseln, es müsste mit jeder Veränderung des Kammerwasservolums die Sehweite des Auges eine andere, das letztere bald kurz-, bald weitsichtig, jedenfalls aber der Fähigkeit, sich willkürlich zu accommodiren, verlustig werden; ja falls dem Wechsel in der Menge des enthaltenen Kammerwassers Ausdehnungen und Zusammenziehungen in den äusseren Augapfelwandungen parallel gingen, müsste auch die Curve derselben modificirt werden, und es wäre dadurch die Vereinigung der auffallenden Lichtstrahlen zu scharfen und naturgetreuen Netzhautbildern sehr in Frage gestellt.

§ 78. Ist die Unveränderlichkeit des Kammerraumes Bedingung für das normale Sehen, so ist die Füllung desselben mit einer tropfbaren Flüssigkeit, als eines incompressiblen Mediums, in den ewig waltenden Naturgesetzen wohl begründet. Es erscheint der tropfbar flüssige Aggregatzustand des, die Kammern füllenden Mittels aber auch noch durch den Umstand geboten, dass nur in tropfbaren Flüssigkeiten Unzusammendrückbarkeit mit grösstmöglichster Verschiebbarkeit der Theilchen vereint ist, die letztere Eigenschaft aber einsichtlicher Maassen unerlässliche Bedingung zur leichten und prompten Ausführung der Pupillenbewegung, zur Blendung des dioptrischen Apparates ist, und weitershin insoferne von den Accommodationsverrückungen der Linse vorausgesetzt wird, als letztere nach den sicheren Messungen der Neuzeit und dem oben Mitgetheilten ohne Veränderungen in dem Flächeninhalte und in der Curve der äusseren Augapfelwandungen vor sich gehen, lediglich durch Verschiebung der Augapfelcontenta bedingt werden.

Wenn nämlich die Linse vorrückt, so wird nicht nur die Hinterkammer verengt, es wird auch die Achse des Kammermeniskus verkleinert, und das Gegentheil geschieht, wenn die Linse in ihre frühere, dem Fernesehen entsprechende Stellung zurücksinkt. Soll aber diese Ortsveränderung des Krystalls bei der erwiesenen Incompressibilität des Kammerwassers ohne Modificationen in dem Volum der Linse und des Glaskörpers, ohne Veränderungen in der Ausdehnung und Curve der Cornea vor sich gehen, so muss in dem vorderen Kammerraume nothwendig ein Raum gegeben sein, nach welchem die von der vorrückenden Linse verdrängten Theilchen ausweichen und von welchem aus bei zurücktretendem Krystalle dieselben der erweiterten Vorderkammermitte und der Hinterkammer zuströmen können, es ist ein Vorrücken der Linse bei der Incompressibilität des Kammerwassers unmöglich ohne gleichzeitige Erweiterung der Vorderkammerperipherie, ein Zurückweichen des Krystalles unmöglich ohne gleichzeitige Verengerung der Vorderkammer an ihrem Umfange [37].

Eine solche stete Verschiebung der Theilchen des die Kammern erfüllenden Mediums ist, wie leicht zu begreifen, nur möglich bei tropfbar flüssigem Zustande desselben.

§ 79. Es sind diese höchst wichtigen Eigenschaften des Kammerwassers bisher gar keiner Erwähnung werth gehalten worden. Dafür aber hat man die Dignität des Humor aqueus als lichtbrechendes Medium weithin und gegen alle physicalischen Grundsätze überschätzt. Fast allgemein wird das Kammerwasser als ein selbstständiges dioptrisches Medium, als eine convexconcave Linse in Berechnung gezogen. Es ist dieses ganz falsch, das Kammerwasser ist nur insofern von hoher Wichtigkeit, als es einerseits die relative Stellung der Linse zur Cornea und Netzhaut, anderseits aber die Brechungsexponenten der Cornea und Linse modificirt. Wird der Humor aqueus als lichtbrechender Meniskus in den mathematischen Calcul gezogen, so muss daraus die Hinterfläche der Hornhaut und die vordere der Linse entfernt werden, da an ein und derselben Trennungsfläche zweier Medien nur eine, nicht zwei Brechungen stattfinden. Es ist ein solcher Vorgang aber eben so gegen alle optischen Grundsätze, als wenn die Luftmenisken zwischen den Bestandlinsen eines Objektives mit Vernachlässigung der Linsenflächen selbst berechnet würden.

§ 80. Ganz willkürlich ist die Annahme, dass das Kammerwasser die Achromasie des dioptrischen Apparates bewirke. Es ist durch gar keine Versuche das absolute Zerstreuungsvermögen der Hornhaut und des Kammerwassers ergründet, es kann von dem relativen Zerstreuungsvermögen dieser beiden Medien also keine Rede sein, es ist die Achromasie des dioptrischen Apparates im Auge ein bisher ganz unerklärtes Phänomen.

§ 81. Es bleibt nach diesen Erörterungen nur noch einer vitalen Funktion zu erwähnen übrig, welcher das Kammerwasser vorzustehen hat. Ich habe diesen Humor als das Medium bezeichnet, welches, durch die Descemeti in die Hornhautsubstanz eindringend, diese Organe mit der allgemeinen Blutsäule in mittelbaren Rapport setzt, deren Stoffaustausch ermöglichet und sofort dieselbe Rolle spielt, welche der Inhalt der Capillargefässe in bluthaltigen Organen auszufüllen hat. Ich habe den Humor aqueus als den Quell der Nahrungsstoffe für die Cornea und ihren glashäutigen Ueberzug hingestellt und meine Behauptung, abgesehen von dem Gefässmangel der genannten Gebilde, auf die, mit fortwährender Entleerung oder mit Absonderungsstörungen dieser Flüssigkeit constant zur Entwickelung kommende Atrophie der Cornea gestützt. Im weiteren Verlaufe werden sich ähnliche Gründe für die, wenigstens theilweise Ernährung der Linse aus dem Kammerwasser ergeben. Es ist ein solches Verhältniss zwischen den genannten Gebilden übrigens um so erklärlicher, als die chemische Constitution des Kammerwassers nur durch geringeren Gehalt an festen Bestandtheilen von jener des Blutserums abweicht.

Erste Fehlergruppe.

I. Anomalien der Kammern in Bezug auf Zahl und Verbindung.

§ 82. Die Existenz der Augenkammern ist an das Vorhandensein jener Organe gebunden, welche dieselben im normalen Zustande umschliessen. Es kann nur dann von einer Mehrzahl von Kammern in Einem Auge gesprochen werden, wenn der Complex der die Kammern im normalen Zustande begrenzenden Organe in einer normwidrig vergrösserten Anzahl und in solcher gegenseitiger Stellung angebildet wird, dass dadurch Hohlräume umgeben werden. Die physiologische Unmöglichkeit einer solchen Missbildung schliesst schon das Nichtvorkommen einer Mehrzahl von Kammern in Einem Auge in sich.

Im Cyclopenauge und den verschmolzenen Augen eines Symphysocephalus sind die Kammerwandungen und sofort auch die Kammerräume zweier Augen mit einander verbunden, es sind diese Verhältnisse nicht als Vermehrung, sondern als Verminderung der Kammerzahl zu betrachten.

Den Begriff einer Kammer als eines geschlossenen Raumes festhaltend, muss der Mangel einer Kammer an das Fehlen einer oder aller Wände gebunden gedacht werden. Der totale Mangel einer Kammerwandung ist aber nur der höhere Grad eines theilweisen Defectes, wodurch der Hohlraum mit den jenseits der lückenhaften Wand gelegenen Räumen in Verbindung gebracht wird.

Es lassen sich daher die Anomalien der Zahl und Verbindung der Kammern kaum trennen, ohne die leichte Uebersicht zu stören, und dieses um so weniger, als sich faktisch eine Unzahl von Uebergängen von der anomalen Verbindung zu dem gänzlichen Mangel einer oder der anderen Kammerwand und endlich zu dem Fehlen des ganzen Kammerraumes ergeben. Ich beginne mit den

a. Anomalien der gegenseitigen Verbindung beider Kammern.

§ 83. Es gehört hierher als normwidrige Trennung der Verschluss der Pupille durch die nach der Geburt stehen bleibende Pupillarmembran und die Verlöthung des Pupillarrandes der Iris mit der Vorderkapsel durch plastische Exsudate.

§ 84. Das Gegentheil dieser Abweichung ist gegeben in der normwidrigen Communication der beiden Kammern durch theilweisen Substanzmangel der Iris im Colobom, durch nicht vereinigte Iriswunden aller Art, durch Lähmung der Regenbogenhaut und deren sofortiges Herumschwanken in dem Kammerraume mit darin begründeter Unfähigkeit, die Kammern klappenartig abzuschliessen, ferner in der offenen Communication beider Kammern als Folge der Abhebung des Pupillarrandes der Iris von der Vorderkapsel durch dessen partielle Einlöthung in durchgreifende Cornealnarben.

§ 85. Als höchster Grad dieser letzteren Abweichung stellt sich gänzliche Vereinigung beider Kammerräume in Einen heraus, wie sie gegeben

ist bei angeborenem Mangel der Iris und bei totaler Losreissung derselben aus ihren Verbindungen mit oder ohne gleichzeitige Entfernung aus dem Auge.

b. Verbindungsanomalien der Vorderkammer allein und Aufhebung der letzteren.

§ 86. Vermöge der Lage und Umgrenzung der Vorderkammer lassen sich ausser den bereits erwähnten normwidrigen Communicationen mit der hinteren Kammer nur noch offene Verbindungen mit der Aussenwelt denken. Temporär sind die letzteren durch Cornealwunden und krankhafte Durchbrüche der Hornhaut gegeben. Als eine Art ständiger Communication mit der Aussenwelt ist die Cornealfistel zu betrachten.

Gänzliche Aufhebung der Vorderkammer ist nur bei totalem Verluste der blätterigen Hornhautsubstanz und ihren Folgen gesetzt. Wo die Cornea und ihr glashäutiger Ueberzug vorhanden ist, tritt die Iris wohl sehr nahe an die Hinterwand des letzteren heran, und kann mit derselben wohl auch verwachsen, allein im ersteren Falle findet sich immer eine Schichte wässeriger Feuchtigkeit, im letzteren Falle ein Stratum Exsudat zwischengelagert, es ist der Raum der Vorderkammer sehr verengt, aber nicht aufgehoben.

c. Verbindungsanomalien der hinteren Kammer und Aufhebung der letzteren.

§ 87. Abgesehen von den normwidrigen Verbindungen der Hinterkammer mit der vorderen sind hier die Communicationen mit der Kapselhöhle zu erwähnen, wie sie so häufig bei Zusammenhangstrennungen der, die Linse umschliessenden Glashaut gesetzt werden, und weiters die Communicationen mit dem Raume des Petit'schen Canales, als welche theils in Bildungshemmungen, in Offenbleiben des fötalen Spaltes der Zonula begründet, theils durch mechanische Gewalten aller Art, wenn sie auf das Strahlenblättchen wirken und dasselbe in seiner Continuität trennen, bedingt sind.

Als höchster Grad dieser letzteren Anomalie ist jener Zustand zu betrachten, welcher herbeigeführt wird durch Losreissen der Linsenkapsel im gesammten Umfange von ihren Verbindungen, wo dann dieselbe sammt der eingeschlossenen Linse entweder in die Vorderkammer tritt oder gar aus der Bulbushöhle entfernt wird. Es ist dann die Scheidewand zwischen dem Petit'schen Canale und der Hinterkammer ganz aufgehoben, beide sind in Einen Hohlraum vereint, welcher nach hinten von dem glashäutigen Ueberzuge der tellerförmigen Grube geschlossen wird.

§ 88. Wenn die Linse aus dem Bulbus durch eine Cornealöffnung entleert wird, tritt der Regel nach auch eine nicht unbeträchtliche Portion des Glaskörpers, und zwar dessen Kern nach aussen, es fehlt dann der hinteren Kammer jede Begrenzung nach hinten, sie erscheint nur als Theil einer Höhle, welche nach vorn von der Iris, nach hinten und nach den Seiten aber von den, in Form einer Schale zurückbleibenden Resten des Glaskörpers begrenzt und binnen kurzem mit wässeriger Feuchtigkeit ganz ausgefüllt wird. Es

existirt keine Hinterkammer mehr, sie ist aufgehoben und bleibt es für immer, wenn die zurückgebliebenen peripheren Theile des Glaskörpers verflüssigen, wird aber wieder unvollständig hergestellt, wenn Exsudate zwischen Ader- und Netzhaut abgelagert werden, und die Ueberbleibsel des Glaskörpers sich unter Coagulation metamorphosiren. Es wird dann aus diesen Resten des Glaskörpers und Exsudaten ein festes, fibröses Scheibchen gebildet, welches, mit den Ciliarfortsätzen in Verbindung, die hinter und vor diesen Gebilden gelegenen Räume der Bulbushöhle gegenseitig vollständig trennt.

§ 89. Eine besondere Erwähnung verdient endlich noch die Art und Weise, in welcher die Hinterkammer bei der Bildung von Narbenstaphylomen aufgehoben wird, oder eigentlich mit dem hinteren Augapfelraume verschmilzt. Wird bei dem Cornealdurchbruche die Linse und der Glaskörper entleert, so ist der Process der bereits geschilderte. Oefters aber entleert sich die Linse nicht, sie tritt nur an die Hornhautöffnung und verwächst mit der, die letztere stopfenden Narbenmasse. Wenn sich sodann die Narbe sammt der Cornea vorbaucht, wird die Linse von den Ciliarfortsätzen entfernt, es reisst die Zonula ein, die Linse folgt der Narbe, der Glaskörper aber verflüssiget, es existirt hinter dem Krystallkörper nur Ein grosser, mit wässerigem Fluidum gefüllter Raum.

Wurde bei dem, der Staphylombildung vorangehenden Verschwärungsprocesse der Cornea nur ein Theil der letzteren zerstört, also auch Portionen der Descemeti erhalten, so liegt in dem Bereiche dieser Ueberbleibsel die Iris nur an, es existirt noch ein Theil der Vorderkammer. Wenn aber die blätterige Hornhautsubstanz gänzlich geschmolzen ist, treten die obigen Verhältnisse ein, gleichzeitig ist jedoch auch die Vorderkammer gänzlich vernichtet, es ist

d. totaler Verlust der Kammern

§ 90. gesetzt, ein Zustand, der sich auch in phthisischen Augäpfeln findet, indem sämmtliche Reste der in der Bulbushöhle gelegenen Organe durch zwischen- und eingelagerte Exsudate in Einen Klumpen zusammenbacken.

2. Anomalien der Kammern in Bezug auf Grösse und Gestalt.

§ 91. Es bedarf keines Beweises, dass jede Grössenveränderung des Kammerraumes, als Ganzen genommen, es wäre denn dieselbe durch normwidrig eingelagerte fremde Körper oder pathologische Produkte bedingt, nothwendig gebunden sei an Modificationen in der Menge des Kammerwassers, und dass jede Zu- und Abnahme dieser Flüssigkeit Abweichungen in der Gestalt des Kammerraumes nach sich ziehe. Es lassen sich die Anomalien der Grösse des gesammten Kammerraumes also nur in Verbindung mit den Abweichungen der Gestalt betrachten.

Aber auch die Grösse einer einzelnen Kammer kann nur mit gleichzeitiger Gestaltveränderung derselben von der Norm abweichen. Es sind solche Modificationen der Grösse einer einzelnen Kammer bei normalem Kubikinhalte des ganzen Kammerraumes nur denkbar als Folgen normwidriger Stellung der Iris, sie werden sich besser bei den Anomalien der Lage der Blendung

abhandeln lassen. Abgesehen von diesen Fällen ist Vergrösserung oder Verkleinerung Einer Kammer immer gebunden an gleichzeitige Vergrösserung oder Verkleinerung des gesammten Kammerraumes, wenn auch häufig die andere Kammer im umgekehrten Verhältnisse zur ersteren in ihrem Rauminhalte modificirt wird.

a. Vergrösserung des Kammerraumes.

§ 92. Es ist dieselbe bald eine Folge von Flächenvergrösserung der vorderen und hinteren Wand zugleich, bald aber eine Folge des Auseinanderweichens dieser Wandungen durch Ausbauchung der Cornea oder Einsinken der Kapselconvexität.

Eine Flächenvergrösserung der vorderen und hinteren Wand des Kammerraumes mit normwidrig gesteigertem Volum beider Kammern ist gegeben bei dem durchsichtigen Totalstaphylome der Cornea, dem sogenannten Hydrophthalmus anticus, es ist hier nicht nur die Cornea über die Norm ausgedehnt, sondern auch wahrscheinlich die Zonula lentis mächtig verbreitert, indem der Flächeninhalt des durch die Kopfenden der Ciliarfortsätze gelegten Kreises bedeutend zugenommen haben muss.

Durch Vortreibung der Cornea ist der Kammerraum, in specie die Vorderkammer, vergrössert bei der Ectasia corneæ ex panno, dem Keratoconus und dem leucomatösen Cornealstaphylome.

Ein Zurückweichen der hinteren Wand des Kammerraumes mit sofortiger Vermehrung dessen Kubikinhaltes, insbesondere aber mit Volumszunahme der Hinterkammer ist gegeben bei theilweiser Resorbtion der Linse innerhalb der unverletzten Kapsel und bei Entleerung der Linse durch eine, später wieder durch plastische Stoffe vernarbende Kapselwunde.

Eine Vermehrung des Kubikinhaltes der hinteren Kammer bei gleichzeitiger Verkleinerung der vorderen ist bei dem Totalstaphylome der Cornea mit Narbeneinlagerung und bei den Cornealnarbenstaphylomen zu beobachten, Vergrösserung der hinteren Kammer bei Aufhebung der vorderen endlich findet sich bei dem Narbenstaphylome im engeren Wortsinne. Es versteht sich von selbst, dass hier nur solche Fälle gemeint sind, in welchen die Linse in ihrer normalen Stellung und Verbindung existirt, somit die hintere Kammerwand in ihrer Integrität besteht.

Die mit diesen Raumvergrösserungen einhergehenden Gestaltveränderungen der Kammerhöhle bedürfen keiner besonderen Schilderung.

b. Verengerung des Kammerraumes.

§ 93. Sie ist bald bedingt durch angeborene oder erworbene Kleinheit der die Kammern umschliessenden Wände, bald erscheint sie als Folge pathologischer Affektionen der Secretionsorgane des Kammerwassers, als Folge der krankhaft verminderten Absonderung dieser Flüssigkeit.

§ 94. Verengerung der Kammern in Folge angeborener Kleinheit der umschliessenden Wandungen erscheint in dem Mikrophthalmus. Es ist bei höheren Graden dieses Bildungsfehlers zugleich die Gestalt der Vorderkammer verändert und zwar nicht nur, was die Convexität ihrer

Vorderwand betrifft, sondern auch in Bezug auf den Umfang wegen der winkeligen Ausbuchtung der Cornealcontour in der Richtung des fötalen Spaltes.

Acquirirte Kleinheit der Kammerwände mit davon abhängiger Verengerung des Kammerraumes findet sich in Augen, welche während des Kindesalters von tief in die Organisation eingreifenden, krankhaften Processen erschüttert, in ihrem ferneren Wachsthume behindert wurden. Es sind diese Fälle Uebergänge zur eigentlichen Atrophie des Auges, in welcher sich Störungen der Kammerwassersecretion und Schrumpfung der Kammerwände combiniren und sich theilweise gegenseitig bedingen, indem die Alteration der Kammerwasserabsonderung die Atrophie der die Kammern umschliessenden Organe nach sich zieht, deren Verkleinerung aber den Raum zur Ansammlung eines normalen Quantums wässeriger Feuchtigkeit unmöglich macht.

§ 95. Als lediglicher Folge krankhafter Affektionen der, das Kammerwasser absondernden Organe erscheint die Verminderung des Kammerraumes während dem Verlaufe heftiger Entzündungs- und ähnlicher Exsudationsprocesse in den tieferen, bluthaltigen Organen des Augapfels.

Ich sage: in den tieferen Organen, weil sich das Herantreten der Regenbogenhaut an die Hornhaut als häufiges Symptom der Iritis durchaus nicht auf absolute Weise als eine wirkliche Verminderung des Kammerraumes betrachten lässt, denn würde der letztere wirklich verkleinert, so müsste entweder der ganze Bulbus an Volum abnehmen, oder es müssten die äusseren Wandungen desselben sich falten, oder es müssten die hinter dem Kammerraume gelegenen Organtheile vergrössert werden, oder aber der hintere Theil der Augapfelhöhle durch Exsudate in eben dem Maasse gefüllt werden, als die Kammern an Kubikinhalt abnehmen. Keines dieser Momente lässt sich aber während des Verlaufes einer Iritis als vorhanden nachweisen, ich habe daher allen Grund, die Verengerung des Kammerraumes als eine scheinbare, auf die Vorderkammer beschränkte und darin begründete zu erklären, dass erstens das Parenchym der Iris durch Entzündung anschwillt, zweitens aber wegen Aufhebung der Contraktionsfähigkeit der Muskelfasern die Regenbogenhaut in jene Stellung geräth, welche dem Zustande der Ruhe, der Accommodation für die Ferne entspricht. Die Schwellung entzündeter Regenbogenhäute lässt sich anatomisch demonstriren, die kuppelförmige Vortreibung gelähmter und in Atrophie begriffener Irides ist aber Gegenstand täglicher Beobachtung und in der That ist die Verengerung der Kammern nur bei längerem Bestande exsudativer Iritis zu beobachten, während im Beginne der Iritis die Cirkelfasern der Regenbogenhaut durch Verengerung der Pupille, die Längsfasern aber durch Verflachung der Irisconvexität, gleich den Fasern anderer congestionirter oder im Beginne eines Entzündungsprocesses begriffener Muskeln, ihren erhöhten Contraktionsnisus andeuten, und sofort die Peripherie der Vorderkammer so wie bei der Accommodation für die Nähe erweitern, eine Erscheinung, welche in den meisten Büchern als Vermehrung des Kammerwassers, als Vergrösserung der Kammern erklärt wird.

Ich wiederhole es, es bedarf krankhafter Affektionen der tieferen, bluthaltigen Organe des Augapfels, in specie der Ciliarfortsätze, auf dass bei unverändertem Flächeninhalte der Kammerwandungen die Quantität der wässerigen

Flüssigkeit verringert werde. Es fehlt dieses Symptom niemals während des Verlaufes einer Choroiditis und Retinitis, namentlich bei der, in ihren Folgen so traurigen, Combination beider in dem Glaucome. Es sind dieses Krankheiten, welche gar nie ohne gleichzeitige tiefe Alteration der Ciliarfortsätze einherschreiten und sofort die Verminderung des Kammerwassers aus einem vitalen sowohl, als aus einem mechanischen Momente ableiten lassen, aus einem mechanischen, indem die massenhaften Ergüsse theils seröser, theils plastischer Produkte in und zwischen die Ader- und Netzhaut die Secretionsthätigkeit der Ciliarfortsätze durch Compression nothwendig beeinträchtigen müssen, wie sich schon aus der mit der Verengerung der Kammern einhergehenden Consistenzzunahme des Bulbus mit Gewissheit entnehmen lässt.

§ 96. Es hat die Verminderung der wässerigen Feuchtigkeit unter solchen Verhältnissen die auffälligste ätiologische Verwandtschaft mit jenen Verkleinerungen des Kammerraumes, welche bei Ablagerung diverser Aftermassen in dem hinteren Theile der Augapfelhöhle zur Beobachtung kommen. Es sind hier die Ciliarfortsätze in ihrer Textur durchaus nicht verändert, es kann nur die Compression derselben und die sofortige Beeinträchtigung der Zufuhr des nothwendigen Secretionsmateriales die Verminderung des Kammerwassers erklären, und dieses um so mehr, als die letztere constant auch als Folge von Aftergeschwülsten der Orbitalhöhle, welche den Bulbus zusammendrücken, und als Begleiterin des Exophthalmus in die Wahrnehmung tritt.

§ 97. Mangel der normalen Stoffzufuhr ist hier die nächste Ursache, es reihen sich daher unmittelbar jene Fälle an, in welchen die Secretionsabnahme lediglich auf mangelhafte Constitution des gesammten Blutes basirt werden kann, ich meine die Verminderung des Kammerwassers im Gefolge sehr erschöpfender Krankheiten, namentlich aber solcher, welche mit eclatanter Entwässerung des Blutes einhergehen, wie die asiatische Cholera, bei welcher man nach Bouisson [38] die Cornea durch Verschwinden des Humor aqueus sich abplatten gesehen haben soll.

§ 98. Unstreitig am auffälligsten tritt aber die Verminderung des Kammerwassers und die damit gesetzte Verminderung des Kammerraumes hervor bei einem, über den ganzen Umfang des Augapfels verbreiteten Leiden, welches ich bei Gelegenheit der Cornealatonie [39] in seinen Folgen bereits geschildert und als eine primäre oder durch vorläufige Entzündung herbeigeführte Atrophie erklärt habe. Bouisson [40] führt als Symptome derselben an: Abplattung und Faltung der Cornea mit Trübung ihres Randes; Verkleinerung der Vorderkammer durch Vorbauchung der Iris, welche letztere nur an ihrem unteren Theile durch Kammerwasser von der Descemeti geschieden ist, mit ihrer oberen Parthie aber der Cornealhinterfläche unmittelbar anliegt, und daher eine schiefe, von oben nach unten und hinten gerichtete Stellung annimmt; Schwanken der Regenbogenhaut, selbst bei Vorhandensein der Linse wegen Verminderung der Glasfeuchtigkeit, und wechselndes Ueberströmen des Humor aqueus aus einer Kammer in die andere, ein Phänomen, welches um so deutlicher hervortritt, als man die obere Grenze des Humor aqueus und deren Niveauveränderungen ganz auffällig beobachten kann; Atonie des gesammten Bulbus und seiner Nebentheile, Blässe der Umgebung, Amaurosis bei höheren Entwickelungsgraden.

Es sind in diesem Krankheitsbilde die Züge des allgemeinen Augapfelschwundes kaum zu verkennen, es tritt die Verwandtschaft dieser beider Processe aber noch klarer an das Licht durch den constanten[41] Ausgang in wahre Atrophie und durch die Aetiologie. Hochgradige Lebensschwäche, gänzliches Herabgekommensein der vegetativen Sphäre des Organismus stehen hier obenan, als Gelegenheitsursachen aber fungiren vorausgegangene heftige Entzündungen, massige Blutaustretungen in die Kammern und tiefe mechanische Eingriffe, wie sie bei den Staaroperationen, der künstlichen Pupillenbildung, der Enfernung fremder Körper aus dem Kammerraume, zufälligen Verletzungen des Bulbus gesetzt werden.

Zweite Fehlergruppe.

Anomalien des Kammerinhaltes.

§ 99. Es kann nach dem Vorhergehenden hier nur von Qualitätsabweichungen die Rede sein, und diese lassen sich in einem zweifachen Sinne auffassen, einmal als Anomalien in der chemischen Zusammensetzung des die Kammern de norma füllenden Humor aqueus, und das andere Mal als Eingehen von anderen, von der wässerigen Feuchtigkeit verschiedenen Substanzen in den Kammerraum. Es liesse sich auf diese Differenz eine Eintheilung der fraglichen Anomalien gründen, doch würde dieselbe durch den Umstand in ihrem Werthe sehr herabgedrückt, dass das Eingehen von relativ fremdartigen Substanzen in die Kammern der Regel nach wohl mit Abweichungen des Kammerwassers in seiner Constitution verbunden sein dürfte. Ich ziehe es daher vor, einen fixeren Eintheilungsgrund zu statuiren und nach der Grundursache die Anomalien des Kammerinhaltes in solche zu theilen, welche auf Abweichungen der Secretionsthätigkeit selbst zu schreiben sind, ferner in solche, welche durch krankhafte, die Absonderung gar nicht oder nur secundär modificirende Processe bedingt sind, und endlich in solche, welche von der Bildungsthätigkeit des betreffenden Organismus unabhängig, auf rein mechanischen Wegen, durch Eindringen fremdartiger Körper zu Stande kommen.

1. Secretionsanomalien.

§ 100. Drei Faktoren sind es, welche, bei der Absonderung des Kammerwassers wie bei jedem anderen Secretionsprocesse zusammenwirkend, die Quantität und Qualität der gelieferten Produkte bestimmen: das Blut als Bildungsmaterial, der die Secretion beeinflussende Nervenimpuls und endlich die specifische Textur des absondernden Organes selbst.

Normale Constitution des Kammerwassers lässt sich nur denken bei normalem Verhalten der drei genannten Faktoren, umgekehrt aber muss das Heraustreten eines oder des andern aus seinem naturgemässen Zustande nothwendig mit Qualitätsveränderungen des specifischen Secretes in Verbindung gesetzt werden.

Bezüglich mehrerer Absonderungsprodukte des thierischen Organismus ist der letztere Satz bereits über allen Zweifel erhoben worden, die organische

Chemie hat Alterationen einzelner Secrete in Folge von Texturabweichungen der Absonderungsorgane, in Folge von Alteration des gesammten Nervensystems oder einzelner, in den Secretionsorganen verzweigter Nervenstämme und endlich in Folge der verschiedenen, nachweisbaren, krankhaften Blutkrasen faktisch nachgewiesen.

Das Kammerwasser ist jedoch bisher noch keiner diesfälligen Untersuchung unterzogen worden, es lassen sich Qualitätsveränderungen desselben unter den genannten krankhaften Verhältnissen nur per analogiam vermuthen, dieses aber mit um so mehr Grund, als sowohl Texturabweichungen der Ciliarfortsätze, als Alterationen der Augapfelnerven [42] und allgemeine Blutentmischungen differenten Charakters [43] durch Quantitätsveränderungen des Kammerwassers ihren Einfluss auf die Secretionsthätigkeit beurkunden, und indem jede Potenz, welche das quantitative Verhältniss einer Absonderung modificirt, faktisch auch die Constitution des Produktes ändert.

Immerhin ist aber der Beweis für die chemische Alteration des Humor aqueus als Folge der erwähnten Grundübel nicht hergestellt, noch weniger natürlich das Wesen dieser Qualitätsveränderungen ergründet.

§ 101. Das ganze Wissen der Ophthalmologen beschränkt sich in dieser Beziehung auf die Beobachtung einiger Secretionsanomalien, welche Folge krankhafter Blutmischung sind, und sich durch ganz auffällige Färbung des Kammerwassers, selbst dem unkundigen Auge, zu erkennen geben [44], ich meine die Veränderungen des Humor aqueus in Thieren, welche mit Rubia tinctorum gefüttert wurden, die gelbe Färbung in manchen Fällen von intensivem Icterus, und den Hämatingehalt der wässerigen Feuchtigkeit, wie er bisweilen bei Scorbut, sowie bei vollblütigen Embryonen in den letzten zwei Drittheilen der fötalen Lebensperiode, und bei neugebornen Kindern beobachtet wird [45].

Dass der Farbestoff des Krapps und der Galle mit den Elementen des Kammerwassers auf dem Wege der Secretion in den Kammerraum gelange, darüber ist wohl kein Zweifel zu erheben.

Aber auch für das Hämatin lässt sich ein ähnlicher Weg behaupten, denn dessen Erscheinen auf der Oberfläche der Ciliarfortsätze im gelösten Zustande lässt sich von dem Secretionsakte der letzteren Organe nicht getrennt denken. Sicher dürfte es aber stehen, dass ein Theil des in dem Kammerwasser gelösten Blutfarbestoffes auch durch die Wände der Irisgefässe schwitze, was dann ein von der Secretion des Kammerwassers höchst verschiedener Process genannt werden müsste. Insofern erscheint hier die Alteration des Kammerwassers nicht mehr als blosse Secretionsanomalie, sie ist theilweise auch Folge eines von dem Secretionsakte differenten, krankhaften Processes und bildet sofort den Uebergang zu den

2. Produktablagerungen krankhafter Processe in die Kammern.

§ 102. Da die Glashäute aus der Reihe der Organe gestrichen werden mussten, welche produktiver Krankheitsprocesse fähig sind, können diese Anomalien nur als Folgen exsudativer Vorgänge auf der Oberfläche der Iris und der Kopfenden der Ciliarfortsätze gedacht werden. Indem eine gesonderte Erörterung von Produkten und ihren Quellen aber kaum nutzbringend auszuführen

ist, erfordert vorstehender Artikel nothwendig die detaillirte Schilderung sämmtlicher Exsudationsprocesse der Regenbogenhaut und des Strahlenkranzes. Es lässt sich hier freilich nach dem Vorgange so vieler Autoren einwenden, dass Produkte solcher krankhafter Processe sehr häufig ausser alle organische Verbindung mit den erzeugenden Organen treten, und sich sofort sehr wohl selbstständig nach ihren Zeichen, weiteren Entwickelungsphasen und Folgen behandeln lassen, allein wenn dieses auch bei gewissen Produkten der Fall ist, so treten dieselben doch bei weitem in den meisten Fällen in Combination und oft auch alternirend mit solchen auf, welche sich nie von dem exsudirenden Mutterorgane lösen, in steter organischer Verbindung mit letzterem bleiben, es müssten daher sehr nahe verwandte Produkte in verschiedenen Capiteln abgehandelt, ja selbst Theile eines und desselben Exsudates gesondert betrachtet, die nöthige Einsicht in den Krankheitsprocess und in die Entwickelungsphasen der Exsudate mächtig gestört werden. Ich ziehe es daher vor, diese Beimengungen krankhafter Produkte zu dem Kammerwasser an ihre natürliche Stelle, das 3. Buch dieses Werkes, zu verweisen, und begnüge mich damit, einige Andeutungen zu machen, welche sich auf die Wechselwirkung zwischen dem Kammerwasser und zwischen den, dieser Feuchtigkeit beigemischten Exsudaten beziehen.

§ 103. Jedes Exsudat, als ein Körper, bedarf des Raumes, will man daher nicht mit jeder Produktbildung eine Vergrösserung der Kammerräumlichkeit annehmen, wogegen die tägliche Erfahrung spricht, so muss eine der Exsudation parallel gehende Verminderung des Kammerwassers vorausgesetzt werden. Es kann diese letztere theils auf die Durchschwitzung durch die Hornhaut, theils auf die, der Endosmose entsprechende Exosmose bezogen werden, und ist betreffs dieser der Resorbtion in anderen Organen des thierischen Körpers gleich zu setzen.

§ 104. So wie das Exsudat auf das Kammerwasser, so wirkt nun auch das letztere auf das erstere.

Die Löslichkeit der Exsudate wächst nämlich mit dem relativen Uebermaasse des sie lösenden Menstruums. Es erklärt sich daraus die Leichtigkeit, mit welcher kleine Produktablagerungen in den Kammern zum Verschwinden gebracht werden.

Es wächst ferner die Löslichkeit einer Materie mit der Menge der Berührungspunkte, welche sie dem Lösungsmittel bietet. Dem entsprechend verschwinden öfters äusserst rasch auffallende Trübungen des Kammerwassers, welche durch fein vertheilte, punktförmige Massen und selbst durch feine Flocken coagulirter Entzündungsprodukte aus der Iris und den Ciliarfortsätzen gesetzt und grösstentheils auf Hydromeningitis oder auf Secretionsanomalien in den Mutterorganen des Kammerwassers geschoben werden, nur in einigen, zur Ehre der Wissenschaft sei es gesagt, seltenen Fällen als vicariirende Milchabsonderungen proklamirt wurden. Es resorbiren sich solche Produkte im fein vertheilten Zustande viel leichter und rascher, als nachdem sie sich ganz oder zum Theile auf die Wände der Kammern oder auf deren Grund niedergeschlagen haben, denn dann haben die Berührungspunkte mit dem Humor aqueus an Zahl abgenommen.

Doch auch massige Präcipitate auf dem Boden der Kammern ver-

schwinden oft äusserst rasch. Es erklärt sich dieses einfach aus den, dem Produkte selbst inhärirenden, verschiedenen Eigenschaften.

§ 105. Nicht jedes Exsudat ist an und für sich löslich, es bedarf einer Umsetzung in lösliche Substanzen, als welche wir bisher das Fett, Extraktivstoffe und eiweissähnliche Materien kennen [46]. Es werden Exsudate am leichtesten gelöst, deren Constitution einer dieser drei Materien am nächsten steht, oder doch am leichtesten in dieselbe übergeführt werden kann.

§ 106. Es sind vor allen andern leicht die Elemente des Eiters resorbirbar, denn die Eiterung ist ja der Ausdruck für die Verfettigung, für den Uebergang der Produkte in eine lösliche, resorbirbare Form. Je grösser daher in einem Exsudate die ihm inhärirende Tendenz zum eitrigen Zerfallen, und je weiter dieser Zerfällungsprocess gediehen ist, desto sicherer und rascher können grosse Volumina desselben zur Aufsaugung gebracht werden.

Das urplötzliche Verschwinden grosser Hypopyen ist bekannt, und diese Erfahrung bezieht sich namentlich auf solche Hypopyen, welche bei jeder Bewegung des Kopfes ihren Ort zu wechseln vermögen, daher geringe Plasticität, einen geringen Zusammenhalt ihrer Elemente beurkunden.

In eben dem Maasse, als in einem Hypopyon die plastischen Elemente zunehmen, in eben dem Maasse wächst die Schwierigkeit der Resorbtion, desto langsamer geht diese vor sich, denn die plastischen Stoffe müssen erst in den zur Resorbtion geeigneten Zustand übergeführt werden, dieser Ueberführung steht aber schon ihre Tendenz zur Schrumpfung entgegen, indem eben dadurch nicht nur das in ihnen enthaltene Wasser ausgedrückt, sondern auch die zum Zerfallen nothwendige Berührung mit dem lösenden Menstruum auf eine kleinere Fläche beschränkt wird.

§ 107. Doch ist die Verfettigung nicht der einzige Weg, auf welchem krankhafte Produkte innerhalb der Kammern zur Resorbtion geeignet werden. Abgesehen von der Möglichkeit einer Umwandlung in Extraktivstoffe und andere im Kammerwasser lösliche Materien, über welche keine Erfahrungen vorliegen, ist noch die Möglichkeit einer Umsetzung der Exsudate in lösliche, eiweissähnliche Substanzen gegeben. In der That verschwinden oft äusserst rasch Produkte aus dem Kammerraume, in welchen sich auch nicht Ein Charakteristicum des Eiters oder überhaupt der Fettmetamorphose nachweisen lässt. Es sind dieses vornehmlich jene Produkte, welche von der alten Schule als lymphatische bezeichnet wurden.

Deren öfteres rasches Verschwinden bei grosser Massenhaftigkeit ist kaum anders erklärlich als dadurch, dass man ihnen eine, den löslichen, eiweissähnlichen Substanzen identische Constitution zuerkennt, oder aber ihre leichte Ueberführung in einen solchen Zustand annimmt.

Es ist eine solche Voraussetzung durchaus nichts so sehr Gewagtes, denn es steht fest, dass Blutergüsse in die Kammern, sie mögen Theile eines hämorrhagisch plastischen Exsudates oder selbstständig sein, unter Umständen sehr rasch zur Resorbtion kommen, und von dem Blutfaserstoff ist es erwiesen, dass derselbe durch Umsatz zu solchen albuminosen Stoffen resorbtionsfähig gemacht wird.

§ 108. Doch trotz der in den Kammern gebotenen günstigen Momente für die Aufsaugung bleiben häufig Theile der abgelagerten Produkte zurück,

ja mitunter widersteht das Exsudat seinem gesammten Umfange nach der, die Resorbtion vorbereitenden Metamorphose. Es bleibt dann auf dem Zustande ursprünglicher Crudität eine Zeit lang entweder stehen, oder es organisirt nach verschiedenen Richtungen zu ständigen Neoplasien, faserspaltigem oder lockerem, bindegewebigem Narbengefüge, zu Aftergebilden, zu Knochengewebe und deren verschiedenen Combinationen. Es erfüllen dann diese Neubildungen grössere oder kleinere Raumtheile der Kammern, vermitteln diverse abnorme Verwachsungen der darin gelegenen Organe, ja in manchen Fällen wird der ganze Kammerraum, selbst wenn er durch Ectasien im Bereiche der Cornea bedeutend vergrössert ist, ausgefüllt, und eine Verwachsung sämmtlicher, in und um die Kammern gelegener Organe unter einander bedingt. Bisweilen gehen von diesen organisirten Produkten durch den über den ganzen Augapfel verbreiteten Atrophisirungsprocess wieder Theile verloren, das Neugebilde schwindet, und wenn das Produkt sich zu höheren Organisationsstufen zu erheben nicht geeignet war, so erstirbt es, indem es in kalkige und Cholestearinmassen zerfällt.

Ein solches Zerfallen in Cholestearin scheint dem Auftreten beweglicher flimmernder Plättchen in dem Kammerraume bei voraussetzlicher Integrität des Linsensystems und nach heftigen Entzündungen des Augapfels zu Grunde zu liegen [43].

3. Mechanisch in die Kammern gedrungene Körper.

§ 109. Der Begriff des mechanischen Eindringens schliesst schon die, wenigstens relative Fremdartigkeit des Eingedrungenen in sich, er setzt eine mechanische Verletzung, eine Oeffnung in den, de norma strenge abschliessenden Kammerwänden voraus, bedarf aber, um erschöpft zu werden, durchaus nicht eines Körpers der Aussenwelt, welcher als solcher durch die Cornea in den Kammerraum gelangt, es wird ihm Genüge geleistet durch das Eintreten jeder von dem Kammerwasser differenten Substanz des Organismus, wenn dieses Eintreten auf mechanisch gebahnten Wegen stattfindet. Es sind demnach diese Beimengungen zu dem Kammerwasser theils relativ, theils absolut fremdartige. Doch so scharf auch diese Körper sich gegenseitig abgrenzen, so fehlt es doch nicht an Uebergängen, sie sind gegeben in den Endozoen und vielleicht auch Endophyten, welche in dem Kammerraume gesehen wurden, und nach dem gegenwärtigen Stande unseres Wissens wohl als dem Organismus fremde Individuen betrachtet werden müssen, immerhin aber in anderen Gestalten in den Körper gelangen, in der Form also, wie sie in die Kammern dringen, als eine Art Erzeugniss des Organismus angesehen werden können, wenigstens in dem engsten Verbande mit demselben stehen.

a. Relativ fremde Körper.

§ 110. Als solche betrachte ich Theile und Produkte des Organismus, welche, aus ihrer normalen Verbindung und Lage tretend, unmittelbar und auf mechanischen Wegen in die Kammern gelangen.

§ 111. Es gehöret hierher vor Allem der Inhalt von Cornealabscessen, wenn diese nach hinten durchbrechend, sich in den Kammerraum entleeren. Es resultirt daraus eine Art Hypopyon, welches von manchen

Autoren zum Unterschiede von dem iritischen Eiterprodukte mit dem Adjektiv „spurium“ belegt wird.

Es setzt eine solche Entleerung von Cornealabscessen das Geschmolzensein der sie füllenden Produkte voraus, indem feste und gar in Organisation begriffene Exsudate durch den Riss in der Descemeti zu passieren nicht vermögen. Damit sind aber schon die Bedingungen zur leichten Resorbtion des Ergossenen erfüllt, und in der That verschwinden solche Hypopyen der Regel nach sehr schnell, wenn nicht, was freilich häufig geschieht, der Abscess gleichzeitig nach vorn durchbricht, und so ein perforirendes Cornealgeschwür erzeugt wird, in welches die Iris sich einlagert, sich selbst entzündet, sofort Produkte liefert, und auf diese Weise das sogenannte falsche Hypopyon mit Irisexsudaten combinirt [48], welche nach den, in dem Vorhergehenden geschilderten Weisen sich metamorphosiren, ja selbst unter fortgesetzter Ablagerung und Schmelzung den Bulbus phthisisch zu Grunde richten.

§ 112. Weiters sind hierher zu zählen die Beimengungen von Theilen der Iris [49], der Kapsel, der Linse, welche, in Folge mechanischer Eingriffe aus ihren Verbindungen gerissen, auf den Boden der Kammern fallen und, von der wässerigen Feuchtigkeit umspült, nicht faulen, sondern einen geringen Grad von Lebensthätigkeit bewahren und nach später zu erörternden Weisen entweder resorbirt oder von entzündlichen Produkten umgeben, inkapsulirt werden, vorausgesetzt, dass der ihre Losreissung bedingende, mechanische Eingriff und der von ihnen als fremden Körpern nach der Hand ausgeübte Reiz nicht krankhafte Processe bedingt, welche die Existenz des Kammerraumes vernichten.

§ 113. Endlich müssen als relativ fremde Körper in den Kammern

Blutextravasate

betrachtet werden, das sind Theile der allgemeinen Blutsäule, welche in unverändertem Zustande, als ein Gemenge von Blutserum und Blutkugeln in den Kammerraum gedrungen sind.

§ 114. Das Heraustreten der Blutkörperchen aus dem allgemeinen Blutstrome in dem angeführten Sinne setzt als unerlässliche Bedingung die Eröffnung irgend eines Gefässes voraus. Da die vordere und hintere Wand des Kammerraumes von blutleeren Organen gebildet wird, ist leicht ersichtlich, dass die Ausgangspforte des Blutes nur in der Iris und in den Kopfenden der Ciliarfortsätze gesucht werden kann, es wäre denn, dass eine oder die andere der erst genannten Wandungen durchlöchert wäre, oder gar fehlte, wo dann Extravasate aus anderen Theilen des Augapfels und seiner Umgebungen in die Kammern gelangen können. Abgesehen von diesen complicirten Fällen, welche ihre Würdigung späterhin finden werden, erschöpft sich die Aetiologie des fraglichen Zustandes also in der Eröffnung eines oder mehrerer Gefässe der Iris und der Ciliarfortsätze oder wohl auch eines, diesen Organen entsprossenen Neugebildes mit gleichzeitiger oder nachfolgender Continuitätsstörung in dem betreffenden Theile der Kammerwandung.

Die Art und Weise zu entwickeln, in welcher solche Zusammenhangstrennungen bedingt werden und zu Stande kommen, ist hier nicht der Ort, es stellt sich nur die Aufgabe, das Extravasat als ein, von dem blutenden Organe

Getrenntes, selbstständig Gewordenes in allen seinen Phasen von dem Augenblicke an zu verfolgen, in welchem es aus dem allgemeinen Kreislaufe getreten ist.

§ 115. Das hervorquellende Blut zertheilt sich in dem Kammerraume unter der Gestalt eines Wölkchens, verbreitet sich aber bei zunehmendem Wachsthum über die ganze Kammerhöhle und röthet deren flüssigen Inhalt je nach der Grösse des Ergusses in verschiedenen Nuancen gleichmässig, indem es gleichzeitig die Ansicht der Iris und der Pupille verdeckt.

Damit ist die Symptomatologie des Blutextravasates für den ersten Zeitraum vollständig abgeschlossen, alle anderen Erscheinungen sind nicht mehr Züge aus dem Krankheitsbilde des Extravasates in den Kammern, sie gehören Zuständen an, welche mit dem Ergusse in die Kammern gleichzeitig gesetzt wurden, und unendlich verschieden sein können je nach der Ursache, welche der Continuitätsstörung in der Iris, den Ciliarfortsätzen oder in einem Neugebilde der Kammerhöhle zu Grunde lag. Ich erwähne nur der mitunter complicirenden amaurotischen Blindheit und der Schmerzen.

Die erstere ist stets zurückzuführen auf Erschütterung, Zusammenhangstrennung, Compression der Netzhaut oder ihrer Verlängerung bis in das Gehirn. Blutergüsse in die Kammern können nicht Amaurose, sondern einfach nur dadurch Blindheit bedingen, dass vermöge der optischen Ungleichartigkeit des Extravasates der grösste Theil des in das Auge fallenden Lichtes zurückgeworfen, und nur ein kleiner Theil unregelmässig gebrochenen Lichtes zur Netzhaut zugelassen wird, wo er die Empfindung der rothen Farbe anregt, aber kein wahrnehmbares Bild projicirt.

Ebenso sind Schmerzen kein, dem Blutextravasate in den Kammern für den ersten Zeitraum zukommendes Symptom, sie gehören den mechanischen Veränderungen in den sensiblen Theilen an, einfache, nicht complicirte Gefässberstungen in der Iris und den Ciliarfortsätzen, sowie in Neugebilden der Kammerhöhle erregen nur auf secundäre Weise Sensibilitätsstörungen.

§ 116. Schmerzerregend könnten solche Extravasate nämlich nur werden durch Vermehrung des Druckes, unter welchem sich die Kammerwände, speciell die Iris und die Kopfenden der Ciliarfortsätze, von Seite des Kammerinhaltes befinden. Es ist aber eine bedeutende Zunahme des Druckes absolut unmöglich, denn es kann nicht mehr Blut ausströmen, als nothwendig ist, um der Gewalt das Gleichgewicht zu halten, mit welcher das Blut während des Momentes des Ergusses in die Gefässe des Strahlenkranzes, der Iris oder eines vorhandenen Neugebildes eindringt. Wie dieses Verhältniss eintritt, muss die Blutung stille stehen, und dieses so lange, bis die Druckkraft des einströmenden Blutes durch irgend ein krankhaftes Moment vergrössert, oder aber das Gleichgewicht durch mittlerweile erfolgte Verminderung des Humor aqueus gestört ist. Wäre es möglich, ein Gefäss in der Iris u. s. w. zu eröffnen, ohne irgend einen Reiz auf den Bulbus auszuüben und sofort den Druck des zuströmenden Blutes zu vergrössern, so könnte wegen des Fortbestandes des Gleichgewichtes zwischen der Druckkraft des Kammerwassers auf die Kammerwände und der Druckkraft des in letzteren circulirenden Blutes nur so viel Blut aus der Wunde fliessen, als gerade in dem eröffneten Gefässe und seinen nächsten Umgebungen enthalten ist, denn in dem Momente, als mehr austritt, ist der Druck von Seite

des Kammerinhaltes auf die Gefässwände vergrössert, der Blutstrom also folgerecht unterbrochen.

§ 117. Die Erfahrung im wissenschaftlichen Wortsinne bestätigt die Richtigkeit der gegebenen, theoretischen Deduction.

Bei den sogenannten spontanen Gefässberstungen der Iris füllt sich niemals die Kammer plötzlich und gänzlich mit Blut, es treten nur kleine Quantitäten des letzteren aus, und wenn auch das Extravasat sich über den ganzen Kammerraum verbreitet, so ist die Färbung des Humor aqueus anfänglich nur eine lichte, die Kranken werden durch eine successive Abnahme ihres Gesichts auf den anomalen Vorgang aufmerksam gemacht, der Kammerraum wird nur nach und nach mit Blut erfüllt und zwar in eben dem Verhältnisse, als durch Resorbtion und Transsudation des Kammerwassers Raum für das Extravasat geschafft wird.

Deutlicher noch lässt sich dieser Vorgang verfolgen, wenn die Iris durch Instrumente verletzt wird, welche so in den Kammerraum geführt werden, dass eine Verminderung des Augapfelinhaltes, in Specie des Humor aqueus nicht möglich ist, wie dieses bei der Zerschneidung und Niederdrückung des Graustaares durch Scleronyxis geschieht. Hier entleert sich nur ein kleines Quantum des in der Iris enthaltenen Blutes, mit dem Hervortreten eines leichten, rothen Wölkchens steht die Hämorrhagie, erst nach und nach, in der Zeit sammelt sich mehr und mehr Blut, und es kommt in manchen Fällen so weit, dass mit fortgesetzter Resorbtion der wässerigen Feuchtigkeit und der flüssigen Bestandtheile des Ergusses der Kammerraum seinem ganzen Cubikinhalt nach mit Cruor und Faserstoffgerinseln vollgepfropft ist.

Wo aber mit der Gefässeröffnung in der Iris zugleich eine Wunde in den äusseren Wandungen des Bulbus gegeben ist, eine Wunde, durch welche das Kammerwasser entleert wird, sofort der Druck des in den Gefässen kreisenden Blutes seines Antagonisten entledigt wird: da füllt sich die Kammerhöhle immer schnell in ihrer ganzen Räumlichkeit, ja es fliesst häufig noch Blut aus der Kammerwunde heraus und dieses so lange, bis sich entweder das Lumen der Gefässöffnung gestopft, oder aber das Loch in der Kammerwand auf irgend eine Weise geschlossen hat.

§ 118. Die Grösse eines Blutextravasates ist demnach von sehr mannigfaltigen Umständen abhängig. Ausser der Retraktion des eröffneten, blutenden Gefässes, welche die Blutung in jedem Augenblicke zum Stillstande bringen, das Extravasat unter allen Verhältnissen in seiner Grösse begrenzen kann, ist es bei uneröffnetem Kammerraume der hydrostatische Druck des Kammerinhaltes, welcher die Hämorrhagie nur schubweise gestattet, und sofort Intervalle bedingt, innerhalb welcher das, in dem blutenden Gefässe vorfindige Blut einen Pfropf anzubilden, und sofort weiteren Ergüssen dauernd vorzubeugen in den Stand gesetzt wird. Ist der Kammerraum aber eröffnet, durch Continuitätstrennung seiner äussern Wand mit der Aussenwelt in Verbindung getreten, so ist durch das Anrücken der etwa noch vorhandenen Linse an die Hornhaut als Folge des Muskeldruckes auf den Bulbus ein Mittel gegeben, durch welches, wegen Verminderung und selbst Aufhebung des Kammerraumes, die Blutung mächtig beschränkt oder doch wenigstens so lange in ihrem Fortschreiten aufgehalten ist, bis entweder das Gefässrohr geschlossen, oder

aber der Verschluss der Kammeröffnung auf irgend eine Weise, durch Verheilung der Wundränder oder durch Verlegung mit Coagulaten, eingeleitet und sohin jene Verhältnisse herbeigeführt sind, welche ohne Zusammenhangstrennung der Kammerwände obwalten.

§ 119. Es kömmt nun darauf an, das weitere Verhalten eines gegebenen Extravasates bei seinem Sitze in dem geschlossenen Kammerraume näher zu beleuchten.

So wie das bei dem Aderlasse entleerte, so auch das in die Kammern ergossene Blut coagulirt durch gegenseitige Attraktion der Blutkügelchen und des Faserstoffes, es präcipirt das Coagulum in die relativ tiefsten Theile des Kammerraumes und erscheint hier unter der Form eines nach oben geradelinig oder etwas concav, immer aber scharf begrenzten Abschnittes eines Kugelsegmentes. Es reicht natürlich die obere Grenze um so höher, je grösser die Masse des ergossenen Blutes im Verhältnisse zum dem Rauminhalte der Kammerhöhle war, und im Falle das Volum der gerinnenden Bestandtheile des Extravasates nach und nach dem Cubikmaasse des Kammerraumes gleich wurde, ist der letztere seiner ganzen Ausdehnung nach von Blutgerinsel erfüllt, in welchem sich oft der Cruor und der gelblich weisse Faserstoff in Form von Fetzen und Streifen deutlich unterscheiden lassen.

Wenn nun die, das Extravasat in letzter Instanz bedingende Ursache nicht eine solche war, welche direkt oder indirekt Complicationen, namentlich Entzündungen, Verschwärungen oder gar den Brand einzelner Theile oder des ganzen Augapfels nach sich zieht, vielmehr das Extravasat unter Verschluss des Kammerraumes ungemischt, in seiner Reinheit fortbestehen kann: beurkunden äusserlich sichtbare Veränderungen alsbald den Beginn von Metamorphosen, welche sich unter dem erwähnten Vorbehalte sämmtlich auf Resorbtion und auf den Uebergang in ständige Neubildungen zurückführen lassen.

§ 120. Resorbtion ist in diesen reinen, von jeder Complication frei bleibenden Fällen gewiss der bei weitem häufigste Ausgang, wenigstens ansehnliche Portionen der Extravasate werden fast immer gelöst und zum Verschwinden gebracht. Namentlich kleine Extravasate resorbiren sich der Regel nach vollständig und oft in überraschend kurzer Zeit, innerhalb weniger Stunden. Doch auch Ergüsse, deren Coagula mehr als zwei Drittheile des Kammerraumes erfüllen, selbst wenn sie zu wiederholten Malen in einem und demselben Auge während geringer Zeitintervalle gesetzt wurden, verschwinden oft, ohne Spur zu hinterlassen und selbst die Anpfropfung des ganzen Kammerraumes mit Blutgerinnsel, obwohl sie die Prognose mächtig verschlimmert, führt nicht immer zum Verluste des Auges, es sind genug Beispiele vom Gegentheile bekannt.

Es beurkundet sich die Resorbtion durch Herabrücken der oberen Grenze des Coagulates und durch entsprechende Zunahme des flüssigen, durchsichtigen Antheiles des Kammerinhaltes, sofort auch durch Vergrösserung des in Wahrnehmung tretenden Segmentes der Iris und der Pupille.

Es ist kein Zweifel, dass jene Theile des Gerinnsels, welche jeweilig in unmittelbarer Berührung mit dem überlagernden Fluidum stehen, und sich sohin unter den günstigsten Verhältnissen zur Lösung befinden, in der Resorbtion am

thätigsten begriffen sind, indem sich die tieferen Theile des Coagulates, statt aufzuquellen, mehr und mehr verdichten.

Am schwierigsten und zuletzt werden immer erst jene Theile des Coagulates aufgesaugt, welche mit den Kammerwänden in Contakt gestanden haben und mit denselben verklebt sind. Es sind dieses nämlich gerade jene Portionen, welche das meiste Fibrin enthalten, dessen Neigung, sich festen Körpern anzuhängen, und organische Höhergestaltungen einzugehen, bekannt ist. Ueberdies kommt hier noch die stetig zunehmende Verdichtung des Faserstoffgerinnsels und der Umstand in Betracht, dass gerade durch diese Condensation und die Anheftung an feste Theile eine Menge Berührungspunkte für das lösende Kammerwasser verloren gehen.

Es ist nun die Lösung öfters eine sehr rasche, mitunter auch sehr langsame.

Im ersten Falle erscheint die überlagernde Flüssigkeit gewöhnlich gelblich, selbst rothgelb bis roth, aber durchsichtig, im letzteren repräsentirt sich das wässerige Fluidum der Regel nach ganz farblos, oder wenigstens ganz undeutlich gefärbt. Rasche Resorbtion des Coagulums ist nämlich gebunden an das Austreten des Hämatins aus den Blutkörperchen und sofortige Färbung des, dieses Pigment lösenden Menstruums, welches alsdann die Cornea, Linse und besonders Fibringerinnsel, Staarbrocken u. s. w. durchtränkt und denselben bei reichlichem Gehalte an Blutfarbestoff eine rothe oder gelbe Färbung mittheilt [50]. Durch dieses Hervortreten des Hämatins werden die Blutkörperchen farblos, sie schrumpfen, ihr Inhalt granulirt auf eine eigene Weise, zerfällt endlich sammt der Hülle und es bleiben nur wenige Körnchen übrig, welche endlich auch verschwinden, während der Faserstoff des Extravasates die Metamorphose zu Fett und zu einer, in Wasser löslichen, eiweissähnlichen Substanz eingeht und so vollständig aus den Kammern entfernt wird. Bei langsamer Aufsaugung des Extravasates werden aber nur Theile des letzteren auf die geschilderte Weise zum Verschwinden gebracht, oder aber das Gerinnsel geht seiner gesammten Masse nach, ohne das Hämatin abzugeben, erst die Pigmentmetamorphose ein, ehe die Resorbtion als solche eingeleitet wird, ja es scheint, dass eben Momente, welche der Aufsaugung entgegenstehen, dieses Hervortreten des Hämatins aus den Blutkörperchen behindern, und dessen sofortige Metamorphose innerhalb der Blutzellen nothwendig bedingen [51].

§ 121. Es setzt die Aufsaugung der Blutextravasate demnach gewisse günstige Momente voraus, und der Erfahrung gemäss müssen dieselben als in der Regel vorhanden angesehen werden. Bei Abgang dieser Momente resorbiren sich die festen Bestandtheile des Blutes nicht, sie gehen Metamorphosen ein, nach deren Vollendung sie als ständige Neugebilde die ganze Lebenszeit des Kranken hindurch unverändert fortbestehen können.

Es schrumpfen die Blutkörperchen, werden dichter und dunkler, sie aggregiren sich zu Haufen. Innerhalb dieser Conglomerate verschwimmen gewöhnlich die Blutkugeln zum Theile in ganz homogene oder feinkörnige Massen, theilweise aber verharren sie als deutlich von einander abgegrenzte, abgeplattete Zellengebilde mit scharfem, dunklem, zackigem, oft körnigem Rande und mehr weniger grob granulirtem Inhalte. Die homogenen Antheile dieser, aus Verschmelzung von Blutkugeln hervorgegangenen Massen sind immer

durchscheinend, von ockergelber bis braunrother Farbe, die Körnchen aber variiren in allen Nuancen von rostgelb bis dunkelbraun, ja in alten Extravasaten sind sie sogar am häufigsten schwarz [52]. Das Hämatin ist in den homogenen Massen an eine proteinige Substanz als Grundlage gebunden, welche nach Behandlung der Präparate mit Kalihydrat oder starken mineralischen Säuren als leicht körnige, lichte, trübliche Masse zurückbleibt. Körnige Parthien solcher metamorphosirter Blutcoagula zeigen diese Grundlage viel deutlicher, sie ist hier dunkler, gröber granulirt und mit Pigmentkörnchen höchst diversen Calibers und sehr verschiedener Farbe mehr weniger reichlich durchstreut.

Dort, wo Fibrincoagula in dem Blutgerinnsel sich abgeschieden hatten, erscheinen später auch verschiedene organische Texturen, es finden sich, eingehüllt von metamorphosirtem Cruor, faserspaltige oder locker zellgewebige, unregelmässige Balken und Maschengewebe, die nicht nur von Pigmentkörnchen reichlich durchsäet sind, sondern auch wahre Pigmentzellen, selbst Gefässe oder Rudera derselben in Form strangförmig aggregirter Pigmentkörner enthalten.

§ 122. Je nach dem Volum des ehemaligen Extravasates und dem Grade, bis zu welchem die Resorbtion gediehen ist, erscheinen die Residua sodann unter verschiedenen Formen.

Oefters bleiben als Denkzeichen der stattgehabten Hämorrhagien in die Kammern nur kleine, gelbbraune bis schwarze Flecken auf der Iris, die sich theils als haftend gebliebene Partikeln des Coagulates in der geschilderten Form, theils aber als Aggregate von Pigmentzellen erweisen und im letzteren Falle sich pathogenetisch daraus erklären, dass die Aufsaugung der Coagula mit Durchtränkung der contiguen Gebilde von hämatinhaltigem Kammerwasser einhergeht, das in die jungen Epithelzellen der Iris eintretende Hämatin aber innerhalb dieser Zellen sich wieder zu Körnchen aggregiren und sofort Epithelzellen jüngerer Formation in Pigmentzellen umwandeln kann.

Mitunter bleiben pigmenthaltige Fibrincoagula im Bereiche der Pupille haften, sie verlegen dieselbe, schliessen sie und bedingen Verwachsungen der Iris mit der Vorderkapsel, Zustände, welche man als eine eigene Art von Cataracta, als Blutstaar, betrachten zu müssen glaubte.

Nicht selten endlich bedingen solche Reste von ehemaligen Blutergüssen in die Kammern theilweise Schrumpfung und Atrophie der Iris mit davon abhängigen Verzerrungen der Sehe, indem eben diese anklebenden Coagulatsportionen bei ihrer Organisation sich zusammenziehen und damit nicht nur Verkleinerungen des unterliegenden Stückes aus der Breite der Regenbogenhaut, sondern auch die Unmöglichkeit des Blutumlaufes in dieser Parthie der Iris bedingen.

Ebenso sind in der Höhergestaltung von Blutergüssen noch normwidrige Verbindungen der Iris mit der Descemeti, den Ciliarfortsätzen, der Zonula und der Linsenperipherie begründet, ja in Fällen, in welchen die ganze Kammer erfüllt war, und die Resorbtion nicht eingeleitet werden konnte, findet sich immer der Vorderraum des stets atrophisirten Augapfels mit einem Gemische von Pigment und organischen Gestaltungen von Fibrin angepfropft, welches alle Wandtheile der Kammerhöhle unter einander verlöthet und kaum mehr die letzten Spuren der atrophischen Iris in seinem Innern nachweisen lässt.

b. Entophyten und Entozoen.

§ 123. Bezüglich der ersteren liegt meines Wissens nur ein einziger, von Helmbrecht [53] erzählter Fall vor, und selbst dieser bedarf noch sehr der Bestätigung. Er betrifft eine unbestimmte Art Conferve, welche aus der Vorderkammer extrahirt worden sein soll. Künftige Untersuchungen müssen es lehren, ob und in welcher Weise Pflanzen der niedersten Ordnungen innerhalb der Kammer zur Entwickelung kommen können, und ob Andral's und Gavaret's [54] Entdeckung, nach welcher sich in jeder alkalischen Flüssigkeit, wenn man ihr durch Säuren ihre Alkalescenz benimmt, ein mikroskopisches Vegetabil, den Mikrodermen vollkommen gleichend, entwickelt, Bezug auf die Pflanzengeneration im menschlichen Auge finde.

§ 124. Entozoen sind im Gegentheil seit Schott's und W. Sömmerings [55] Auffindung eines Cysticercus cellulosae in der Vorderkammer eines 18jährigen Mädchens häufig, ich möchte glauben, gar zu häufig in dem menschlichen Auge gesehen und beschrieben worden, unstreitig aber hat sich Nordmann [56] durch seine umfassenden Untersuchungen und Entdeckungen in diesem Zweige der Wissenschaft das grösste Verdienst erworben.

§ 125. In der Kammerhöhle des Menschen ist bisher mit Ausnahme eines peitschenähnlichen Wurmes, den Alessi [57] gesehen haben will, nur der Cysticercus cellulosae beobachtet worden [58].

Es erscheint der letztere in der Kammer als eine stecknadelkopf- bis erbsengrosse, rundliche oder ovale, trübliche, halb durchsichtige Blase mit wässerigem Inhalte, welche Blase entweder an einem Punkte der Vorderkammer festsitzt, oder aber frei und beweglich ihren Ort in dem genannten Raume wechselt, sobald ein Reiz das Auge trifft, im Ruhestande aber die tiefsten Stellen sucht und daher auf dem Boden der Kammer liegt. Es ist diese Blase der Schwanztheil des eigentlichen Thieres, dessen Vorderkörper, dem Kopfende eines Bandwurmes vollkommen gleich construirt, einen äusserst contractilen, kegelförmigen, glänzend weissen, und quer gerunzelten Fortsatz bildet, an welchem sich deutlich der Hals und der mit Saugnäpfen und Hackenrüsseln besetzte Kopf unterscheiden lassen. Bei jedem, auf das Thier ausgeübten Reize, und spontan ohne äussere Anregung verlängert und verkürzt sich dieser Kopftheil, um im Ruhezustande sich gänzlich zurückzuziehen, wo er dann als ein, in eine Falte der Blase eingesenktes, rundliches, weisses Knöpfchen erscheint.

§ 126. Es sind bisher nur immer einzelne Exemplare des Cysticercus in der Kammer gefunden worden, nie eine Mehrzahl derselben, was zum Theile auf der Geschlechtslosigkeit dieses verkümmerten Thieres und auf der Unfähigkeit seiner speciellen Art beruht, sich in diesem Entwickelungszustande durch Knospung fortzupflanzen. Die ganze Lebensthätigkeit desselben ist auf seine Erhaltung und sein bald langsames, bald sehr rasches Wachsthum hingerichtet.

§ 127. Durch das letztere gelangt das Thier mit der Zeit immer zu einem Umfange, welcher eine theilweise Verlegung der Pupille nothwendig mit sich führt, und sohin dauerndes Trübsehen bedingt, während ganz junge und kleine Cysticerci, wenn sie frei in der Kammer herumschwimmen, Gesichtsstörungen nur vorübergehend und dann herbeiführen, wenn ihr Weg sie über

die Pupille führt [59]. Es sind diese Beeinträchtigungen des Sehvermögens gewöhnlich die einzigen Symptome, welche die Kranken auf den abnormen Zustand ihres Auges aufmerksam machen, der Cysticercus kann Monate lang in der Kammerhöhle hausen, ohne irgend welchen Reiz auf die Kammerwände auszuüben, entzündliche Erscheinungen zu bedingen oder Schmerzen zu erregen [60].

§ 128. Constant ist aber die Entwickelung des Wurmes, sein erstes Auftreten in der Kammer an eine mehr minder heftige Entzündung gebunden, und es steht nach dem gegenwärtigen Stande unseres Wissens ausser allem Zweifel, dass diese Entzündung begründet sei in dem Reize, welchen die mit dem Blutstrome in die Capillaren der Uvea gelangte Larve des Wurmes bei ihrer Fixation in dem Parenchym dieses Organes, bei ihrer alldortigen höheren Entwickelung und endlich bei ihrem Durchbruch in die Kammerhöhle nothwendig hervorbringen muss. Wie gross dieser Reiz sein müsse, ergibt sich leicht aus der Betrachtung jener Fälle, in welchen das blasige Schwanzende des verkümmerten Cestoden noch in dem Gewebe der Regenbogenhaut haftete und von einer, aus pigmentirtem Neugebilde und auseinander gezerrtem Parenchyme der Iris gebildeten Kapsel theilweise umhüllt wurde [61].

c. Absolut fremde Körper.

§ 129. Es ist ein Eindringen solcher fremder Körper in die Kammerhöhle nur denkbar bei Vorhandensein einer penetrirenden Wunde in der Cornea oder in der Sclera, oder in diesen beiden Theilen der äusseren Augapfelwandungen zugleich.

Nimmt der fremde Körper seinen Weg durch die Sclera, von welcher aus leicht begreiflichen Gründen nur der vorderste Randtheil in Betracht kommen kann, so ist ein Vordringen des Körpers natürlich mit Zusammenhangstrennung der anliegenden Parthie des Ciliarmuskels, der Ciliarfortsätze, ja auch des Irisrandes, der Zonula und selbst der Linsenperipherie verbunden.

Aber auch bei dem Eintritte des fremden Körpers durch eine Cornealwunde ist nicht selten eine Verletzung der Iris in ihrer Breite oder der Linse gegeben. Es geschieht nämlich nicht selten, dass die Propulsivkraft des an das Auge treffenden Körpers durch die Resistenz, welche die Cornea seinem Durchtritte entgegensetzt, nicht aufgehoben wird, der Körper dringt an die Iris und prallt an ihr zurück, um in die Vorderkammer niederzufallen, oder durchbohrt sie und gelangt in die Hinterkammer, oder endlich er bleibt in der Iris stecken, und wird erst später durch das, aus den verletzten Gefässen der Iris quellende Blut in die Kammern gestossen oder aber durch eintretende Vereiterung des Irisgewebes flott gemacht und fällt in den Kammerraum.

Trifft der die Kammer durchsetzende Körper, ohne die Regenbogenhaut zu berühren oder nach deren Penetration die Linse, und prallt er an ihr nicht zurück, so muss er in der Kapsel oder dem Linsenparenchym stecken bleiben. Es zerfällt das umliegende Gewebe des Krystallkörpers cataractös, saugt sich zum Theile auf, wodurch der fremde Körper seinen Halt verliert und in den Kammerraum fällt.

Für jeden dieser Vorgänge, für das unmittelbare und mittelbare Eindringen fremder Körper in den Kammerraum bieten die Annalen der Ophthalmologie treffende Beispiele.

§ 130. Es bedarf keines Beweises, dass die Eröffnung der Kammerhöhle, als nothwendige Bedingung, auf dass der fremde Körper in den Kammerraum gelangen könne, noch mehr aber Zusammenhangstrennungen der inneren, blut- und nervenhaltigen Organe des Augapfels schon an und für sich Momente abgeben, welche entweder direkt, durch die mechanischen und chemischen Zerstörungen, oder aber indirekt, durch Erregung krankhafter Processe, Entzündungen, Verschwärungen, Brand, die Existenz der Kammerwände und sofort auch des Kammerraumes, ja des gesammten Augapfels zu gefährden und zu vernichten im Stande sind. Es tritt daher auch ein, in die Kammern gedrungener, fremder Körper als Faktor nachfolgender krankhafter Processe um so mehr in den Hintergrund, je extensiver und intensiver die Verletzung durch Form und Grösse der Wunde, durch Erschütterung der umliegenden Theile und durch simultane, chemische Alterationen gewesen ist. Ich sehe vorläufig ab von solchen complicirten Fällen, indem es blos Aufgabe des vorstehenden Abschnittes ist, Erscheinungen zu erörtern, welche sich direkt auf das Vorhandensein eines fremden Körpers in den Kammern beziehen, sich als Folgen desselben direkt ableiten lassen. Es lässt sich aus den Resultaten dieser Untersuchungen dann sehr leicht der Maassstab entnehmen, nach welchem die Theileffekte mehrerer zusammenwirkender ätiologischer Momente der eben erwähnten Art zu bemessen sind.

§ 131. Die ausgezeichnete digestorische Kraft des Kammerwassers, die Kraft, mit welcher diese Flüssigkeit in die Kammerhöhle gelangte, relativ fremde Körper und krankhafte Produkte der die Kammern begrenzenden Organe löst und zur Aufsaugung fähig macht, diese Kraft tritt auch bezüglich absolut fremder Körper oft in ganz überraschender Weise hervor.

So wie in den übrigen Theilen des Organismus, so auch in den Kammern werden Gasarten am leichtesten und schnellsten resorbirt. Die athmosphärische Luft, welche nicht selten während des Verlaufes von Staarextractionen und künstlichen Pupillenbildungen, sowie auch bei zufälliger Eröffnung des Kammerraumes durch Verletzungen zwischen den Wundrändern in die Kammern dringt, und daselbst unter der Gestalt grösserer oder kleinerer Blasen ganz deutlich sichtbar ist, resorbirt sich immer binnen der kürzesten Zeit, ohne jemals erhebliche krankhafte Zufälle zu bedingen [62].

Dasselbe scheint nach Maunoir's kühnen Versuchen [63] von eingespritzten, indifferenten Flüssigkeiten zu gelten, auch diese scheinen alsbald in den allgemeinen Kreislauf übergeführt zu werden, ohne nothwendig pathologische Processe anzuregen.

Selbst feste Körper widerstehen nicht immer der Aufsaugungskraft der Kammerwände. Es sind keine Fälle bekannt von löslichen Substanzen, welche in die Kammern gelangt und resorbirt worden wären, wo immer ein löslicher Körper in den Kammerraum drang, war es ein solcher, der in seinem verflüssigten Zustande als mächtiger chemischer Reiz oder aber direkt als Aetzmittel wirkte und sofort die Zerstörung des Augapfels oder doch dessen vorderer Hälfte veranlasste. Wohl aber steht durch die Beobachtung zahlreicher Fälle fest, dass öfters an und für sich in Wasser unlösliche Substanzen unter der Einwirkung des Kammerwassers in lösliche Oxyde oder Salze ver-

wandelt und so in ganz überraschender Schnelligkeit aufgesaugt wurden, ohne einen grösseren Reiz auf die Theile auszuüben, als nöthig ist, um die Wunde in der Kammerwandung zum Verheilen zu bringen. Namentlich gilt dieses von Eisensplittern, sie rosten und lösen sich mitunter in ganz kurzer Zeit. Wardrop [64] versichert, öfters gesehen zu haben, wie die abgebrochenen Spitzen von Staarmessern und anderen Instrumenten in den Kammern nach vorläufiger Oxydation rasch aufgesaugt wurden.

§ 132. In der bei weitem grössten Mehrzahl der Fälle widersteht der fremde Körper aber der Einwirkung des Kammerwassers, indem er entweder nur an der Oberfläche oxydirt, oder aber dieser chemischen Veränderung ganz unfähig ist, wie Glassplitter, Kohlentheile. Ja selbst organische Substanzen bieten der lösenden Kraft der wässerigen Feuchtigkeit öfters den hartnäckigsten Widerstand, wie dieses namentlich beobachtet wurde von Wimpern, welche ein das Auge treffender und eindringender Körper aus ihren Follikeln gerissen und in die Kammern getrieben hatte [65].

§ 133. Die unmittelbare Folge des Eindringens eines fremden Körpers in die Kammer ist durchaus nicht immer ein erheblicher Reizzustand, es bedarf mitunter mehrerer Stunden, um Alterationen des Gefäss- und Nervensystems eintreten zu sehen [66]. In den meisten Fällen aber beurkundet sich alsbald nach der Verletzung die Störung in den genannten Gebilden durch mehr weniger heftige Schmerzen und Injektion der Conjunctiva, des subconjunctivalen Gewebes, Trübung der Cornealwundränder und nicht selten schon in leichter Entfärbung und Schwellung des Irisgewebes. Gleichzeitig ist bisweilen das Sehvermögen mehr weniger beeinträchtigt, Thränenfluss, Lichtscheu und heftige Lidkrämpfe bezeugen die Fortpflanzung des stattfindenden Reizes auf die Centra der excitomotorischen Nerven der Augengegend.

In diesem Zustande verharrt öfters das Auge Tage und Wochen, Exacerbationen und Remissionen wechseln, ohne dass die Störung sich zu höheren Graden von Entzündung mit Ausschwitzung erhebt. Es gewinnt dadurch der fremde Körper bisweilen Zeit, um sich durch Oxydation zur Aufsaugung vorzubereiten, und sofort aus der Kammer zu verschwinden, dem Arzte aber bietet dieses Stadium Gelegenheit, den fremden Körper durch Operation zu entfernen, ehe Folgen eingetreten sind, welche die Funktionsuntüchtigkeit des Auges für immer begründen [67].

§ 134. Erfolgt die Aufsaugung nicht, oder wird der fremde Körper nicht künstlich entfernt, und so die Möglichkeit gegeben, den krankhaften Process durch Verstopfung der ihn nährenden Quelle seinem Ende zuzuführen: so steigert sich die Congestion über kurz oder lang zu wahrer Stase, ein heftiger Entzündungsprocess mit mehr weniger reichlicher Exsudation verschieden constituirter Produkte beginnt in den inneren Theilen des Augapfels und in der Cornea.

§ 135. In günstigen Fällen beschränkt sich die Exsudation auf die, mit dem fremden Körper in unmittelbarer Berührung stehenden Theile der Iris und wird selbst mitunter ein Mittel, denselben durch Incapsulation der Fähigkeit zu berauben, reizend einzuwirken.

Liegt er ausserhalb des Bereiches der Pupille, so geschieht es wirklich

bisweilen, dass derselbe von organisirenden Exsudaten umhüllt und in seiner Stellung dauernd fixirt wird, sodann aber der entzündliche Process sein Ende erreicht, und das Auge scheinbar zur Normalität zurückgeführt wird [68].

In anderen Fällen aber ist mit der Incapsulation noch nicht die Fähigkeit des fremden Körpers erloschen, fernerhin den Reizzustand zu unterhalten und unter gegebenen Umständen selbst deletäre Processe zu veranlassen. Der eingekapselte fremde Körper wird Jahre lang getragen, während dem vollkommene Intermissionen mit mehr minder heftigen Entzündungsprocessen und intensiven Schmerzanfällen wechseln.

Selten wird unter solchen Verhältnissen längere Zeit der Augapfel in einem Zustande erhalten, in welchem Entfernung des fremden Körpers noch auf Herstellung des Sehvermögens hoffen lässt [69]. Der Regel nach atrophiren solche Augen mit der Zeit, und dieses um so sicherer, je grösser die, das Eindringen des Körpers in die Kammern bedingende Verletzung und je heftiger und tiefer greifend die nachfolgenden Entzündungen waren [70].

§ 136. Doch nicht immer ist das entzündliche Produkt ein solches, welches eine Inkapsulation des fremden Körpers durch Höhergestaltung begründen könnte. Man kann wohl sagen, in 99 Procent der Fälle erscheint dasselbe unter der Form des Eiters, als Hypopyon, als Infiltrat der verschiedensten Organe mit sichtlicher Tendenz zur Schmelzung und sofortiger Zerstörung der afficirten Theile. Gewöhnlich wird dadurch ein grosser Theil des Augapfels consumirt, die Cornea durchbrochen, worauf Linse und Glaskörper hervortreten, und mit ihnen der fremde Körper, der Bulbus geht durch Phthise zu Grunde. Der Regel nach tritt die Vereiterung gleich bei dem ersten heftigen Anfalle von Entzündung in ihre Rechte, die Entzündung weicht nicht früher, als bis der ganze Augapfel, oder doch dessen grösster Theil geschmolzen und der fremde Körper entleert ist. Alle Fälle, welche in ihren Ausgängen zu beobachten ich Gelegenheit hatte, mit Ausnahme eines einzigen, bei welchem der fremde Körper durch die Sclera in den Ciliarkörper gedrungen war, endeten mit Phthise. Nur zwei Fälle sind mir bekannt, in welchen der fremde Körper längere Zeit in dem Augapfel inkapsulirt liegen geblieben war, und sodann erst durch die Cornea und Sclerotica auf dem Wege der Eiterung ausgestossen wurde [71].

Viertes Hauptstück.

Der Krystallkörper.

Anatomie und Physiologie.

§ 137. Es wird der Krystallkörper aus zwei, der Struktur und Wesenheit nach gänzlich verschiedenen Bestandtheilen zusammengesetzt, der eigentlichen Linsensubstanz und der, dieselbe vollständig umschliessenden, glashäutigen Linsenkapsel.

Diese beide Organe integriren sich gegenseitig zu einem wenig elastisch zusammendrückbaren, beinahe optisch gleichartigen, und daher im hohen Grade

durchsichtigen, farblosen, nur im Alter theilweise vergilbenden, linsenähnlichen Rotationskörper, welcher, zwischen den Kammerraum und den Glaskörper eingeschoben, durch die Zonula in der Lichtung des Strahlenkranzes derart fixirt wird, dass seine Umdrehungsachse mit der optischen Achse des Auges nahebei zusammenfällt.

§ 138. Die Rotationsachse misst nach Krause [72] 1‴.8—2‴.4, der Aequatorialdurchmesser aber 4‴—4‴.1. Der vor dem Aequator gelegene Theil des Krystallkörpers stellt die Hälfte eines Umdrehungsellipsoides vor, dessen grosse Achse 4‴—4‴.1, die kleine Achse 1‴.666—2‴.25 Länge hält, während der hintere Theil das Scheitelsegment eines Rotationsparaboloides von 3‴.8—5‴ Parameter formirt. Im Aequator gehen die Oberflächen dieser beiden Rotationskörper unter der Form einer abgerundeten Kante in einander über.

§ 139. Die Formelemente der eigentlichen Linsensubstanz sind theils gekernte Zellen, theils glashelle Fasern eigenthümlicher Art.

Die Zellen oder Linsenkugeln sind rundlicher Form. Sie messen 0‴.008—0‴.012 und bestehen aus einer wasserhellen Zellenmembran, wasserklarem Inhalte und einem etwas dunkler contourirten, durchsichtigen Kerne mit 3—4 Kernkörperchen. Eine mehr minder reichliche, vollkommen strukturlose, durchsichtige, halb feste Intercellularsubstanz ist zwischen sie ergossen und fungirt als Blastem, aus welchem sich die Linsenkugeln continuirlich erzeugen.

Die Linsenkugeln mit ihren Kernen bilden sich durch fortgesetztes Wachsthum nach der Richtung einer Achse und durch gegenseitige Verschmelzung zu den eigentlichen Linsenfasern um, wie zahlreiche Uebergangsformationen, spindelig ausgezogene Zellen und Kerne, deren Vereinigung zu rosenkranzartigen Fasern und zu Fasern zeigen, die, den vollendeten vollkommen ähnlich, noch in gemessenen Abständen aufgelagerte Zellenkerne tragen [73].

Die ausgebildeten Linsenfasern erscheinen vollkommen homogen, glashell, durchsichtig, im Querdurchschnitte platt gedrückt, sechseckig, von 0‴.0027—0‴.005 Breite und 0‴.0008—0‴.0013 Dicke. Ihre Dichtigkeit ist nicht an jedem Punkte ihres Querschnittes eine gleiche, sie ist an der Peripherie am grössten und nimmt von da gegen die Faserachse etwas ab, sodass die Fibrille gleichsam ein Rohr mit weicherem Inhalte vorstellt.

§ 140. Es liegen diese Fasern gleich den Zellen einer Honigwabe neben und alternirend über einander und bilden so Schichten, welche, concentrisch um den Mittelpunkt des Kernes der Linse gelagert, sich einzeln ablösen lassen und sofort der Linse das Ansehen geben, als wäre dieselbe aus lauter in einander geschachtelten Schalen von der Dicke der Linsenfasern bestehend.

Die Fasern der einen Schale gehen niemals in eine andere Schichte über. Jede Faser läuft aber innerhalb ihrer Schichte in sich selbst zurück, sie hat keinen Anfang und kein Ende. Jede der Fasern gehört beiden Hälften einer Schale an, sie verläuft in einer Wellenlinie, deren Excursionen zur Hälfte in der vorderen, zur Hälfte in der hinteren Schalenhälfte gelegen sind. Je grösser die Excursionen einer Faser auf der vorderen Hälfte ihrer Schichte sind, desto kleiner sind jene auf der hinteren Hälfte der Schale [74].

Nur in dem Auge des Fötus beschränkt sich in allen Schalenlagen der

Linse die Zahl der Excursionen einer jeden Faser auf 6, wovon drei der vordern, drei der hintern Schalenhälfte angehören. Mit dem Wachsthume des Krystallkörpers im geborenen Menschen setzen sich an der Oberfläche der Linse neue und neue Schichten an, in welchen die Fasern unter Vervielfältigung ihrer Excursionen den Rand ihrer Schichte um so öfter schneiden, je weiter eben diese Schichte von dem Linsencentrum absteht [75].

§ 141. Die Ränder der Fasern berühren sich nur an den Schenkeln der einzelnen Excursionen vollständig, gegen den Scheitel einer jeden Excursion weichen die Fasern etwas auseinander, und die dadurch entstehenden Zwischenräume werden von Linsenkugeln und der formlosen Intercellularsubstanz ausgefüllt. Dasselbe ist der Fall in der Achse der Linse, welche die gekrümmten Scheitel der Excursionen nicht vollständig erreichen. An diesen Stellen ist also die Linsensubstanz weicher, saftreicher. Es hebt sich unter dem Mikroskope bei geringen Vergrösserungen dieser Unterschied der Dichtigkeit durch veränderte Lichtbrechung hervor, es erscheint sofort in dem Auge des Fötus die vordere und hintere Linsenhälfte durch eine sternförmige, dreistrahlige Figur in drei gleiche Sectoren von 120^0 getheilt, jedoch so, dass die vorderen und hinteren Sectoren, auf Eine Ebene projicirt, sich gegenseitig halbiren. Mit der Zunahme der Faserexcursionen in einer Linsenschichte wächst natürlich auch die Anzahl der Wellenscheitel, es entstehen secundäre, tertiäre, quaternäre Systeme derselben, secundäre, tertiäre, quaternäre Vortices, und in Folge der Zwischenlagerung von Linsenkugeln und Linsenplasma zwischen die Scheitel dieser mehrfach gekrümmten Fasern erscheinen die einzelnen primären Sectoren in eine Anzahl von Sectoren niederer Ordnung zerfällt, welche Anzahl ein Vielfaches von 2 ist.

§ 142. Die Linsenkugeln sind die embryonale Form der Linsenfasern, sie treten in der Linsensubstanz ihrer Menge nach um so mehr zurück, je älter das Individuum wird.

In der frühesten Fötalperiode wird die Linse und ihre Kapsel durch ein, warzenförmig aus der Cornealanlage in die Netzhautblase hineinwachsendes Aggregat von Zellen constituirt. Die oberflächlichsten Lagen dieses Zellenhaufens verschmelzen gegenseitig zu der glashäutigen Hülle, dem Linsensäckchen. Anfänglich ist dieses Linsensäckchen noch zum grössten Theile mit Linsenzellen gefüllt, doch beginnen im Centrum die Faserschichten bald sich aus den Zellen zu entwickeln.

In älteren Embryonen und in neugeborenen Kindern findet man bereits einen schaligen Kern, dessen einzelne Schichten aus Linsenfasern gebildet sind, welche die oben geschilderte Anordnung ganz deutlich erkennen lassen. Durch reichliche Zwischenlagerung der embryonalen Formelemente zwischen die Scheitel der Faserexcursionen erscheint die Abtheilung der beiden Hälften einer jeden Faserschichte in drei Sectoren äusserst deutlich, es tritt in jeder Hälfte des noch weichen, sehr saftigen, ganz wasserhellen, farblosen, kleinen Kernes der dreistrahlige Stern sehr anschaulich hervor. Den Kern umhüllt eine dicke Lage von gekernten Fasern, gestreckten Zellen und Kernen, und diese Schichte endlich umgibt nach aussen eine, an frischen Cadavern stets nachweisbare, mehrlagige Schichte runder, durch reichliche Intercellularsubstanz getrennter Kernzellen.

Mit der Zunahme des Lebensalters wächst auch die Dichtigkeit und Grösse des Linsenkernes. Die zwischen den Scheiteln der einzelnen Fasercurvensysteme eingelagerten Linsenkugeln und das Linsenblastem vollenden ihre Organisation zu Fasern und diese letztern nehmen durch Abgabe wässeriger Bestandtheile an Volum ab, gleichzeitig aber an Dichtigkeit zu. Es verschwinden im Linsenkerne alter Leute die sternförmigen Figuren, er wird dichter, derber und sichtlich trockener, womit auch die Pellucidität desselben beeinträchtigt, die Reflexion des auffallenden Lichtes vermehrt wird, der Krystallkern der Greise erscheint weingelb. Den Kern umgeben weichere, durchsichtigere, farblose Faserschichten mit Curvensystemen um so niederer Ordnung und sohin mit Sternfiguren um so complicirterer Form, je weiter die betreffende Schichte von dem Kerncentrum entfernt ist. Mit der Vermehrung der Vortices nehmen natürlich auch die embryonalen Linsenelemente überhand, und so gelangt man, allmälig nach aussen fortschreitend, zu immer weicheren, saftreicheren Schichten. Es gehen diese endlich durch eine mehr weniger dicke Lage noch gekernter Fasern in die äussersten Schichten der Linse über, welche allein von Linsenkugeln und dem zwischengelagerten, homogenen, durchsichtigen Plasma gebildet werden.

§ 143. Es fehlt diese letztere Schichte, das Zellenstratum niemals, selbst im Krystalle der Greise ist sie stets vorhanden, doch wird sie leicht übersehen, oder aber dadurch unkenntlich, dass die überaus zarten, sehr saftreichen Zellen zur Zeit, als die Untersuchung vorgenommen werden kann, bereits öfters zerfallen sind. Sie lösen sich in einen halb durchsichtigen, schmierigen, trüblichen Brei, der unter dem Mikroskope ausser Körnchen der verschiedensten Form und Grösse keine anderen Formelemente erkennen lässt.

Vor der Erkenntniss der feineren Linsentextur betrachtete man diese, durch Metamorphose im Cadaver entstandene Flüssigkeitsschichte als einen, dem Krystalle der Norm nach zukommenden, integrirenden Bestandtheil, und nannte ihn nach dem Entdecker den Humor Morgagni [76]. Im Lebenden und im Normalzustande des Auges existirt keine Flüssigkeit, welche zwischen Linse und Kapsel ergossen wäre; wo eine solche frei, ausserhalb der Zellenräume, gefunden wird, lässt sie sich stets als Produkt chemischer Veränderungen in der Leiche oder aber pathologischer Metamorphosen nachweisen.

§ 144. Die leichte Zerstörbarkeit der oberflächlichen Linsenschichten ist wieder begründet in deren chemischer Zusammensetzung. Die Linse, als Ganzes genommen, besteht nämlich nach Berzelius [77] zu 35, 9% ihres Gewichtes aus einer gerinnbaren, eiweissartigen Materie, Globulin, die nach Mulder auf 15 Atome Protein Ein Atom Schwefel enthält und sich von den übrigen Proteinverbindungen hauptsächlich durch leichtere Zersetzbarkeit und schnelleren Uebergang in Fäulniss unterscheidet.

Der Faulungsprocess findet jedoch nur in dem reichlichen Wassergehalte der oberflächlichen Linsenstrata die zu seiner Entwickelung nothwendigen Bedingungen, anderseits aber ist gerade die, mit der Verdunstung in der Leiche und am Experimentirtische gesetzte Verminderung der Flüssigkeiten in der Linsenperipherie der erste Anstoss zur Zersetzung des Globulins, indem damit diesem letzteren Stoffe die zu seiner Lösung nöthige Wassermenge entzogen wird, derselbe somit coaguliren, sich niederschlagen und sofort auch die Textur

der oberflächlichen Linsenschichten zerstört werden muss. In den tieferen Linsenschichten ist das Krystallin in festem, nicht gelöstem Zustande enthalten, der Linsenkern älterer Individuen widersteht daher nicht nur der Fäulniss länger, sondern ändert sich auch schwerer durch Wasserabgabe, er vertrocknet an der Luft vollständig, ohne sich jemals milchig zu trüben.

§ 145. Die Linsenkapsel ist ein vollkommen geschlossener, glashäutiger Sack, welcher der äussersten Linsenschichte, dem Zellenstratum allenthalben enge anliegt, und mit derselben im organischen Zusammenhange steht [78].

§ 146. Ihre Vorderhälfte, die Vorderkapsel, erreicht eine Dicke von $0'''.0034 - 0'''.0084$. Deren von Humor aqueus bespülte Oberfläche ist mit einem einlagigen Stratum äusserst zarter, wasserheller, scharf und licht contourirter, polyedrischer Epithelialzellen mit ebenso wasserhellen, etwas dunkler contourirten, rundlichen Kernen überzogen. Es trüben sich diese Zellen in der Wärme und in wasserentziehenden Substanzen, werden in diesem Zustande aber nur selten beobachtet, indem sie der Kapseloberfläche äusserst lose anhaften und sich schon bei dem ersten Beginne der Fäulniss abstossen.

Am Rande fehlt dieses Epithelialstratum, es wird hier ersetzt von der sogenannten Zonula lentis, das ist jenem Theile des Strahlenblättchens, welcher von den Köpfen der Ciliarfortsätze abtretend, sich über den peripheren Linsenrand hinüberschlägt, hier mit der Kapsel ringsum verschmilzt und so ein, bei $0'''.2$ breites, glashäutiges, reifenähnliches Band constituirt, welches den Krystallkörper in der Lichtung des Strahlenkranzes fixirt.

Die hintere Kapselhälfte ist ungemein fein und zart, so zwar, dass sie von einigen Augenärzten sogar geläugnet wurde [79].

Ihr mittlerer Theil ist mit dem glashäutigen Ueberzuge der tellerförmigen Grube verwachsen, der periphere Theil der Hinterkapsel aber sieht frei in die Höhle des Petit'schen Kanals, von dessen flüssigem Inhalte umspült, ohne dass es bisher durch Untersuchungen möglich geworden wäre, das diesen Theil wahrscheinlicher Weise überkleidende Epithel nachzuweisen.

§ 147. Innerhalb des Petit'schen Kanals gehen beide Kapselhälften in einander ohne deutliche Grenze über. Es stellen die Vorder- und Hinterkapsel nur Theile Eines Ganzen vor, es existirt kein Zeitraum des Lebens, in welchem beide von einander natürlich abgegrenzt wären.

§ 148. Es ist die Kapsel eine Glashaut im strengsten Sinne des Wortes; sie theilt ihre histologischen Charaktere mit den übrigen Glashäuten, und ihre physiologische Bedeutung ist jene der Glashäute im Allgemeinen. Sie ist ein vollkommen strukturloses Epithelialgebilde, welches der Nerven und Gefässe gänzlich entbehrt, und dieses selbst in der fötalen Lebensepoche, indem dort die Verzweigungen der Arteria centralis ihrer hintern Fläche nur anliegen, ohne in ihre Textur einzugehen, die Gefässe des Kapsulopupillarsackes aber nicht nur der Kapselsubstanz fremd bleiben, sondern von derselben noch durch Zwischenlagerung des Kapselepithels und einer dünnen Schichte

des, in der geschlossenen Hinterkammer befindlichen Humor aqueus geschieden sind. Weder Blutgefässe, noch lymphatische, noch seröse sind in irgend einem Theile der Kapsel gegeben, und wo auflagernde Exsudate organisiren, ist das Kapselgewebe stets die Grenze, welche neoplastische Gefässe zu überschreiten absolut unfähig sind, denn Entzündung und Infiltration sind Processe, welche in glashäutigen Texturen keinen Boden finden.

§ 149. Mit dem völligen Mangel der ringsum geschlossenen Kapsel an Nerven und Gefässen ist auch schon die völlige Nerven- und Gefässlosigkeit der Linsensubstanz selbst ausgesprochen, der Krystall entbehrt jeder direkten Verbindung mit den Centraltheilen des Nervensystems, und sein Stoffwechsel kann nur auf mittelbaren Wegen eingeleitet werden.

Es sind dieses Behauptungen, welche nach den Resultaten der, mit Umsicht und Einsicht vorgenommenen mikroskopischen Untersuchungen der Neuzeit auf vollkommen fester, unerschütterlicher Basis ruhen. Damit stellt sich die Linse in Parallele zu den epithelialen Geweben, sie theilt mit den letzteren die vollkommene Empfindungslosigkeit und bezüglich ihrer Ernährung die vollständige Abhängigkeit von blutführenden Muttergeweben, welche durch ihre Produkte mit der Linsensubstanz in mittelbaren Stoffaustausch zu treten geeignet sind.

§ 150. Die Anreihung der Linse an die epithelialen Gebilde schliesst es schon in sich, dass mit der Abhängigkeitserklärung der Linsenernährung von Muttergeweben nicht gemeint sei, als müsse die Krystallsubstanz als ein Auswurfsstoff betrachtet werden, in welchem jedes organische Leben erstirbt; die Metamorphosen, welche das Linsenblastem in der gefäss- und nervenlosen Kapselhöhle eingeht, beweisen das Walten lebendiger Kräfte; die spurlose Verheilung geschnittener Wunden, die Gestaltungen zerfallener cataractöser Massen zu Formelementen höherer organischer Dignität beurkunden einen Grad von Lebensenergie, welche unabhängig von direktem Einflusse des Blutes und der Nerven zu wirken vermag, und deren Gegebensein in der Natur durch den Stoffaustausch und den Formwandel der Pflanzen, der niedersten Thierkreise und selbst gefäss- und nervenloser Produkte höherer thierischer Organismen faktisch erwiesen ist.

Nur im Fötus, bei Bestand der Kapsulopupillarmembran und der Centralarterie ist ein unmittelbares Ueberströmen der Nutritionsstoffe aus der allgemeinen Kreislaufshöhle in den Krystallkörper ermöglicht. Mit dem totalen Verschwinden dieser Gefässe in der Geburtsperiode ist der gegenseitige Stoffumtausch zwischen dem Blute und dem Krystallkörper nur mehr in Distanz möglich, es kann der Krystallkörper nur mehr auf mittelbare Weise, durch das Kammerwasser, den Inhalt des Petit'schen Kanales und die Glasfeuchtigkeit mit dem Kreislaufe in Rapport treten.

Es müssen sofort diese Flüssigkeiten als die Medien angesehen werden, aus welchen der Krystallkörper seine Nahrungsstoffe schöpft und in welche er das Verbrauchte wieder absetzt. Consequenter Weise sind die bluthaltigen Organe des Augapfels, die Uvea und die Netzhaut, als die eigentlichen Muttergewebe des Krystallkörpers zu betrachten, denn diese sind die Secretionsorgane der den Krystall nährenden Flüssigkeiten.

§ 151. In der That liefert die Pathologie des Augapfels eine nicht geringe Anzahl von Gründen, welche die eben ausgesprochene Behauptung kräftigst stützen, gleichzeitig aber die Irrthümlichkeit der Ansicht erweisen, als sei die Zonula Zinni das Mutterorgan des Krystallkörpers, oder aber, als seien serös gewordene Ueberbleibsel der Centralarterie der Born, aus welchem der Krystallkörper seine Nutritionselemente bezieht.

Ueberall nämlich, wo die Funktionstüchtigkeit der Uvea und Netzhaut durch krankhafte Processe und deren Produkte dauernd und im höheren Grade beschränkt ist, wird der Krystall in einem Zustande getroffen, welcher deutlich die Störung des ihm eigenthümlichen Ernährungsprocesses erkennen lässt, Choroideal-Netzhautexsudate, namentlich der glaucomatöse Process, Atrophie der Aderhaut und Netzhaut und vorzüglich der Schwund der Ciliarfortsätze sind krankhafte Alterationen, welche sich constant mit Cataracta, dem Ausdrucke für alle Nutritionsstörungen des Krystallkörpers, combiniren.

Anderseits aber ist vollständige Lösung des Krystallkörpers aus seinen normalen Verbindungen, Lostrennung desselben von der Zonula in deren ganzem Umfange und selbst Vorfall der Linse in die vordere Kammer nicht nothwendig mit sichtbaren Veränderungen der Linsensubstanz verbunden. Wenn die Kapsel nicht an irgend einem Punkte eröffnet ist, kann der, in die Vorderkammer prolabirte Krystallkörper wochenlang fortvegetiren, ohne irgend welche Zeichen einer Nutritionsstörung zu offenbaren [80], diese äussern sich nur dann, wenn der, von Seiten des vorgefallenen Krystallkörpers auf die Iris ausgeübte Reiz exsudative Regenbogenhautentzündung bedingt, deren Produkte sich der äussern Kapseloberfläche auflagern und die Kapsel unfähig machen, den Stoffaustausch zwischen Linse und dem umspülenden Kammerwasser zu vermitteln. Häufig geschieht es dann, dass gerade nur dort, wo die Exsudate der Kapsel aufsitzen, die unterliegenden Parthien der Linsenschichten cataractös zerfallen, während der Kern und diejenigen Theile der oberflächlichen Linsenschichten, deren Glashauthülle rein geblieben ist, Jahre lang in ihrer Ernährung unbeeinträchtiget fortbestehen.

In ganz ähnlicher Weise wird mitunter auch in Fällen von Cornealnarbenstaphylomen und totalen Narbenstaphylomen die Unabhängigkeit der Linsenernährung von der Zonula und von Verzweigungen der Centralarterie in klares Licht gestellt. Es kömmt gar nicht selten vor, dass die, an einer beschränkten Stelle der Narbe anhaftende Linse bei der allmäligen Vorbauchung der ectatischen Parthie der vorderen Bulbuswand von dem Strahlenblättchen ringsum losgerissen wird. Man findet dann den Krystallkörper oft $^1/_2$ Zoll und weiter von der Ebene des Strahlenkranzes entfernt, an der Concavität der staphylomatösen Wölbung durch organisirte Exsudate befestigt und mit Ausnahme der Anheftungsstelle ringsum von dem flüssigen Inhalte der enorm erweiterten Bulbushöhle umflossen. Sehr häufig ist in diesen Fällen nur der vordere Theil der Linse, welcher der Narbe anhaftet, staarig zerfallen und metamorphosirt, der Kern und die hinteren Schichthälften des Krystalles erscheinen selbst nach jahrelangem Bestande des geschilderten Zustandes ganz durchsichtig, von normaler Textur, ja es lässt sich sogar ein fortgesetztes Wachsthum der mittleren und hinteren Parthien des Krystalles darthun, indem der hinteren Kapselhälfte ein oder mehrere Strata junger

Zellen und diesen einzelne Schichten von Uebergangsformationen, namentlich von saftreichen, gekernten Fasern anliegen.

§ 152. Können es in diesen Fällen nicht Gefässe sein, welche die zur Ernährung und dem Wachsthum des Krystalles nöthigen Stoffe zuführen, so erscheinen Gefässe auch in jenen Fällen als ein ganz überflüssiges Postulat, in welchen der Krystallkörper in seinen normalen Verbindungen geblieben ist; es kann der Fortbestand der normalen Linsentextur nicht in Abhängigkeit gedacht werden von Gefässen welcher Art immer, sie mögen der Kapsel auf- oder eingelagert sein.

Alles spricht dafür, dass nur das Kapselgewebe als solches in Bezug auf den nothwendigen Stoffwechsel des Krystalles von Belang sei und dieses durch seine ausgezeichnete Permeabilität, welche die stete Wechselwirkung zwischen den Linsenelementen und den die Kapsel umgebenden blutserumähnlichen Flüssigkeiten vermittelt. Unbehemmtsein des en- und exosmotischen Stromes durch die Kapsel ist die Bedingung, unter welcher die Existenz der Linse in ihrem normalen Zustande ermöglicht wird. Wo der Strom durch Vernichtung des Kapselgewebes oder durch Auflagerung fremdartiger Produkte unterbrochen oder beeinträchtiget ist, dort gehen die unterliegenden Parthien der oberflächlichen und selbst tieferen Krystallschichten unaufhaltsam ihrer Zerstörung entgegen [81].

Es bewahrheitet sich sohin der Satz, die Kapsel selbst vicariire für die glashäutigen Wandungen der Capillaren, den Trägern des Ernährungsaktes in bluthaltigen Organen, es erscheint die Kapsel analog einem Aggregate von Capillargefässwänden, welche der Fläche nach auf- und nebeneinander gelagert gedacht werden und als deren vereinigter Hohlraum die Kapselhöhle selbst zu betrachten ist [82]. So verallgemeinern sich die Begriffe, die anscheinend enorme Differenz zwischen dem Nutritionsakte bluthaltiger Organe und dem Ernährungsprocesse in dem gefässlosen Krystallkörper reducirt sich auf die Verschiedenheit der Distanz, innerhalb welcher der Stoffaustausch zwischen der Linse und dem kreisenden Blute vermittelst der flüssigen Augenmedien eingeleitet wird.

§ 153. Zu ganz besonderen Consequenzen führt der Umstand, dass sich die cataractöse Zerstörung der oberflächlichen Linsenschichten der Regel nach gerade nur auf jene Stellen beschränkt, deren Kapselstück entweder durch traumatische Eingriffe verloren gegangen, oder aber durch Auflagerungen für den en- und exosmotischen Strom unwegsam geworden ist. Es lässt sich aus diesen Befunden die Richtung entnehmen, in welcher der Strom vor sich geht.

Es muss diese Richtung als eine, von jedem einzelnen Punkte der Kapseloberfläche gegen das Centrum der Krystalllinse ziehende angenommen werden, es kann der normale Stoffwechsel der einzelnen Linsenelemente unter sich nur in der Richtung der Radien vor sich gehen, denn würden die Zellen der einzelnen Linsenschichten unter sich, also in einer auf den Radius der Schichte senkrechten Richtung ihre normalen Stoffelemente auszutauschen fähig sein, so liesse sich die Nutritionsstörung beschränkter Parthien in den einzelnen

Schichten nicht erklären, es liesse sich nicht einsehen, wie ein mohnkorngrosses Häufchen Exsudat auf der äusseren Kapselfläche die normale Ernährung der unterliegenden Linsenzellen unmöglich machen und deren Zerstörung unausbleiblich zur Folge haben könne.

Es tritt diese centripetale Richtung des en- und exosmotischen Stromes in dem Linsengewebe sehr häufig unverkennbar hervor bei den sogenannten Centralkapselstaaren. Man findet hier unter einem, der Kapseloberfläche auflagernden Exsudathäufchen ein der inneren Kapselfläche anhaftendes Knöpfchen cataractöser Substanz, welches seinen höchsten Punkt gerade dem Linsencentrum zukehrt und gewöhnlich eine nicht unbeträchtliche Anzahl Linsenschichten durchsetzt, ja mitunter constituirt es einen $^1/_2'''$—$^3/_4'''$ langen Zapfen, der von der Kapsel fast bis zu dem innersten Kerne der Linse vordringt.

Ich sage, die Linsenzellen einer und derselben Schichte dürften nicht zu dem Austausche normaler Stoffelemente durch einen, ihre Seitenwände passirenden Strom befähigt sein, denn für abnorme Stoffelemente lässt sich eine solche Behauptung nicht rechtfertigen, indem gerade die erwähnten cataractösen Knöpfchen und stalaktitenähnlichen Zäpfchen viel dichter und folgerecht an constituirenden Bestandtheilen reicher sind, und es kaum wahrscheinlich ist, dass die chemischen Elemente dieser alterirten Parthien nur auf direktem Wege, durch das entsprechende Kapselstück und nicht auch durch die anlagernden, gesunden Linsenzellen an den Ort ihrer Bestimmung gelangen.

§ 154. Der en- und exosmotische Strom ist nur bei Gegenwart von Wasser denkbar, er ist nur zwischen gelösten Stoffen möglich. Es bedarf nach diesem keines speciellen Beweises, dass es hauptsächlich die embryonalen Formelemente der Linse, die Linsenkugeln und die Intercellularsubstanz seien, innerhalb welcher ein reger Stoffwechsel unterhalten wird; in den Linsenfasern als soliden Körpern sind nur wenig gelöste Stoffe mehr enthalten, sie werden zum grössten Theile von festgewordenen chemischen Elementen gebildet, ihr Wassergehalt und damit auch ihr Stoffwechsel wird ein um so geringerer, je älteren Schichten sie angehören, je weiter sie von der Linsenoberfläche entfernt sind.

Es ist diese Abnahme in der organischen Thätigkeit celluloser Gebilde mit deren fortschreitender Entwickelung ein allgemeines Gesetz in der Natur, es findet sich selbst in dem Leben der Pflanzenzelle, es erlischt der lebhafte Saftstrom in ihrem Innern, sobald die Zellenhöhle von festen Substanzen ausgefüllt ist.

Es nehmen daher auch die oberflächlichen Linsenschichten den grössten und folgereichsten Antheil an Veränderungen in den, den Krystall umgebenden Medien, sie äussern ihre tiefe Affektion unter Umständen, unter welchen die mittleren und Kernschichten selbst ganz indifferent bleiben. Unterbrechung des en- und exosmotischen Stromes, plötzliche Veränderungen in der Constitution der die Linse umgebenden Augenmedien äussern sich primär immer nur in Zerfallen und in Trübung der embryonalen Linsenelemente, soweit sie reichen, es erscheinen unter solchen Verhältnissen die oberflächlichen Schichten der Linse in einen trüben Brei gelöst, und die durchsichtigen mittleren und

centralen Parthien zeigen weissgraue strahlige Sternfiguren, die Resultate der cataraktösen Zersetzung in den, zwischen den Fasercurvenscheiteln gelegenen Linsenkugeln.

Selbst in der Leiche und an dem Experimentirtische beurkundet sich das unvergleichlich grössere Vermögen der Linsenkugeln und der Intercellularsubstanz, mit chemisch differenten Stoffen in Wechselwirkung zu treten. Wird die von der unverletzten Kapsel umgebene Linse in Lösungen von chemischen Agentien gelegt, welche das Krystallin fällen, so trüben sich nicht nur die oberflächlichsten Linsenschichten, sondern auch die zwischen den Scheiteln der Fasercurven gelegenen embryonalen Elemente [83]. Durch Maceration in Wasser füllen sich diese letztern bis zum Bersten und die Oberfläche des Linsenkerns erscheint in Sektoren gespalten. Die Linsenfasern verändern sich im Gegentheile unter den angegebenen Verhältnissen wenig, und um so weniger, je älter die Linse und je tiefern Schichten sie angehören, die tieferen Schichten des Kerns bleiben fast immer ganz unafficirt.

§ 155. Es ist die gradweise Abnahme der organischen Thätigkeit in den einzelnen Schichten der Linse aber nicht blos in der anatomischen Anordnung der einzelnen Formgebilde nothwendig begründet, sie fliesst auch aus dem physiologischen Zwecke der einzelnen Substanzlagen. Bei dem völligen Mangel an Gefässen in der Linse haben nämlich die oberflächlichen Schichten nicht nur ihre Umwandlung in solide Linsenfasern anzustreben und müssen sohin fort und fort plastische Stoffe aufnehmen und dafür flüssige abgeben, der Saftstrom in ihrem Inneren ist auch der einzige Weg, durch welchen die tieferen Substanzlagen ihren Stoffwechsel einzuleiten vermögen. Je tiefer eine Schichte liegt, desto weniger wird sie von den noch tiefer gelegenen Stratis in Anspruch genommen, und der hohe Grad der Entwickelung ihrer Formelemente bedingt nur mehr die Nothwendigkeit eines Stromes, der gerade hinreicht, um den Fortbestand zu sichern, nicht aber um höhere Gestaltungen eingehen zu können.

§ 156. Als Correlativ dieser Betrachtungen ergibt sich die gänzliche Unfähigkeit der Linsensubstanz, sich zu entzünden, es lässt sich keine Modification des der Linse eigenthümlichen Ernährungsprocesses denken, auf welche der Begriff der Phlogose angewendet werden könnte, denn es fehlen die Hauptfaktoren der Entzündung, die Gefässe und Nerven.

§ 157. Die Gefässlosigkeit des Krystalles ist aber Hauptbedingung, auf dass die Linse ihrer Funktion als dioptrisches Medium des Auges genügen könne, denn diese setzt einen hohen Grad von optischer Gleichartigkeit voraus.

Die Bedeutung der Linse als lichtbrechendes Mittel fliesst unmittelbar aus der Bestimmung ihrer Leistungen.

Die Hornhaut hat eine Brennweite von 13.35 Linien [84], das heisst, parallel auf ihre Vorderfläche auffallende Strahlen werden unter Winkeln in den Humor aqueus gebrochen, welche bei Nichtgegebensein eines Wechsels in den zu passirenden dioptrischen Medien ihre Vereinigung in einem 13‴.35 hinter dem Centrum der Cornealhinterfläche gelegenen Punkte der optischen Augenachse zur Folge hätten.

Es beschränkt sich demnach unter Voraussetzung der Möglichkeit einer Accommodation für unendliche Fernen die Aufgabe der Linse darauf, die Vereinigungsweite dieser Strahlen bei einer mittleren Länge der inneren optischen Achse des Auges von 9‴.53 um 3‴.82 zu verkürzen. Die Prävalenz der Cornea bei der Lichtbrechung im Auge ist somit erwiesen.

§ 158. Es ist dieser scheinbar geringe Einfluss des Krystalles auf die Direction der durchtretenden Lichtstrahlen eine Folge des geringen relativen Brechungsvermögens der Linsensubstanz, eine Folge von deren Einschliessung zwischen zwei Medien, deren Index von jenem des Krystalles nur wenig verschieden ist.

Nach Brewster's [85] Untersuchungen ist nämlich der absolute Brechungsexponent der Linse als Ganzes genommen 1.3839, während jener des Humor aqueus 1.3366 und der des Glaskörpers 1.3394 ist, was den relativen Brechungsexponenten des Krystalls in Bezug auf die Kammerfeuchtigkeit 1.035, in Bezug auf den Glaskörper 0.9678 ergibt und die Brennweite der Linse im Auge 38‴.27 erscheinen lässt, während sie für dieselbe Linse, von athmosphärischer Luft umgeben, nur 3‴.58 wäre [86].

§ 159. Es ist die Linse aber nicht Ein dioptrisches Medium, sie ist ein System von einander unmittelbar berührenden, lichtbrechenden Menisken, deren jeder seinen eigenen Brechungsexponenten und seine eigenen Krümmungshalbmesser hat; die Linse ist eine Reihe von ebenso vielen lichtbrechenden Medien, als sie Schichthälften zählt.

Es muss auf diese Verhältnisse umso mehr Rücksicht genommen werden, als bei der Betrachtung des Krystalles als Eines Ganzen mit dem Index 1.3839, den Krümmungshalbmessern 3‴.071 und 2‴.2, eine Vereinigung von Lichtstrahlen auf der Netzhaut, sie mögen aus welcher Entfernung immer kommen, ganz unmöglich wäre, denn selbst parallel auf die Cornea auffallende Strahlen würden bei der mittleren Länge der inneren optischen Achse von 9‴.5 noch 4‴.4 hinter dem Netzhautcentrum zur Vereinigung kommen [87].

Dass der Brechungsexponent der einzelnen Linsenschichten ein verschiedener sein müsse, ergibt sich schon aus der Betrachtung der anatomischen Verhältnisse, die Zunahme der Dichtigkeit schliesst das Wachsthum des Brechungsverhältnisses mit dem Alter der einzelnen Schichtlagen in sich, es muss der Brechungsexponent einer jeden Schichte desto grösser sein, je näher dieselbe dem Linsencentrum liegt.

Der Exponent der Reihe, welche diese Zunahme ausdrückt, ist bisher ganz unbekannt, doch haben Brewster und Chossat durch die Erforschung der Brechungsindices für die äussersten, mittleren und Kernschichten den Weg zu der Erkenntniss bereits angebahnt. Der Erstere vindicirt den äussersten Schichtlagen einen absoluten Brechungsexponenten von 1.3767, den mittleren von 1.3786 und den Kernschichten von 1.3999 [88].

§ 160. Leider blieben diese Resultate bisher unbenützt, man beschränkte sich darauf, aus den gefundenen Werthen den mittleren auszuwählen, indem die Trennung der einzelnen Linsenschichten als besonderer brechender Augenmedien die Brechung des Lichtganges in dem Krystall wegen der grossen Verwickelung der anzuwendenden mathemathischen Formeln ungemein

complicirte und für die einzelnen Forscher zu einem fast unlösbaren Probleme machte [89].

Nur Senff [90] soll es gelungen sein, eine Formel zu entwickeln, welche er auf sechs, in Bezug auf ihr Brechungsvermögen untersuchte Schichten der Linse anwendete, und welche zu ganz überraschenden Resultaten führte.

Es scheint, als ob Senff und Volkmann durch die, aus dieser Berechnung gewonnene Vereinigungsweite der Strahlen veranlasst worden seien, als Folge der Schichtung eine Erhöhung des Brechungsverhältnisses der Linse als Ganzen anzunehmen. Wenn dem so ist, muss ich mich entschieden dagegen auflehnen, eine Erhöhung des Brechungsexponenten über den Werth des dem Kerne zukommenden Brechungsindex ist durch Aufeinanderlagerung von Schichten, deren jede einen geringeren Exponenten hat, nicht möglich. Es ist durch die Schichtung der Linse nur die Brennweite verkürzt, und diese Verkürzung fällt nicht sowohl auf Rechnung der Brechungsindices, als vielmehr auf einen andern Umstand, auf einen Umstand, den Senff ebenfalls zuerst erkannt und sich dadurch ein hohes Verdienst um die Wissenschaft erworben hat.

§ 161. Es ist dies die Abnahme der Krümmungsradien der einzelnen Schichten mit ihrer Annäherung an den Kern. Erst durch diese Abnahme der Krümmungshalbmesser in den einzelnen Schichten ist die Möglichkeit gesetzt, die sammelnde Kraft der Linse zu verstärken. Wären die Trennungsflächen der einzelnen Schichten einander parallel, so könnte bei aller Verschiedenheit der Brechungsverhältnisse eine Brechung der Strahlen bei ihrem Uebergange aus einer Schichte in die andere nicht stattfinden, die Refraction der Linse würde allein von dem richtigen mittleren Brechungsverhältnisse und den Krümmungshalbmessern der beiden Linsenoberflächen abhängen.

Das Maass dieser Krümmungszunahme der einzelnen Linsenschichten mit ihrer Annäherung an das Linsencentrum ist zwar durch keine direkten Versuche erörtert worden, doch lässt sich der Krümmungshalbmesser einer jeden Schichte leicht finden vorausgesetzt, dass, wie es aus den anatomischen Verhältnissen höchst wahrscheinlich ist, die Verkürzung des Radius eine stetige, eine gleichmässig zunehmende und der Radius der innersten Kernschichte der Nulle gleichzusetzen ist [91].

§ 162. Die ungemein einfachen Stampfer'schen Formeln geben nun das Mittel an die Hand, die Brewster'schen Entdeckungen nach Senff's Idee für die Wissenschaft zu verwerthen. Sie gewähren eine klare Anschauung des Lichtganges im Auge unter allen den Verhältnissen, welche überhaupt auf die Brechung der Lichtstrahlen in mehreren, hinter einander stehenden, Linsen modificirend einwirken. Es stimmen die Resultate zwar nicht vollkommen überein mit den Werthen, welche nach den anerkannt besten Messungen der Curven, Dicken und Abstände der einzelnen Augenmedien und nach den, aus der Physiologie des Gesichtsinnes bekannten Thatsachen als die richtigen erkannt werden müssen; doch ist die Differenz eine sehr kleine, eine nothwendige Folge des Umstandes, dass man mit Mittelwerthen zu rechnen gezwungen ist und nicht alle Schichten der Linse in Berechnung zu ziehen vermag [92], sondern sich auf die Trennung der Linse in zwei äussere, zwei mittlere und eine doppelt so dicke Kernschichte beschränken muss.

Mit der Berichtigung der einzelnen Maasse und namentlich mit der genaueren Bestimmung des Brechungsverhältnisses in einer grösseren Anzahl von genau und scharf abgegrenzten Linsenschichten werden sich diese Differenzen zwischen dem Ergebnisse des mathematischen Calculs und dem Resultate der anatomischen Untersuchungen mächtig vermindern lassen. Doch gänzlich aufgehoben können sie wohl nur in speciellen Fällen werden: wo Mittelwerthe in Anwendung gezogen werden, da sind Abweichungen nicht zu vermeiden, indem es sicher steht, dass die Verkürzung einzelner Maasse in Einem Medium bezüglich ihres Effectes nicht durch eine proportionale Vergrösserung andrer aufgehoben werden könne. Ist zum Beispiele die Convexität der Cornea eine abnorm grosse, so wird sie nicht durch eine verhältnissmässige Verminderung der Abstände der Linse, oder deren Convexitäten gehoben, es müssen diese Werthe in ganz anderen Verhältnissen modificirt werden, auf dass die Vereinigungsweite wieder den Mittelwerth erlange.

Mittelwerthe sind eben nur Mittelwerthe, sie sind nur die Achse, auf welcher die wahren und wirklichen Werthe hin- und herschwanken.

Mit Zugrundlegung der Brewster'schen Brechungsexponenten und der Krause'schen Mittelwerthe für die Radien, Dicken und Abstände der einzelnen brechenden Medien ergeben die Stampfer'schen Formeln die Brennweite des dioptrischen Apparates = 5‴.63, d. i. parallel auf die vordere Cornealoberfläche in der Richtung der optischen Achse auffallende Strahlen werden 5‴.63 hinter dem Mittelpunkte der hinteren Linsenfläche und 0‴.8 vor dem Netzhautcentrum vereinigt [93].

Die Brennweite des dioptrischen Apparates erscheint demnach, wie vorauszusehen, als eine sehr kurze.

Doch vertheilt sich die Brechung des Strahlencomplexes zur optischen Achse auf acht Trennungsflächen, die Ablenkung eines jeden Strahles an jeder einzelnen Trennungsfläche ist eine äusserst geringe, in der Projektion dem freien Auge kaum merkliche, namentlich dort, wo die Brechungsverhältnisse der an einanderliegenden Schichten sehr wenig differiren.

Aus der genauen Betrachtung der Ablenkungen der Strahlen in den einzelnen dioptrischen Medien ergibt sich endlich, dass die Strahlen in dem Lichtbrechungsapparate des Auges eine gekrümmte Linie beschreiben, welche ihre Convexität der optischen Achse abwendet und deren Scheitel etwas hinter den optischen Mittelpunkt der Linse, d. i. an jenen Punkt fällt, an welchem der Strahl nach seinem Durchtritte durch die dichteste Schichte in minder dichte übergeht, die Ablenkung zum Einfallslothe sich also in jene vom Einfallslothe verkehrt [94].

§ 163. Wenn durch weitere Fortschritte der Anatomie die Möglichkeit zu genaueren Berechnungen der dioptrischen Verhältnisse des Auges gegeben sein wird, wird sich gewisslich die Vertheilung der Aufgabe auf eine grosse Anzahl von lichtbrechenden Medien, deren jedes die Strahlen nur um ein sehr Geringes ablenkt, auf ihren natürlichen Grund zurückführen und die Nothwendigkeit mathematisch darthun lassen, warum der dioptrische Apparat, um den an ihn gemachten Forderungen zu genügen, so und nicht anders construirt werden konnte.

Ich bin vollkommen überzeugt, dass der complicirte Bau der Linse nicht nur den Achromatismus des dioptrischen Apparates bedinge [95], sondern auch die grösstmöglichste Helligkeit und Deutlichkeit der Netzhautbilder.

Auf welche Weise die Achromasie des Auges mit dem Baue der Linse zusammenhängt, ist bei der jetztzeitigen, völligen Unbekanntschaft mit den Zerstreuungsverhältnissen der einzelnen dioptrischen Medien kaum zu ahnen. Für die letzteren beiden Behauptungen ergeben sich aber Gründe aus einer, freilich sehr oberflächlichen Betrachtung.

§ 164. Es ist bekannt, dass die Intensität des regelmässig zurückgeworfenen Lichtes bei dessen Auffallen auf die Trennungsfläche zweier Medien mit der Glätte der Trennungsfläche, mit der Differenz der Brechungsexponenten und mit dem Einfallswinkel wachse. Die Glätte ist für sämmtliche Trennungsflächen der dioptrischen Medien eine hochgradige, sie bedarf keiner weiteren Erwähnung. Wäre der Krystall aber ein gleichmässig dichter Körper, und dessen Brechungsverhältniss in allen seinen Theilen ein gleiches, so müsste nach dem Vorhergehenden dieses letztere entweder ein bedeutend höheres, als jenes des Kerns sein, oder aber es müssten die Krümmungsradien der beiden Linsenoberflächen um ein Ansehnliches verkürzt erscheinen, wenn Strahlen, von einem äusseren Objekte kommend, auf der Netzhaut zu einem Bilde vereinigt werden sollen. In beiden Fällen wüchse die Intensität des reflectirten Lichtes ungemein, die scheinbare Helligkeit des Netzhautbildes müsste im hohen Grade abnehmen.

Die Reflexion des Lichtes müsste aber auch die Deutlichkeit der Netzhautbilder stören, denn bei Erhöhung des Brechungsverhältnisses und der Convexitäten der Linsenoberflächen fände nicht nur an der vorderen, sondern auch an der hinteren Oberfläche der Linse eine Reflexion statt, eine Anzahl von Strahlen würde wiederholt nach vorne und rückwärts geworfen, ehe dieselbe durch den Glaskörper zur Netzhaut gelangt, wo sie nothwendig die Schärfe und Deutlichkeit des von direktem Lichte erzeugten Bildes beeinträchtigen müsste. Durch Verstärkung des Brechungsvermögens und der Krümmungen der Hornhaut könnte bei einer geringeren Sammelkraft der gleichmässig dicht gedachten Linse dieser Uebelstand auch nicht aufgehoben werden, denn, wenn auch die verstärkte Reflexion an der Cornealvorderfläche sich auf Verminderung der scheinbaren Helligkeit der Netzbilder beschränkte und auf die Deutlichkeit und Schärfe des Bildes wegen der Unmöglichkeit einer wiederholten Zurückwerfung nicht influenziren könnte, so würde die grössere Differenz des Brechungsverhältnisses in Bezug auf das Kammerwasser die genannten Fehler bei der Brechung an der hinteren Cornealwand bedingen.

§ 165. Durch die Schichtung der Linse ist nun die Quelle dieser Fehler verstopft, es ist trotz der Erhöhung der sammelnden Kraft die Reflexion des Lichtes auf ein Minimum reducirt, und damit nicht nur die scheinbare Helligkeit des Netzhautbildes, sondern zum Theile auch seine Schärfe erhöht. Durch die Verstärkung der lichtsammelnden Kraft der Linse ist nämlich die Anforderung an die Hornhaut verringert, ihr Brechungsexponent braucht von jenem des Kammerwassers nicht weit zu differiren, und ihre Radien reichen aus. Bezüglich der Linse gilt dasselbe. Jede Schichte weicht in

Bezug auf ihr Brechungsverhältniss von der nächstfolgenden um ein kaum Merkliches ab, die Reflexion an den einzelnen Trennungsflächen muss daher eine äusserst geringe sein.

Man könnte nun freilich einwenden, dass durch die grosse Anzahl der Trennungsflächen die Intensität des reflectirten Lichtes um das vermehrt wird, um was sie an den beiden Oberflächen einer gleichmässig dichten Linse und bei einem hohen, für alle Schichten gleichen, Exponenten steigen würde, und dieses umso mehr, als faktisch die Krümmungsradien der einzelnen Schichten mit ihrer Annäherung an das Centrum des Kernes abnehmen.

Allein es ist nicht demso, denn Centralstrahlen sind wegen der Kleinheit ihres Einfallswinkels dem Reflexe nur wenig ausgesetzt, und Randstrahlen passiren unter den anatomischen Verhältnissen der Linse eine umso geringere Anzahl von Trennungsflächen und umso weniger dichte Schichten, je weiter entfernt sie von der optischen Achse auf die Linse auffallen, ja man könnte sagen, sie weichen den dichteren und stärker gekrümmten Kernschichten durch den bogigen Gang innerhalb des Krystalls aus.

Der geschichtete Bau der Linse ist also jedenfalls geeignet, die Reflexion der Randstrahlen zu vermindern, und in der That sind die Spiegelbilder der beiden Linsenflächen nur sehr lichtschwach, überdies aber gewiss nicht der Linsensubstanz selbst auf Rechnung zu schreiben, sondern vielmehr der Kapsel, deren hoher Brechungsexponent und deren Glätte wohl der Reflexion im hohen Grade günstig ist, die wegen des Parallelismus der Kapseloberflächen aber auf die Lichtbrechung selbst nicht influenziren kann [96].

§ 166. In einer ganz ähnlichen Weise lässt sich auch die Verminderung der sphärischen Abweichung der Strahlen, und sofort eine Vermehrung der Deutlichkeit und Schärfe der Netzhautbilder aus dem geschichteten Baue der Linse ableiten.

Wäre die Linse eine in allen ihren Theilen gleichmässig dichte und von einem gewissen Brechungsvermögen, so würde bei sphärischer Krümmung ihrer Oberflächen der Halbmesser des Abweichungskreises eines jeden Strahles im geraden Verhältnisse zum Cubus seines Oeffnungshalbmessers und im verkehrten Verhältnisse zum Quadrate der Linsenbrennweite wachsen. Da aber die Brennweite einer Linse wächst, wenn ihr Brechungsindex wächst und die Krümmungsradien vermindert werden, müsste, im Falle die Linse eine gleichmässig dichte wäre und daher einen sehr hohen Brechungsindex, sowie sehr kleine Krümmungsradien hätte, die Abweichung von Strahlen, welche nur einigermaassen entfernt von der optischen Achse auffallen, schon eine ausserordentlich grosse sein, es wäre ein deutliches und scharfes Sehen nur bei sehr enger Pupille möglich und sofort die sphärische Abweichung nur auf Kosten der scheinbaren Helligkeit des Netzhautbildes zu vermeiden [97].

Durch den eigenthümlichen Bau des Krystalls ist diesen Fehlern aber insoferne vorgebaut, als mit der Zunahme des, einem jeden Strahle zukommenden Oeffnungshalbmessers nicht nur die Anzahl der brechenden Schichten, welche der Strahl zu passiren hat, abnimmt, sondern auch das Brechungsvermögen dieser Schichten und deren Krümmungsradius. Die Verdichtung der Kernschichten und die Abnahme ihrer Krümmungsradien kann aber desswegen die Strahlenabweichung nicht fördern, weil nur Centralstrahlen den Kern passiren

und weil die Oeffnungshalbmesser der Kernschichten nur in einem geringen Verhältnisse wachsen, indem der Krümmungsmittelpunkt mit dem Kerncentrum nicht zusammenfällt, das letztere vielmehr hinter dem ersteren gelegen ist.

§ 167. Immerhin wäre aber die vollständige Elimination der Linse aus dem dioptrischen Apparate des Auges bei gleichzeitiger Verstärkung der lichtsammelnden Kraft in der Hornhaut das wirksamste Mittel gewesen, der Chromasie und der Kugelabweichung entgegenzutreten und in Einem auch die scheinbare Helligkeit der Netzhautbilder um die Intensität des, an beiden Linsenoberflächen zurückgeworfenen Lichtquantums zu erhöhen. In der That lässt sich die Cornea als eine im hohen Grade aplanatische Linse betrachten, wie daraus hervorgeht, dass Staaroperirte mit Zuhilfenahme von Glaslinsen, in welchen weder der Achromasie noch der sphärischen Abweichung Rechnung getragen ist, die äusseren Objekte noch scharf und ohne Farbensäume wahrnehmen. Sollte aber durch die, bei Abhandensein des Krystalles nothwendige Verstärkung der sammelnden Kraft der Hornhaut eine Veranlassung zur Erzeugung von Abweichungskreisen und Farbensäumen gegeben sein, so hätte dieser Unvollkommenheit leicht durch Veränderung des Verhältnisses der beiden Krümmungshalbmesser abgeholfen werden können. Ja Verminderung des Oeffnungshalbmessers der Cornea oder Verengerung der Pupille hätten dazu ausgereicht, ohne dass dadurch die scheinbare Helligkeit der Netzhautbilder unter jenes Maass gesunken wäre, welches dieselbe bei Vorhandensein des Krystalles wegen dessen Reflexionskraft darbietet. Es lässt sich, kurz gesagt, die Nothwendigkeit der Linse und ihres complicirten Baues aus der lichtsammelnden Kraft derselben allein nicht einsehen, es erscheint die Einschiebung der Linse zwischen Cornea und Netzhaut aus ihrer lichtsammelnden Kraft nicht gerechtfertigt, sie widerspricht der Einfachheit der in der Natur waltenden Gesetze.

Der Anbildung des Krystalles als eines lichtsammelnden Mediums muss dem zufolge noch ein anderer Zweck zu Grunde liegen, es muss die Linse als das Mittel zu Funktionen betrachtet werden, welche mit der Refraction des dioptrischen Apparates im engsten Verbande stehen, ohne damit zusammenzufallen.

Es drängt sich hier unwillkürlich der Gedanke an die thatsächlich erwiesene Fähigkeit des Auges auf, seine Sehweite willkürlich zu verändern, den dioptrischen Apparat für die mannigfaltigsten Distanzen leuchtender Objekte anzupassen. Es kommt also darauf an, zu untersuchen, in welcher Weise ein Zusammenhang zwischen dem Accommodationsvermögen des Gesichtsorganes und den Linsenfunktionen gedacht werden könne und sich faktisch darthun lasse [98].

§ 168. Wäre die Brennweite des dioptrischen Apparates im Auge eine constante, unveränderliche, d. h. wäre das Auge nicht accommodationsfähig, so müsste die Vereinigungsweite der einfallenden Strahlen ihr Minimum erreichen bei unendlich weitem Abstande des Gegenstandes, und wären die, den oben erwähnten Berechnungen zu Grunde gelegten Werthe vollkommen richtig, so müsste als dieses Minimum ein Abstand des Vereinigungspunktes von dem Centrum der Cornealvorderfläche $= 9'''.13$ anerkannt werden. Die Berechnung ergibt nun unter denselben Voraussetzungen

für eine Objektsdistanz von 100‴ von dem Centrum der Hornhautvorderfläche eine Vereinigungsweite von 9‴.389, vom letztgenannten Punkte aus gemessen [99], also eine Differenz von nur 0‴.259.

Aus dem Scheiner'schen Experimente und seinen vielen Abarten geht aber klar hervor, dass bei der Unveränderlichkeit der Brennweite des dioptrischen Apparates die Netzhaut, als der Schirm, auf welchem sich die Bilder ohne Zerstreuungskreise projiciren müssen, um deutlich gesehen zu werden, innerhalb dieser beiden Vereinigungsweiten die optische Achse schneiden müsse, indem bei Verlust des Anpassungsvermögens für entfernte Gegenstände die Bilder sehr weit abstehender Objekte vor der Netzhaut, bei Weitsichtigkeit die Bilder naher Gegenstände aber hinter die Netzhaut fallen.

Bei unveränderlicher Brennweite des dioptrischen Apparates könnte sonach ein deutliches und scharfes Sehen nur für Gegenstände einer und derselben constanten Entfernung ermöglicht sein, alle diesseits und jenseits dieser invariablen Grenze gelegenen Objekte müssten in Zerstreuungskreisen, in verschwimmenden Umrissen zur Wahrnehmung kommen.

Die Fähigkeit des Auges, nahe und ferne, immerhin aber innerhalb gewisser Grenzen gelegene Objekte in deutlichen und scharfen Bildern zur Anschauung zu bringen, schliesst somit die Veränderlichkeit der Brennweite des dioptrischen Apparates als nothwendiges Erforderniss in sich, es muss dieselbe für nahe Objekte verkürzt, für ferne verlängert werden. Es fragt sich nun, wodurch eine solche Variabilität der Focallänge bedingt werden könne?

§ 169. Aus Gründen der Mechanik lässt sich die völlige Unabhängigkeit des Accommodationsaktes von den Wirkungen der Augenmuskeln darthun [100], und Stampfer's Messungen haben die absolute Unveränderlichkeit der Cornealcurve bei Einrichtung des dioptrischen Apparates für die Nähe und Ferne über allen Zweifel erhoben. Das Kammerwasser und der Glaskörper wirken nicht als lichtbrechende Medien, sondern nur durch Modification des relativen Brechungsverhältnisses der Cornea und der äussersten Linsenschichten. Es kann somit die Brennweite des dioptrischen Apparates nur dadurch eine variable werden, dass entweder die Brennweite des Krystalles selbst wechselt oder aber dessen Abstand von der Cornealhinterfläche, ein anderer Faktor ist hier nicht denkbar.

§ 170. Der Accommodationsakt ist ein willkürlicher, wäre die Anpassung des dioptrischen Apparates für nahe und ferne Objekte in Veränderungen der Linsenbrennweite begründet, so müsste entweder der Brechungsexponent des Krystalls willkürlich modificirt, oder aber es müssten die Krümmungsradien der Linse nach Bedarf verkürzt und verlängert werden können.

Die willkürliche Veränderung des Brechungsverhältnisses schliesst sich schon durch den Umstand aus, dass keine Organe gegeben sind, welche als Resultat ihrer willkürlichen Thätigkeit eine solche Modification herbeizuführen im Stande wären. Gesetzt, es liesse sich eine Compression der dioptrischen Medien des Auges durch die Augenmuskeln erweisen, welche hinreicht, um mit der Zunahme der Dichtigkeit ein Wachsthum des Exponenten zu bedingen, so wäre diese Steigerung des Brechungsverhältnisses eben nur bezüglich

sämmtlicher brechender Mittel des Auges denkbar, damit ist aber schon die namhafte Steigerung des relativen Brechungsexponenten im Linsenkörper zur absoluten Unmöglichkeit gemacht.

Für die willkürliche Modification der Linsencurven liessen sich zwar Gründe aus der Anatomie des Strahlenblättchens und aus den Wirkungen des Accommodationsmuskels entwickeln [101], allein es tritt der Annahme von Gestaltveränderungen des Krystalls als Grund der Adaption der Umstand entgegen, dass willkürliche Formwechsel nur die äussersten, weichen Linsenschichten betreffen könnten, niemals aber den dichten, festen und trockeneren Kern, dass sofort wegen der grossen Uebereinstimmung der Brechungsverhältnisse in den äusseren Krystallagen und den umgebenden Medien ungeheure Verkürzungen und Verlängerungen der Radien erforderlich wären, um merkbare Differenzen in der Brennweite des dioptrischen Apparates zu bedingen.

§ 171. Es bleibt nach allem dem also nichts übrig, als Veränderungen in dem Abstande der Linse von der Cornea für den Faktor zu nehmen, welcher die Vereinigung der Strahlen von nahen und fernen Objekten auf der Netzhaut, die Accommodation des dioptrischen Apparates, möglich macht. Es sind auch wirklich in dem Auge die Bedingungen zu willkürlichen Verrückungen der Linse in der optischen Achse, unbeschadet der Incompressibilität des Kammerwassers und des Glaskörpers, gegeben [102]. Eine genaue Betrachtung der anatomischen Verhältnisse im Inneren des Augapfels ergibt als Resultat, dass Contraktionen des Accommodationsmuskels, d. i. des muskularen Theiles der Iris und des Brücke'schen Aderhautspanners (Ligg. ciliare) ohne Verschiebung der Linse in der optischen Achse ganz unmöglich seien. Es ist in dem anatomischen Baue des genannten Muskels, der Ciliarfortsätze, des Petit'schen Canales und des Glaskörpers, so wie in der gegenseitigen Lage und Verbindung dieser Bestandtheile des Gesichtsorganes die Verschiebung der Linse als Grundzweck so deutlich ausgesprochen, dass ich eben diese Verhältnisse als Ausgangspunkt bei meinen früheren Untersuchungen über das Anpassungsvermögen des Auges benützen konnte. Es bedarf hier nur mehr des Nachweises, in wieferne Verrückungen der Linse in der Richtung der optischen Achse die Brennweite des dioptrischen Apparates verändern, und ob das Maass der denkbaren Verrückungen genüge, um die Accommodation des Auges für alle Fernen zu erklären.

§ 172. Es ist bei einem Abstande des Centrums der Linsenvorderfläche von dem Mittelpunkte der hinteren Cornealwand = 1‴ die Vereinigungsweite parallel auf die Cornea auffallender Strahlen gleich 9‴.13, vom Zenith der vorderen Cornealfläche aus gemessen, die Vereinigungsweite für Strahlen, welche aus einem, 100‴ von dem vordersten Punkte der optischen Achse entfernten Objekte kommen, ist 9‴.389, die Differenz gleicht daher 0‴.259. Es ist aber das Auge nicht für unendliche Entfernungen accommodationsfähig, die ohnehin überraschend kleine Differenz in den Vereinigungsweiten lässt sich daher noch etwas restringiren [103].

Dieses vorausgesetzt, erscheint eine Verschiebbarkeit der Linse von 0‴.3 hinreichend, um den dioptrischen Apparat des Auges vollständig accommodationsfähig zu machen, denn vereinigen sich Strahlen, welche aus dem Fernpunkte des Auges kommen, bei einem Abstande

des Vorderkapselcentrums und des Mittelpunktes der hinteren Fläche der Descemeti von Einer Linie 9‴.15 hinter dem vordersten Punkte der Cornea, so geschieht die Vereinigung für Strahlen, welche aus einem 100‴ entfernten Gegenstande kommen, bei einer Achsenverkürzung des Kammermeniskus auf 0‴.7, gerade in demselben Punkte, also 9‴.15 hinter dem Zenith der vorderen Hornhautkrümmung [104].

Ein Vorrücken der Linse von 0‴.3 bei der Accommodation des Auges für die Nähe findet aber in den anatomischen Verhältnissen des Gesichtsorganes nicht nur keinen Widerspruch, es ist vielmehr durch Hueck's Entdeckung einer, mit freiem Auge sichtbaren Bewegung des Krystalls während den Accommodationsanstrengungen des Auges sehr wahrscheinlich gemacht [105].

§ 173. Die Linse erscheint sohin als der dioptrische Theil des Accommodationsapparates, ihre wesentliche Bestimmung ist die Befähigung des lichtbrechenden Apparates, sich für verschiedene Fernen anzupassen, es ist die Linse die Trägerin des Adaptionsvermögens im Auge. Ihre Anbildung, und die Uebertragung eines Theiles der erforderlichen Lichtbrechung auf ihre Substanz erscheint in der Accommodationsfähigkeit des Auges begründet, ihr complicirter Bau ist aber durch die unerlässlich nothwendige Aplanasie des dioptrischen Apparates geboten.

Pathologie.

Erste Fehlergruppe.

1. Anomalien in Bezug auf Zahl.

§ 174. Es ist das Urrudiment des Krystallkörpers ein zelliges Wärzchen, welches, von der äusseren Decke des embryonalen Kopfstückes nach Innen wachsend, sich in die nach vorne tretende Augenblase einsenkt. Ursprünglich gefässlos, wird das Zellenhäufchen alsbald von zahlreichen Gefässen aus dem eingestulpten Theile der Augenblase umsponnen, womit die Möglichkeit eines raschen Wachsthumes wegen reichlicher Stoffzufuhr gegeben ist. Während die Linsenanlage allmälig sich vergrössert, differenziren sich die constituirenden Zellen zur Kapsel und den Linsenschichten, gleichzeitig aber schnürt sich die Wurzel des sogenannten Linsensäckchens ab, und durch den Untergang der, den Hals des Säckchens formirenden Zellen wird die völlige Isolation der Linsenanlage von ihrem Mutterorgane eingeleitet. Es ist nun eine allseitig geschlossene, vollkommen wasserhelle, glashäutige Kapsel gegeben, deren Inhalt aus Zellen besteht, welche letztere sich durch Wachsthum in der Längenrichtung und gegenseitige Verschmelzung zu Fasern umwandeln. Nach aussen ist die Kapsel von Gefässen umstrickt, die den ersten Rudimenten der Netzhaut und Uvea angehören und mit ihrer strukturlosen, durchsichtigen, die Lücken

des Netzes ausfüllenden Grundsubstanz den sogenannten Capsulopupillarsack constituiren. Dieser ist nun die Matrix der embryonalen Linse, die Bedingung zur weiteren Existenz und Fortbildung des Krystallkörpers geworden, die Entwickelung der Linse steht im innigsten Zusammenhange mit jener der Netz- und Aderhautanlage.

§ 175. Wo diese letzteren Organe in ihrer Hervorbildung aus der Gehirnblase gehemmt, oder aber bald nach ihrer Entstehung durch krankhafte Processe zerstört werden, im Anophthalmus, fehlt constant auch die Linse, oder sie ist in dem chaotischen Gewebe des Augenstumpfes nicht zu erkennen. Ein Verschmelzen der beiden Augenanlagen innerhalb der Schädelhöhle zum Monophthalmus vernichtet die Entwickelungsbedingnisse der zweiten Linse, das monophthalmische Auge enthält einen einfachen Krystallkörper [106].

Doch scheint es nach einigen, bekannt gewordenen Fällen nicht, als ob der angeborene Mangel des Krystallkörpers unbedingt den Mangel oder aber die frühzeitige Zerstörung der entsprechenden Augenblase voraussetze, im Gegentheile, es wird durch diese Fälle wahrscheinlich, dass auch Bildungsabweichungen der bereits entwickelten Augenanlagen das Zugrundegehen des, in sie hineinwachsenden Urrudimentes des Krystallkörpers auf irgend welche Weise bedingen können, Seiler fand den vollständigen Mangel des Krystallkörpers in einem mikrophthalmischen Auge [107] und Himly [108] citirt einen Fall, in welchem zwei vollständig entwickelte Bulbi in Einer Orbita neben einander lagen, der eine Augapfel aber der Linse gänzlich ermangelte. Es scheinen diese Fälle höhere Grade vorzustellen von mangelhafter Entwickelung und cataractöser Trübung des Krystalles, wie diese mit Mikrophthalmie und Cyclopie so häufig combinirt gesehen wurden.

§ 176. Im cyclopischen Auge prägt sich die Verschmelzung zweier Augenanlagen, so wie in den verschiedenen Häuten, so auch im Krystallkörper, in dem letzteren durch eine mehr weniger deutliche Achterform aus, in manchen Fällen beherbergt sogar der scheinbar einfache Augapfel zwei vollkommen getrennte, von allseits geschlossenen glashäutigen Kapseln umgebene Linsen [109] und simulirt so eine Doppelbildung.

Der Befund des cyclopischen Auges fällt zusammen mit jenen verschmolzenen Augen in symphysocephalischen Zwillingsmissgeburten. Auch hier finden sich alle Zwischenstufen von fast gänzlicher Coalition bis zur vollständigen Trennung zweier Krystallkörper [110].

§ 177. Es sind dieses die beiden einzigen Fälle, in welchen sich von einer doppelten Linse in Einem Auge sprechen lässt, und hier ist die Dupplicität nur eine scheinbare.

Eine excedirende Anzahl von Krystallkörpern im eigentlichen Wortsinne ist bisher noch nicht Gegenstand der Beobachtung geworden, und die Entwickelungsgeschichte des Auges gibt auch keine Hoffnung auf die künftige Entdeckung einer solchen Missbildung.

Hätte sich die Vermuthung des verdienstvollen Hannover bestätigt, dass die Säugethierlinse ursprünglich aus zwei Linsen zusammengesetzt sei, welche erst später zu Einer verschmelzen, so wäre wohl die Entwickelung zweier isolirter Linsenhälften in einem Auge als Hemmungsbildung möglich gewesen,

damit aber noch keineswegs der Begriff eines Bildungsexcesses erschöpft worden [111].

2. Anomalien in Bezug auf Grösse.

§ 178. Den Grundprincipien des gewählten Systemes nach kann hier von Grössenanomalien nicht die Sprache sein, welche in qualitativ gestörter Ernährung des Linsensystems ihre Begründung finden, als Folgen vorläufiger Texturabweichungen oder anderer krankhafter Processe in dem Gewebe des Krystallkörpers zu betrachten sind, das Bereich des vorliegenden Abschnittes beschränkt sich lediglich auf Anomalien, als deren Grundursache eine Steigerung oder Schwächung qualitativ normaler Bildungsthätigkeit angenommen werden muss.

Krause's Messungen haben individuelle Schwankungen in den verschiedenen Durchmessern des Krystallkörpers herausgestellt, doch keineswegs die Grenzen umsteckt, innerhalb deren gewisse Dimensionen variiren müssen, ohne den Begriff einer anomalen Bildung zu erschöpfen. Eine solche Grenze wird sich erst dann bestimmen lassen, wenn die Dioptrik des Auges nachgewiesen haben wird, wie gross die Abweichung eines Durchmessers sein müsse, um die Correction durch gleichzeitige, entsprechende Dimensionsveränderungen in den übrigen lichtbrechenden Medien des Auges unmöglich zu machen, und sofort Funktionsfehler, Myopie, Weitsichtigkeit u. s. w. nothwendig zu begründen.

§ 179. Zur Zeit ist die Lehre von den Grössenabweichungen des Krystallkörpers ein nahezu leeres Blatt, sie basirt auf einigen wenigen Beobachtungen extravaganter Fälle, in welchen die anomale Linsengrösse nur als Theilerscheinung einer, den ganzen Augapfel gleichmässig treffenden Entwickelungshemmung auftritt.

Ich sage „einer Entwickelungshemmung", indem Bildungsexcesse, Vergrösserungen der Linse über das normale Maass bisher noch nicht nachgewiesen wurden, die Fälle, in welchen ausnehmend grosse Linsen gesehen worden sein sollen, vielmehr so beschrieben werden, dass aus der Mittheilung selbst der Verdacht einer Täuschung angeregt wird.

§ 180. Es steht fest, dass, beim Stehenbleiben des gesammten Augapfels auf der Stufe kindlicher Entwickelung als Folge krankhafter Processe, der Krystall in der Vergrösserung seiner Dimensionen, in der Anbildung neuer und neuer Schichtlagen gehemmt werden könne, ohne dass damit qualitative Störungen seines Ernährungsprocesses durch Texturabweichung und Trübung des Gefüges in die Anschauung träten. Ich fand in mehreren solchen, scheinbar atrophischen Augen nicht nur die Cornea, sondern auch die Linse im bedeutenden Grade verkleinert, dabei aber ganz durchsichtig.

§ 181. Sehr auffällig ist die abnorme Kleinheit der Linse in den mikrophthalmischen Augen, und sie scheint hier in einer gewissen Proportion zu der Entwickelung des gesammten Augapfels zu stehen. Ammon's Beobachtungen [112] und meine Untersuchungen [113] sprechen dafür. Es ist dabei höchst wahrscheinlich immer eine Formabweichung des Krystallkörpers gegeben und die Disposition zu cataractöser Strukturveränderung, in welcher letzterer

dann häufig secundäre Verkleinerungen durch die Einleitung des Resorbtionsprocesses bedingt werden.

§ 182. Es bedarf keiner speciellen Erwähnung, dass Dimensionsabweichungen des Krystalls, als Folgen gehemmter Evolution, stets mit grossen Fehlern der, der Linse enge anliegenden Kapsel gepaart seien.

Es sind damit die sämmtlichen Abnormitäten der Kapsel in Bezug auf Flächenmaas erörtert, denn, wie ich bereits erwähnt habe [114], ein Schrumpfen der Glashäute auf sich selbst bei theilweisem Untergange der von ihnen überkleideten Organe ist in der Natur nicht gegeben, Glashäute runzeln sich, ohne das einmal erreichte Flächenmaass zu verkleinern.

§ 183. Es wird sehr viel gesprochen von lederartigen, dicken, zähen harten und von weichen, zarten, überaus dünnen Kapseln, so dass bei minder Bewanderten nothwendig die Vermuthung angeregt werden muss, als seien Abnormitäten der Kapsel in Bezug auf Mächtigkeit ganz gewöhnliche Befunde. Es ist wahr, die Kapsel nimmt mit dem Lebensalter an Dicke etwas zu und variirt selbst bei gleich alten Individuen in Bezug auf Mächtigkeit, doch lassen sich diese Verschiedenheiten durchaus nicht als krankhafte Zustände betrachten, und es wird sich aus dem Folgenden ergeben, dass in den Fällen, in welchen von den verschiedenen Autoren Verdickungen der Kapsel diagnosticirt wurden, Auflagerungen organisirter, iritischer Produkte auf die äussere Fläche der Vorderkapsel, oder aber Auflagerungen metamorphosirter, cataractöser Substanz auf die innere Oberfläche der vollkommen durchsichtigen, im Zustande völliger Integrität verharrenden Linsenglashaut zu subsumiren seien.

§ 184. Wahre Verdickungen der Kapsel durch Apposition glashäutiger Platten und Verdünnungen einzelner Theile bis zum gänzlichen Schwinden sind äusserst seltene Befunde, sie setzen hochgradige Verbildungen des gesammten Augapfels voraus, und sind bisher nur von mir beobachtet und nachgewiesen worden. Auf den Resultaten ihrer mikroskopischen Untersuchung beruht die Lehre von der Hypertrophie und Atrophie der Glashäute überhaupt, wie ich sie im Vorhergehenden aufstellen zu können geglaubt habe [115].

3. Anomalien in Bezug auf Gestalt.

§ 185. Wo möglich noch sparsamer, als bei den Anomalien in Bezug auf Grösse, sind die Substrate zugemessen für eine Abhandlung über Formabweichungen des Krystallkörpers als Folgen einer krankhaften Richtung der ursprünglichen Bildungsthätigkeit. So häufig und mannigfaltig Gestaltveränderungen cataractöser, zum Theile zerstörter und dem Aufsaugungsprocesse anheim gefallener Linsen und die Faltungen ihrer Kapseln sind, ebenso gering ist die Ausbeute jahrelanger Forschungen und ausgebreiteter Literaturstudien, wenn es gilt, Formanomalien des Krystallkörpers als ursprüngliche Bildungsfehler zu entdecken.

§ 186. An Vermuthungen fehlt es freilich nicht, und namentlich neuerer Zeit ist man sehr geneigt, Gestaltveränderungen der Linse anzunehmen, um

Erklärungsgründe für gewisse Gesichtsfehler, namentlich für die sogenannte Monodiplopie und das Vielfachsehen mit Einem Auge, so wie für den Astigmatismus, das Ungestaltsehen u. s. w. zu finden.

Die Irrthümlichkeit einer Begründung des Mehrfachsehens mit Einem Auge in Curvenabweichungen der dioptrischen Medien überhaupt habe ich bereits erwiesen [116], das Ungestaltsehen aber auf Formfehler der Hornhaut zurückzuführen gesucht [117], indem wegen der geringen Differenz der Brechungsverhältnisse des Krystallkörpers und der ihn einschliessenden Medien ganz enorme Bildungsfehler der Linse gegeben sein müssten, um solche Verzerrungen der Netzhautbilder, wie sie den Astigmatismus begründen, zu bedingen, anderseits aber in den Fällen, in welchen de facto eine hochgradige Fehlerhaftigkeit der Linsenform mit Sicherheit angenommen werden musste oder aber durch den Leichenbefund dargethan wurde, wohl Undeutlichsehen, Kurzsichtigkeit, Amblyopie beobachtet wurde, eine Verzerrung der Netzhautbilder aber nirgends erwähnt wird. Ammon führt sogar einen Fall vor [118], in welchem hochgradige Missstaltung beider Linsen bei einer 52jährigen Frau das Sehvermögen für die Nähe und Ferne nicht beeinträchtigt und keinen anderen Gesichtsfehler bedingt hatte, als ein Verschwinden der nach aussen gelegenen Gegenstände, wenn die Bulbi stark nach abwärts gekehrt wurden. Ich läugne damit nicht die Möglichkeit eines häufigeren Vorkommens von abnormen Gestaltungen der Linse in anscheinend gesunden Augen, halte aber Grade derselben, wie sie nothwendig sind, um merkbare Gesichtsfehler nach sich zu ziehen, für äusserst selten, und glaube das Ungestaltsehen mit mehr Wahrscheinlichkeit Bildungsfehlern der Hornhaut zuschreiben zu können.

§ 187. Es reduciren sich damit die auf Bildungsfehler zurückführbaren Fälle von Formveränderungen der Linse auf drei, deren erster der oben citirte Ammon'sche ist, der zweite von Wagner [119], der dritte aber von mir [120] beobachtet wurde.

In allen diesen Fällen erscheint die Formanomalie des Krystallkörpers neben ausgesprochenen Bildungshemmungen in den übrigen Organen der Bulbushöhle, es steht die Vermuthung sehr nahe, dass dieselbe ein, der Mikrophthalmie überhaupt zukommendes Phänomen sei, und die Grösse der Gestaltabweichung in einem gewissen Verhältnisse stehe zu dem Grade der Bildungshemmung in dem gesammten Augapfel.

Der Nachweis dessen wäre bei der grossen Anzahl der veröffentlichten Fälle von Mikrophthalmie vielleicht längst geführt, wenn man sich bereits an einige Genauigkeit in der Aufnahme anatomisch pathologischer Befunde gewöhnt hätte, anderseits aber nicht der Umstand hinderlich in den Weg träte, dass mikrophthalmische Linsen gewöhnlich durch frühzeitige cataractöse Metamorphose die Erkenntniss ihrer ursprünglichen Form unmöglich machen.

Der darin begründete Mangel an Einsicht nöthigt uns vor der Hand, die beobachteten anomalen Gestalten des mikrophthalmischen Krystalles als Zufälligkeiten zu bezeichnen, und dieses um so mehr, als die vorliegenden Befunde von einander abweichen, in meinem Falle sogar gänzlich verschiedene Gestaltungen der Linsen in den beiden Augen eines und desselben Individuums ersichtlich waren.

4. Anomalien in Bezug auf Durchsichtigkeit und Farbe.

§ 188. Es haben sich bisher die einzelnen Forscher nicht einigen können über den Zustand der, die Uranlage der Linse constituirenden Zellen. Die Einen glauben, es komme denselben ein trüber Inhalt zu, der sich mit der weiteren Entwickelung der Zellen aufklärt, die Anderen hingegen fanden die Linsenzellen in den frühesten Entwickelungsepochen vollkommen durchsichtig und wasserklar.

Für die Richtigkeit der letzteren Ansicht spricht die Analogie mit den embryonalen Formelementen anderer, namentlich epithelialer Gebilde, denn allenthalben findet sich der Inhalt der jüngsten Zellen vollkommen wasserhell und wird erst durch spätere Differenzirung seiner Elemente der Homogeneität beraubt. Ein weiterer Grund für die letztere Ansicht ist der Umstand, dass auch in späteren Lebensepochen die glashäutigen Gebilde und die Linse durch Ansatz von Zellenschichten wachsen, welche in keinem Zeitraume ihrer Existenz, ausser bei krankhaften Veränderungen, eine Sonderung fester und flüssiger Elemente erkennen lassen.

Ist aber der Krystall in seiner ersten Entwickelung durchsichtig, so lassen sich die mit Bildungshemmungen des Augapfels so häufig combinirten Trübungen der Linse nicht sowohl aus dem Stehenbleiben der letzteren auf einer Stufe embryonaler Evolution erklären, wie dieses bei den Randtrübungen mikrophthalmischer Hornhäute der Fall ist: es sind die Trübungen des Krystalles in missbildeten Bulbis der Neugeborenen als Folgen vorausgegangener krankhafter Metamorphosen zu betrachten, es sind wahre, angeborene Cataracten, welche ihrer Natur und Wesenheit nach zusammenfallen mit dem Graustaar der späteren Lebensepochen, und ihre nähere Erörterung in dem späteren Abschnitte über Texturabweichungen finden; dort ist der Ort, an welchem die Trübungen und verschiedenen Färbungen der cataractösen Linse besprochen und auf ihre Grundursache zurückgeführt werden können.

§ 189. Es beschränkt sich hier die Aufgabe darauf, jene Färbungen des Krystallkörpers zu zeichnen, welche nicht Folge krankhafter Processe im Linsensysteme selber sind, sondern ihre Begründung in dem normalen Stoffwechsel des genannten Organes mit den umliegenden dioptrischen Medien finden, und auf dem Uebergange gelöster Pigmente aus den letzteren in die Substanz des ersteren beruhen.

Es ist dieses die gelbe Färbung der Linse in manchen Fällen hochgradiger Gelbsucht, wie sie Ammon [121] gesehen, und die Röthung derselben bei Hämatingehalt des Kammerwassers und des Glaskörpers, wie derselbe bei Embryonen und Neugeborenen öfter beobachtet wurde [122], und mitunter auch als Folge eines in Lösung begriffenen, in die Kammerhöhle ergossenen Blutcoagulums vorkömmt [123].

§ 190. Es liegt in diesem Eingehen der, im Humor aqueus und dem Glaskörper gelösten Pigmente in den gefässlosen Krystallkörper ein ziemlich treffender Beweis für die Ernährung der Linse aus diesen Flüssigkeiten. Der Umstand, dass bei Färbungen des Kammerwassers und der Glasfeuchtigkeit die Linse öfters farblos erscheint, kann nicht als Gegengrund angeführt werden, denn nach meinen Versuchen mit verschiedenen chemischen

Auflösungen stellt sich klar heraus, dass die Durchtränkung der tieferen Schichtlagen eine äusserst langsame und schwer vor sich gehende sei, dass sie bedeutende Concentrationsgrade der den Krystall umgebenden Lösungen voraussetze, um ihre Wirkungen bis auf die Faserschichten auszudehnen; es geht ferner daraus hervor, dass Krystalllinsen bei unverletzter Kapsel Tage lang in flüssig erhaltenem Blute liegen, und sich doch scheinbar nicht verändern können, indem die Durchtränkung der oberflächlichsten, zelligen Schichten mit gelöstem Blutfarbestoff nicht hinreicht, um dem freien Auge eine Färbung merkbar zu machen, erst bei der mikroskopischen Untersuchung zeigt sich der gelbliche Teint der einzelnen Formelemente. Es ist nach diesem also gewiss, dass anscheinend farblose Linsen unter den angeführten Umständen nicht mit Sicherheit als frei von eingesogenem Hämatin und Gallenpigmente erklärt werden können, es ist das Quantum des übergegangenen Farbestoffes nur zu klein, um sichtbare Veränderungen dem freien Auge darzubieten, die eclatante Färbung der Linse erscheint als ein hoher Grad des in Rede stehenden Phänomens.

5. Anomalien der Verbindung und Lage.

§ 191. Soll der Krystallkörper als dioptrisches Medium des Auges und zugleich als Accommodationsorgan seiner Aufgabe entsprechen, so muss erstens seine Achse mit der optischen Achse des dioptrischen Apparates zusammenfallen, zweitens aber der Abstand seiner beiden Oberflächen von der Cornea und Netzhaut ein solcher sein, dass die, dem activen Theile des Adaptionsapparates möglichen Kraftäusserungen hinreichen, die Brennweite der lichtbrechenden Medien in ihrer natürlichen Combination nach Bedarf zu modificiren. Wo diese Bedingungen erfüllt sind, dort ist die Lage des Krystallkörpers als eine normale zu betrachten.

§ 192. Die Fixation des Krystallkörpers in dieser seiner normalen Stellung geschieht eines Theiles von Seite der äusseren Bulbuswandungen mittelst des incompressiblen Kammerwassers und Glaskörpers; anderen Theiles ist in der Zonula und in dem Zusammenhange der hinteren Kapsel mit dem glashäutigen Ueberzuge der tellerförmigen Grube ein Mittel gegeben, durch welches zweckwidrige Dislocationen hintangehalten werden. Wo ein oder das andere dieser Befestigungsmittel aufgehört hat, sich normal zu verhalten, dort ist auch die naturgemässe Stellung des Krystallkörpers im dioptrischen Apparate in Frage gestellt. Es sind die Verrückungen dann verschiedene, je nachdem sie aus Abnormitäten der Wandungen und des Inhaltes des Augapfels resultiren, oder aber Folgen von Zerreissungen der Zonula und von Trennungen der Hinterkapsel von der Hyaloidea sind.

Ich benutze diese Differenzen, um die Anomalien der Verbindung und Lage naturgemäss einzutheilen in einfache Lagenveränderungen und in Lagenveränderungen als Folge aufgehobener Verbindungen des Krystallkörpers.

a. Einfache Lageveränderungen.

§ 193. Die eigenthümliche Befestigung des Krystallkörpers in der Lichtung des Strahlenkranzes erlaubt nur Verschiebungen nach vorne und

nach hinten mit geringen Abweichungen von der Richtung der optischen Achse, bedeutende Achsenverrückungen des Krystallkörpers sind bei Integrität der Zonula nur möglich, wenn die Ebene des Strahlenkranzes selbst durch irgend welche krankhafte Processe aus ihrer, zur optischen Achse senkrechten, Stellung gebracht wird.

§ 194. Die Bedingungen zu dem letzteren der genannten Verhältnisse sind einzig und allein gegeben in gewissen Fällen umfangsreicher, sogenannter vorderer Scleralstaphylome. Mit der Ausdehnung des Scleralvordertheiles in grossem Umkreise werden nämlich, wenn der Vorderrand der Ectasie hinter die Kopfenden der Ciliarfortsätze fällt, häufig die Cornea und die ihrem Rande anhaftenden Ciliarfortsätze aus ihrer Lage verrückt, die Achse der Cornea, des Kammermeniskus und des Krystallkörpers stellt sich zu dem hinteren Theile der optischen Achse in einen Winkel, dessen Scheitel gegen den höchsten Punkt der Scleralectasie gerichtet ist [124].

§ 195. Ein normwidrig grosser Abstand des Krystallkörpers von der Cornealhinterfläche, eine Verrückung des Krystallkörpers in der optischen Achse nach hinten kömmt als Wirkung massiger Produktablagerungen in den Kammerraum zur Beobachtung, namentlich Krebse, welche in der Kammerhöhle wuchern, haben nicht selten eine bedeutende Verschiebung des Krystallkörpers nach hinten und sofort eine starke Zerrung der Zonula zur Folge.

§ 196. Die dioptrischen Verhältnisse des Auges machen es für den ersten Augenblick wahrscheinlich, dass die Weitsichtigkeit in einer normwidrigen Verrückung der Linse begründet sei. Eine nähere Betrachtung der Dinge lehrt jedoch, dass die der Presbyopie entsprechende Stellung der Linse nicht als eine abnorme gelten könne, dass die Weitsichtigkeit nur auf dem Unvermögen des Accommodationsmuskels beruhe, den Krystallkörper in die, für geringere Sehweiten erforderliche, vorgerückte Lage zu versetzen.

§ 197. Wohl aber steht es fest, dass hohe Grade von Kurzsichtigkeit in normwidrigen Stellungen der Linse begründet seien, auf Fixation des Krystallkörpers in einer abnorm vorgerückten Lage beruhen, und sofort bedingt werden durch widernatürliche Länge der Glaskörperachse bei normwidrig kleinem Abstande der Linse von der Hornhaut.

Es können diese Missverhältnisse zwischen den Achsen des Kammermeniskus und des Glaskörpers acquirirt werden, sind mitunter jedoch auch angeboren und Begleiter diverser anderer ursprünglicher Bildungsfehler, namentlich häufig der Irideremie, welche fast constant mit enormer Kurzsichtigkeit einhergeht, wenn nicht Staarblindheit vorhanden ist.

§ 198. Abgesehen von diesen Fällen sind Verschiebungen des Krystallkörpers nach vorne noch häufig gegeben als Folge mannigfaltiger Exsudationsprocesse in dem hinteren Augapfelraume. Sowohl seröse, als plastische Ergüsse aus den Gefässen der Uvea und Netzhaut charakterisiren sich durch Achsenverkürzung des Kammermeniskus. Es ist hier die Vorschiebung des Krystallkörpers nicht bloss als mechanische Verdrängung zu betrachten, sie ist zum Theile auch abhängig von der, mit ent-

zündlichen und überhaupt exsudativen Processen in der Uvea nothwendig vergesellschafteten Verminderung der Kammerwassersekretion.

§ 199. Abnahme des Humor aqueus in seiner Quantität hat stets eine Vorrückung des Krystallkörpers zur Folge. Jede Eröffnung der Cornea durch penetrirende Wunden und Geschwüre setzt demnach Lageveränderungen des Krystallkörpers. Durch Anlöthung des letzteren an die Cornealnarbe werden diese normwidrigen Stellungen ständig.

Es sind diese Verhältnisse besonders interessant, weil in ihnen häufig die Bedingung zu den absolut grösstmöglichsten Dislocationen des Krystallkörpers gegeben ist. Wird nämlich die Hornhautnarbe oder das umgebende Cornealgewebe, oder werden beide zugleich ectatisch, so wird der Krystallkörper nach Maassgabe der staphylomatosen Vorbauchung der vorderen Augapfelwand nach vorne gezerrt, er tritt endlich aus der Lichtung des Strahlenkranzes heraus und erscheint mehrere Linien weit seiner normalen Stellung entrücket, der hinteren Oberfläche des Staphylomes anhaftend. Es versteht sich von selbst, dass in so hohen Graden von Verrückung des Krystallkörpers die Zonula ringsum eingerissen, der Krystallkörper aus seiner Verbindung mit den Ciliarfortsätzen getreten sei. Nur selten folgt der Glaskörper dem Krystallkörper und findet sich dann in ganz veränderter Form, mit der Hinterkapsel sowohl, als mit der Eintrittsstelle des Sehnerven an der Sclera in Verbindung, sonst aber ringsum von serösem Exsudate und Kammerwasser umgeben. Der Regel nach erscheint in solchen Fällen der Glaskörper vollständig gelöst, der Krystallkörper ist in keiner seiner normalen Verbindungen geblieben. Es bilden diese Fälle somit den natürlichen Uebergang zu den, in Verbindungsanomalien selbst begründeten Lageveränderungen.

b. Lageveränderungen als Folge aufgehobener Verbindung.

§ 200. Der mittlere Theil der hinteren Kapselhälfte hängt im Normalzustande dem glashäutigen Ueberzuge der tellerförmigen Grube so innig an, dass eine künstliche Trennung Beider nur schwer gelingt.

Im cataractösen Processe wird, wie von Alters her bekannt ist, dieses organische Band bedeutend gelockert. Die alte Schule fand in der Erkenntniss dessen eine Veranlassung, den Graustaar mit einer vom Baume sich lösenden, reifen Frucht zu vergleichen. In der That scheint die Trennung der hinteren Kapselhälfte von der Hyaloidea während des cataractösen Processes auf eine ähnliche Weise zu Stande zu kommen, wie jene des Fruchtstieles von seiner Achse, durch Vertrocknung nämlich der im organischen Zusammenhange stehenden Zellengebilde. Im Graustaare ist sohin die Bedingung zu Verbindungsanomalien des Krystallkörpers gegeben.

Diese genügen jedoch nicht, um Lageveränderungen der in der Kapsel eingeschlossenen Linse zu veranlassen, es bedarf hierzu wegen der Incompressibilität der Kammer- und Glasfeuchtigkeit noch eines zweiten Momentes, der Zusammenhangstrennung der Zonula, denn nur dann ist die Möglichkeit eines Ausweichens der genannten Fluida an den, von dem Krystallkörper verlassenen Ort gegeben, nur dann, wenn der Verband zwischen der Kapsel, der Zonula und der Hyaloidea gleichzeitig gelöst ist,

können Lageveränderungen des Krystallkörpers aus Verbindungsanomalien desselben resultiren.

§ 201. Setzen die Lageveränderungen des Krystallkörpers eine Verschiebung der Theilchen in den umgebenden Medien als Bedingung voraus, so ist schon a priori leicht einzusehen, dass Dislocationen desselben in die Kammerhöhle viel geringeren Schwierigkeiten unterworfen seien, als Versenkungen in den Glaskörper.

Auf dass der Krystallkörper in das Corpus vitreum eindringen könne, muss entweder der organische Zusammenhang des letzteren gestört, eine Wunde gesetzt sein, oder aber es muss der Glaskörper sich verflüssiget haben.

§ 202. Man hat dieses schon längst sehr wohl eingesehen, und daher Schwankungen einer cataractösen Linse nach vorne und hinten als das Zeichen einer hochgradigen Synchyse des Glaskörpers erklärt, ja manche Autoren geben die Verflüssigung des Corpus vitreum geradezu als ein veranlassendes Moment zu Luxationen des Krystallkörpers an.

Es ist diese letztere Behauptung sehr wohl begründet. Wird nämlich der Krystallkörper beiderseits von frei in die Augapfelhöhle ergossenen Flüssigkeiten umspült, so reichen geringe Erschütterungen des Bulbus hin, den Krystallkörper in Schwingungen mit bedeutenden Excursionen zu versetzen, denn es schwingen dann die umgebenden Flüssigkeitstheilchen in Wellen mit sehr grossen Amplituden und theilen diese ihre Bewegungen dem Krystallkörper mit, während bei Integrität der Glaskörperfächer die Excursionen der schwingenden Vitrinamolekule auf den Raum der sie einschliessenden Fächer beschränkt sind, und wegen ihrer geringen Verschiebbarkeit die Schwingungsamplituden des Krystallkörpers auf ein Minimum reduciren [125]. Mit der Grösse der Schwingungsamplituden, welche der Krystallkörper macht, wächst aber auch die Grösse der Zerrung, welcher die Zonula bei jeder Schwingung des ersteren ausgesetzt wird, es ist sofort eine Zerreissung des Strahlenblättchens bei Synchyse des Glaskörpers viel leichter möglich, als bei dessen normalem Bestande. Ist aber das Strahlenblättchen einmal an einer Stelle eingerissen, so wachsen die Excursionen des erschütterten Krystallkörpers in einem noch viel grösseren Verhältnisse, die Zonula reisst in immer grösserem Umfange ein, der Krystallkörper baumelt gleich einer Glocke hin und her, bis endlich auch der letzte Rest des Strahlenblättchens zerrissen und dem Krystallkörper die Gelegenheit gegeben ist, frei aus einer Hälfte des Augapfelraumes in die andere überzutreten.

§ 203. Weithin in den meisten Fällen lässt sich jedoch die Lösung des cataractösen Krystallkörpers von dem Strahlenblättchen und die sofortige Dislocation des ersteren auf die angegebene Weise nicht erklären, es trennt sich die in der Kapsel eingeschlossene cataractöse Linse von der Zonula und verlässt ihre naturgemässe Stellung bei vollkommen normalem Bestande des Glaskörpers.

Zwei Momente sind es, welche unter solchen Verhältnissen den Riss des Strahlenblättchens bedingen können, das erste liegt in der Schrumpfung der Graustaare, das zweite in der Einwirkung äusserer mechanischer Gewalten.

§ 204. Die Einreissung des Strahlenblättchens als Folge der Schrumpfung einer cataractösen Linse findet später einen geeigneten Ort zu ihrer Erörterung.

Gewöhnlich treten jedoch Cataracten aus der Lichtung des Strahlenkranzes, an denen sich noch keine Spur einer Schrumpfung nachweisen lässt, ja es sind nicht wenige Fälle bekannt, in welchen vollkommen durchsichtige Linsen, eingeschlossen in ihre Kapsel, von der Zonula losgerissen und aus ihrer normalen Stellung gedrängt wurden.

Es sind die Ursachen dann immer traumatische Gewalten, welche, irgend einen Theil des Schädels mittelbar oder unmittelbar treffend, ihre erschütternde Wirkung bis auf die Contenta des Augapfels fortpflanzen, oder aber sind es mechanische Einflüsse, denen der Bulbus unmittelbar ausgesetzt ist, und welche mächtige Verschiebungen seiner einzelnen Theilchen nothwendig bedingen.

Im ersten Falle erklärt sich die Zusammenhangstrennung der Zonula einfach aus der Grösse der Schwingungen, in welche der gesammte Bulbus und mit ihm auch der beiderseits von Flüssigkeiten umgebene Theil der Zonula versetzt wird.

Im zweiten Falle sind es aber nicht allein diese Schwingungen, die Zerreissung des Strahlenblättchens ist zum grösseren Theile auf Rechnung der gewaltsamen Formveränderung des Augapfels zu schreiben. Trifft nämlich eine bedeutende mechanische Gewalt den vorderen Theil des Bulbus, so ist ihre unmittelbare Wirkung Abflachung des Augapfels in der Richtung von vorne nach hinten. Damit aber ist wegen der Unzusammendrückbarkeit seiner flüssigen Contenta eine bedeutende Vergrösserung der Ordinaten, welche aus der optischen Achse zu jedem Punkte des Augapfelumfanges gezogen werden können, nothwendig verbunden und es ist diese Vergrösserung in der That bisweilen so bedeutend, dass die Sclera berstet. Natürlich wird bei der Abflachung des Bulbus durch eine von vornher auf ihn wirkende Gewalt auch die Lichtung des Strahlenkranzes urplötzlich vergrössert und die spröde, glashäutige Zonula muss einreissen.

Auf eine ganz ähnliche Weise lässt sich nun die Nothwendigkeit der Zerreissung der Zonula für jene Fälle deduciren, in welchen mechanische Gewalten auf den seitlichen Umfang des Augapfels wirken.

Insoferne nun gleichzeitige, krampfhafte Contractionen der vier geraden Augenmuskeln eine solche, den seitlichen Umfang des Bulbus treffende, bedeutende Druckwirkung auszuüben fähig sind, steht der Behauptung mancher Autoren nichts im Wege, nach welcher Losreissungen des Krystallkörpers bisweilen als Folge associirter Zusammenziehungen der Augenmuskeln während convulsivischen Anfällen, dem Husten, Niesen, Erbrechen u. s. w. zu Stande kommen können [126].

Es versteht sich von selbst, dass die Länge des Risses in der Zonula, als unmittelbare Folge dieser mechanischen Einflüsse eine sehr verschiedene sein müsse. Die Continuitätstrennung des Strahlenblättchens beschränkt sich bald auf einen sehr kleinen Bogen, bald ist sie auf den grössten Umfang der Zonula ausgedehnt, so dass der Krystallkörper nur an wenigen fädigen Resten hängen bleibt, in anderen Fällen endlich erscheint der Krystallkörper ringsum von den Ciliarfortsätzen gelöst.

§ 205. Mit diesen Zusammenhangstrennungen der Zonula ist aber, so lange der Glaskörper in seiner Integrität besteht, noch keineswegs eine Dislocation des Krystallkörpers nothwendig verbunden, im Gegentheile, es ist sehr wahrscheinlich, dass in vielen Fällen Zonularisse Jahre lang bestehen, ohne in ihren Folgen äusserlich wahrnehmbar zu werden, indem es nicht selten vorkömmt, dass die Linsen erschütterter Bulbi erst nach langer Zeit sich trüben und in noch späteren Zeitepochen ihre normale Lage verlassen [127]. Als positive Beweise dafür können zwei Fälle meiner anatomisch-pathologischen Befunde dienen, sie betreffen Augen, an welchen längere Zeit vor dem Tode der Besitzer die Iridectomedialyse ausgeführt und dabei das Strahlenblättchen an mehreren Orten auf 1‴—2‴ weit eingerissen worden war. Die Linse fand sich in ihrer normalen Lage, die hintere Kapselhälfte im innigen Zusammenhange mit dem mittleren Theile des die tellerförmige Grube auskleidenden Theiles der Hyaloidea, der Glaskörper im Zustande völliger Integrität.

Auf dass unmittelbar nach der Einwirkung mechanischer Gewalten der Krystallkörper dislocirt werde, muss durch den Riss in der Zonula Kammerwasser zwischen die hintere Kapsel und die glashäutige Decke der tellerförmigen Grube treten. In diesem Ausweichen des Kammerwassers hinter die Linse, wenn traumatische Gewalten das Auge treffen, ist zugleich der Grund der Loslösung der Hinterkapsel von der Hyaloidea gelegen, es muss die Aufhebung dieser Verbindung namentlich dort auf rein mechanische Weise erklärt werden, wo anscheinend gesunde Linsen dislocirt werden. Es fallen somit die Trennungen der Vorderkapsel von der Zonula und jene der Hinterkapsel von der Hyaloidea mit der Dislocationsbedingung des Krystallkörpers in Ein Moment zusammen.

§ 206. Ich kann mir nach allem Diesem ein spontanes Vorfallen des Krystallkörpers, wie es Chelius [128] und Sichel [129] nebst Anderen behaupten, nicht denken, es wäre denn in jenen Fällen, in welchen der Glaskörper verflüssigt, die Linse sammt Kapsel geschrumpft ist [130]. Eine plötzliche Trennung des Zusammenhangs in der früher normalen Zonula, so wie eine Lösung der Hinterkapsel von der Hyaloidea ohne alle äussere, nachweisbare Veranlassung dünkt mir unmöglich, so lange Glaskörper und Linsenkapsel im Zustande ihrer Integrität bestehen. Ich glaube der Ansicht der genannten Forscher um so mehr entgegentreten zu können, als derselben offenbar nur das Läugnen einer vorausgegangenen mechanischen Ursache von Seite der Kranken zu Grunde liegen kann. Die tägliche Erfahrung lehrt es aber, was auf die Aussage von Patienten zu halten sei, und überdiess, wie leicht vergisst sich nicht das Dagewesensein einer Schädlichkeit, wenn sie erst Jahre nachher ihre Wirkungen entfaltet?

Man muss hier nicht einwenden, dass Continuitätstrennungen der Zonula nothwendig eine Trübung der Linse bedingen müssen, und meine Behauptung sofort durch die Beobachtung von Fällen widerlegt werde, in welchen ohne unmittelbar vorausgegangene Ursache ganz durchsichtige Krystallkörper dislocirt wurden. In dem bereits Mitgetheilten und dem Nachfolgenden finden sich die triftigsten Belege für die Unabhängigkeit der Linsenernährung von dem rein glashäutigen Strahlenblättchen. Es lassen sich sofort lange vorher auf trau-

matischem Wege gesetzte Continuitätstrennungen der Zonula als disponirende Ursachen solcher scheinbar spontaner Dislocationen des Krystallkörpers sehr wohl vertheidigen, und um so gewisser annehmen, als die anatomischen Verhältnisse des Auges es unzweifelhaft herausstellen, dass bei normalem Bestande des Glaskörpers Zonulaeinrisse von geringerer Länge als die Hälfte des Umkreises des Strahlenblättchens beträgt, Dislocationen des Krystallkörpers nicht zulassen und sofort durch keine äusseren Zeichen sich kund geben, wohl aber ein Moment abgeben, welches bei ganz geringfügigen Gelegenheitsursachen eine vollständige Trennung der Hinterkapsel von der Hyaloidea durch zwischentretendes Kammerwasser, und eine sofortige Lageveränderung des Krystallkörpers veranlassen können, denn es ist durch solche kleine Zonulaeinrisse schon der Weg gebahnt, auf welchem der Humor aqueus an den genannten Ort gelangen kann.

§ 207. Der Grad der Dislocation ist ein sehr verschiedener. Am grössten ist wohl die Ortsveränderung des Linsensystemes, wenn intensive mechanische Gewalten unmittelbar auf den Augapfel gewirkt, denselben abgeflacht und dadurch nicht nur die Zonula ringsum abgerissen, sondern auch die Sclera an einer Stelle zum Bersten gebracht haben. Der durch die Scleralöffnung nach aussen drängende Strom der flüssigen Augencontenta reisst auch den Krystallkörper mit, dieser gelangt unter die Scleralconjunctiva und bleibt hier als ein Tumor zurück, welcher entweder der Resorbtion verfällt oder aber durch Produkte der sich entzündenden Conjunctiva incapsulirt wird [131].

Bei Integrität der äusseren Bulbuswandungen ist der Grad der Dislocation des Krystallkörpers hauptsächlich davon abhängig, ob die Zonula im ganzen Umkreise oder nur in dem grössten Theile ihres Umfanges durchrissen wurde, ob ferner der Glaskörper verflüssigt ist oder aber seine normale Consistenz beibehalten hat.

§ 208. Im Falle der Krystallkörper noch an unverletzten Resten des Strahlenblättchens haftet und der Glaskörper im Zustande völliger Integrität besteht, sind die Ortsbewegungen der, in ihrer Kapsel eingeschlossenen, Linse sehr beschränkt, namentlich, wenn der muskulare Theil der Iris in seiner Funktionstüchtigkeit nicht beeinträchtigt ist.

Es sind diese Dislocationen dann immer nur eine reine Folge des dem Krystalle zukommenden (relativ zu dem der umgebenden Medien) grösseren specifischen Gewichtes, es senkt sich die Linse nach dem jeweilig tiefsten Punkte des zwischen Iris und Glaskörper gelegenen Raumes.

Rasche Bewegungen des Kopfes machen die Linse sammt der anliegenden Regenbogenhaut mehr weniger heftig erzittern, eine Erscheinung, welche, im Falle der Krystall cataractös ist, den Begriff des Zitterstaares, der Cataracta tremula erschöpft. Bei ruhiger Stellung des Kopfes und fixirtem Augapfel findet sich aber der Krystallkörper mit der Iris bald hervorgedrängt, bald aber in normaler und selbst in übermässiger Entfernung von der Cornealhinterfläche, je nach dem nämlich die, durch die Kopfenden der Ciliarfortsätze gelegte Ebene nach ab- oder aufwärts geneigt ist. Im Falle diese Ebene perpendiculär steht, und die obere Hälfte der Zonula eingerissen ist, kommt es wohl auch vor, dass sich der Krystallkörper etwas senkt, und ist er auf ein sehr kleines

Volumen zusammengeschrumpft, so kann er selbst aus der Pupille gänzlich verschwinden und sofort das Sehen auf die Zeit seines dasigen Verbleibens gestatten, was bei Krystallkörpern von normalem Volumen unter den gemachten Voraussetzungen der Fall niemals sein kann.

Die Diagnose der genannten Lageveränderungen unterliegt nach dem Mitgetheilten gar keiner Schwierigkeit, besonders bei cataractösen Linsen, die schon auf Distanz ihre Verrückungen erkennen lassen; bei normalem Zustande des Krystallkörpers hingegen ist es die veränderte Lage der Iris und der veränderte Reflex des Lichtes in der Pupille, welche die Erkenntniss der Anomalie sichern.

Im letzteren Falle, bei Dislocationen durchsichtiger Krystallkörper, tritt noch Undeutlichsehen als nothwendige Folge der Achsenverrückung der Linse hinzu, es beurkundet sich der krankhafte Zustand durch subjective Zeichen, die Sehweite wechselt je nach der Lage des Kopfes und der damit verbundenen Vorrückung und Entfernung der Linse von der Cornea, bei Bewegungen des Auges wogen, schwanken scheinbar die äusseren Gesichtsobjekte, u. s. w. [132].

§ 209. Bei Synchyse des Glaskörpers ist der Raum, innerhalb welchem der Krystallkörper Ortsbewegungen zu machen fähig wird, ein bedeutend grösserer, namentlich wenn die Pupille gleichzeitig erweitert ist, die Grösse der Excursionen ist nur mehr durch das unverletzte Stück der Zonula beschränkt. Das Erzittern des Krystallkörpers und der Iris bei Bewegungen des Bulbus ist ein viel intensiveres, und die Dislocationen des Krystallkörpers bei ruhiger Stellung des Augapfels sind viel auffälliger, es erscheint die Linse bald der Cornea nahezu anliegend, bald in den Hintergrund des Augapfels versenkt und gänzlich aus dem Bereiche des Sehloches entfernt, sodass bei Integrität der Netzhautfunktionen und Trübung der Linse Blindheit und Fernsehen, bei durhsichtigem Krystalle aber und gesunder Retina Undeutlichsehen und Presbyopie je nach der Lage des Kopfes abwechseln [133].

§ 210. Es bedarf keiner speciellen Erörterung, dass die Ortsveränderungen des Krystallkörpers unter den letztgenannten Verhältnissen schon die Bedingung zu weiterem und weiterem Einreissen der Zonula setzen, sofort als Vorläufer der gänzlichen Lostrennung des Krystallkörpers betrachtet werden können.

Ist dieses geschehen, ist der Krystallkörper ringsum aus seinen normalen Verbindungen getreten, so hängt es von der Consistenz des Glaskörpers ab, welchen Weg ersterer bei Vorhandensein dislocirender Ursachen nehmen kann, ob er nach vorn in die Vorderkammer dringt, oder aber sich je nach Umständen in die Kammer ebensowohl, als in den hinteren Augenraum begeben kann.

§ 211. Bei Integrität des Glaskörpers dislocirt sich der Krystallkörper aus leicht begreiflichen Gründen immer nur in die Vorderkammer.

Der Regel nach ist dieser Vorfall eine unmittelbare Folge der einwirkenden, äusseren Schädlichkeit, die Lösung des Krystallkörpers aus seinen Verbindungen und die Dislocation in die Vorderkammer fallen in Ein Moment zusammen.

Mitunter geschieht es jedoch auch, dass der mechanische Eingriff nur

den Zusammenhang des Krystallkörpers mit den anliegenden Gebilden aufhebt, der gelöste Krystallkörper bleibt eine Zeitlang hinter der Pupille liegen, nur zum Theile aus der optischen Achse verschoben und die vorhin geschilderten Symptome bedingend. Es gehören neue Ursachen dazu, um ihn aus dieser seiner Lage zu bringen, und durch die Pupille in die vordere Kammer vordringen zu machen. Ist die Pupille sehr weit, so reichen hierzu einfache Lagenveränderungen des Augapfels hin, bei enger Pupille jedoch bedarf es weiterer Succussionen, um den Vorfall complet zu machen.

Mitunter ist dieser Uebergang in die Vorderkammer ein ziemlich langsamer, es ist ein Stadium gegeben, in welchem der Krystallkörper, mit dem Randtheile nach vorn gekehrt, in der verzerrten Pupille eingeklemmt hängt [134].

Ist der Krystallkörper in der Vorderkammer angelangt, so haftet er bei Integrität des Glaskörpers fast immer sehr fest und unbeweglich zwischen Cornea und Iris und tritt nur sehr schwer in die hintere Kammer zurück, es wäre denn, dass die Pupille eine übermässige Weite hätte, gewöhnlich sind weitere Dislocationen erst nach eingetretener Synchyse des Glaskörpers ermöglicht.

Es präsentirt sich der Krystallkörper in der Vorderkammer immer mit einer Fläche. Ist er getrübt, so ist die Diagnose keiner Schwierigkeit unterworfen, fiel er jedoch in vollkommen durchsichtigem Zustande vor, so ist in dem veränderten Reflexe des Lichtes, in dem Auftreten einer bogenförmigen Brennlinie innerhalb der Kammer, in der Verdrängung der Iris nach hinten, der Verzerrung der Pupille und in dem Undeutlichsehen des betreffenden Auges das Mittel zur Erkenntniss gegeben.

§ 212. Fällt der Krystallkörper bei Synchysis corporis vitreis in die Vorderkammer, so sind die Erscheinungen von den eben erwähnten nicht verschieden.

Doch haftet er in der Regel unter solchen Verhältnissen nicht fest in seiner normwidrigen Lage, die grössere Excursionsfähigkeit der Iris, die häufige Erweiterung der Pupille machen, dass derselbe bei raschen Bewegungen des Augapfels seiner Schwere folgen, sich hin- und herwälzen, und je nach der Lage des Kopfes in den hintersten Augengrund und wieder zurück in die Vorderkammer begeben könne.

Es sind eine Menge Fälle bekannt, in welchen der losgelöste Krystallkörper frei aus dem hinteren in den vorderen Theil der Augapfelhöhle und umgekehrt trat [135], ja selbst Fälle, in welchen die Kranken diese Ortsbewegungen der Linse nach Belieben herbeizuführen vermochten, eine Erscheinung, deren Erklärung nach dem Vorhergehenden keiner Schwierigkeit unterliegt [136].

Die Ursachen, welche eine Synchyse des Glaskörpers herbeiführen, sind der Regel nach solche, welche die Existenz der Linsenelemente in ihrem normalen Zustande unmöglich machen, wo daher Dislocationen des Krystallkörpers in den hinteren Augapfelraum zu Stande kommen, dort ist fast immer die Linse bereits getrübt.

Es ist leicht einzusehen, dass unter solchen Umständen das Gesichtsvermögen nicht nur nicht vermindert, sondern bei Integrität der Netzhaut nur verbessert werden könne, indem der Kranke durch die Dislocation seines getrübten Krystallkörpers nach dem Grunde des hinteren Augapfelraumes in

die Lage eines am Graustaar Operirten versetzt wird. Es finden sich in den Annalen der Ophthalmologie in der That viele Beispiele verzeichnet, wo Staarblinde durch Versenkung des Krystallkörpers ihr Gesicht wieder erlangten, und mit Hilfe stark convexer Brillen selbst nahe und sehr kleine Objekte auszunehmen befähigt wurden.

§ 213. Es ist diese Senkung ein um so günstigeres Ereigniss, als der Aufenthalt des Krystallkörpers in dem hinteren Theile der Augapfelhöhle gewöhnlich keine, irgend wie auffällige Störungen in dem Vegetationsprocesse der Netz- und Aderhaut bedingt. Es wäre der Effect einer solchen Dislocation mit jenem einer gelungenen Depression ganz gleich zu erachten, wenn einerseits die dislocirende Ursache nicht häufig traurige Folgen nach sich zöge, anderseits aber wenn der Krystallkörper in seiner neuen Lage fixirt würde, statt die Fähigkeit beizubehalten, bei neuen dislocirenden Ursachen in die Vorderkammer getrieben zu werden.

Hier wird er nur sehr schwer vertragen, weithin in den meisten Fällen ist die mit der Vorlagerung verbundene Zerrung der Regenbogenhaut und der Druck, welchem die letztere ausgesetzt wird, die Ursache sehr häufiger Reizzustände. Ja es bedarf gar nicht, um diese Zufälle herbeizuführen, eines vollständigen Prolapsus, theilweise Lostrennung des Krystallkörpers von seinen Verbindungen mit dem sofortigen Vermögen, bei raschen Bewegungen des Augapfels in grossen Excursionen zu schwingen, ist wegen der, mit letzteren nothwendig verbundenen Erschütterung, Dehnung und Reibung der Iris hinreichend, Entzündungsprocesse herbeizuführen.

Es beschränken sich diese sodann nicht immer blos auf den gereizten Theil der Uvea, auch die Netz- und Aderhaut leiden, und gerade hierin liegt häufig der Grund zu nachträglicher Synchyse des Glaskörpers. In vielen Fällen erfolgt theilweise Dislocation des Krystallkörpers bei noch normalem Bestande des corpus vitreum, die Verflüssigung des Glaskörpers ist eine spätere Folge der Lösung des Krystallkörpers aus seinen Verbindungen, und Ursache endlicher Versenkung des letzteren. So bedingt eines dieser Momente das andere.

So erklärt sich das scheinbar spontane Verschwinden von getrübten Krystallkörpern aus der Sehachse, von Krystallkörpern, welche lange vorher auf traumatischem Wege aus ihren normalen Verbindungen gerissen, durch Iris und Glaskörper jedoch bisher in der Lichtung des Strahlenkranzes erhalten worden waren.

§ 214. Es ist hier nicht der Ort, um ein vollständiges Bild zu entwerfen von jenen Erscheinungen, durch welche sich die Entzündungen der bluthaltigen Organe, als Folgen der Vorlagerung des Krystallkörpers, charakterisiren, es handelt sich hier nur darum, eine Skizze der in diesen Entzündungen begründeten Zustände zu liefern, und zwar nur, in soweit dieselben auf die künftige Existenz des prolabirten Krystallkörpers Einfluss nehmen.

Es sind diese Zufälle höchst verschieden und dieses um so mehr, als nicht nur der Reiz von Seite des dislocirten Krystallkörpers auf die Iris, sondern auch häufig die dislocirende, mechanische Gewalt als ursächliches Moment wirkt. Diese letztere muss namentlich als Erklärungsgrund für die nicht selten

eintretende Funktionsuntüchtigkeit der Netzhaut in Fällen dienen, in welchen die Zeit, welche seit der Dislocation des Krystallkörpers verstrichen ist, nicht hinreicht, um eine Fortpflanzung der Entzündung von der Iris auf den sensitiven Apparat des Augapfels anzunehmen, noch mehr aber in Fällen, in welchen sich trotz einer durch längere Zeit bestehenden Vorlagerung des Krystallkörpers durchaus keine Erscheinungen von intensiverer Reizung kundgeben.

In der That kommen Fälle vor, in welchen der Aufenthalt des Krystallkörpers in der Vorderkammer für die erste Zeit keinerlei Iritationsphänomene bedingt, es kommen Fälle vor, in welchen der Krystallkörper durch Wochen und noch länger in der Vorderkammer hauset, ohne Beschwerden zu erregen [137].

Indessen sind diese Fälle als Ausnahmen zu betrachten, der Regel nach folgen der Vorlagerung des Krystallkörpers mehr minder heftige Reizungserscheinungen auf dem Fusse nach und dauern entweder an, oder aber wiederholen sich in unbestimmten Zeiträumen mit zwischengeschobenen Intercalarien von relativem Wohlbefinden. Erst dann gelangt das Auge zu vollständiger Ruhe, wenn der Krystallkörper entweder aus der vorderen Kammer entfernt, oder aber unfähig gemacht wurde, weitershin reizend auf die Iris einzuwirken.

§ 215. Nicht selten geschieht es, dass die Entzündung verläuft, ohne sichtbare, plastische Exsudate zu setzen, Lähmung, Entfärbung und seröse Schwellung der Iris, sowie intensive Schmerzen in dem gerötheten Auge sind die einzigen Wahrzeichen des phlogistischen Processes, welcher sich häufig auf Choroidea und Netzhaut fortpflanzt, Amaurose bedingt und sogar Atrophie des ganzen Augapfels nach sich ziehen kann, ohne dass sich in irgend einer Zeitepoche des Verlaufes ein festes Produkt nachweisen liesse.

Häufiger jedoch werden plastische Exsudate abgelagert. Diese legen sich der Kapsel an, organisiren, und bedingen sofort Adhäsionen des Krystallkörpers an Cornea und Iris, welche die spätere, künstliche Extraction sehr erschweren, eine spontane Versenkung in den hintern Augapfelraum aber absolut unmöglich machen, jedoch in sofern einiges Gute an sich haben, als sie eine Art Incapsulation, eine theilweise Umhüllung des Krystallkörpers vermitteln und durch Fixation desselben seine Schwingungs- und sofort auch einen Theil seiner Reizungsfähigkeit aufheben.

Wenn der Krystallkörper einmal durch plastische Exsudate an Cornea und Iris angeheftet ist, kann er nach der Erfahrung aller Zeiten Jahrzehende, ja durch das ganze Leben hindurch in dieser seiner normwidrigen Lage fortbestehen, ohne jemals mehr üble Zufälle zu bedingen.

War die adhäsive Entzündung auf die Iris beschränkt, so besteht dann das Sehvermögen in dem Grade fort, welchen die theilweise Verlegung der Pupille durch den Krystallkörper erlaubt, es ist nur aufgehoben bei Pupillensperre durch plastisches Exsudat oder durch gänzliche Verdeckung der Sehe von Seite des prolabirten Krystallkörpers.

Leider ist eine solche Beschränkung des exsudativen Processes auf die Iris ein nicht allzu häufiges Vorkommniss, nur zu oft atrophirt der Bulbus, nachdem massige Ausschwitzungen organisationsfähiger Produkte in die tieferen, bluthaltigen Gebilde des Augapfels zu Stande gekommen sind.

Es versteht sich von selbst, dass die Zerstörung des Augapfels um so sicherer erfolge, wenn das gesetzte entzündliche Produkt Neigung zum Zerfallen hat und in diesem seinem Zustande schmelzende Eigenschaften entfaltet. Enorme Hypopyen treten sodann in der kürzesten Zeit in die Wahrnehmung, die Cornea wird infiltrirt, schmilzt, der Krystallkörper entleert sich sammt einem Theile oder dem ganzen Glaskörper, der Bulbus geht phthisisch zu Grunde.

§ 216. Es handelt sich nun darum, die Wirkungen der Dislocation auf die constituirenden Elemente des Krystallkörpers selbst näher zu würdigen.

Der Krystallkörper wird hier als Inbegriff der Linse und seiner glashäutigen Hülle genommen.

Wo diese beiden, sich gegenseitig zu Einem Organe integrirenden Bestandtheile unverletzt und im normalen, gegenseitigen Zusammenhalte aus der natürlichen Lage treten, dort ist ihre weitere Ernährung wohl beeinträchtigt, durchaus aber nicht aufgehoben, indem nach wie vor der en- und exosmotische Strom durch die Kapsel und die oberflächlichen Linsenschichten vor sich gehen, die Nahrungsstoffe ebenso wie früher durch den umspülenden Humor aqueus beigeschafft werden können. Mehrere Fälle sind bekannt, in welchen die in ihrer unverletzten Kapsel eingeschlossene Linse Jahre nach ihrer Vorlagerung in die Vorderkammer noch vollkommen durchsichtig betroffen wurde [138].

Andere Fälle lehren, dass cataractöse Metamorphosen solcher, im normalen Zustande prolabirter Krystallkörper vorzugsweise nur Parthien der Linse betreffen, welche unterhalb Kapselsegmenten liegen, die durch Auflagerung iritischer Produkte unfähig geworden sind, den zur Linsenernährung unumgänglich nothwendigen en- und exosmotischen Stoffwechsel mit den flüssigen Contentis der Bulbushöhle zu leiten; während die übrigen Portionen der Linsensubstanz, welche von freien Theilen der Kapsel bedeckt sind, und die Kerntheile der Linse Jahrzehende hindurch ihre normale Durchsichtigkeit und Struktur beibehalten, ja durch fortgesetzte Anbildung neuer und neuer Linsenelemente sich continuirlich verjüngen [139].

Es liegt in diesen Beobachtungen der unwiderlegbare Beweis, dass die cataractöse Metamorphose nicht sowohl auf die Dislocation selbst, auf die Trennung der Zonula oder, wie Manche meinen, auf die Zerreissung der, im geborenen Menschen nicht existirenden Arteria centralis geschrieben werden könne; sondern, wo sie nicht durch die dislocirende Ursache, durch die Erschütterung der Linsenelemente gesetzt wurde, eben nur eine Folge der Hemmung sei, welche der en- und exosmotische Strom durch Auflagerungen organisirender oder verkalkender Entzündungsprodukte auf die äussere Kapseloberfläche erfährt. Es ist das Verhalten des, in völlig unverletztem Zustande dislocirten Krystallkörpers ein Moment, welches tiefe Einsicht in den ganzen Nutritionsprocess der Linse und ihrer Kapsel gewährt, ich benützte es, um die Ernährung des Krystallkörpers aus den umgebenden Flüssigkeiten darzuthun.

§ 217. Es ist hier nicht der Ort, eine genaue Beschreibung der cataractösen Metamorphosen dislocirter Krystallkörper anzufügen, es

genügt zu erwähnen, dass diese Texturveränderungen zusammenfallen mit jenen, welche die Cataracta im engern Wortsinne überhaupt bezeichnen.

Die Dislocation an und für sich ist unfähig, den Gestaltungsprocess der Linsenelemente zu modificiren, weder im krankhaften, noch im gesunden Zustande. Es bedürfen daher auch die secundären Gestaltungen der Staarmasse in Krystallkörpern, welche in cataractösem Zustande dislocirt wurden, keiner speciellen Erörterung, sie sind dieselben, welche die cataractösen Massen bei normaler Verbindung und Lage des Krystallkörpers eingehen; nicht einmal eine Beschleunigung des ihnen zu Grunde liegenden Processes durch die Dislocation lässt sich erweisen.

Ich nenne nur vorläufig als solche secundäre cataractöse Metamorphosen einerseits die Höhergestaltung des staarigen Breies auf dem Wege der Zellentheorie und primärer Spaltung zu fibrösen Massen, anderseits aber die Rückbildung durch theilweise Verkalkung und theilweise Verfettigung.

Das Resultat dieser Vorgänge sind mehr weniger weit gediehene Schrumpfungen des Krystallkörpers. Eine totale Resorbtion, ein gänzliches Verschwinden des dislocirten Organes ist nicht gegeben. Die Kapsel widersteht hartnäckig dem Aufsaugungsprocesse, und ebenso die ihr auflagernden fibrösen und kalkigen Massen. Alle genaueren Forscher stimmen darin überein, dass die in der unverletzten Kapsel eingeschlossene Linse niemals durch Resorbtion völlig entfernt werde, und dass dort, wo ein dislocirter Krystall sich vollständig löste, es nicht ein Krystallkörper im engeren Wortsinne gewesen sei, sondern nur eine, aus ihrer Kapsel getretene Linse.

Zweite Fehlergruppe.

Anomalien der Textur.

§ 218. Texturabweichungen, wo immer sie dem Forscher begegnen, lassen sich weder in Bezug auf Qualität noch in Bezug auf Quantität als Resultat des Zufalles betrachten, in jedem Organe ist durch die Natur und Wesenheit, durch den organischen Charakter der einzelnen constituirenden Formelemente die Richtung genau vorgezeichnet, in welcher es aus der Bahn seines normalen Entwickelungsganges herauszutreten vermag; krankhafte Metamorphosen eines Organes sind qualitativ und quantitativ immer genau bestimmt durch die Qualität und Quantität der organischen Lebensthätigkeit in seinen elementaren Theilen.

Es bestehet nun der vollkommen ausgebildete Krystallkörper aus dreierlei, in ihren Vegetationsverhältnissen höchst differenten Formelementen, den zur Kapsel verschmolzenen Glashautzellen, den in Höherbildung begriffenen, saftreichen, äusseren Linsenschichten und endlich aus den Kernlagen, in welchen der en- und exosmotische Strom bereits in's Gleichgewicht getreten, die organische Thätigkeit sofort nur auf Erhaltung des Status quo, nicht auf weitere Entwickelung gerichtet, auf ein Minimum herabgesunken ist.

§ 219. Dem entsprechend ist in dem vollständig ausgebildeten

Krystallkörper ein dreifacher Cyclus krankhafter, organischer Metamorphosen ermöglicht und in der Natur wirklich gegeben, es unterscheiden sich diese Metamorphosen in jedem Punkte ihrer Bahn so sehr von einander, dass sie allein hinreichen, um die Trennung des ausgebildeten Krystallkörpers in drei, ihrer organischen Lebensthätigkeit nach ganz differente Bestandtheile zu rechtfertigen.

§ 220. Doch Eins haben diese krankhaften Veränderungen gemeinsam, es ist die Trübung der in den anomalen Process verwickelten Elemente. Es werden die alterirten Linsenbestandtheile objektiv wahrnehmbar und hindern den Durchtritt der einfallenden Lichtstrahlen. Dadurch erschöpfen sie den seit den ältesten Zeiten gang und gäbe gewordenen Begriff der „Catarrhacta", des Graustaares.

§ 221. Die Lehre von den Texturanomalien des Krystallkörpers ist also eigentlich die Lehre von dem grauen Staare und zerfällt nach dem Obigen in drei Hauptabschnitte, die Lehre von dem sogenannten Kapselstaare, von dem Staare der noch in Höherbildung begriffenen äusseren Linsenschichten und von dem Staare der bereits auf dem Culminationspunkte der Entwickelung befindlichen Kernschichten.

§ 222. Es sind dieses die drei Cardinalformen der Cataracta, welche sich mannigfaltig unter einander combiniren und dadurch eine lange Reihe, dem äusseren Ansehen nach verschiedener Graustaare formiren.

Um eine übersichtliche Darstellung dieser Formen bei grösst möglichster Vermeidung aller Wiederholungen zu liefern, ist es nothwendig, von der selbstständigsten der Cataractspecies, dem Staare der entwickelten Kernschichten zu beginnen, sofort in der Aneinanderreihung die anatomische Ordnung verkehrend, auf die Cataracta der lebensthätigen äusseren Linsenlagen überzugehen, und die sogenannten Kapselstaare zuletzt zu behandeln.

Erster Abschnitt.

Der Kernstaar.

§ 223. Der Kernstaar setzt als Bedingung seiner Entwickelung das Vorhandensein von Linsenschichten voraus, welche auf dem Höhepunkte ihrer organischen Evolution angelangt sind. Der dem Kernstaare zu Grunde liegende Process kann nur in Formelementen des Krystalles Wurzeln fassen, welche den, mit ihrer physiologischen Aufgabe noch verträglichen, höchst möglichsten Grad von Dichtigkeit erreicht haben.

§ 224. Damit ist der Name „Kernstaar" schon gerechtfertigt, denn es kann niemals die Linse ihrer ganzen Masse nach zu einem Staare der in Rede stehenden Art werden, indem es keine Periode im Leben gibt, in welcher die äussersten Schichten sich nicht in Höherbildung befänden und sich nicht durch Ansatz neuer und neuer Formelemente continuirlich verjüngten.

Ich wähle diese Bezeichnung um so lieber, als der von der Consistenz hergenommene, seit kurzem gebräuchlich gewordene „Phacosclerom" insofern minder treffend erscheint, als gerade die härtesten, dichtesten Staare,

die knochigen und verkalkten Cataracten, das Endresultat des ganz differenten, den oberflächlichen, saftreichen Krystallschichten eigenthümlichen Staarprocesses sind, und daher von dem Kernstaare strenge geschieden werden müssen, statt, wie es in allen Lehrbüchern der alten Schule geschieht, beide unter Einen Begriff zu vereinigen.

Es ist der Kernstaar das, was die alte Schule den „eigentlichen Linsenstaar“ nannte. Es liegt dieser Bezeichnung die falsche Ansicht zu Grunde, nach welcher die cataractösen Texturabweichungen der äusseren, saftreichen Linsenschichten für materielle Veränderungen der Kapsel und des fiktiven Morgagnischen Humors galten.

§ 225. Es tritt der Kernstaar der Regel nach isolirt, in reiner Form auf. Das Verständniss der äusseren Zeichen, durch welche er sich dem Auge des Beobachters kund gibt, ist nicht möglich ohne klare Einsicht in die anatomischen Charaktere, daher ich diese vorausschicke.

§ 226. Der Krystallkörper lässt sich, wenn der Kernstaar zu höheren Graden der Entwickelung gediehen ist, immer sehr leicht und in vollkommen unverletztem Zustande aus seinen normalen Verbindungen lösen. Es ist der Zusammenhang der hinteren Kapsel mit dem glashäutigen Ueberzuge der tellerförmigen Grube gelockert, es bedarf nur der Trennung des Strahlenblättchens, um die Linse, in dem völlig geschlossenen Kapselsacke eingehüllt, hervorheben zu können.

Es erscheint der Krystallkörper unter solchen Verhältnissen der Regel nach von normalen Dimensionen, nur selten lässt sich schon mit freiem Auge eine Achsenverkürzung und Verflachung der Convexitäten mit davon abhängiger Faltung der Kapsel wahrnehmen.

Es ist die hintere Kapsel minder zart, als im normalen Zustande, sie verträgt einen bedeutenden Druck ohne zu bersten. Es scheint, als ob ihre Dicke im Vergleiche zur Norm um Einiges vermehrt werde.

Uebrigens ist die Durchsichtigkeit beider Kapselhälften beim reinen Kernstaar jederzeit eine vollständige und selbst das Epithel der vorderen Kapselhälfte zeigt nicht eine Spur von normwidrigem Verhalten.

§ 227. Die innere Oberfläche des Kapselsackes steht in unmittelbarer Berührung mit einer mehr weniger dicken Schichte vollkommen durchsichtiger Linsensubstanz. Es besteht dieselbe in ihren äussersten Lagen aus jüngeren und älteren gekernten Linsenzellen, welche, durch strukturlose, halb weiche Zwischensubstanz unter einander vereinigt, zu einer Schale verbunden werden. Unter dieser Schale finden sich die Uebergangsformen zur Faser und entwickelte Fasern mit auflagernden Kernen, endlich ausgebildete Faserlagen, die nur mehr in der Gegend der Fasercurvenscheitel embryonale Linsenelemente zwischengeschoben enthalten. In allen diesen Theilen der Linsenperipherie ist nicht das geringste Zeichen einer Abweichung von der Norm zu entdecken, sie entsprechen in jeder Beziehung vollkommen der Normalität. Ihre Weichheit macht, dass sie sehr leicht mit einem Tuche abgewischt oder mit dem Messer abgeblättert werden können, und es kommt sodann der nakte Kern zum Vorschein.

§ 228. Dieser ist immer bedeutend verflacht, seine Farbe variirt

von dem Dunkelbernsteingelben durch alle Nuancen des Saftbraunen, Rothbraunen und Purpurbraunen bis zu dem Schwarzbraunen und Tintenschwarzen; im durchscheinenden Lichte von dem Lichtsaftbraunen durch das Rostrothe bis zum schönsten Purpur. Es ist der Kern ausserordentlich trocken, es lässt sich eine Blattlage nach der anderen leicht ablösen, und jede derselben erscheint durchsichtig mit einem Stiche ins Gelbliche und Röthliche. Es lässt sich der Kern leicht zerbrechen und dann repräsentirt sich die Bruchfläche dem freien Auge deutlich blätterig, mit der Loupe aber sieht man die Ränder der einzelnen Blätter fransenartig gespalten, die Bruchfläche erscheint feinzottig.

§ 229. Bei der mikroskopischen Untersuchung des Kernes findet man keine Spur der embryonalen Elemente in den Fasercurvenscheiteln, selbst nicht in jenen der oberflächlichsten Kernlagen.

Die Fasern der äussersten Kernlagen erscheinen dunkler begrenzt als in der Norm, ihre Ränder sind deutlich feinzackig, und die Zacken greifen genau in einander, ohne alle zwischengeschobene Intercalarsubstanz. Die Fasern haben einen Stich ins Gelbliche, sind durchsichtig, doch erscheint ihre Oberfläche wie mit Staub überzogen, mit unzähligen, lichten, feinen Punkten besetzt.

Tiefer in den Kern eindringend, stösst man häufig auf Schichten, in denen die Fasern zu homogenen, gelblichen, durchscheinenden Platten verschmolzen sind, welche Platten an ihren rauhen, sich gewöhnlich unter fast rechtem Winkel schneidenden Rändern das Licht so ungemein stark brechen, dass sie das Ansehen einer vergilbten Glashaut von beträchtlicher Dicke gewinnen. Diese strukturlosen Platten sind an der Oberfläche kaum etwas matt, es lassen sich bei 300maliger Linearvergrösserung noch keine Punkte wahrnehmen. Häufig liegen mehre strukturlose Platten auf einander, und man sieht den Rand solcher Objekte dann blätterig.

Gewöhnlich sind diese Platten nicht durchwegs vollkommen homogen, im Gegentheile, es finden sich Stellen, an welchen sich durch eine höchst zarte, parallele, in Abständen von der Breite der Linsenfasern ziehende Streifung die Verschmelzung ursprünglich isolirter Fibrillen deutlich nachweisen lässt. Es sind dieses Uebergänge von der faserigen Textur der Linsenschichten zur Homogeneität des Gefüges. Doch treten auch, und zwar ungleich häufiger, Platten in die Wahrnehmung, in welchen sich die Faserung nicht anders deuten lässt, denn als Ausdruck eines weiteren Schrittes von der Verschmelzung zum abermaligen Zerfallen in die ursprünglichen Elemente, denn je deutlicher die Faserung an einzelnen Stellen strukturloser Platten wird, desto evidenter stellt sich die Aehnlichkeit der wieder getrennten Fibern mit jenen heraus, welche constant den innersten Kern des Kernstaares constituiren. Es werden nämlich die Fasern um so schmäler, je deutlicher sie aus den homogenen Platten hervortreten, und sie treten um so deutlicher hervor, ihre Contouren sind um so schärfer, je näher dem Centrum der Linse eine Schichte der homogen gewordenen Platten gelegen war. Wo die Faserung kaum kenntlich ist wegen der Schwäche des die Faserränder andeutenden Schattens, dort erscheinen die Fibren durchwegs von $0'''.0055 - 0'''.0074$ Breite. Wo sie bereits ganz scharf, durch halb dunkle, etwas zackige, und höchst feine Streifen abgegrenzt sind, dort messen sie im Querdurchmesser kaum mehr als $0'''.0046 - 0'''.005$. Immer ist an

solchen Parthien die Trennung der Fasern nur streckenweise, es verlieren sich die, die Fasern abmarkenden Schattenstreifen plötzlich, faserige Parthien grenzen nach allen Richtungen an noch ganz homogene. An jenen Stellen, an welchen die Ränder der Fasern durch grössere Dunkelheit noch deutlicher hervortreten, zeigen sich auf der Oberfläche der Fibren halb dunkle, höchst feine Punkte und die Breite der Fasern schwindet auf $0'''.0037 - 0'''.0046$. In den Parthien hingegen, an welchen die Fasern bereits durch ganz dunkle, fast schwarze, breite, rauhe Streifen abgegrenzt sind, dort erreichen die erstern niemals mehr, denn $0'''.0018 - 0'''.0027$. An solchen Stellen zeigen sich die auf den Faserzug senkrechten Ränder der Platten ganz gewöhnlich treppenförmig, mit Stufen von der Breite einer oder mehrerer Fasern, häufig erscheinen diese Ränder schon in einzelne Fasern gespalten. Die Ränder der Fasern sind sehr rauh, wie befressen, und die Oberfläche der Fasern mit ganz dunklen, fast schwarzen Punkten in Unzahl besetzt, kurz, nur der gegenseitige Zusammenhang unterscheidet diese Fasern von jenen, welche constant den innersten Kern constituiren.

Gegenseitige Isolation der Linsenfasern in den innersten Kernschichten des Krystallkörpers ist ein Hauptcharakteristicum der Kernstaare. Es ist damit nicht gesagt, dass die einzelnen Fasern im staarigen Kerne aus ihrer gegenseitigen Lage treten, der Mangel einer Zwischensubstanz hindert solche Verschiebungen, die cataractösen Fasern liegen im Centrum des Kernstaares in derselben Ordnung schichtenweise neben und auf einander, wie in dem normalen Zustande, in den mikroskopischen Präparaten nur spalten sich die einzelnen Lagen in ihre faserigen Bestandtheile der ganzen Länge des Objektes nach.

Die einzelnen, gelblichen Fasern erscheinen ungemein trocken und im hohen Grade bröcklich, sie zerspringen bei Verschiebung des Deckglases häufig in mehrere Stücke. Sie sind im Vergleiche zur Norm bedeutend verschmälert, ihre sechseckige Form ist untergegangen, die Seitenkanten sind zu einem dicken, sehr dunklen Rande geworden, der im hohen Grade rauh, wie befressen aussieht. Man glaubt, es seien die Ränder mit einer Unzahl kleiner, schwarzer, zu unregelmässigen Grümchen verschmolzenen Punkten besetzt, welche über das Niveau des Randes hervorragen, sodass diese Grumen als Auflagerungen imponiren könnten. Bei genauer Betrachtung findet man jedoch, dass die schwarzen Punkte nichts als Folgen der starken Lichtbrechung an den Oberflächen kleiner Substanzlücken in dem Rande der Fasern selbst seien, man findet, dass der Rand der Linsenfasern voll einspringender Grübchen sei, deren jedes wieder aus einer Zahl secundärer Loculamente besteht, an deren Wänden das Licht stark abgelenkt wird, denn durch Bewegungen der Blende und des Spiegels erscheint bald diese, bald jene rauhe Wand der einzelnen Gruben dunkel, während die anderen erleuchtet werden. — Die Oberfläche der cataractösen Kernfasern repräsentirt sich entsprechend dem Grade der Rauhigkeit der Ränder mit einer Unzahl ganz schwarzer Punkte besetzt, welche von durchscheinender, gelblicher Linsensubstanz getrennt sind. Bei Drehungen der Fasern, wenn dieselben auf den Rand zu stehen kommen, erweisen sich diese Punkte ebenfalls als Grübchen, als blinde Löchelchen in der Substanz der Faser, als Lücken, deren unregelmässig körnige Ränder etwas hervorspringen und deren Wände, so wie in jenen des Faserrandes, durch

secundäre Grübchen uneben erscheinen. Es gibt der Complex dieser Grübchen und ihrer aufgeworfenen Ränder den cataractösen Fasern ein Aussehen, welches unwillkürlich an jenes eines im hohen Grade dürren und wurmstichigen Baumastes erinnert.

§ 230. Es sind diese Grübchen in der Fasersubstanz der innersten Schichten ausgebildeter Kernstaare im hohen Grade charakteristisch, sie fehlen niemals, jeder nur einigermaassen geübte Mikroskopiker wird sie finden.

Sie fordern nothwendig zu der Frage auf, was in diesen Lücken enthalten sei, denn wären sie leer, so müsste wegen des damit gegebenen hohen Grades optischer Ungleichartigkeit der Kernstaar vollkommen trüb, opak erscheinen, was der Fall nicht ist. Die Diaphanität solcher Cataracten spricht auch absolut gegen die Annahme von Gasen und Flüssigkeiten als Ausfüllungsmaterie der Grübchen. Da nun eine solide Zwischenmasse zwischen den cataractösen Fasern laut des mikroskopischen Befundes auch nicht existirt, können die Substanzlücken der Fasern, so lange diese bei unverletztem Zustande des Kernes aneinander liegen, nicht existiren, es müssen die Rauhigkeiten der Fasern in die Grübchen der an- und aufliegenden Fibren passen, der Kernstaar muss die rauh gewordenen Fasern in so enger gegenseitiger Verbindung enthalten, wie es die aneinander geschweissten Drähte in einem damascirten Flintenlaufe sind. Gleich wie in diesen die Zacken und Vertiefungen an der Oberfläche der einzelnen Drähte so innig in einander greifen, dass an einem Durchschnitte jede Faserung verschwindet, und nur durch künstliche Mittel die ursprüngliche Zusammensetzung aus Drähten ersichtlich gemacht werden kann: ebenso müssen die Linsenfasern im Kernstaare mit ihren Peripherien unter einander verbacken, verschmolzen sein.

Dass eine derartige Verschmelzung der Fasern möglich sei, kann bei dem faktischen Bestande ganz homogener Platten, welche durch ihre Spaltbarkeit die ursprüngliche Zusammensetzung aus Linsenfibern beurkunden, nicht mehr bezweifelt werden, es ist im Kernstaare eine theilweise Verschmelzung von Faserschichten gegeben. Es frägt sich dabei nur, wie kommt diese innige Verschmelzung zu Stande? Wie entstehen in den verschmolzenen Faserlagen die Rauhigkeiten an den Rändern und Oberflächen der einzelnen Fasern? Wie kommt es, dass diese Rauhigkeiten der einander berührenden Fasern gerade so zusammenpassen, dass dadurch keine Zwischenräume gesetzt werden und wie erklärt sich bei so innigem Zusammenhalte die ungemeine Spaltbarkeit der tiefsten Schichten im Kernstaare?

Es sind dieses Fragen, mit deren Erledigung auch der ganze Kernstaarprocess am Tage liegen muss. Eine genaue Betrachtung der physicalischen Eigenschaften der einzelnen Kernstaarschichten liefert die nöthigen Prämissen, die Schlussfolgerungen daraus ergeben sich von selbst.

§ 231. Bei der anatomischen Untersuchung von aussen nach innen vorschreitend, findet man die ersten Zeichen einer Alteration in den äussersten Kernlagen, dort, wo die embryonalen Elemente in den Fasercurvenscheiteln verschwinden. Es erscheinen hier die Oberflächen der Fasern fein staubig, sie zeigen deutlich das Vorhandensein zweier, das Licht in verschiedenem Grade brechender, verschieden dichter und von einander getrennter Substanzen.

Zugleich werden die Faserränder dunkler und offenbaren sohin eine Steigerung des Brechungsverhältnisses in der, die Punkte umgebenden Hauptmasse der Fasern.

Der zackige Verlauf der Faserränder bei gleichzeitiger Verschmälerung der Faserbreite lässt keinen Zweifel darüber, dass der Verdichtung nicht eine vermehrte Aufnahme fester Bestandtheile, sondern nur eine Verminderung des Feuchtigkeitsgehaltes zu Grunde liege, und dass sofort jene feine, staubähnliche Punktirung der Fasern eben nur der Ausdruck der vorläufigen Scheidung der minder dichten Substanzen aus dem Faserkörper sein könne.

Es bestätigt sich diese Behauptung durch den Umstand, dass in den tiefer gelegenen homogenen Platten die Punktirung wieder verschwindet, zugleich aber durch die sehr grosse Dunkelheit der Plattenränder und den starken Glanz der Plattenoberflächen eine relativ sehr bedeutende Dichtigkeitsvermehrung und davon abhängige Erhöhung des Brechungsverhältnisses angedeutet wird.

Es verschwinden sonach die Punkte mit zunehmender Dichtigkeit, d. h. mit weiterer Abgabe flüssiger Bestandtheile, beide Phänomene stehen in Abhängigkeitsverhältniss, und dieses um so gewisser, als sich am Experimentirtische durch einfache Wasserentziehung dieselben Erscheinungen hervorbringen lassen. Künstliche Austrocknungen von Krystallkörpern haben immer das Auftreten von homogenen Platten zur Folge, welche Platten in Allem und Jedem mit denen des Kernstaares übereinkommen.

Es ist also höchst wahrscheinlich, dass auch die Verschmelzung der Fasern im Kernstaare das Resultat der bis zu einem gewissen Grade gediehenen Vertrocknung der Linsenfasern seien.

Ich sage: bis zu einem gewissen Grade, denn Alles spricht dafür, dass die Spaltbarkeit der innerhalb der homogenen Linsenschichten gelegenen Faserlagen eben nur die Folge einer weiteren Abgabe von Feuchtigkeiten sei, welche letztere in den homogenen Platten noch chemisch gebunden bestehen. In dem Maasse nämlich, als die homogenen Platten spaltbar werden, zerbröckeln sie auch leichter, in eben dem Maasse werden die Ränder der wieder hervortretenden Fasern dunkler, die Breite der Fasern nimmt ab und die Rauhigkeit der Ränder und Oberflächen wächst. Mit der grösseren Spaltbarkeit der homogenen Platten gehen also Erscheinungen Hand in Hand, welche eine Dichtigkeitszunahme nicht verkennen lassen, eine Dichtigkeitszunahme, welche aber wieder laut der Verschmäleruug der Fasern nur auf Verminderung des Feuchtigkeitsgehaltes geschoben werden kann, nicht auf Aufnahme von soliden Bestandtheilen, sohin einer Schrumpfung der Faserlagen äquivalent ist.

Wenn aber der Kernstaarprocess einer Schrumpfung der tieferen Faserlagen der Linse gleich zu halten ist, so ist die Entwickelung der Rauhigkeiten an den Rändern und Flächen der Fibern etwas ganz Erklärliches und da die Schrumpfung unter einem bedeutenden Drucke von aussen stattfindet, bei mangelnder Zufuhr neuer Elemente, ist auch leicht einzusehen, dass die schrumpfenden Fasern unter allen Verhältnissen genau auf einander passen müssen, somit durch die Schrumpfung die optische Gleichartigkeit nicht ganz aufgehoben werden könne.

§ 232. Der Kernstaarprocess charakterisirt sich demnach durch normwidrige Dichtigkeitszunahme in den mittleren

Linsenschichten, welche Dichtigkeitszunahme nicht Folge vermehrter Stoffanziehung, sondern vielmehr normwidriger Verminderung des Feuchtigkeitsgehaltes ist, und bis zu einem gewissen Grade den Zusammenhang der einzelnen Fasern verstärkt, von hier an aber mehr und mehr lockert.

Es kann sofort der Kernstaarprocess nicht sowohl als eine potenzirte Entwickelung von Linsenfasern angesehen werden, er ist ein wahrer Atrophisirungsprocess, eine Involution im eigentlichsten Wortsinne, aber eine Involution, welche ihrem Processe nach nur mit jener der Horngebilde übereinkommt, am wenigsten jedoch mit der Verknöcherung von Knorpeln verglichen werden kann, da diese eine erhöhte Lebensthätigkeit, Vascularisation des gefässarmen Knorpels voraussetzt und wesentlich in der gesteigerten Aufnahme von Stoffelementen begründet ist.

Es ist demnach ganz falsch, den Kernstaarprocess als ein unbegrenztes Vorwärtsschreiten der Linsenfasern auf dem Wege ihrer physiologischen Entwickelung zu bezeichnen, es ist falsch, denselben als einen physiologischen Vorgang zu proklamiren, er ist ein rückgängiger, krankhafter Process, dessen Eintreten durch gar nichts in dem normalen Evolutionsprocesse des Organismus begründet wird; wofür schon der Umstand spricht, dass die Geschichte Beispiele von gutem Gesichtsvermögen bei 100jährigen Greisen kennt.

Es ist wahr, die Entwickelung des Kernstaares setzt einen gewissen Grad von Ausbildung in den Linsenfasern voraus, der nur dem höheren Alter eigenthümlich ist, allein der Kernstaarprocess stellt gerade das Gegentheil dieses Entwickelungsgrades dar; während im letzteren die Dichtigkeitszunahme die Folge vermehrter Stoffanziehung ist, erscheint im ersteren die Verdichtung als Wirkung von überwiegender Stoffabgabe. Der physiologische Verdichtungsprocess geht nur bis zu einem gewissen Punkte, auf diesem angelangt, steht der en- und exosmotische Strom im Gleichgewichte und bleibt es, bis krankhafte Ursachen das Gleichgewicht stören, die Exosmose vorschlagen machen und das Resultat dessen ist eben der Kernstaar.

§ 233. Ich sagte, der Kernstaar setze als Bedingung seiner Entwickelung einen gewissen Grad von Ausbildung in den Linsenfasern voraus, einen Grad von Ausbildung, der nur dem höheren Alter eigenthümlich sei. Warum?

Man denke sich weiche, saftreiche Linsenschichten, wie sie im jugendlichen Alter den Krystall seiner ganzen Dicke nach constituiren, im Greisenalter jedoch auf die Oberfläche der Linse beschränkt sind, Linsenschichten, welche laut den chemischen Analysen mehr als zwei Drittheile ihres Gewichtes Wasser enthalten. Es sollen diese Linsenfasern nun durch irgend eine Veranlassung zur Differenzirung ihrer flüssigen und festen Bestandtheile gezwungen werden. Es bedarf keines Beweises, dass unter solchen Verhältnissen die optische Gleichartigkeit selbst der kleinsten Theile einer Faser aufgehoben, die Linsenfasern sohin durch und durch trüb, opak werden müssen, während in den oberflächlichen Kernstaarfasern nur einzelne trübere Punkte auftreten können. Es sollen nun die trüb gewordenen, weichen Linsenschichten ihren Feuchtigkeitsgehalt, d. i. mehr als zwei Drittheile ihrer Wassertheilchen abgeben. Es ist dieses ohne sehr bedeutende Verschiebung der übrig bleibenden, soliden Elemente nicht möglich, und da die Form eines Dinges eben nur der

Ausdruck ist für die gegenseitige Aneinanderreihung der Molekule, so muss mit der Abgabe der flüssigen Bestandtheile in weichen Linsenschichten auch die specifische Form untergehen.

Es sind dieses Schlüsse, welche durch das Experiment ihre volle Bestätigung finden. Wo immer durch Wärme oder andere chemische Agentien oberflächlichen Linsenschichten Feuchtigkeit entzogen wird, trüben sie sich zuerst, und zerfallen endlich in Massen, in welchen sich die ursprünglichen Formelemente nicht mehr nachweisen lassen, während dichte Kernschichten, indem sie nur wenig durch den Vertrocknungsprocess an Volum verlieren, ihre Diaphanität und eigenthümliche Form niemals gänzlich aufgeben.

§ 234. Wenn daher auch die ätiologischen Momente des Kernstaares auf saftreiche Linsenschichten wirken, so können sie doch niemals einen Kernstaar bedingen. Die Erfahrung gibt dafür die unwiderlegbarsten Beweise.

Es beschränkt sich nämlich der Staarprocess in dem Krystallkörper der Greise häufig nicht blos auf die bereits dicht gewordenen Kernlagen, auch die oberflächlichsten Linsenschichten werden cataractös. Diese letzteren erscheinen dann immer als ein vollkommen opaker, anfänglich formloser Brei. Zwischen diesem oberflächlichen Staarmagma und dem Kernstaare finden sich aber Schichten, welche in Bezug auf ihre physikalischen Eigenschaften die Mitte halten zwischen dem Phacosclerome und den malacischen Lagen, sohin klar herausstellen, dass der Kernstaar und der Graustaar der oberflächlichsten Schichten dem Wesen nach Eins sind, und ihre höchst verschiedene äussere Erscheinung nur bedingt sei in dem differenten Gehalte der äusseren und inneren Faserlagen an soliden Elementen.

§ 235. Aus dem Vorausgeschickten erklärt sich also von selbst, warum der Kernstaar ein Attribut des höheren Alters sei. Es ergibt sich daraus, dass das Terrain des Kernstaares ein um so grösseres werde, je mehr Linsenschichten bereits zu den höchstmöglichsten Entwickelungsgraden gediehen sind, es ergibt sich, dass Kernstaare im Allgemeinen desto grössere Volumina erreichen können, je älter das Individuum ist, dass diese Regel aber ihre Ausnahmen durch den Umstand finde, dass die Evolution der Linsenfaserschichten nicht immer proportional zur Höhe des Lebensalters vorschreitet, im Gegentheile je nach der Individualität bei gleich hohem Alter bald eine grössere, bald eine kleinere Anzahl von Linsenschichten auf dem, zum Kernstaarprocesse erforderlichen Grad der Entwickelung angelangt ist, complete Staare alter Leute also sclerosirte und malacische Parthien in sehr differenten Massenverhältnissen enthalten können.

§ 236. Es leuchtet nun ein, dass das höhere Alter wohl die Bedingungen zur Entwickelung des Kernstaarprocesses setze, dass es aber an und für sich als das den Process Bedingende nicht angesehen werden könne, denn sonst müsste sich im hohen Alter constant der Graustaar entwickeln, während der letztere doch sicherlich immer nur eine seltene Erscheinung ist, selbst in Individuen, welche an Marasmus senilis sterben. Es bedarf noch eines weiteren Faktors, um das Auftreten des Kernstaares im Greisenalter zu erklären.

Die Aetiologie des Kernstaares zu eruiren, ist sofort die Aufgabe.

§ 237. Beer [140] beklagt sich in den bittersten Ausdrücken über den geringen Culturzustand, auf welchem sich seiner Zeit das ätiologische Feld des Graustaares befand. Schädlichkeiten, sagt er, welche an und für sich allein den grauen Staar erzeugen können, wissen wir überhaupt bis jetzt fast gar keine anzugeben und auch von den Schädlichkeiten, die nur einen Causalmoment der Cataracta setzen, dürften uns die wenigsten bekannt sein.

Es ist seither nicht besser geworden. So prunkhaft auch in den Lehrbüchern einschlägige Theoreme als unverbrüchliche Wahrheiten und Ausflüsse geläuterter Erfahrung hingestellt werden, bei genauerer Betrachtung der Dinge erscheinen die meisten der, als Ursachen des Graustaares aufgestellten Momente als ganz unhaltbar, indem theils ihre Existenz nichtig ist, theils aber gegen ihre Einflussnahme auf die Graustaarbildung hundertfältige Gründe sprechen.

§ 238. Zu den ersten gehören nebst den siderisch-tellurischen Schädlichkeiten, von denen Niemand etwas weiss, die Verknöcherungen der Arteria centralis und der Vorderkapselgefässe.

Ich habe eine nicht unbedeutende Anzahl von Augäpfeln mit Cataracten untersucht, es ist mir jedoch gar niemals etwas aufgestossen, was eine solche Ansicht im mindesten bestätigte, und doch müsste das Mikroskop die Gefässwände und die ihnen auflagernden Knochenneubildungen nachweisen lassen.

Man mag die Unhaltbarkeit dieser Verknöcherungen eingesehen haben, und nahm daher seine Zuflucht zu einer Hypothese, deren Widerlegung schwieriger schien, indem man eine Erschütterung und Zerrung der Kapselgefässe für hinreichend erklärte, ja Walther bezeichnete sogar die geringere Zahl und den geringeren Durchmesser der Kapselgefässe in Augen mit blauer oder grauer Iris als die häufige Veranlassung zur Entwickelung des Graustaares.

Nach dem, was ich über die Ernährung der Linse gesagt habe, bedarf es keiner weiteren Worte, um die gänzliche Grundlosigkeit einer solchen Behauptung darzuthun. Ich will nur noch bemerken, dass das häufigere Vorkommen der Cataracta in Augen mit lichter Regenbogenhaut sich überhaupt aus der weit überwiegenden Zahl der letzteren in unseren Climaten erklärt, und dass, um eine geringere Disposition von dunklen Augen zum Graustaar nachzuweisen, vorerst das Verhältniss eruirt werden müsste, in welchem die Anzahl dunkler und lichter Regenbogenhäute zu einander steht, erst nach Erforschung dieser Proportionalzahl lässt sich das Procent für die Cataracta neben beiden Farbenvarietäten der Iris bestimmen.

§ 239. Die Momente, deren Einflussnahme auf die Erzeugung der Cataracta behauptet wird, jedoch sehr im Zweifel steht, sind höchst mannigfaltig.

§ 240. Vor Allem ist es dauernder Eindruck grellen Lichtes, welcher der Graustaarbildung beschuldigt wird.

Wäre dieses wahr, so müsste in den sandigen Wüsten Nordafrikas und in den Schneefeldern der kalten Zone die Cataracta sehr häufig sein, und doch ist sie nach dem glaubwürdigen Zeugnisse Furnari's [141] gerade da eine sehr seltene Erscheinung und wo sie vorkommt, Folge der ungemein verbreiteten Ophthalmien.

Dass höhere Lichtgrade kein ätiologisches Moment des Graustaares seien,

geht aber auch aus dem Umstande hervor, dass sie selbst in Combination mit langjähriger, bedeutender Anstrengung des Auges die Cataracta nicht erzeugen. Die statistischen Forschungen der Neuzeit weisen es mit Bestimmtheit nach, dass Beschäftigungen, welche eine stete, namhafte Intention des Gesichtsorganes bei greller Beleuchtung der Objekte erheischen, die Disposition zur Cataracta nicht erhöhen, denn während Bauern, Taglöhner u. s. w. absolut und relativ am häufigsten an Cataracta erkranken, sind Uhrmacher, Goldarbeiter, Gelehrte u. s. w. sehr selten staarblind gefunden worden [142].

§ 241. Eben so wenig hat die Behauptung für sich, dass die dauernde Einwirkung höherer Temperaturgrade auf das Auge als ätiologisches Moment der Cataracta zu gelten habe.

Es ist das procentarische Verhältniss von staarblinden Feuerarbeitern ein sehr geringes, und wo es höher erscheint, bei Schmieden und Schlossern, reducirt es sich ausserordentlich durch den Nachweis, dass bei diesen Handwerkern Traumen des Auges sehr häufig sind, die Cataracta nicht als Wirkung der Wärme, sondern vielmehr oft als Folge von Verletzungen des Bulbus auftritt [143].

Es ist übrigens bei der ausnehmend schlechten Wärmeleitungsfähigkeit der äusseren Bulbuswandungen die unmittelbare Einwirkung erhöhter Temperaturen auf den Krystallkörper nicht wohl denkbar, und dieses um so weniger, als in vielen bekannten Fällen von Anbrennung der äusseren Bulbuswand kein Staar resultirte, oder wenn er sich entwickelte, unter Verhältnissen auftrat, welche seine direkte Begründung in der Einwirkung grosser Hitzgrade nicht wohl wahrscheinlich machen, vielmehr der Ansicht sehr bedeutende Chancen bieten, der Staar sei nicht sowohl die Folge eines rein chemischen Vorganges gewesen, sondern vielmehr durch die Beeinträchtigung der Funktionsthätigkeiten in den Mutterorganen der Linse bedingt worden.

Es sprechen für die Richtigkeit dieser Meinung besonders die weiteren Metamorphosen der Staarmasse, welche die Annahme einer Ertödtung, wie sie das ausschliessliche Walten chemischer Gesetze nothwendig voraussetzt, ganz unmöglich machen.

Wenn sich also auch jene Fälle bestätigen sollten, in welchen auf die Einwirkung erhöhter Temperaturen ein Staar eingetreten sein soll [144], so ist damit die direkte Erzeugung von Cataracten durch Hitze nicht erwiesen, sie beweisen nur, dass dieses Moment jene Verhältnisse herbeiführen könne, welche überhaupt Staare begründen.

Es sind übrigens diese Fälle schon darum nicht geeignet, die stattgehabte Einwirkung hoher Hitzegrade auf den Krystall wahrscheinlich zu machen, als in denselben die Cornea im Zustande völliger Integrität fortbestanden hatte.

Die Schnelligkeit, mit der sich die Cataracta in derselben entwickelt hatte, beweist endlich auch nichts, da auch spontan auftretende Cataracten bisweilen urplötzlich oder doch in äusserst geringer Zeit zur Entwickelung kommen.

Wenn daher die oben erwähnten Beschäftigungen mit der Staarbildung in einiger Relation stehen, so mag es wohl mehr der continuirliche Reizzustand des Auges und sofort der Mutterorgane des Krystalles sein, welcher früher oder später den Anstoss zu dem cataractösen Processe gibt.

§ 242. Dasselbe gilt von der Einwirkung verschiedener chemisch wirksamer Flüssigkeiten, Dämpfen und in der Luft als Staub suspendirter ätzender Substanzen. Auch diese lassen sich wohl nur als mittelbare Ursachen des Staares, wenn überhaupt, annehmen. Eine direkte Erzeugung des Graustaares auf diesem Wege ist bisher noch nicht nachgewiesen worden. Wo auf die Einwirkung chemischer Agentien auf das Auge ein Staar folgte [145] ist durch die Nebenumstände die unmittelbare Begründung des Staares in einem chemischen Processe sehr unwahrscheinlich gemacht.

Uebrigens bestätigen sich die chemischen Stoffe, welche gewöhnlich als Ursachen von Staaren aufgeführt werden, und auch häufiger und längere Zeit auf den Bulbus einwirken können, laut statistischen Nachweisen nicht als solche, am wenigsten aber kann der am meisten verschrieene Kalkstaub auf unmittelbare Weise Cataracta hervorbringen, denn nach meinen Versuchen gehören schon ziemlich starke Lösungen von kohlensauren Alkalien und Erden dazu, um die Linsensubstanz selbst nach mehrtägiger Einwirkung zu trüben; gerade diese Lösungen, sowie Kochsalzsolutionen sind es, in welchen sich der Krystall am längsten erhält, ohne andere Alterationen zu erleiden, als die sind, welche nach ebenso langer Aufbewahrung in reinem Wasser ersichtlich werden.

§ 243. Was die Dyscrasien und Cachexien anbelangt, welche nach der Meinung der meisten Autoren die gewichtigste Rolle spielen in der Aetiologie der Cataracta, schliesse ich mich mit voller Beruhigung der gegentheiligen Ansicht Desmarres's [146] und Hasner's [147] an.

Nur eine besondere Form der Blutmischung, die Zuckerruhr, dürfte möglicherweise in einer Beziehung zum Graustaar stehen, doch behaupten manche Autoren, besonders Himly [148], dass Diabetes mellitus nur äusserst selten Cataracta erzeuge. Ich sah nur zweimal unter einer ziemlichen Anzahl von Diabetischen (mindestens zehn) den Graustaar.

Von den übrigen nachweisbaren Dyscrasien lässt sich aber mit positiver Gewissheit die Unfähigkeit, Cataracten zu erzeugen, darthun.

An Benedikts Behauptung, nach welcher Carcinome, wo sie immer sitzen, mit Cataracta verbunden seien, wird wohl kaum mehr Jemand Geschmack finden; ich untersuchte übrigens mehrere Carcinome des Augapfels und der übrigen Orbitalgebilde, bei denen die Linse in vollkommen normalem Zustande vorgefunden wurde.

Die Fabeln von unterdrückten Fussgeschwüren, Hämorrhoiden, Hautausschlägen u. dgl. glaubt kein Mensch mehr, ich übergehe sie.

Wohl aber bedarf es einer Erörterung, ob nicht die Gicht, Tuberkulose, Syphilis in causaler Verbindung stehe mit der Cataracterzeugung.

Es ist hier sehr wohl zu unterscheiden zwischen einem unmittelbaren Hervorgehen der Cataracta aus dyscrasischer Blutmischung und zwischen der Graustaarbildung als Folge einer, durch entzündliche Produkte, durch Localisationen der fehlerhaften Crase bedingten Nutritionsstörung des Krystallkörpers.

Die direkte Begründung der Cataracta in der dyscrasischen Blutmischung konnte wohl nur zu einer Zeit geglaubt werden, in welcher der Besuch der Leichenkammer als unnöthig galt, sonst hätte die Beobachtung

unzähliger Leichen, in welchen die genannten Crasen an den meisten Körpertheilen sich localisirt, die Linse aber im Zustande ursprünglicher Integrität gelassen hatten, eine solche Meinung schon längst als ganz unbegründet erkennen lassen müssen.

Anders aber ist es, wenn Syphilis, Tuberkulose, und vielleicht auch die Gicht unter entzündlichen Processen der bluthaltigen Organe des Augapfels specifische Produkte in der Bulbushöhle selbst ablagern und dadurch die Funktionstüchtigkeit dieser blutführenden Theile in Frage stellen konnten. Es liegen zahlreiche Befunde vor, in welchen sich die Cataractbildung mit grösster Wahrscheinlichkeit auf die Störung der Nutritionsverhältnisse des Krystallkörpers als Folge solcher Ablagerungen in seinen Umgebungen zurückführen lässt. Es erscheint somit hier der gegenseitige Zusammenhang zwischen Cataracta und fehlerhafter Crase als ein sehr enger.

Bei genauerer Betrachtung ergibt sich jedoch sogleich, dass dieser nahe Bezug beider eben nur ein scheinbarer sei, denn es entwickelt sich Cataracta oft nur an jenen Stellen, an welchen wegen Auflagerungen der krankhaften Produkte auf die Kapsel der die Linsenernährung bedingende en- und exosmotische Strom unterbrochen wird, was auch bei Entzündungsprodukten der reinsten Form geschieht; und wo die genannten Dyscrasien durch ihre Localisationen im Auge den genannten Strom zu unterbrechen nicht vermögen, entsteht Cataracta trotz massenhafter Ablagerungen immer erst dann, wenn sich bereits im ganzen Bulbus die auffälligsten Zeichen gestörter Ernährung, beginnenden Schwundes, zu erkennen geben; es besteht die Linse trotz reichlicher Produkte einer syphilitischen Iritis, trotz copiöser tuberkuloser Ausschwitzungen lange Zeit in voller Durchsichtigkeit, und auch das Glaucom combinirt sich häufig sehr spät mit Cataracta, vorausgesetzt, dass in Folge dieser Processe die Kapsel nicht wegen Auflagerungen auf ihre äussere Fläche impermeabel geworden ist.

Also selbst in diesen Fällen erscheint nicht die Dyscrasie als das, was an und für sich die Cataracta bedingt, es stehen beide in sehr entferntem Zusammenhange und zwar nur insofern, als die genannten Crasen Verhältnisse herbeiführen, wie sie auch durch Entzündungen der reinsten Form gesetzt werden.

§ 244. Eine besondere Erwähnung verdient noch die Behauptung der meisten Augenärzte, dass der Genuss geistiger Getränke die Cataracta, namentlich den Kernstaar, zu erzeugen vermöge.

Ich sah unter einer erklecklichen Anzahl von, mit Delirium tremens behafteten Individuen noch kein einziges staarblindes, übrigens finde ich in meinen Notizen unter 115 Cataractösen nur 4 Säufer bemerkt, die Statistik scheint demnach einem causalen Zusammenhange zwischen Graustaar und dem übermässigen Genusse geistiger Getränke nicht das Wort zu sprechen, die Zukunft wird es lehren.

§ 245. Das Ergebniss der bisher gepflogenen Erörterungen in Bezug auf Aetiologie der Cataracta ist also ein nahebei negatives.

Es lassen sich zur Zeit als ursächliche Momente der Cataracta nur in äusserst seltenen Fällen chemische und thermische Influenzen vermuthen.

Etwas häufiger kommen Graustaare als Folge von Traumen vor, es

mögen dieselben nun die Wirkung äusserer Gewalten, oder aber von Endozoen sein, welche sich in der Linse sesshaft machten.

Ferner sind Ursachen der Cataracta Auflagerungen auf die Kapsel und Schwund des Augapfels.

Mit einiger Wahrscheinlichkeit darf man hierzu noch Alterationen des fünften Nervenpaares rechnen, indem einige Fälle von Funktionsstörungen in diesem Gebilde bekannt sind, in welchen theils ohne entzündliche Processe, theils mittelbar durch diese oder ihre weiteren Folgen, durch Atrophie des Augapfels, der Graustaar zur Entwickelung kam [149].

§ 246. Es sind dieses ätiologische Momente, welche in jeder Lebensepoche auf das Auge und sofort auf den Krystallkörper wirken können, die äussere Form der Cataracta, des Resultates ihrer Wirksamkeit ist dem entsprechend eine verschiedene.

Abgesehen von den eigenthümlichen Staarformen, welche die etwaigen Auflagerungen auf die Kapsel als solche constituiren, gehen aus dem Staarprocesse innerhalb der Linsensubstanz theils ganz weiche Cataracten hervor, theils aber gemischte, d. h. Kernstaare, welche nach aussen von malacischen Linsenschichten umgeben sind; reine Kernstaare entwickeln sich jedoch nie, weil eben die Schädlichkeit entweder den Ernährungsakt in der gesammten Linse stört, oder aber vorzüglich die äusseren Linsenschichten betrifft, und erst mittelbar durch deren Alteration die Nutrition des Kernes beeinträchtigt.

Es kommt nämlich nach dem Vorhergehenden in Bezug auf die sich entwickelnde Form der Cataracta darauf an, in welchem Zustande die Kernschichten und die oberflächlichen Lagen der Linse sich befinden. Kernstaare können nur dort zu Stande kommen, wo die angeführten Schädlichkeiten auf Krystallkörper wirken, deren mittlere Schichten bereits auf der höchsten Stufe organischer Entwickelungsfähigkeit angelangt sind.

Wo solche Linsenlagen vorhanden sind, entwickelt sich aber der Regel nach der Kernstaarprocess, es ist ganz falsch, als Resultat der in Rede stehenden ätiologischen Momente ausschliesslich den weichen Graustaar zu proclamiren, zahlreiche anatomische Untersuchungen haben mich gelehrt, dass dort, wo vollständig entwickelte Kerne gegeben sind, auch gewöhnlich das Sclerom auftritt, und dass um so mehr Linsenschichten sclerosiren, je weiter eben die Evolution des Krystalles gediehen ist; sie haben mich gelehrt, dass es dabei ganz gleichgültig sei, was für eine Gelegenheitsursache der Staarbildung zu Grunde liegt, ob es eine Entzündung der bluthaltigen Organe mit Auflagerungen auf die Kapsel, ob es Nutritionsstörung im gesammten Bulbus ist, ob Dislocation des Krystallkörpers den Anstoss gibt oder aber ob Traumen die Veranlassung sind.

Bezüglich der Verletzungen des Krystallkörpers ist nur eine Ausnahme zu erwähnen, es kann sich der Kernstaar nicht entwickeln, wenn die mechanische Schädlichkeit eine mehrfache Zusammenhangstrennung des Krystallkörpers seiner ganzen Dicke nach und die Möglichkeit einer fortgesetzten Einwirkung des Kammerwassers auf die Wundflächen des Linsenkernes setzte; unter solchen Umständen sclerosirt trotz des Vorhandenseins des erforderlichen Entwickelungsgrades der Linsenkern nicht, er wird digerirt, aufgelockert und fällt der Resorbtion anheim. Doch davon am geeigneten Orte mehr.

§ 247. Es bedarf keines speciellen Nachweises, dass mit dem Gesagten die Aetiologie der Cataracta auch nicht im entferntesten erschöpft sei, denn es kommen täglich Fälle vor, in denen sich keines der angeführten ursächlichen Momente auch nur mit der geringsten Wahrscheinlichkeit als Veranlassung der Cataracta annehmen liesse. Die causalen Verhältnisse der meisten Fälle vom Graustaar sind ganz unbekannt, es fehlen selbst die Prämissen zu den leisesten Ahndungen.

Es liegen wohl Daten vor, welche die Erblichkeit der Cataracta in manchen Familien nachzuweisen scheinen, und statistische Zählungen haben herausgestellt, dass der Graustaar überhaupt und in Specie der Kernstaar bei dem männlichen Geschlechte häufiger sei, während unter gleichen Anzahlen von Graustaaren bei Weibern das Verhältniss des weichen Staares vorschlägt [150]; damit ist aber noch nichts in Bezug auf die Aetiologie erklärt, die Einsicht in das Bedingende der Cataracta fehlt ganz und gar.

§ 248. Es stellt sich sofort die Aufgabe, das Bild des Kernstaares im Auge zu zeichnen.

Um das Verständniss zu erleichtern, muss ich vorerst in das Gedächtniss zurückrufen, dass der Kernstaar wohl am häufigsten in seiner reinen Form zur Wahrnehmung komme, oft jedoch auch sich früher oder später combinire mit der staarigen Metamorphose der oberflächlichen Linsenschichten.

Ich muss noch hinzusetzen, dass sich öfters auch die letzteren zu einer Zeit trüben, in welcher der Kern wohl die Bedingungen zur Entwickelung des Kernstaares bietet, die Erscheinungen des Kernstaares aber noch nicht auffällig sind.

Im ersten Falle wird nachträglich der Kernstaar von den trüben malacischen Linsenschichten verdeckt, im letzteren entwickelt er sich innerhalb erweichter Linsenparthien, wird in beiden Fällen erst in der Leiche oder aber während der Operation erkennbar, seine äussere Erscheinungen fallen wegen der oberflächlicheren Lage der malacischen, undurchsichtigen Linsenparthien mit den Symptomen des weichen Staares zusammen, und finden sohin erst später ihren geeigneten Ort.

Dasselbe gilt, wenn der Kernstaar als Folge von Nutritionsstörungen des Krystallkörpers wegen Produktauflagerungen auf die Kapsel auftritt, auch hier kommt er bei Integrität der Augapfelwandungen nicht zur Wahrnehmung, indem constant die peripheren Linsenschichten getrübt sind, und sohin seine direkte Ansicht unmöglich machen, wenn auch Zwischenräume zwischen den der Kapsel aufgelagerten undurchsichtigen Massen die Durchsicht durch die Kapsel erlauben.

Die Symptomatologie des Kernstaares ist mithin nur für jene Fälle gegeben, in welchen der Kernstaar bei Integrität der oberflächlichen Linsenschichten besteht, in reiner Form auftritt, oder aber in Combination mit Krankheiten der übrigen Theile des Augapfels, welche den Zutritt der Lichtstrahlen zu dem staarigen Kerne gestatten, wie dieses bei dem Glaucome, dessen häufiger Begleiter der Kernstaar ist, vorkommt.

§ 249. Es setzt der Kernstaar eine vollständige Entwickelung der mittleren Linsenschichten voraus, diese müssen einen hohen Grad von Dichtigkeit

erlangt haben, wenn der Kernstaarprocess in ihnen Wurzel fassen soll. Mit der Dichtigkeit wächst aber das Brechungsverhältniss, und mit diesem die Intensität des reflectirten Lichtes. Es geht daher dem Kernstaare stets ein Stadium voraus, in welchem der Linsenkern sichtbar wird, ohne dass jedoch damit die Cataracta schon gegeben sei.

Fast ohne Ausnahme, bei allen alten Leuten, erscheint die Pupille minder schwarz, etwas matt, ihr Centrum ist graulich oder aber gelbgrau und die Trübung verwäscht sich allmälig gegen den Pupillenrand. Bei Betrachtung der Sehe von der Seite erscheint etwas hinter ihr ein trüblicher, mehr weniger grosser Bogen, eine Catacaustica des, von dem dichten Kerne reflectirten Lichtes. Es sind dieses die Zeichen, dass die Evolution der centralen Linsenschichten zu dem Grade gediehen ist, welchen der Kernstaar voraussetzt, doch ist noch keine Cataracta gegeben, nicht einmal der Beginn eines Graustaares, es sind rein physiologische Erscheinungen, die dem Alter der Regel nach zukommen, und gewöhnlich unverändert das ganze weitere Leben hindurch fortbestehen. Es bedarf noch eines weiteren Momentes, um den cataractösen Process einzuleiten.

§ 250. Der Kernstaar beginnt immer im Centrum der Linse, denn nur dieses bietet seiner Evolution die nöthigen Chancen. Er schreitet von dem Mittelpunkte gegen die Peripherie vor. Während sich mehr und mehr Linsenschichten cataractös involviren, steigt durch fortgesetzte Abgabe flüssiger Elemente die Dichtigkeit der centralen Lagen fort und fort, der Umfang des Kernstaares und die Dichtigkeit wachsen miteinander. Damit vergrössert sich aber die Intensität des reflectirten Lichtes und die perfecte Durchsichtigkeit nimmt ab, es färben sich die Linsenschichten gelblich, bei höheren Dichtigkeitsgraden selbst röthlich und bräunlich.

Ist daher der Anstoss zur Entwickelung eines Kernstaares gegeben, so erscheint eine der Kernoberfläche entsprechend convexe Trübung, welche um so näher der Pupillenebene gelegen ist, je weiter sich die Cataracta bereits ausgebildet hat, ohne jedoch jemals die Pupille selbst zu erreichen, denn die oberflächlichsten Linsenlagen gehen niemals den Kernstaarprocess ein, sie bleiben durchsichtig, verjüngen sich fortwährend durch Anbildung neuer Formelemente, und falls sie von dem Staarprocesse ergriffen werden, trüben sie sich vollständig, es sind nicht mehr die Erscheinungen des Kernstaares, sondern jene der sogenannten Phacomalacie gegeben.

Es ist die dem Kernstaare zukommende Trübung im Centrum am intensivesten, denn hier liegen die meisten cataractösen Linsenlagen und die dichtesten, am meisten Licht reflectirenden, übereinander. Die Trübung verwäscht sich gegen die Peripherie der Pupille, denn mit der Entfernung von der optischen Achse nimmt die Zahl der einander deckenden Linsenschalen und ihre Dichtigkeit ab.

§ 251. Bei minder hohen Entwickelungsgraden der Cataracta, d. h. wenn die Vertrocknung der tieferen Krystallschichten nicht sehr weit gediehen ist, die letzteren sofort nur einen Stich ins Gelbliche angenommen haben, und namentlich, wenn sich die Cataracta noch auf die innersten Kernlagen beschränkt, erscheint die Trübung graugelblich mit einem Stiche ins Bräunliche. Es ist die Diaphanität noch nicht vollständig aufgehoben, es projicirt

sich die Farbe der Cataracta auf dem Augengrunde. Ist dieser nicht schwarz, sondern farbig, so zeigt die Trübung auch Mischungsfarben.

Wenn die Netzhaut alterirt, getrübt ist, und sofort das schwarze Pigment der Choroidea graublau durchscheint, so ist wegen der gelblichen Farbe der Cataracta der Totaleindruck eine eigene Nuance des Grünen. Es ist dieses ein Phänomen, welches dem Glaucome den Namen gegeben und fälschlicher Weise die Aufstellung eines grünen Staares veranlasst hat. Es gibt keinen grünen Staar, und selbst im Glaucom ist die grünliche Farbe der Pupillentrübung eine vorübergehende Erscheinung, sie ist gebunden an jenes Krankheitsstadium, in welchem die Netzhaut noch der Choroidea anliegt, es verschwindet der grüne Teint der Cataracta, sobald die Retina durch Exsudatablagerungen von der Aderhaut abgehoben wird, es reflectirt dann der Staar wieder die ihm eigene gelbe Farbe, bis die oberflächlichen Linsenschichten in den Staarprocess einbezogen werden [151].

§ 252. Mit zunehmender Verdichtung verdunkeln die einzelnen Elemente des Kernes mehr und mehr, und weil zugleich die Dicke des Licht reflectirenden Kernstaares wächst, geht die lichte Ambrafarbe in tiefere Nuancen, in das Kastanienbraune und Saftbraune über. Bei fortgesetzter Wasserabgabe kommt es endlich dahin, dass die tieferen Linsenschichten braun und röthlich werden.

Vegetiren alsdann, wie es häufig geschieht, die oberflächlichen Linsenschichten im Zustande vollkommener Integrität weiter, ohne sich zu trüben, so zeigt sich die Cataracta als eine, hinter der Pupille gelegene, dunkelbraune bis schwarzbraune, convexe Fläche, welche bei gewissen Lagen des beobachtenden Auges in das Grünliche, Broncefarbene oder aber in das Dunkelpurpurne schimmert, höchst selten tintenschwarz erscheint.

Es sind diese Cataracten wegen der Dunkelheit ihrer Färbung für den minder Geübten schwer wahrzunehmen, doch ist ihre Diagnose durch den Umstand erleichtert, dass bei nur einigermaassen weiterer Pupille und schiefer Betrachtung alsogleich die eigenthümliche Farbe der Cataracta in Form eines saftbraunen, grünlichen oder rothen Bogens hinter der Pupille hervortritt. Es wird nämlich von dem, senkrecht auf den Staar auffallenden Lichte, weil es den Kern trifft, sehr viel verschluckt, das seitlich und auf mehr periphere Theile auffallende Licht trifft aber eine weit geringere Anzahl und minder dichte Schichten, es verliert sohin weniger an seiner Intensität, und die Farbe der Linsenelemente muss in der Catacaustica erscheinen.

Man hat diese dunkeln Staare mit dem Namen der schwarzgrauen, schwarzen und blutrothen Cataracta, Cataracta nigra et sanguinea belegt, und ist sehr geneigt, sie aus dem Eindringen von Hämatin oder aber gelösten Pigmente in die Substanz der Linse [152] zu erklären. Es gibt in der That schwarze und blutrothe Cataracten, welche durch Eindringen von Blutcoagulum in die Kapselhöhle und zwischen die in ihrer Continuität gestörten Linsenschichten zur Entwickelung kommen, und insofern den Namen Cataracta sanguinea rechtfertigen; es gibt auch Cataracten, in welchen dieses eingedrungene Blut bereits die Pigmentmetamorphose eingegangen ist, sofort die schwarze Farbe de facto auf Rechnung des Gehaltes an schwarzem Pigmente geschrieben werden muss, und es werden diese Fälle in dem Nach-

folgenden ihre Erörterung finden; doch unterscheiden sich diese letzteren, Hämatin und schwarzes Pigment führenden Staare in Allem und Jedem von den in Rede stehenden, beide müssen strenge von einander geschieden werden, da sie nichts als die Farbe gemeinsam haben.

Die oben beschriebenen Cataracten sind der Entstehung und Natur nach Kernstaare im eigentlichsten Wortsinne, es sind Kernstaare im Zustande der höchstmöglichsten Entwickelung, es concurriren keine der Linse fremdartigen Elemente bei ihrer Bildung, die Farbe ist einzig und allein Folge der hochgradigen Trockenheit der einzelnen Kernschichten und der Projektion ihres Bildes auf dem dunklen Augengrunde, daher erscheinen auch die dunkelsten Cataracten, sobald sie aus dem Auge genommen und gegen das Licht gehalten werden, nicht mehr schwarz, sondern braun oder purpurroth mit hellerem Rande. Dass keine fremde Elemente bei der Entwickelung des fraglichen Kernstaares concurriren, lehrt das Mikroskop, es zeigt in dem Kerne die strukturlosen Platten und ihre Uebergänge zu den tieferen Lagen leicht isolirbarer, im hohen Grade rauher und verflachter Linsenfasern ohne alle Spur einer Beimischung, es zeigt ferner die oberflächlichen Linsenschichten im Zustande völliger Integrität, perfecter Durchsichtigkeit und Farblosigkeit, oder aber, wenn die letzteren ebenfalls staarig metamorphosirt sind, trüb mit allen, dem weichen Staare zukommenden, charakteristischen Eigenschaften [153].

§ 253. Das Lichtzerstreuungsvermögen eines Körpers steht mit seiner Pellucidität im umgekehrten Verhältnisse, es leuchtet also von selbst ein, dass mit der Entwickelung des Kernstaares das von der hinteren Kapsel erzeugte, verkehrte Spiegelbild verschwinden müsse.

Man hat dieses Verschwinden des vorderen der beiden Linsenreflexbilder als ein wichtiges diagnostisches Kennzeichen des reinen Linsenstaares und namentlich der schwierig zu diagnosticirenden Cataracta nigra angegeben, mit Unrecht, denn das fragliche Reflexbild ist im normalen Zustande so schwach erleuchtet, dass seine Erkenntniss schwieriger, als jene einer noch so geringen Trübung ist und zweitens fehlt es schon bei grosser Dichtigkeit des Kernes in Fällen, in welchen der Staarprocess noch nicht begonnen hat.

Die Reflexionsbedingungen an der Vorderkapsel werden durch den Kernstaar, selbst wenn er mit Trübung der oberflächlichen Linsenschichten gepaart ist, nicht verändert, die Intensität des aufrechten Spiegelbildes der Kapsel muss daher jene des normalen Zustandes sein. Es ist jedoch leicht einzusehen, dass es wegen seiner geringen Lichtintensität schwierig zu erkennen sein wird, wenn es sich auf einem lichten Kernstaar oder einer weichen, oberflächlichen Cataracta projicirt. In der That hat man hier und da seinen Mangel für ein Kennzeichen des Linsenstaares erklärt. Seine Deutlichkeit wächst wegen der Contrastwirkung mit der Dunkelheit des Kernstaares, es erscheint wieder in der Cataracta sanguinea et nigra, wenn auch in geringerer Lichtstärke, als es in der Norm der Fall ist [154].

§ 254. Der Kernstaar ist die Folge eines Schrumpfungsprocesses, das Volum eines kernstaarigen Krystallkörpers kann daher, wie alle genaueren Untersuchungen bestätigen, das der Norm niemals übersteigen, im Falle einer Abweichung findet es sich stets verringert, und diese Anomalie äussert sich sodann durch Schwanken der, sofort ihrer Stütze beraubten Iris.

Man hat eine Vergrösserung der Linse im Kernstaarprocesse indess aus dem Umstande erschliessen zu können geglaubt, dass bei hochgradiger Entwickelung solcher Cataracten die letzteren in die Pupille vorgedrängt erschienen. Es ist aber diese Hervordrängung nur eine scheinbare, die Achse des Kammermeniskus ist um nichts verkürzt, es wird nur bei vorhandener, hochgradig entwickelter Cataracta der de norma in der Pupille gelegene Theil der Linse wegen seiner Trübung gesehen, während er im Zustande der Integrität und sofortigen Durchsichtigkeit nicht wahrgenommen und nach altem Brauche hinter der Sehe liegend gedacht wird. Da nur der Scheitel der vorderen Linsenconvexität in und vor dem Niveau der Pupillenebene steht, kann die Trübung nur bei sehr weit gediehenem Processe in der Sehe erscheinen, es muss die Trübung um so weiter hinter der Pupille liegen, je kleiner der Kernstaar ist.

§ 255. Indem die trübe Oberfläche des Kernstaares als Schirm wirkt, auf welchem sich der von der Iris geworfene Schatten projicirt, während dieser Schatten bei vollkommen durchsichtiger Linse in dem dunklen Augengrunde verschwindet, ist das Vorhandensein eines Schlagschattens ein ganz brauchbares Merkmal der in Rede stehenden Form des Graustaares.

Es muss dieser Schatten um so breiter sein, je grösser der Abstand der Projectionsebene von der schattenwerfenden Iris, das heisst, je kleiner der Kernstaar ist, und umgekehrt muss die Breite des circulären Schattens mit der Vergrösserung des Scleroms abnehmen, doch verschwinden kann er bei dem reinen Kernstaare wegen des Bestandes durchsichtiger Linsenschichten niemals vollständig, es wäre denn, dass die Cataracta selbst so dunkel wird, dass er von seiner Projektionsfläche nicht mehr absticht, und dieses ist bei der Cataracta sanguinea et nigra der Fall.

§ 256. Der Kernstaar zerstreut und absorbirt um so mehr von dem ihn treffenden Lichte, je weiter seine Entwickelung gediehen, d. h. je dichter seine Substanz und je grösser sein Volumen ist. Es muss daher der scheinbare Glanz der Netzhautbilder und ihre Wahrnehmbarkeit im Verhältnisse zu dem Evolutionsgrade des Kernstaares, ferner zur jeweiligen Enge der Pupille und zu der Schwäche des wirklichen Glanzes der Lichtquelle abnehmen.

Es ist aber die Zerstreuung und Absorbtion des Lichtes im Grunde nichts, als eine fortgesetzte Erzeugung von secundären, tertiären u. s. w. Kugelwellen, deren Intensität im geraden Verhältnisse zur Intensität der primären Wellen und im verkehrten Verhältnisse zur Höhe der Wellenordnung wächst. Es wird durch den Kernstaar also die Deutlichkeit der Netzhautbilder noch in soferne gestört werden, als von demselben, als von einem leuchtenden Körper, Kugelwellen ausgehen, welche, die Netzhaut treffend, sich mit den Lichtstrahlen äusserer Objekte mischen. Es kann diese Beeinträchtigung des deutlichen Sehens aber keine sehr bedeutende sein, denn die von dem Kernstaar ausgehenden, secundären Lichtwellen erleiden wegen des Mangels einer Trennungsfläche an den mittleren Linsenschichten noch keine Brechung, sie werden erst an den hintersten Linsenschichten und bei ihrem Uebertritte in den Glaskörper abgelenkt, und diese Ablenkung beträgt wegen der Kleinheit der Differenz zwischen den betreffenden Brechungsexponenten ein Minimum, es müssen sofort die Sectoren der secundären Kugelwellen in fast unveränderter Form

zur Netzhaut gelangen, es kann sich kein Bild des Kernstaares auf der Netzhaut projiciren, es muss die Retina von dem, in dem Krystallkörper zerstreuten Lichte gleichmässig erleuchtet werden. Daher sehen die mit Kernstaar Behafteten Alles in einem weiss-grauen oder grau-gelblichen Nebel, und ist die Cataracta auffällig gefärbt, so erscheint das ganze Sehfeld in der dem Staare eigenthümlichen Farbe, also gelblich oder röthlich [155].

Unter solchen Umständen muss aber ceteris paribus die Störung des Sehvermögens eine um so geringere werden, je grösser der Contrast zwischen der Intensität des von dem Kernstaare zur Netzhaut gelangenden Lichtes und dem scheinbaren Glanze der Netzhautbilder ist, d. h. es müssen die Objecte um so deutlicher gesehen werden, je intensiver ihre Beleuchtung und je geringer gleichzeitig das diffuse, auf das Auge treffende Licht ist, und dieses um so mehr, als mit der Beschattung des Auges auch der Durchmesser der Pupille wächst. Daher sehen mit Kernstaar behaftete Individuen in der Dunkelheit und bei Beschattung der Augen mit gefärbten Gläsern und Schirmen deutlicher.

Der Contrast müsste auch bei greller Beleuchtung des ganzen Gesichtsfeldes und sofort auch der Cataracta sehr dunkle Objekte hervorstechen machen, und ihre Wahrnehmung erleichtern, doch wird mit der Helligkeit des Gesichtsfeldes die Pupille verengert, und es nimmt sofort nicht nur die Intensität der secundären Kugelwellen, sondern auch die Intensität des von dem Objecte reflectirten und auf direktem Wege zur Netzhaut gelangenden Lichtes ab, das Sehvermögen der Kernstaarblinden nimmt unter allen Umständen ab, wenn die Intensität des diffusen, das Auge treffenden Lichtes wächst.

§ 256. Der Kernstaar ist diaphan, und dieses um so mehr, je geringer der Grad seiner Entwickelung ist. Gelangt daher ein von einem äusseren Objekte ausgehender Lichtkegel, nachdem in der Cornea die ihn constituirenden Lichtstrahlen convergent gemacht worden sind, zur kernstaarigen Linse, so geht ein Theil des Lichtes durch die Cataracta durch, und wird hier nach den allgemeinen optischen Gesetzen gebrochen, um sich hinter der Linse zu einem Bilde des Objektes zu vereinigen.

Die Wahrnehmbarkeit dieses Bildes hängt ab von der Intensität seines scheinbaren Glanzes, diese aber von dem Durchsichtigkeitsgrade der Linse, dem Pupillendurchmesser und der absoluten Helligkeit des leuchtenden Gegenstandes; anderseits hängt die Wahrnehmbarkeit des Bildes ab von seiner Stellung zur Netzhaut, sie ist am grössten, wenn das Bild gerade auf die Netzhaut fällt, und nimmt im umgekehrten Verhältnisse zu dem Radius der Zerstreuungskreise ab.

Es wächst nun mit dem Entwickelungsgrade des Kernstaares die Dichtigkeit der mittleren Linsenschichten und mit dieser ihr Brechungsverhältniss; dessen Steigerung setzt aber eine Verminderung der Linsenbrennweite und sofort eine Verlängerung der Vereinigungsweite des gesammten dioptrischen Apparates: der Kernstaarprocess ist also ganz geeignet, an und für sich Presbyopie zu erzeugen, und da er Attribut des höheren Alters ist, in welchem Weitsichtigkeit de norma vorhanden ist, muss durch den Kernstaar dieser Gesichtsfehler entsprechend zur Entwickelung der Cataracta gesteigert werden.

Mit der Differenz zwischen der jeweiligen Accommodationsweite und der Distanz des in Sicht genommenen, leuchtenden Objectes wächst aber der Halb-

messer der Zerstreuungskreise, und nimmt sohin die Schärfe und der scheinbare Glanz des auf der Netzhaut projicirten Bildes ab, der Kernstaar ist daher auch in sofern dem deutlichen Sehen in dem Wege, als er das Anpassungsvermögen des Auges schwächt. Die Erfahrung bestätiget dieses, die mit beginnendem die Wahrnehmung äusserer Objecte noch nicht vollständig aufhebendem Kernstaare behafteten Individuen bedürfen zum Sehen um so schärfere Convexbrillen, je weiter der Process gediehen ist.

§ 257. Die Beeinträchtigung der Accommodation hat endlich noch eine weitere, dem deutlichen Sehen zuwidere Wirkung. Der Kernstaar lässt sich in Bezug auf die geringe Intensität der von ihm ausgehenden Lichtwellen höherer Ordnung als ein dunkler Körper betrachten. Fallen auf ihn convergente Strahlen auf, wie dieses stets geschieht, wenn ein äusseres Object zur Wahrnehmung kommen soll, so muss der Kernstaar auf der Netzhaut einen kreisförmigen Schatten werfen, dessen Intensität von dem Lichtzerstreuungsvermögen der Cataracta abhängt, dessen Durchmesser aber mit dem des Staares einerseits und anderseits mit der Differenz zwischen der jeweiligen Accommodationsweite und der Distanz des Objectes wächst und fällt, aber verschwindet, wenn dieser Unterschied Null wird. Sind daher die absolute Helligkeit des leuchtenden Objectes, die Durchmesser des Kernstaares und der Pupille solche, dass das zur Netzhaut gelangende Quantum direkten Lichtes hinreicht, eine Wahrnehmung zu vermitteln: so muss das Object, wenn es ausserhalb der jeweiligen Accommodationsweite gelegen ist, in Zerstreuungskreisen mit schattiger Mitte erscheinen und dieser centrale Schatten wird um so mehr contrastiren, je grösser eben der scheinbare Glanz der Zerstreuungskreise ist. Daher sehen Kernstaarkranke die Kerzenflamme als eine matte Scheibe, umgeben von einem hell erleuchteten Scheine.

§ 258. Es sind dieses die dem Kernstaare als solchem zukommenden, mit ihm in ursächlichem Zusammenhange stehenden Erscheinungen.

Manche Autoren geben auch die Monopleiopie und das Mückensehen als Wahrzeichen beginnenden Graustaares an; im weiteren Verlaufe dieses Werkes wird sich jedoch das Irrthümliche dieser Behauptung, der Mangel jeden Connexes mit Bestimmtheit herausstellen.

Anders ist es mit dem Funkensehen, mit Schmerzen im Auge u. s. w., sie sind öfters die subjektiven Zeichen eines in den gefässhaltigen Organen des Augapfels vor sich gehenden, krankhaften, in specie entzündlichen Processes, und dass ein solcher theils durch Auflagerungen auf die Kapsel, theils durch Verstopfung der die Linse nährenden Quellen als ätiologisches Moment der Cataracta wirken könne, wurde bereits nachgewiesen.

Insoferne können also die Symptomcomplexe gewisser Entzündungsprocesse im Auge als Vorläufer, ihre Ausgänge und ständig gewordenen Produkte aber als Begleiter der Cataracta angesehen werden, ihre detaillirte Schilderung gehört jedoch begreiflicher Weise in ein anderes Kapitel.

§ 259. En- und exosmotische Strömungen sind die einzigen nachweisbaren Lebensäusserungen ausgebildeter Linsenfasern. Solche Ströme sind aber nur zwischen gelösten, flüssigen Elementen möglich, es nehmen daher mit dem

Grade der Entwickelung die Bedingungen eines regeren Stoffwechsels und sohin auch die ganze Lebensthätigkeit der Linsensubstanz ab. Da das Wesen des Kernstaarprocesses nun hauptsächlich auf exosmotischen Strömungen der flüssigen Linsenbestandtheile beruht, ergibt sich von selbst, dass er nur äusserst langsam vorwärts schreiten könne, und zwar um so langsamer, je weiter er bereits in seiner Entwickelung gediehen, je dichter er geworden ist. Die Erfahrung liefert hierfür die eclatantesten Beweise. Alle Autoren stimmen darin überein, dass der reine Linsenstaar, d. i. der Kernstaar, häufig Jahre lang bestehe, ohne dass eine Steigerung der objectiven und subjectiven Symptome wahrnehmbar wird; anderseits ist es anerkannt, dass hohe Entwickelungsgrade, die dunklen Cataracten, nur nach langem Bestande des Kernstaares zur Beobachtung kommen, also ausschliesslich sehr alten Greisen zugehören.

§ 260. Die mit dem Entwickelungsgrade des Kernstaares zunehmende Behinderung en- und exosmotischer Strömungen schliesst schon die wachsende Unfähigkeit der kernstaarigen Substanz in sich, nach anderen Richtungen hin metamorphosirt zu werden; denn es seien diese Metamorphosen, welche sie wollen, immer setzen sie die Aufnahme gewisser Elemente und so fort ein Umschlagen des im Kernstaare vor sich gehenden organischen Processes voraus, für welches Umschlagen sich weder erklärende Momente in den Formbestandtheilen des Kernstaares, noch aber hinreichende Gründe in der Constitution der umgebenden Medien finden lassen. In der That lehren genaue, mit dem Mikroskope gemachte Untersuchungen, dass der Kernstaar in eben dem Grade ständig und unveränderlich werde, als er entwickelt ist.

§ 261. Man hat behauptet, Kernstaare trügen die Fähigkeit in sich zu verknöchern und zu verkalken, die Cataracta ossea wird gewöhnlich als Endglied in der Reihe der Sclerome aufgestellt. Es ist dieses unrichtig, die Verkalkung und Verknöcherung setzen reichliche Aufnahme von Erdsalzen und diese lebhafte endosmotische Störungen voraus, wofür sich die Bedingungen im Kernstaare nicht finden. Complet verknöcherte und verkalkte Cataracten, wo sie in Greisen gefunden werden, sind stets aus früheren Lebensepochen verschleppt; wenn im Greisenalter eine Cataracte zur Entwickelung kömmt, und nachträglich verirrdet oder verknöchert, beschränkt sich dieser letztere Process stets auf die oberflächlichsten, staarig erweichten Parthien, es wird eine kalkige Schale gebildet, innerhalb welcher der Kernstaar liegt; wo ein solcher entwickelt war, als die Verirrdung begann, begrenzt sich die Ablagerung erdiger Salze constant an seiner Oberfläche.

§ 262. Eben so wenig erweichen Kernstaare, ja selbst vollständig entwickelte, normal vegetirende Linsenparthien widerstehen, wie bereits mitgetheilt wurde, der Regel nach sehr hartnäckig der Malacie. Die Behauptung, als können sich Phacosclerome in eine Linsenerweichung umwandeln, beruht auf dem Mangel hinlänglich genauer, nur an der Leiche und mit Zuhilfenahme des Mikroskopes ausführbarer Untersuchungen. Es ist dieses ein Mangel, der in soferne sehr leicht zu Irrthümern führt, als nach dem Vorhergehenden der Kernstaar nach kürzerem oder längerem Bestande sich der Regel nach mit Erweichung der oberflächlichen Schichten paart und sohin dem Auge des

Beobachters entzogen wird. Man glaubt sodann einen weichen Graustaar vor sich zu haben, es ist aber eine combinatorische Form.

§ 263. Ist diese einmal gegeben, so ist ein Zurückgehen auf jene des reinen Kernstaares nicht mehr ermöglicht. Es metamorphosiren die weichen Linsenparthien nach verschiedenen Richtungen wohl weiter und unter diesen Metamorphosen ist auch die Verfettigung und Resorbtion begriffen. Doch so lange die Kapsel unverletzt ist, wird die Aufsaugung niemals eine vollständige, immer bleiben Reste zurück, welche den unveränderlichen Kernstaar von der Kapsel scheiden, niemals tritt der Kernstaar mit der Kapsel in unmittelbare Berührung, wie Hasner [156] glaubt. Wo bei der Extraction eines Kernstaares zwischen diesem und der Kapsel keine scabrösen Reste gefunden werden, da sind die oberflächlichen Linsenschichten stets im unveränderten Zustande als durchsichtige Zellen, Uebergangsformationen und Linsenfasern nachweisbar, sie haften entweder dem Kerne an, oder aber sind bei der Operation an der Kapsel hängen geblieben, und wenn im letzteren Falle kein Nachstaar entsteht, sind sie wegen der digestorischen Einwirkung des Kammerwassers rasch zerfallen und resorbirt worden.

§ 264. Die Unfähigkeit oder doch wenigstens geringe Neigung des Kernstaares zu endosmotischen Strömungen schliesst schon die Unmöglichkeit einer Wiederherstellung der normalen Constitution der kernstaarigen Linsenschichten, die Unmöglichkeit der Heilung des Kernstaares durch die Kräfte der Natur in sich, und dieses um so mehr, als mit dem Nichtgegebensein der Erweichung auch die Resorbtion des Kernstaares ausgeschlossen ist. Kernstaare saugen sich nie auf, selbst dann nicht, wenn sie von ihren natürlichen Hüllen getrennt und in die Vorderkammer dislocirt oder künstlich in den Glaskörper deprimirt werden. Im ersteren Falle werden sie, wenn das Auge nicht vereitert, incapsulirt, im zweiten bleiben sie unverändert im Glaskörper liegen. Ich untersuchte Kernstaare, welche seit 15—20 Jahren in dem Corpus vitreum fest sassen, es zeigte sich keine Spur von Verfettigung einzelner Formelemente, nur Kernstaare, welche kurz nach ihrer Depression zur Untersuchung kommen, lassen scabröse, zum Theile verfettigte Schichten an ihrer Oberfläche erkennen, es sind dieses periphere Linsenparthien, welche bei der Depression am Kerne haftend blieben. Eine Ausnahme hiervon ist, wenn der Kernstaar bei der Dislocation zerbrochen oder zerschnitten wurde, da werden die einzelnen Stücke stets an ihre Oberfläche digerirt, zum Theile resorbirt.

§ 265. Als Schlussfolgerung des Erörterten ergibt sich, dass, wenn man die Staarreife als einen Zustand bezeichnet, in welchem die alterirten Linsenformelemente anderweitiger Metamorphosen unfähig sind, die kernstaarigen Schichten im Momente ihrer cataractösen Verdichtung reif seien. Fasst man den Begriff der Reife eines Staares aber in der Weise auf, dass er nur im Falle der Unmöglichkeit der weiteren Verbreitung des Processes erschöpft wird, so kann der reine Kernstaar niemals reif werden, ohne sich mit Malacie der oberflächlichen Linsenschichten zu combiniren, der Staar der peripheren Linsenschichten erscheint dann als nothwendiges Complement zu dem Begriffe eines vollständig entwickelten Kernstaares, und seine Erörterung muss nothwendig mit der des Scleromes in Verbindung gesetzt werden.

Zweiter Abschnitt.

Der weiche Linsenstaar.

§ 266. Das Substrat der Malacie sind vornämlich weiche, saftreiche, in regem Stoffwechsel und in Höherbildung begriffene Linsenelemente. Das Terrain des weichen Linsenstaars sind daher vor allen die peripheren Krystalllagen.

§ 267. Es wäre somit der Name „peripherer Linsenstaar" ganz geeignet, den zu Grunde liegenden Process im Gegensatze zu jenem des Kernstaares richtig und als einen solchen zu bezeichnen, der die meisten Chancen zu seiner Entwickelung in den oberflächlichen Parthien der Linse findet. Indess erweichen bisweilen Krystalle ihrer Totalität nach und dieses sowohl in jenen Lebensepochen, in welchen noch kein Theil der Linse auf dem Culminationspunkt seiner Entwickelung angelangt ist, als auch, obwohl in Ausnahmsfällen, bei reifem Zustande des Kerns.

In Berücksichtigung dessen erscheint der Name „Phacomalacie" treffender, jedoch nur dann, wenn damit der Process als solcher, das Werden, nicht das Sein, bezeichnet werden soll, denn die Erweichung der Linse in ihrer Totalität ist ein relativ seltener Fall und bei dem Vorhandensein einer peripheren Linsenerweichung im eigentlichen Wortsinne ist der Kern der Linse fast immer im Zustande völliger Integrität, oder aber sclerosirt, wenn aber die Malacie auf den Kern fortgeschritten ist, finden sich an der Oberfläche nicht mehr malacische Schichten, sondern bereits weitere Metamorphosen der erweicht gewesenen Linsenelemente.

Es ist nämlich Wandelbarkeit der mikroskopischen Elemente ein Hauptcharacteristicum staarig erweichter Krystallschichten.

§ 268. Es ist diese Wandelbarkeit eine so grosse, dass es nur in beginnenden Staaren gelingt, malacische Linsenparthien im ganz reinen Zustande zur Beobachtung zu bekommen. Wo immer die Malacie zu höheren Entwickelungsgraden gediehen ist, dort mischen sich in den mikroskopischen Objecten einfach erweichte Parthien mit solchen, in welchen das Magma bereits weitere Metamorphosen eingegangen ist, sich entweder zur Faserung vorbereitet, oder aber, in seiner organischen Entwickelung rückschreitend, verfettigt und verkalkt.

Es lässt sich also die Anatomie des weichen, ausgebildeten Graustaares nur mit gleichzeitiger Berücksichtigung der Uebergänge zu den späteren Entwickelungsformen zeichnen.

§ 269. Nur im Beginne des Processes ist die Verbindung des Krystallkörpers mit seinen Umgebungen eine normale. Hochgradig entwickelte weiche Linsenstaare lassen sich leicht aus der tellerförmigen Grube herausheben, nachdem die Zonula getrennt wurde.

Die Lösung der Hinterkapsel von der Hyaloidea scheint bei weit gediehener Malacie eine Folge der mit der secundären Metamorphose des Magmas einhergehenden Schrumpfung zu sein, denn ich fand in allen mir zur Beobachtung zukommenden derartigen Fällen die Möglichkeit, die Hinterkapsel in Falten aufzuheben, was nur bei Verkleinerung der Linsenmasse geschehen kann.

Es kam mir unter einer namhaften Anzahl solcher Staare wirklich keiner zu Gesicht, bei dem der Krystallkörper als Ganzes vergrössert gewesen wäre, im Gegentheil Abflachung der Convexitäten war bei länger bestehender und weit vorgeschrittener Malacie eine constante Erscheinung.

Beide Kapselhälften sind, ausser im Falle einer Produktauflagerung von Seite der Iris, constant vollkommen durchsichtig und selbst das Epithel der Vorderkapsel zeigt nicht die geringste Spur einer krankhaften Veränderung. So wie bei dem Kernstaare erscheint die hintere Kapselhälfte etwas zäher und dicker, sie verträgt einen merklichen Zug, ohne zu reissen.

§ 270. Die oberflächlichen Linsenschichten sind zerfallen in einen mehr weniger dickflüssigen, graulich-weissen, flockig trüben Brei.

Eingeschlossen von dieser Substanz findet sich der Linsenkern. Dessen Grösse variirt je nach der Ausdehnung des Erweichungsprocesses auf tiefere Krystallagen mannigfaltig, er erfüllt bald die Kapselhöhle zum grössten Theile, bald ist er auf ein kleines Knöpfchen von kaum 1‴ Durchmesser und $\frac{1}{2}$‴ Achse geschwunden, ja in manchen Fällen der sogenannten Phacohydropsie fehlt er ganz.

Wo er vorhanden ist, da erscheint er bald durchsichtig mit einem Stich in das Gelbliche, ähnlich einer Sulze, bald aber bietet er alle Charaktere eines Kernstaares in den verschiedensten Graden seiner Entwickelung dar. Damit variirt auch seine Consistenz von dem speck- und käseartigen bis zu jener des vollkommen ausgebildeten Scleroms. Immer ist er mit graulichen, getrübten Linsenblättern überzogen, und öfters finden sich in diesen Schichten rinnenförmige Substanzverluste, welche genau dem Zuge der Vortices in den Fasercurvensystemen entsprechen, und dem Kerne ein sternförmiges Ansehen geben.

§ 271. Bei der mikroskopischen Untersuchung der oberflächlichen, der inneren Kapselcberfläche unmittelbar anliegenden, erweichten Parthien findet man als Grundlage eine wässerige, vollkommen durchsichtige, dem Serum ähnliche Flüssigkeit, deren Masse bald grösser bald kleiner ist, und die Consistenz der oberflächlichen Staarparthien bestimmt. In diesem Fluidum schwimmen die metamorphosirten Linsenelemente.

Es sind die letzteren theils amorph geworden, theils zeigen sie noch Spuren der ehemaligen organischen Gestaltung, theils aber sind es Formelemente, welche in denen der gesunden Linse wohl Analogien finden, aber deutlich in einer, dem Entwickelungsgange der normalen Linsenelemente fremden Richtung metamorphosiren.

Die amorphen Elemente des Staarbreies sind Körnchen von kaum sichtbarer Grösse und der schwächsten Lichtbrechungskraft bis zu namhaftem Caliber und fast schwarzer Farbe, welche sich häufig zu kleinen kernähnlichen Körperchen conglomeriren; Fettkügelchen und Fettbläschen, welche mitunter zu unregelmässigen Placques ohne bestimmte Grenze zusammentreten und der Regel nach um so häufiger erscheinen, je weiter der Staar vorgeschritten und je flüssiger die malacischen Parthien sind; endlich graulich trübe, mehr weniger grosse Schollen einer äusserst fein und licht granulirten, mit dunklen Körnchen bald sparsam, bald reichlich durchstreuten Masse, welche Schollen in der serumähnlichen Grundmasse sammt den freien Körnchen und Fettelementen schwimmen

und je nach der Consistenz des Staarbreies mehr weniger vorschlagen, in der Phacohydropsie daher im Verhältnisse zu dem Serum und den übrigen staarigen Elementen zurücktreten, bei dickflüssiger Consistenz der malacischen Schichten aber die wässerige Grundlage überdecken, dann nicht selten zu Massen zusammentreten, welche gekochtem Eiweisse der Farbe, wenn auch nicht der Consistenz nach, ähneln und stellenweise ganz deutlich den Beginn einer leichten parallelen Streifung, der Faserspaltung, erkennen lassen. In diesem letzteren Falle schwimmen die Flocken nicht mehr herum, sie haften irgendwo der Kapsel an, und dieses besonders dort, wo grössere Massen malacischer Parthien sich häufen, namentlich in dem Kapselfalze.

Neben diesen Elementen finden sich in der serösen Grundlage Kerne in den verschiedensten Graden ihrer Entwicklung. Sie stellen bald Bläschen von 0‴.0009 — 0‴.0017 Durchmesser mit halbdunklen, scharfen Contouren und wasserhellem Inhalte dar, bald aber ist der letztere bei abnehmender Dunkelheit der Contour und wachsendem Durchmesser in eine trübliche, fast homogene Flüssigkeit übergegangen, in welcher sich entweder gar keine, oder nur äusserst wenige dunkle Körnchen eingestreut finden. In manchen Fällen stösst man jedoch auf Kerne von 0‴.0055 Durchmesser mit dunkler Contour, deren Inhalt schon deutlich differenzirt, in ein wasserhelles Fluidum mit mehr weniger zahlreichen, dunklen Punkten und Kernkörperchen geschieden ist, ja selbst schon unverkennbar in Verfettigung übergeht, wie die eingelagerten, reichlich vorhandenen Fettbläschen bezeugen.

Im Gegensatz zu dieser rückschreitenden Metamorphose finden sich andere Kerne, welche deutlich in Höhergestaltung zur Zelle begriffen sind. Sie variiren von 0‴.0055 — 0‴.0092, haben lichte Contouren, einen sehr hellen, fast homogenen, trüblichen Inhalt, in dem öfters bereits einzelne dunkle Körnchen zum Vorschein kommen und ein kleines, wasserhelles Bläschen mit dunklerer Contour, selten mit Nucleolis getroffen wird. Dieses Bläschen wächst allmälig mit der Zelle und findet sich in Zellen von 0‴.0074 — 0‴.011 gewöhnlich schon vollkommen ausgebildet.

Es nimmt von nun an Antheil an den Metamorphosen des Zelleninhaltes, granulirt mit diesem, und durch fortgesetzte Differenzirung kommen endlich Kernzellen zu Stande, welche von der Eiterzelle kaum anders als durch die ungemeine Feinheit der enthaltenen, und den verfettigenden Kern überdeckenden Körnchen verschieden sind.

Körnchenzellen sind in diesem Stadium des weichen Staares, sowie in den spätern Perioden, äusserst selten.

In der uneröffneten Kapselhöhle konnte ich bisher niemals Uebergangsformen der Zelle und ihres Kernes zu Fasern entdecken.

Als weitere Bestandtheile des Staarmagmas sind endlich noch Trümmer der faserigen Linsenschichten zu erwähnen. Es sind dieses niemals isolirte Fasern, stets breite Schollen mit lichtem, rauhem Rande, welche deutlich aus an einanderlagernden Fibrillen bestehen. Man findet die Fasergrenzen in Form von mehr weniger deutlichen, niemals sehr dunklen, geradelinigen Streifen auf der Oberfläche der trüblichen, angelaufenen, wie rauchigen Blattrümmer. Wo ganz homogene Platten oder aber stark getrübte, rauhrandige und dunkel punktirte, isolirte Faserstumpfe wahrgenommen werden, sind sie sicher nicht aus den oberflächlichen Linsenlagen, aus dem

Staarmagma, sie gehören den tieferen Linsenschichten an. Es kommen die Blattrümmer im Staarmagma indessen nur vor, wo die Malacie noch im Vorschreiten begriffen ist, wo erweichte Parthien an gesunde stosssen; in höheren Entwicklungsgraden, in der Phacohydropsie, fehlen sie nach meinen bisherigen Untersuchungen, dafür schlagen hier aber die in Verfettigung begriffenen Zellengebilde und scholligen Massen vor.

Von der breiig erweichten Oberfläche auf den Linsenkern übergehend, stösst man auf Linsenblätter, die noch in enger gegenseitiger Verbindung stehen. Es sind in ihnen die Linsenfasern vollkommen erhalten. Diese letzteren lassen oft kaum eine Spur von organischer Veränderung erkennen, sind fast vollkommen durchsichtig. In anderen Fällen sind sie trüblich, wie angeraucht, ohne deutliche Körnung. Seltener findet sich ihre Substanz von dunklen Körnchen durchstreut und nur äusserst selten trifft man in diesem Stadio des Processes wirkliche Fettkörnchen und Fettbläschen eingelagert. Die Fasern sind stets deutlicher begrenzt, als in der Norm, ihre Zwischenstreifen sind dunkler, breiter und deutlich rauh. Doch haften die Fasern fest an einander, es gelingt nur selten, isolirte Fasern an den Blatträndern wahrzunehmen.

Eine Ausnahme machen hier die Vortices der Fasercurvenscheitel. Es zerfallen nämlich häufig die zwischengelagerten embryonalen Linsenelemente frühzeitig, sie lösen sich, und in Folge dessen erscheinen an der Oberfläche des im Wasser abgespülten Kernes tiefe Rinnen mit rauhem Grunde. Objecte aus den Rändern dieser strahlenförmig von der Peripherie gegen das Centrum des Kernes laufenden Substanzverluste lassen immer die Stumpfe der einzelnen umbiegenden Fasern erkennen. Mitunter zeigt jedoch die Zwischenmasse der Fasercurvenscheitel eine ganz auffällige Tendenz zur Zellenbildung. Ich fand bisweilen zwischen den Fasercurvenscheiteln Kernzellen mit mehr weniger fettigem Inhalte in schönster Entwickelung und so reichlicher Anzahl, dass ihre Wände sich gegenseitig abplatteten, die Fasern aber gezwungen waren, aus ihrem normalen Verlaufe herauszutreten und seitliche Ausbiegungen zu machen.

Von da aus gegen das Linsencentrum hin in der Untersuchung fortschreitend, gelangt man entweder zu allmälig dichter werdenden, dem Kernstaarprocesse verfallenen Linsenschichten, deren Charactere ich schon geschildert habe, oder aber auf Kernschichten, welche in jeder Beziehung der Norm entsprechen, ausgenommen einem leichten, gelblichen Teint.

§ 272. Es lassen sich die im Staarbreie vorfindigen Zellen und Kerne nicht betrachten als solche, welche ursprünglich der normalen Linsensubstanz angehörten und durch den cataractösen Process in ihrem Aeussern verändert wurden, sie sind höhere Gestaltungen des formlosen Magma's, ihr Hervorgehen aus diesem letzteren, aus strukturloser Masse, beurkundet sich durch das Vorhandensein der ersten Urrudimente organischer Zellenbildung, der Kernbläschen und aller Zwischenformen bis zur entwickelten granulirten Kernzelle.

Ebenso kann die Faserstreifung einzelner dichterer Parthien des Staarbreies nur als eine vorschreitende Metamorphose des Magma's angesehen werden. Die Fettmolekule aber sind offenbar nur Zerlegungs-

produkte bereits zerfallener Linsenelemente, sie finden sich der Regel nach erst bei längerem Bestande der Malacie und fehlen in jenen Parthien des Krystalles, in welchen der cataractöse Process gerade beginnt. Als unmittelbares Produkt des malacischen Processes lässt sich demnach nur jene trübe, amorphe Masse und ihr serumähnliches Menstruum betrachten. Es frägt sich nun, welches die Entstehungsweise der letztgenannten Substanzen sei?

§ 273. Linsenschichten, welche sich gerade im Uebergangsstadium zur cataractösen Erweichung befinden, zeigen die sie constituirenden Fasern mehr weniger getrübt, angeraucht, die optische Gleichartigkeit derselben ist vernichtet.

Es müssen daher mindestens zwei, ihren lichtbrechenden Eigenschaften nach verschiedene, chemische Bestandtheile in der Zusammensetzung der trübgewordenen Fasern concurriren. Einer davon muss wegen der vermehrten Dunkelheit der Faserränder die normale Linsenfasersubstanz an Dichtigkeit übertreffen. Er kann aber nicht einfach von Aussen hinzugekommen sein, denn das Volum der trüben Fasern ist nicht vergrössert, im Gegentheile, die Rauhigkeit der Faserränder deutet auf Schrumpfung und die letztere muss in Anbetracht der Dichtigkeitszunahme auf Abgabe flüssiger Elemente bezogen werden.

Trennung der, die Linsenfasern constituirenden, chemisch verbundenen, flüssigen und festen Bestandtheile, Heraustreten der ersteren aus der Fasersubstanz und gegenseitige Anziehung der soliden Elemente mit Verdichtung der Masse lässt sich also schon im Beginne des Erweichungsprocesses erkennen, sie erscheint noch deutlicher im Staarmagma und am eclatantesten dort, wo das letztere sich bereits zu festen, geronnenem Eiweisse ähnlichen Klumpen condensirt hat.

Das Mikroskop weist nun mit Sicherheit zahlreiche Uebergänge von den trüben Faserschichten zu den amorphen Schollen nach, es kann daher kein Zweifel obwalten, dass die das Staarmagma constituirenden Grundmassen Produkte jenes Processes seien, welcher die Trübung der Linsenfasern bedingt, und da dieser Process in jeder Hinsicht den Begriff der Coagulation erschöpft, so muss Gerinnung als der Grundcharakter der Staarerweichung betrachtet werden.

§ 274. Die Gerinnung äussert sich durch Coacervation der festen, aus ihrer Verbindung mit dem wässerigen Menstruum herausgetretenen Bestandtheile, die letzteren erleiden bei der Coagulation eine Verschiebung im Raume und es ist diese Verschiebung begreiflicher Weise eine um so grössere, je mehr Flüssigkeit die coagulirende Substanz enthält und je weiter die Gerinnung gediehen ist. Es müssen sofort embryonale Elemente der Linse und oberflächliche, junge Krystallfasern am leichtesten und vollständigsten zerfallen.

Die Erfahrung bestätigt dieses, wo immer der cataractöse Process auf embryonale Elemente der Linse übergeht, ist die Struktur jederzeit gleich im ersten Beginne zerstört, es finden sich kaum jemals Linsenkugeln im Uebergangsstadium zum Zerfallen, sie gehen im Momente beginnender Coa-

gulation unter, und dasselbe gilt von den weichen oberflächlichen Linsenfasern.

Zugleich ist leicht einzusehen, dass derlei Elemente bei ihrem Zerfallen ein wasserreicheres Magma liefern müssen, als tiefere Schichten, es muss das Menstruum um so mehr vorschlagen in dem Staarbreie, je mehr embryonale Elemente der Linse und jugendliche Fasern zerfallen sind und je mehr sich die getrennten soliden Bestandtheile derselben flockig coacervirt haben. Die an festen Bestandtheilen reicheren Faserlagen der Linse können wegen der geringen Verschiebbarkeit der Molekule ihre Form nicht so leicht einbüssen, sie zeigen daher noch in den trüblichen Schollen ihre ehemalige Zusammensetzung aus Fasern. Linsenschichten endlich, welche zu den höchsten Graden der Entwickelung gediehen sind, können die der Coagulation eigenthümlichen Erscheinungen in Folge von Wasserabgabe nicht mehr zur Wahrnehmung bringen, sie vertrocknen, involviren sich zu einem Kernstaare.

§ 275. Es leuchtet nun von selbst ein, dass die Linsenerweichung, als Ausdruck der Gerinnung, nur in Krystallschichten etablirt werden könne, welche reich an flüssigen Elementen sind, dass ihr Terrain im Allgemeinen die peripheren Linsenschichten seien, sich aber um so mehr ausbreite, je jünger das Individuum und je weniger weit im Alter die Linse in ihrer Entwickelung gediehen ist.

Es erklärt sich die constant geringere Consistenz der oberflächlichen Schichten des Staarmagma's in Fällen, in welchen die Resorbtion noch nicht begonnen hat; es erklärt sich das häufig zu beobachtende, scheinbare Zerspringen der mittleren Linsenschichten in der Richtung der Fasercurvenscheitel aus der alldortigen Anhäufung embryonaler Elemente und junger, saftreicher Fasertheile.

Es erklärt sich ferner die gänzliche Auflösung des Krystalles bei jugendlichen Individuen, es erscheint die Phacohydropsie als Malacie wasserreicher Linsenschichten, anderseits aber leuchtet der Grund des Widerstandes ein, welchen vollständig ausgebildete Linsenschichten dem Zerfallen durch einfache Wasserabgabe entgegensetzen, es tritt die Analogie des Kernstaares mit der Malacie und sofort mit der Phacohydropsie in ihrer primären Form in das auffälligste Licht, alle diese so differenten Cataractspecies erweisen sich als das Resultat eines und desselben Processes, der Sonderung der flüssigen und festen Elemente, sie erscheinen der Wesenheit nach identisch, nur der Form nach verschieden, und diese Verschiedenheit erklärt sich einfach aus der Differenz in dem procentarischen Verhältnisse der die Linsenformelemente zusammensetzenden festen und flüssigen Bestandtheile.

So vereinfachen sich die Begriffe und sie müssen dieses, soll die Theorie der Natur der Sache entsprechen. Wäre der Kernstaar dem Wesen nach nicht Eins mit der Malacie und der Phacohydropsie, so liesse sich wahrlich die so häufige Combination aller drei Formen in einem und demselben Krystalle, deren häufiges gleichzeitiges Auftreten als Folge ein und derselben Schädlichkeit nicht erklären. Sie sind aber Eins, es beweisen dieses direkt die Uebergangsformen zwischen kernstaarigen und malacischen, zwischen diesen und vollkommen flüssigen Schichten in derselben Cataracta.

Es frägt sich nun um den Grund der Wasserabgabe und der damit gesetzten Vertrocknung vollständig entwickelter Kernlagen, sowie der Erweichung und Verflüssigung saftreicher Schichten.

§ 276. Die Möglichkeit, Staare dieser Formen künstlich zu erzeugen durch chemisch wirkende, wasserentziehende Mittel, sowie das häufige Auftreten salziger Massen in höheren Entwicklungsgraden der weichen Cataracta mussten nothwendig die Begründung des weichen Staares auf rein chemischem Wege plausibel erscheinen lassen. Düsing [157] und Frerich [158] versuchten sich auf diesem Felde.

Der Erstere hält die Linsenerweichung für die Folge einer übermässigen Ablagerung phosphorsaurer Ammoniakbittererde und Kalkerde, welche letztere Lassaigne und Wutzer in grosser Menge in cataractöser Linsensubstanz gefunden haben. Es soll dieses Eingehen der genannten Salze begründet sein in der Verringerung der zur Suspension der erdigen Salze im Blute nothwendigen Alkalialbuminate, und diese Verringerung soll wieder häufig die Folge des Lebensalters, der Wahl der Nahrungsmittel u. s. w. sein.

Frerich und nach ihm Ruete [159] sind jedoch geneigt, die Phacomalacie daraus zu erklären, dass die Salze der Linse entweder ausgelaugt werden, indem das Kammerwasser und der Glaskörper an Salzen ärmer werden, z. B. bei Hydrops oculi, Synchysis, oder aber daraus, dass in letzteren Flüssigkeiten die Alkalescenz vermindert oder Säuren gebildet werden, welche die Linsensubstanz zum Gerinnen bringen.

Die Möglichkeit dessen lässt sich nun wohl nicht läugnen, die Wahrscheinlichkeit aber nur sehr schwer begründen, ja eine genaue Betrachtung der Dinge liefert entschiedene Gegenbeweise.

Vor Allem muss ich bemerken, dass die chemischen Verhältnisse der Augenflüssigkeiten bei der sogenannten Hydropsie des Auges nicht im entferntesten gekannt sind, Synchyse aber constant mit Vermehrung der Salze in dem flüssigen Inhalte des Auges einhergehe, ohne immer Cataracta zu erzeugen. Ich erwähnte schon jener Fälle von Cornealnarbenstaphylomen mit gänzlicher Verflüssigung des Glaskörpers, in welchen die von unverletzter Kapsel eingeschlossene Linse von der Zonula abgerissen an der ectatischen Hornhautnarbe haftete. Gerade die der Anhaftungsstelle nachbarlichen Parthien der Linse fanden sich cataractös, während die hintersten Krystallschichten, obwohl umspült von einer äusserst salzreichen Flüssigkeit, normal fortvegetirten, ja neue und neue Formelemente von perfecter Durchsichtigkeit anbildeten.

Wäre die Coagulation bedingt durch Einwirkung chemischer Agentien, wie käme es dann, dass in beginnenden, noch partiellen, weichen Staaren die oberflächlichste Linsenschichte, das Zellenstratum nicht, wie am Experimentirtische zuerst getrübt wird, und sofort der Kapsel einen opalisirenden Schimmer gibt, dass im Gegentheile bei der beginnenden Cataracte fast constant die Zellenlage noch eine Zeitlang normal fortbesteht, während die darunterliegenden jüngsten Faserschichten zuerst leiden, und diese auch nur stellenweise, nämlich an den Vorticibus, wie das Mikroskop deutlich nachweiset und auch schon aus der zapfenförmigen gegen das Centrum hin sehenden Gestalt der scharf begrenzten trüben Streifen erschlossen werden kann?

Kann man hier, wie dort, wo die Cataracta erwiesener Maassen die

Folge einer traumatischen Schädlichkeit ist, den Chemismus im Sinne der genannten Autoren walten lassen und dabei täglich sehen, dass unmittelbar neben den zerfallenen Linsenparthien vollkommen durchsichtige das ganze Leben hindurch fortbestehen?

Es ist wahr, dass häufig grosse Quantitäten erdiger Salze, welche unmöglich aus der blosen Zersetzung des Globulins resultiren können, in dem Staarbreie gefunden werden. Allein dadurch werden die gegen Düsing's Ansicht sprechenden Gründe nicht geschwächt, denn nichts weiset auf das Vorhandensein dieser Salze im Beginne des weichen Staares hin, nichts lässt auf ihre Wirksamkeit bei der cataractösen Gerinnung schliessen. Im Gegentheile, ihr spätes Hervortreten in Begleitung von Elementen, welche theils die rückschreitende Metamorphose organischer Substanzen, theils die vorschreitende Organisation proteiniger Massen auf der Bahn plastischer Exsudate beurkunden, jedenfalls aber ganz veränderte en- und exosmotische Strömungen voraussetzen, macht es höchst wahrscheinlich, wenn nicht gewiss, dass die Anhäufung der Salze eine Folge, nicht die Ursache der Stromabweichungen sei. Uebrigens beweist der häufige Befund kalkiger Concremente neben ganz gesunden Linsenparthien, in specie aber die nicht seltene Einschliessung solcher Salzdrusen in vollkommen durchsichtige Krystallschichten, dass erdige Salze in bedeutender Quantität normale Linsenelemente passiren können, ohne deren Existenz zu gefährden.

Es bedarf demnach sicherlich einer vorläufigen Affektion der dem Staarprocesse anheimfallenden Linsenparthien, auf dass abnorm constituirtes Kammerwasser oder aber anomale Glasfeuchtigkeit in den Staarprocess eingreifen könne, die Frage über den Grund des cataractösen Processes kann bisher auf chemischem Wege nicht erledigt werden.

§ 277. Noch viel weniger für sich hat Walther's [160] Hypothese von einer Linsenentzündung, es fehlen ja dem Krystalle die den Entzündungsprocess ermöglichenden Organe, Gefässe und Nerven, und das Mikroskop weiset mit Bestimmtheit das Hervorgehen des Staarmagma's aus zerfallenen Linsenelementen nach. Was ist aber eine Entzündung ohne Gefässe, ohne Nerven und ohne Ablagerung? Walther selbst vermochte seine Ansicht übrigens nicht einmal mit dem Schatten eines Beweises zu stützen, er begnügte sich damit, eine Reihe von höchst zweifelhaften Symptomen hinzustellen und sie kraft seiner Autorität als Entzündungserscheinungen zu erklären.

§ 278. Das direkt nachweisbare Hervorgehen des Staarbreies aus normalen Formelementen der Linse überhebt mich der Nothwendigkeit, die beliebt gewordene Hypothese speciell zu erörtern, nach welcher das Magma Secret der Kapsel ist.

Glashäute können vermöge ihrer Struktur nie als secretorische Organe funktioniren, sie sind nur die Vermittler en- und exosmotischer Strömungen. Störungen der letzteren sind aber entweder bedingt in Qualitätsveränderungen der die Strömung veranlassenden chemischen Substanzen als Folgen anomaler Gefäss- oder Nerventhätigkeit, oder aber wird der Strom gestört durch Beeinträchtigung der Permeabilität wegen Auflagerung fremdartiger Massen auf eine

der Oberflächen der Glashaut. Jedenfalls liegen demnach die Gründe der Stromanomalien ausserhalb der Glashäute.

§ 279. Was Ruete [161] endlich von einer Erweichung und Trübung der Linse, von Entzündung der Zonula und der tellerförmigen Grube sagt, ist in soferne unrichtig, als weder die Zonula noch die tellerförmige Grube entzündungsfähig ist, letztere wenigstens im gebornen Menschen.

Es wird sich im Verlaufe dieses Werkes herausstellen, dass das, was Ruete für Exsudat der Zonula erklärt, Produkte einer Iritis, einer Entzündung der Ciliarfortsätze oder des der Zonula aufliegenden Randtheiles der Retina seien, die vermeintlichen Exsudate in der tellerförmigen Grube aber theils weitere Entwickelungsformen einer peripheren, partiellen Cataracta, theils metamorphosirte Glaskörpersubstanz vorstellen.

Ein Uebergang entzündlicher Produkte oder aber verdichteter Vitrina in die Kapselhöhle findet nach meinen zahlreichen Untersuchungen nicht Statt, es lässt sich in dem Stadium der entzündlichen Exsudation, und nur da ist ein Uebertritt denkbar, mit Hilfe des Mikroskopes stets die Verschiedenheit der zu beiden Seiten der Kapsel gelegenen Formelemente mit Bestimmtheit nachweisen. Es muss vielmehr die Cataracta bei Auflagerungen iritischer Produkte auf die Kapsel als Folge der beeinträchtigten en- und exosmotischen Strömung betrachtet werden und dieses um so mehr, als sich gewöhnlich die Trübung, wenigstens anfänglich, auf das Terrain der Auflagerung beschränkt, und so gewissermaassen übereinkommt mit den nicht selten zu beobachtenden Formen partieller Cataracta, welche mit Bestimmtheit auf Continuitätstrennung der Kapsel und sofort auf stellenweise Unterbrechung der normalen Strömung wegen Verlust der den Strom leitenden Glashaut geschoben werden muss. Wenn jedoch Exsudate aus den Ciliarfortsätzen oder dem, der Zonula auflagernden Netzhautantheile gesetzt werden, oder gar der Glaskörper zum Theile oder ganz in eine, dem gekochten Eiweisse ähnliche, später faserspaltig werdende Substanz verwandelt ist, da ist niemals ein localer Process gegeben, es sind diese Anomalien stets Theilerscheinungen eines, über den grössten Theil des Augapfels ausgebreiteten, krankhaften, durch exsudative Entzündung eingeleiteten Processes, der unbedingt und jedesmal zur Atrophie des gesammten Augapfels führt, es ist dann der Staar ein Symptom allgemeinen Augapfelschwundes.

§ 280. Als Resultat der gepflogenen Erörterungen ergibt sich nun wohl mit Bestimmtheit, dass Störungen des Nutritionsaktes die Cataracta zu erzeugen vermögen, dass Auflagerungen auf die Kapsel, Continuitätstrennungen der letzteren, und Schwund des Augapfels als Ursachen dieser Störungen zu betrachten seien. Worin diese Störung bestehe, das eigentliche Wesen des cataractösen Processes, ist damit aber nicht ergründet.

§ 281. Es sind nun die Fälle, in welchen die genannten Momente bei der Staarerzeugung wirken, die selteneren, für alle anderen mangelt uns bis jetzt auch jede Spur von Einsicht in den unmittelbaren Grund der cataractösen Gerinnung, es lassen sich für diese Fälle gewöhnlich nicht einmal entferntere Ursachen mit nur einiger Gewissheit angeben.

§ 282. Bezüglich der entfernteren Ursachen des weichen Staares verweise ich auf das, was ich bei Gelegenheit des Kernstaares gemeldet habe, die Aetiologie des Kernstaares, der Malacie und der sogenannten Phacohydropsie fällt in Eins zusammen, es sind ja die genannten Staarspecies nur dem Aeusseren, nicht dem Wesen nach, differente Formen eines und desselben Processes, Formen, deren Zustandekommen nicht in der Wirksamkeit verschiedener ursächlicher Momente, sondern nur in der Verschiedenheit der Linsenelemente begründet ist, auf welche eine gewisse Schädlichkeit in einem gegebenen Falle einwirkt.

Wenn Traumen der Kapsel und Produktauflagerungen auf dieses Gebilde Malacie der unterliegenden Linsenparthien bedingen, so liegt der Grund dessen nicht in der eigenthümlichen Wirkungsart der Ursache, sondern darin, dass unter solchen Umständen immer oberflächliche Linsenschichten in ihren Nutritionsverhältnissen gestört werden, Linsenschichten, welche vermöge ihrer Constitution nicht sclerosiren, sondern nur erweichen können. Dass die genannten ätiologischen Momente übrigens nicht ausschliesslich Malacie erzeugen, lehren zahlreiche Fälle, in welchen aus ihrer Einwirkung complete Staare mit hartem Kerne und weicher Oberfläche resultiren. Nur der Entwicklungsgrad der Linsenelemente bestimmt die Form der Cataracta; in soferne steht in Relation zu derselben das Alter und, laut dem Vorschlagen des procentarischen Verhältnisses der Malacie bei Weibern, auch das Geschlecht. Alter und Geschlecht sind aber nicht ätiologische Momente des grauen Staares, sie entscheiden nur über die Form des Produktes, wenn die Veranlassung zur Entwickelung des Staarprocesses gesetzt wurde.

§ 283. In diesem Sinne muss auch die Cataracta congenita aufgefasst werden, so lange man ausser Auflagerungen entzündlicher Produkte auf die Kapsel keine Potenzen kennt, welche während der Fötalperiode als Gelegenheitsursachen der Cataracta wirken können; es ist die Cataracta congenita keine ätiologisch verschiedene Form. Sie fällt übrigens ihrem Aeusseren nach und bezüglich der weiteren Metamorphosen vollkommen zusammen mit dem Milchstaare der Kinder und der peripheren Verflüssigung der Linse, dem Morgagni'schen Staare der Alten, sie ist das Ergebniss der Gerinnung in weichen, sehr saftigen und daher im Coagulationsprocesse vollständig untergehenden Formelementen.

§ 284. Ich sage, es seien ausser Auflagerungen krankhafter Produkte auf die Kapsel keine Momente bekannt, welche, während der Fötalperiode auf die Linse wirkend, Cataracta erzeugen könnten, und schliesse damit Bildungshemmungen als Grund des angebornen Staares aus.

Ich läugne damit nicht das Vorkommen der Cataracta congenita mit hochgradigem Mikrophthalmus und der Irideremie, doch kann hier weder die Cataracta selbst als Hemmungsbildung betrachtet werden, indem die Linse höchst wahrscheinlich schon in ihrer Uranlage aus pelluciden Elementen besteht, noch aber lässt sich der Staar unter solchen Verhältnissen ableiten aus der Hemmungsbildung der ihn umgebenden Theile des Augapfels, es lässt sich die Cataracta nicht als Folge von Nutritionsstörungen wegen Bildungsmängeln im Augapfel erklären, denn, wenn auch der Staar mit solchen Fehlern vorkömmt, so sind doch immer die Fälle der Zahl nach weit vor-

schlagend, in welchen der Staar trotz vollständigen Abganges der Iris und hochgradiger Mikrophthalmie erst nach der Geburt, im reiferen Alter oder gar nicht zur Entwickelung kam, ja es sind Fälle bekannt, in welchen unter den gegebenen Verhältnissen die Cataracta offenbar als Wirkung von Ursachen zu Stande kam, welche auch in normalen Augen den Staar zu erzeugen vermögen [162]. Es ist kein Zweifel, dass bei Irideremie und Mikrophthalmie es noch weiterer Momente zur Staarbildung bedürfe, Momente, welche bisher völlig unbekannt sind, die Aetiologie des Staares in dieser Combination ist daher mit jener normal gebildeter Augen zur Zeit identisch.

§ 285. Nur saftreiche Linsenschichten werden durch die Gerinnung ihrer proteinigen Elemente in brei- oder milchähnliche Substanz zerfällt, der weiche und flüssige Staar wird daher der Regel nach nur in der Fötalperiode und im jugendlichen Alter ein completer.

Bei Leuten über 40 Jahren beschränkt sich die Malacie meistens auf die oberflächlichen Krystallschichten, der Linsenkern behält entweder seine Durchsichtigkeit oder aber er sclerosirt, die completen Staare älterer Individuen sind also gewöhnlich gemischte, hartweiche mit malacischer Oberfläche und sclerosirtem Kerne.

Die Symptome dieser gemischten Staare sind natürlich verschieden, je nachdem der Kernstaar schon vollständig entwickelt ist, wenn die periphere Erweichung hinzutritt, oder der Staarprocess an dem Kerne und der Peripherie gleichzeitig beginnt und im ersteren centrifugal, in der letzteren gegen den Mittelpunkt vorwärts schreitet, oder aber endlich der periphere Staar dem Sclerome vorausgeht. Nur im ersteren Falle tritt der Kernstaar neben der oberflächlichen Erweichung zeitweilig in die Erscheinung. In den beiden andern Fällen aber wird gleich anfänglich das Linsencentrum von den getrübten oberflächlichen Schichten verdeckt.

Es sind dann die äusseren Erscheinungen dieselben, welche die Entwickelung eines completen weichen Staares bezeichnen, denn dieser beginnt mit wenigen Ausnahmen von der Oberfläche und breitet sich in centripetaler Richtung aus, nur selten zerfällt die jugendliche Linse an mehreren Stellen ihrer Dicke zugleich, und wohl kaum jemals erweicht der Kern seiner Totalität nach bei Integrität der peripheren Linsenschichten [163].

Wenn treffliche Beobachter die Häufigkeit der gleichzeitigen Staarentwickelung im ganzen Bereich der Linse behaupteten, so liegt der Grund davon wohl nur in dem Umstand, dass sie einerseits die vorläufige Trübung der oberflächlichen Linsenschichten für ein Zeichen von Kapselerkrankung hielten und sofort nur jene Fälle als Linsenstaare in Betracht zogen, wo bereits der Kern metamorphosirt war, anderseits aber oberflächlich getrübte Linsen mit completen Staaren verwechselten.

§ 286. Das erste objektive Zeichen einer beginnenden Phacomalacie in ihrer gewöhnlichen Form ist Trübung an irgend einer Stelle der Linsenperipherie.

Es ist diese Trübung äusserst selten flockenartig mit irregulärer, verwaschener Contour, weithin in den meisten Fällen repräsentirt sie sich unter

der Form eines oder mehrerer Streifen, welche radienartig von der Peripherie gegen das Centrum der Linsenoberfläche ziehen, ohne dasselbe aber zu erreichen, indem sie, mehr weniger davon entfernt, sich in Wölkchen oder Punkte auflösen.

Die Seitenränder dieser Streifen sind constant sehr scharf begrenzt und lassen daher eine Verwechselung mit Auflagerungen auf die Kapsel nicht zu.

Am gewöhnlichsten finden sich die Streifen an der Vorderfläche der Linse. Sie erscheinen dann nach vorne gekrümmt, liegen in der Ebene der Pupille, der Rand der Iris berührt sie fast. Sichel nannte diese Form Cataracta corticalis anterior[164].

In anderen Fällen beginnt die Trübung an der hinteren Fläche der Linse. Die Streifen erscheinen dann nach vorne concav und weit hinter der Pupille gelegen. Es ist dieses die Cataracta corticalis posterior[165].

Gewöhnlich sind die Streifen in der Nähe des Kapselfalzes bedeutend breiter, als an ihrem centralen Ende, sie repräsentiren sich in zackenähnlicher, triangulärer Form. Oft vereinigen sich die Grundflächen mehrer solcher Figuren, es erscheint ein grösserer oder kleinerer Bogen des Linsenrandes, bisweilen selbst der ganze Linsenrand, getrübt. Es entspringen dann die Streifen mit breiter Basis aus der Concavität dieser Trübung und convergiren an den beiden Linsenflächen gegen deren Centrum, Cataracta corticalis anteroposterior.

So lange der Kern der Linse vollkommen durchsichtig ist, zeigt die Trübung eine mattgraue, bläuliche Färbung, indem sich das Bild der Streifen auf dem schwarzen Augengrunde projiciret. Der gelbliche Teint des Linsenkernes im Greisenalter bedingt in den Streifen der hinteren Linsenfläche eine gelb-graue Farbe. Ein entwickelter Kernstaar endlich entzieht die letzteren gänzlich der Wahrnehmung, während er den Streifen der vorderen Linsenfläche je nach dem Grade seiner Dunkelheit eine Mittelfarbe zwischen braun und grau ertheilt, dieselben selbst aschgrau oder grau mit einem Stiche in das Grünliche erscheinen lässt[166].

Es leuchtet von selbst ein, dass, im Falle ein Kernstaar gegeben ist, die Beeinträchtigung des Sehvermögens durch die streifige Trübung der Linsenoberfläche vermehrt werden müsse. Wenn der Kern durchsichtig ist und der cataractöse Process sich noch auf den Randtheil der Linse beschränkt, die Streifen sparsam und dem Centrum der Linsenoberfläche noch nicht nahe gekommen sind, ist die Störung des Gesichtsvermögens eine sehr geringe, die Kranken werden derselben oft gar nicht bewusst. Wenn aber die Anzahl der Streifen zunimmt, dieselben sich allmälig gegen den Mittelpunkt der Linsenoberfläche verlängern, dann macht sich auch bald die Verminderung des scheinbaren Glanzes der Netzhautbilder in Undeutlichsehen bemerkbar, und es kann durch Erweiterung der Pupille nichts gewonnen werden, indem eben der Rand der Linse der Regel nach am wenigsten durchsichtig ist.

§ 287. Die scharfe Begrenzung der Streifen und Zacken an ihren Seitenrändern lässt schon vermuthen, dass ihre Entwickelung nicht sowohl auf Trübung der Linsenkugeln, als vielmehr auf Trübung der Fasern beruhe. Die anatomisch-mikroskopische Untersuchung weist dieses Verhältniss aber auf das Bestimmteste nach.

Es kommt vor, dass ein oder mehrere Kreisausschnitte von übereinander liegenden Linsenschichten in ihren faserigen Elementen getrübt werden, ohne dass die in den Fasercurvenscheiteln gelegenen Linsenkugeln zerfallen oder überhaupt von dem cataractösen Processe alterirt werden. Es entstehen dann dreieckige, mit der Spitze gegen das Centrum der einen Linsenoberfläche gerichtete Figuren, welche durch vollkommen durchsichtige Linsentheile gegenseitig getrennt sind. Oft liegen mehre solche trübe Triangeln neben einander, nur ein durchsichtiger, radienartig vom Centrum gegen den Rand der Linse auslaufender Streifen scheidet sie.

In seltenen Fällen findet man sogar die ganze Oberfläche der Linse getrübt mit Ausnahme eines drei- oder mehrstrahligen, vollkommen durchsichtigen Sternes, dessen Strahlen im Centrum der Linsenoberflächen zu einem kleinen, von concaven Rändern umschlossenen Polygone zusammenfliessen. Die Gestalt des Sternkörpers und die Lage der Sternstrahlen an den beiden Oberflächen der Linse entsprechen dann ganz den, aus embryonalen Linsenelementen zusammengesetzten Theilen der einzelnen Krystallschichten, das Mikroskop weist die Integrität der zwischen den Fasercurvenscheiteln gelegenen Linsenkugeln mit Bestimmtheit nach [167].

§ 288. Bisweilen sind es, ganz im Gegensatze zu der so eben erörterten Form des weichen Staares, vornehmlich die embryonalen Formelemente der Linse, die Scheitel der Fasercurven, die zwischengelagerten Linsenkugeln sammt dem sie einhüllenden formlosen Plasma und die oberflächlichste Zellenlage der Linse, welche leiden.

Die Erweichung der letzteren gibt der Oberfläche des Krystalles den Glanz und die Farbe alter verwitterter Fensterscheiben, es opalisirt sogar die Linsenoberfläche bei gewissen Stellungen gegen das Licht mit einem bläulichen Schimmer, eine Erscheinung, welche fast allenthalben auf Rechnung von Kapselalterationen geschoben worden ist. In dieser oberflächlichen Trübung erscheinen intensiver gefärbte Streifen, welche vom Centrum einer oder der anderen Linsenoberfläche, mitunter auch beider zugleich, ausgehen, und sich allmälig gegen den Linsenrand hin ausbreiten. Der Regel nach sind es drei Streifen, welche, in der Mitte der Linsenoberflächen zusammenfliessend, einen dreistrahligen Stern formiren. Die Strahlen des an der Vorderfläche der Linse gelegenen Sternes halbiren die zwischen den Strahlen der hinteren Krystalloberfläche gelegenen, matt getrübten, wie angerauchten Triangeln und umgekehrt. Doch bleiben diese Dreiecke nicht lange in diesem Zustande, es formiren sich neue und neue Streifen, welche genau der Lage und Richtung der secundären Vortices entsprechen, der Stern wird vielstrahlig. Die Streifen sind nicht ganz scharf begrenzt, ihre Ränder sind wolkig verschwommen, ihre Achse jedoch erscheint immer sehr intensiv getrübt. Man kann oft schon von aussen bemerken, wie die Streifen unter der Gestalt von Scheidewänden in einer zur optischen Achse parallelen Richtung in die Tiefe dringen.

Bei der anatomischen Untersuchung findet man sie zusammengesetzt aus einem sehr wasserreichen, formlosen oder aber schon in Zellenbildung begriffenen Magma, welches sich sehr leicht mittelst Wasser abschwemmen lässt. Es erscheinen dann in der Oberfläche des Krystalles an der Stelle der Streifen mehr weniger tiefe, vom Centrum gegen den Rand der Linse hinlaufende und

sich in eben dieser Richtung allmälig verschmälernde Furchen mit sehr unregelmässig fetzigen Wänden. Es werden durch diese Furchen die Linsenschalen in dreieckige Stücke zerlegt, welche aus wenig, meistens aber gar nicht getrübten Linsenfasern bestehen. Am Rande der dreieckigen Ausschnitte finden sich diese Fasern abgesetzt, es sind die Scheitel ihrer Curven sammt den zwischengelagerten Linsenkugeln untergegangen, und die Stumpfe der ersteren bedingen eben das rauhe Ansehen der Furchenwände.

In den Linsen der Greise sind die Spalten, entsprechend der weit gediehenen Entwickelung des Kernes, der Regel nach sehr seucht, in jugendlichen Linsen aber, in welchen die Linsenkugeln eine bedeutende Rolle spielen, greifen die Furchen oft tief bis in den Kern, ja es sind die Fälle nicht gar selten, in welchen die aus ihrer Kapsel herausgenommene Linse förmlich in dreieckige Stücke zerfällt, eine Erscheinung, welche dieser Staarform den ganz passenden Namen „Cataracta dehiscens“ verschafft hat [168].

Wie bei der Cataracta corticalis, mit der sich übrigens die dehiscens häufig stellenweise combinirt, indem neben den tief einschneidenden Streifen andere oberflächliche, scharf begrenzte, in die Wahrnehmung kommen, wird die Farbe der Trübung von jener des Kernes modificirt, doch weniger, indem die Dicke der Streifen bei der Cataracta dehiscens das Durchleuchten der Kernfarbe minder möglich macht.

Das Gesichtsvermögen wird im Allgemeinen nur wenig gestört ausser bei höheren Entwickelungsgraden der Cataracta, bei Zunahme der Streifen an Zahl und Dicke. Erweiterung der Pupille muss der Natur der Sache nach den scheinbaren Glanz der Netzhautbilder vergrössern, die Deutlichkeit des Sehens vermehren.

§ 289. Die Cataracta corticalis, so wie die Dehiscens sind weithin in den meisten Fällen nur Uebergangsformen, die Vorläufer einer auf die gesammten oberflächlichen Linsenschichten, ja auf die Totalität des Krystalles ausgebreiteten Malacie.

Es beurkundet sich diese Ausbreitung des Staarprocesses durch Verschmälerung der zwischen den trüben Streifen gelegenen, durchsichtigen Parthien der Linsenoberfläche, es werden die getrübten Stellen zahlreicher, breiter und ihre Contouren unregelmässig, fleckig. Endlich fliessen die Trübungen zusammen, es ist die ganze Peripherie der Linse in Staarmagma verwandelt.

Die Trübung ist dann eine gleichmässige, ausgenommen in jenen Fällen, in welchen eine Dehiscenz der tieferen Lagen der allgemeinen Trübung vorausging, in diesen Fällen leuchten nämlich, so lange nur die oberflächlichsten Schichten zerfallen sind, die intensiv getrübten Streifen des Kernes durch, die Cataracta behält eine Zeit lang ihre streifige Form bei, nur sind die zwischen den Streifen gelegenen Parthien weniger trüb. Doch verschwindet auch hier bald dieser Unterschied in der Trübung, diese wird im ganzen Bereiche der Linsenoberfläche eine gleichmässige.

Sind die mittleren Lagen der Linse noch durchsichtig, so erscheint die Trübung bläulich-weiss, in der Farbe schlechter Milch, indem der schwarze Augengrund durch das Staarmagma hindurch scheint. Ist aber ein Kernstaar gegeben, so zeigt sich die Oberfläche der Linse in einer grau-gelblichen, oder grau-bräunlichen Tinte, bei sehr dunklem Kerne selbst aschgrau oder blau [169].

§ 290. Während der Staarprocess weiter gegen das Centrum der Linse vorschreitet, metamorphosirt das Magma der oberflächlichen Schichten fort, es scheiden sich die Coagula von den flüssigen Elementen des Staarbreies mehr und mehr, es condensiren sich die Gerinnsel zu Flecken und Wolken, welche zum Theile sich an die Kapsel anhängen, es gewinnt die Staaroberfläche öfters wieder ein fleckiges, streifiges, netzartiges Ansehen. Häufig jedoch verfettigt das Magma, die Trübung wird dadurch intensiver, die Diaphanität der Linsenoberfläche geht gänzlich unter, der Staar erscheint gleichmässig weiss mit einem Stiche ins Eitergelbe. In beiden Fällen ist die Consistenz der oberflächlichen Linsenschichten auf ein Minimum herabgesunken, es erscheint das Magma im ersten Falle als ein molkenähnlich trübes Fluidum, im welchem trübe Flocken schwimmen, im zweiten Falle als eine rahmähnliche, eiterfarbige Flüssigkeit.

Es ist einleuchtend, dass unter solchen Umständen der nicht erweichte, gesunde oder aber sclerosirte Kern, seiner Stützen beraubt und seiner specifischen Schwere folgend, sich in die tiefsten Stellen der Kapselhöhle senken müsse. So lange die Erweichung der Krystallperipherie noch nicht weit vorgeschritten ist, kann die Ortsveränderung des Kernes nicht sehr auffällig werden, wenn aber die oberflächlichen und mittleren Schichten gelöst sind, dann wälzt sich der von Flüssigkeiten umgebene Kern in der Kapselhöhle herum, und erscheint bald mit dem Rande, bald mit der Fläche an der vorderen Kapsel anlagernd, man sieht ihn als einen linsenförmigen Körper von gelatinösem Aussehen oder aber ambragelber Farbe aus dem Magma hervortretend.

Es sind dieses jene Staare, welche man unter dem Namen „Cataracta Morgagniana“ zusammengefasst hat. Es liegt ihnen nicht ein eigenthümlicher Process zu Grunde, es ist der morgagnische Staar nur die Theilerscheinung eines completen, hartweichen Staares, wenn schon ein Kernstaar gegeben ist; er ist eine Uebergangsform zur hartweichen oder zur completen weichen Cataracta, wenn der Linsenkern noch im Zustande seiner Integrität besteht.

§ 291. In kindlichen und jugendlichen Individuen, in welchen der Linsenkern noch nicht zu hohen Dichtigkeitsgraden gelangt ist, geht der Morgagnische Staar durch Ausbreitung des cataractösen Processes auf die mittleren Linsenportionen oft in den sogenannten Milchstaar, Cataracta lactea, Phacohydropsie über, und dieses häufig so ungemein schnell, dass das Stadium des Morgagnischen Staares ganz verschwindet und es das Ansehen hat, als sei die staarige Metamorphose in der ganzen Dicke der Linse gleichzeitig zur Entwickelung gekommen.

Die Farbe dieses Staares ist der einer dünnen, stark gewässerten Milch ähnlich, die ganze Pupille erscheint wolkig, aber diese Wolken ändern jedesmal ihre Form und ihre Umrisse, sobald der Augapfel schnell und heftig bewegt, oder durch das Augenlid mit dem Finger gerieben wird. Gar nicht selten zeigt der Staar, wenn der Kranke längere Zeit ruhig sitzt oder steht, ganz deutlich zwei Schichten, deren obere bläulich-weiss, die untere aber kreideweiss ist [170]. Es sind bei der ruhigen Stellung des Kranken die Gerinnsel zu Boden gesunken, durch die Bewegung des Auges oder Kopfes aber mit dem Menstruum des Magmas wieder gemischt worden.

§ 292. Die Vorderfläche der vorderen Kapselhälfte ist in allen den erörterten, äusserlich verschiedenen Formen des weichen und flüssigen Staares so wie der Cataracta duromollis vollkommen glatt und ohne Spur einer krankhaften Alteration, sogar das Epithel derselben findet sich im Zustande völliger Integrität.

Es sind sofort die Bedingungen für die reguläre Reflexion des Lichtes an der Oberfläche des Krystallkörpers nicht im mindesten gestört, das Spiegelbild der vorderen Linsenoberfläche muss, so wie bei normalem Zustande des Krystalles, zu Stande kommen, wenn sich auch aus dem Magma bereits Niederschläge auf die hintere Kapseloberfläche aufgelagert haben. Es projicirt sich jedoch das der Natur nach sehr lichtschwache Reflexbild auf einem, viel weisses Licht zurückwerfenden Grunde, es ist daher sehr schwer oder gar nicht wahrnehmbar. Das verkehrte Reflexbild der hinteren Kapsel kann aber begreiflicher Weise weder gebildet noch aber gesehen werden.

§ 293. Die Erweichung der Linse beginnt mit äusserst seltenen Ausnahmen von den oberflächlichsten Schichten, diese sind es, welche der Malacie vornehmlich ausgesetzt sind. Das Magma berührt daher immer die innere Wand der Kapsel unmittelbar, es ist nicht, wie beim reinen Kernstaar, eine Lage durchsichtiger Linsensubstanz zwischen die Trübung und den, der Kapsel de norma auflagernden Pupillarrand zwischengeschoben, die Cataracta und der Pupillarrand sind nur durch die, dem freien Auge unmerkliche Kapsel getrennt. Es erscheint sofort der Zenith der getrübten Vorderhälfte der Linse in und selbst etwas vor der Ebene der Pupille, und es kann sich kein Schlagschatten bilden.

Es sind dieses anerkannt constante Symptome des weichen und flüssigen Staares. Man glaubte aus ihnen auf eine Vergrösserung der Linse und aus dieser auf eine, dem Staarprocesse zu Grunde liegende abnorme Aufnahme flüssiger Elemente aus den umgebenden Augenmedien schliessen zu können. Die anatomische Untersuchung vieler mit Cataracta mollis und mehrerer mit Phacohydropsie behafteter Augen haben mich jedoch zur Ueberzeugung gebracht, dass die Malacie und ihre Abart, die Verflüssigung der Linse, keine Volumszunahme des Krystalles bedinge, wohl aber in späteren Entwickelungsstadien eine Verminderung des Umfanges. Es tritt nur die normale Stellung der Linse zur Iris in der erweichten Cataracta deutlicher hervor, als dort, wo die Linse vermöge ihrer perfecten Durchsichtigkeit der Wahrnehmung entschwindet und althergebrachte Vorurtheile die Sinne bei Erforschung der Verhältnisse umnebeln. Weder die hintere noch die vordere Kammer werden durch die Malacie der Linse verengt, sie bestehen in der Norm fort, so lange das Magma nicht durch secundäre Metamorphosen verändert worden ist, in welchem letzteren Falle der Kammerraum häufig vergrössert, niemals verengert wird. Was man von Trägerwerden der Pupillenbewegungen als Folge der Vorbauchung der Iris und mitunter sogar von Abschürfung einzelner Pigmentzellen von dem Tapetum der Iris erzählt findet, sind theils Fabeln, theils aber die Folgen ganz differenter krankhafter Verhältnisse.

§ 294. Die Intensität des, von dem cataractösen Magma zerstreuten Lichtes ist eine sehr bedeutende, folgerecht jene des durchgelassenen eine sehr geringe, es beeinträchtigen weiche Cataracten das Gesichtsvermögen im hohen Grade, sie heben es bis zur blossen Lichtempfindung auf, und dieses um so mehr, als einerseits die Erweiterung der Pupille wegen der Trübung des Linsenrandes den scheinbaren Glanz der Netzhautbilder nicht erhöhen kann, anderseits aber, weil grelle Erleuchtung auch die Intensität der von dem Magma ausgehenden secundären Lichtwellen steigert und sofort die Wahrnehmbarkeit der allenfalls noch zu Stande kommenden Netzhautbilder auf indirektem Wege vermindert.

§ 295. So überaus verschieden die äusseren Formen sind, unter welchen sich die Malacie der Linse in ihren verschiedenen Entwickelungsstadien kund gibt, eben so different sind auch die Zeiträume, innerhalb welcher der Staarprocess von einzelnen, zerstreuten Formelementen über die gesammte Linsenoberfläche und von dieser auch auf den Kern ausgebreitet wird.

Die mehr weniger weit vorgeschrittene Entwickelung der Linse scheint hier von bedeutendem Einflusse zu sein, denn bei kindlichen und jugendlichen Individuen reichen im Allgemeinen wenige Wochen, ja Tage hin, um einen beginnenden streifigen oder fleckigen Staar in totale Erweichung der oberflächlichen Linsenschichten, selbst in Erweichung des ganzen Krystalles umgewandelt zu sehen.

Bei alten Individuen hingegen ist die Entwickelung und Ausbreitung der Malacie auf den ganzen Umfang der Linse der Regel nach eine viel langsamere, wenn auch nicht so langsame, als jene des Kernstaares, es bedarf gewöhnlich vieler Monate, auf dass eine Corticalis oder Dehiscens in eine sogenannte reife Cataracta, d. i. in Malacie der gesammten Krystalloberfläche übergehe.

Es sind sogar die Fälle häufig, in welchen einzelne Streifen auf der Linsenoberfläche viele Jahre lang fortbestehen, ohne dass sich eine merkliche Veränderung in ihrer Form und Grösse bemerkbar machen würde, und es ist dabei ganz gleichgültig, ob gleichzeitig ein Kernstaar gegeben ist oder nicht. Gewöhnlich geschieht es dann, dass, wenn einmal der Staarprocess anfängt, sich auszubreiten, dieses sehr rasch von Statten geht, so zwar, dass die Corticalis und Dehiscens, trotz jahrelangen Stationärbleibens, binnen wenig Tagen oder Wochen in gänzliche Erweichung der gesammten peripheren Linsenschichten umgewandelt wird.

Es ist höchst wahrscheinlich, dass viele von diesen Fällen in den ophthalmologischen Schriften als solche aufgeführt werden, in welchen die Malacie sich in normwidrig kurzer Zeit vollständig entwickelt haben soll. Indessen ist doch nicht zu läugnen, dass in einzelnen seltenen Fällen eine Malacie binnen einigen Tagen, ja Stunden in vorläufig ganz durchsichtig gewesenen Linsen alle Stadien bis zur gänzlichen Trübung der Linsenoberfläche durchlaufen könne, und dieses nicht nur in Fällen, in welchen ein Trauma des Krystallkörpers, eine Dislocation desselben oder die unmittelbare Einwirkung coagulirender, chemischer Agentien die Ursache der Cataracta war, sondern auch in Fällen, in welchen sich über das ätiologische Moment keinerlei Vermuthungen aussprechen lassen [171].

Der reguläre Entwickelungsgang der Malacie bei kindlichen und jugendlichen Individuen ist Ausnahme im Greisenalter, umgekehrt aber finden sich auch Fälle von partieller Cataracta in Kindern und selbst als angeborener Zustand, in welchen durch langes Stationärbleiben und dann rasche Ausbildung zu completen Staaren der normgemässe Evolutionsgang des Staares in greisen Individuen nachgeahmt wird [172].

§ 296. Von den Ausgängen des malacischen Processes handelnd, muss vor Allem die Frage erledigt werden: Ist Heilung möglich, oder ist sie es nicht.

Die Antwort fällt verschieden aus, je nachdem man unter Heilung die völlige Herstellung des normalen Zustandes versteht, oder aber den Begriff der Heilung schon erschöpft hält, wenn eine staarig getrübte Stelle im Bereiche der Pupille wieder durchsichtig wird.

§ 297. Heilung im strengeren Wortsinne ist sehr problematisch. Sie fordert nämlich, dass in den einzelnen trüb gewordenen Formelementen der Linse die getrennten, flüssigen und festen Bestandtheile wieder vereinigt und damit die optische Gleichartigkeit hergestellt werde. Es bedarf keines Beweises, dass ein solcher Process nur in dem ersten Beginne der Malacie statthaben könne, denn bei höheren Entwickelungsgraden der cataractösen Erweichung sind die Formelemente des Krystalles schon zum grossen Theile völlig zerstört. Unter solchen Verhältnissen wäre eine wahre Heilung nur durch Entfernung des Getrübten und Ersatz des Verlorenen durch neugebildete, normale Linsenelemente möglich.

Es ist bisher keine einzige Thatsache bekannt, aus welcher man auf das Gegebensein eines oder des anderen Heilungsprocesses in der Natur mit voller Giltigkeit schliessen könnte. Es steht wohl nach Versuchen an Thieren fest, dass streifige Trübungen der Krystalloberfläche, welche als Folge von Verletzungen der Kapsel und Linse so häufig sichtbar werden, binnen wenigen Tagen sammt der Kapselwunde spurlos verschwinden können, ohne dass man in der Leiche Substanzverluste der Linse mit freiem Auge zu erkennen vermöchte. Damit ist jedoch die Heilung im strengen Wortsinne nicht dargethan, denn weder meine, noch die Untersuchungen Anderer waren so genau, um mit Sicherheit entscheiden zu können, ob die Herstellung der Durchsichtigkeit mit oder ohne Verlust einer kleinen Parthie von einer oder wenigen oberflächlichen, mikroskopisch feinen Linsenschichten verbunden war. Es wird sogar der Untergang der getrübt gewesenen Linsenschichten, deren Entfernung ohne nachfolgenden Ersatz, aus dem Umstande wahrscheinlich, dass weit häufiger Fälle zur Beobachtung kommen, in welchen nach Aufhellung einer Linsentrübung der Krystall ganz evidenter Maassen sowohl an Volum abgenommen hat, als auch in seiner Gestalt sehr bedeutend verändert worden ist. Es bleibt sohin die Frage über die Möglichkeit einer wahren Heilung der Cataracta mollis bis auf weiteres in der Schwebe.

§ 298. Ganz anders gestaltet sich aber die Sache, wenn man unter Heilung nichts als das blosse Verschwinden einer staarigen Trübung aus dem Bereiche der Pupille versteht, und dabei gar keine Rücksicht nimmt auf den zu Grunde liegenden Process und auf die mit dessen Vonstattengehen nothwendig gesetzten Veränderungen in den dioptrischen Verhältnissen des Auges;

wenn man zum Begriffe der Heilung es hinlänglich erachtet, dass wieder so viele Lichtstrahlen zur Netzhaut gelangen können, als erfordert werden, um die Wahrnehmung äusserer Objekte zu ermöglichen, die übrigen optischen Eigenschaften der Netzhautbilder, namentlich aber die Schärfe ihrer Begrenzung ganz unberücksichtigt lässt.

Unter solchen Voraussetzungen ist die Möglichkeit der Heilung nicht zu läugnen, es sind erfahrungsgemäss zwei Wege, auf welchen sie eingeleitet werden kann. Der erste ist Dislocation des getrübten Krystalles, Entfernung desselben aus dem Bereiche der Pupille, der zweite ist Aufsaugung des Staarmagmas.

§ 299. Die Dislocationen des Krystallkörpers als eines Ganzen, d. h. der in der unverletzten Kapsel eingeschlossenen, durchsichtigen oder trüben Linse, wurden schon erörtert [173], ich komme auf sie nicht mehr zurück.

Es ist leicht einzusehen, dass auf diesem Wege jeder Linsenstaar ohne Ausnahme zu relativer Heilung gelangen könne. Die Form der Cataracta ist dabei nur insofern von Belang, als nach ihr die Fähigkeit des Staares zu schrumpfen variirt, die Schrumpfung aber einerseits ein wichtiges disponirendes Moment bei der Lostrennung des Krystallkörpers abgibt und anderseits mit dem Grade der Volumsabnahme der Linse auch die Leichtigkeit einer gänzlichen Entfernung aus dem Bereiche der Pupille wächst. Da Schrumpfung eben nur der Ausdruck ist für die gelungene Resorbtion cataractöser Massen, erscheint der zweitgenannte, relative Heilung bedingende Process als Förderungsmittel der Dislocation, die Möglichkeit der Heilung durch Lageveränderung des Krystalles ist eine um so grössere, wenn die Resorbtion günstige Chancen findet.

§ 300. Die Aufsaugung von Linsenelementen setzt nach unseren bisherigen Kenntnissen die vorläufige Erweichung, Malacie derselben als Bedingung voraus.

Vollständig entwickelte, saftarm gewordene Linsenelemente erweichen nur äusserst schwierig, sclerosirte Kerne aber niemals, es ist sohin die Resorbtion in den Staaren der Greise meisthin auf ein sehr geringes Terrain eingeengt, sie beschränkt sich in den meisten Fällen auf die oberflächlichen, cataractösen Linsenschichten, doch auch diese werden, so lange die Kapsel in ihrer Integrität besteht, nur zum Theile entfernt, der Rest geht ständige Entwickelungsformen ein, bleibt in der Kapsel zurück.

Ist ein Kernstaar gegeben, so kann begreiflicher Weise auf dem Wege der Resorbtion eine Besserung des Gesichtsvermögens nur mittelbar, durch Vorbereitung der Dislocation herbeigeführt werden.

Es kommt jedoch bisweilen vor, dass der Staarprocess sich auf Theile der oberflächlichsten Linsenschichten beschränkt, und dass selbst die Resorbtion des Magma's sehr weit gedeiht, ehe sich der Staar auf die übrigen Parthien der Linse ausgedehnt hat. Es bleiben dann von dem oberflächlichen Staarbrei nur wenig trübe Punkte oder Streifen zurück, welche gewöhnlich verkalkt und gleichsam zwischengeschoben sind zwischen die durchsichtige Kapsel und die pellucid gebliebenen Linsentheile. Das von Seite des Staarmagma's aufgehobene Gesichtsvermögen kehrt unter solchen Umständen natürlich zurück, die

Staarblinden sehen wieder, wenn auch nicht so deutlich, als im normalen Zustande, indem die Form des Krystalles gelitten hat.

So sind die in den ophthalmologischen Werken angeführten Fälle von Besserung und Heilung scheinbar ausgebildeter, in der That aber nur peripherer Linsenstaare zu verstehen. Es ist darunter nicht ein Rückschreiten des Staarprocesses zu denken, sondern eine weitere Metamorphose, es ist die Besserung des Gesichtsvermögens bedingt in dem Zusammentreffen ganz besonderer Verhältnisse bei der Entwickelung und weiteren Umstaltung eines von der Peripherie der Linse ausgehenden Staares. Dadurch vereinigen sich die Ansichten der verschiedenen Ophthalmologen bezüglich der Besserungsfähigkeit des Zustandes bei Vorhandensein eines peripheren Staares. Versteht man unter Besserung ein Regressivwerden des Processes, so muss die Möglichkeit dessen sehr in Frage gestellt werden, fasst man aber den Begriff der Besserung in dem weiteren Wortsinne auf, so ist nach meinen pathologisch anatomischen Untersuchungen an der Objectivität einiger von den wenigen, bekannt gewordenen Fällen von Besserung des Sehvermögens in staarblinden Individuen nicht zu zweifeln [174].

Man hat hier und da die Besserung des Zustandes bei dem Gegebensein eines Staares in ursächliche Verbindung gestellt mit der Wirkung gewisser, innerlich oder äusserlich angewandter Arzneimittel [175], ja Manche massen sich sogar an, jede Cataracta zur Heilung bringen zu können. Ich sah die differentesten, pharmaceutischen Kurversuche stets von gleichem, negativem Resultate gefolgt werden, ich konnte niemals auch nur die geringste Bethätigung des Zersetzungs- und Aufsaugungsprocesses in Folge von arzneilicher Einwirkung auf den Organismus des Staarblinden wahrnehmen und schliesse mich daher dem Urtheile an, welches Beer fällte [176], ja ich muss mich sogar entschieden gegen die Wirksamkeit irgend eines bekannten pharmaceutischen Mittels in den Fällen aussprechen, in welchen nebst dem Staare noch gewisse, heilbare Dyscrasien vorhanden sind, denn die ätiologischen Forschungen haben den Mangel des Causalnexus mit jenen Linsenstaaren herausgestellt, welche nicht als ihre unmittelbare Ursache Auflagerungen krankhafter Produkte auf die Kapsel oder aber allgemeinen Schwund des Augapfels anerkennen [177].

Wohl aber ist relative Heilung oder merkliche Besserung des Sehvermögens bei Vorhandensein eines completen, weichen oder flüssigen Staares möglich, ja es lösen sich sogar der Regel nach solche Cataracten mit Ausnahme des in dem Kapselfalze gelegenen Theiles, wenn die Kapsel in grösserem Umfange eröffnet wurde. Das Mittel zu diesen Eröffnungen der Kapselhöhle sind theils Berstungen der Kapsel, theils Zusammenhangstrennungen derselben durch penetrirende fremde Körper. Beide finden in der folgenden Fehlergruppe ihre nähere Betrachtung, weil eine spontane Berstung der Kapsel, wie sie so häufig behauptet wird, eine Berstung ohne alle äussere, veranlassende Gelegenheitsursachen nach dem, was von dem Wesen der Malacie gesagt wurde, mehr als unwahrscheinlich ist.

§ 301. Es handelt sich nun darum, jene Processe näher zu erörtern, welche einerseits die Resorbtion des Staarmagmas vorbereiten und ermöglichen, anderseits aber das letztere in ständige Entwickelungsformen überführen.

Es sind diese Metamorphosen theils progressive, theils regressive. Ich beginne mit den letzteren, weil sie ungleich häufiger in ihren Produkten zur Wahrnehmung kommen, und weil sie Anknüpfungspunkte an die vorstehenden Erörterungen bieten.

1. Die regressiven Metamorphosen des Staarmagmas.

§ 302. Ihre Produkte sind immer solche, welche jeder organischen Form entbehren.

Sie sind ihrer chemischen Natur und Wesenheit nach sicherlich sehr mannigfaltig. Doch ist es bisher nur gelungen, einige wenige derselben zu erkennen. Es sind dieses diejenigen, welche jederzeit bei der regressiven Metamorphose des Staarmagmas der Quantität nach am meisten vorschlagen, differente Fettsorten und Erdsalze.

Die übrigen erscheinen unter dem Mikroskope als amorphe, organische Substanzen, welche wieder ihre Zusammensetzung aus verschiedenen chemischen Elementen durch den mehr weniger hohen Grad von optischer Ungleichartigkeit, durch ihre häufige Mischung mit Punkten und Körnchen darthun, welche letztere durch ihre chemischen Eigenschaften sich ganz deutlich von Fett und Erdsalzen unterscheiden. Es finden sich diese Massen nicht nur dort, wo die regressive Metamorphose sichtlich die Aufsaugung vermittelt, sondern auch dort, wo als ihr unmittelbares Resultat ständige Entwickelungsformen des Staarmagmas erscheinen.

Die Umwandlung eines Theiles des Staarmagmas in lösliche, von Fett und anorganischen Salzen verschiedene Substanzen bei dem, die Aufsaugung vorbereitenden Processe lässt sich mit Bestimmtheit erschliessen aus der häufigen Beobachtung, dass Staarparthien rasch verschwinden, ohne dass sich bei der, noch während der Resorbtionsperiode angestellten mikroskopischen Untersuchung in den zurückgebliebenen Theilen die Zeichen einer verhältnissmässig weit gediehenen Verfettigung nachweisen liessen. Uebrigens macht auch die chemische Zusammensetzung des Globulins ein vollständiges Aufgehen des Staarbreies in Fett und anorganische Salze sehr unwahrscheinlich.

Darf man auf Analogien bauen, so dürfte, wie bei Exsudaten, die Entwickelung von Extractivstoffen und eiweissähnlichen, löslichen Substanzen ein wesentliches Moment bei der, die Aufsaugung vermittelnden Metamorphose abgeben.

Indess mögen diese Produkte sein, welche sie wollen, so viel ist sehr wahrscheinlich, wenn nicht gewiss, dass sie sich wesentlich von jenen unterscheiden, welche in den verschiedenen ständigen Entwickelungsformen des Staarmagmas als Grundlage erscheinen und ihrer chemischen Natur nach gleichfalls unbekannt sind.

Die Mangelhaftigkeit unserer diesfälligen Kenntnisse macht eine streng wissenschaftliche Schilderung der regressiven Metamorphosen zur Zeit noch unthunlich, man ist dabei an die hervorstechendsten Aeusserlichkeiten des Processes gebunden. In Anbetracht dieser Aeusserlichkeiten repräsentirt sich aber die rückgängige Metamorphose des malacischen Produktes als Verfettigung und als Verkreidung.

a. Die Verfettigung.

§ 303. Das Freiwerden von Fett beurkundet sich häufig schon in den frühesten Stadien der Linsenmalacie durch das Auftreten von Fettkörnchen und feinen Fettbläschen, es finden sich diese Elemente oft während Perioden, in welchen der Staarprocess noch auf ganz kleine Parthien einzelner, oberflächlicher Krystallschichten beschränkt ist.

Es entwickeln sich die Fettelemente der Regel nach um so früher und in desto grösserer Anzahl, in je kürzerer Zeit die Malacie zu vollständiger Zerfällniss der afficirten Linsenformelemente gediehen ist, und je mehr das flüssige Menstruum über die Gerinsel der Masse nach vorwiegt.

Es erscheinen die Fettkörnchen und Fettbläschen daher vorzüglich dann in reichlicher Menge, wenn Linsenkugeln und ganz junge Fasern das Substrat des partiellen Staares abgeben, sie fehlen nur selten bei der Cataracta dehiscens und in jenen Fällen, in welchen durch mechanische Verletzungen oder Auflagerungen iritischer Produkte auf die Kapsel einzelne Parthien der Linsenoberfläche, des Zellenstratums, dem Staarprocesse anheim fielen, die cataractöse Trübung unter der Gestalt unregelmässig begrenzter Flecken auf der Linsenoberfläche auftritt. Sie werden aber der Regel nach vermisst in den ersten Stadien der Cataracta corticalis, bei welcher die ergriffenen Fasertheile noch ihre Form behalten haben. Es ist dieser Umstand sowohl erklärlich durch die grössere Widerstandskraft der dichteren Fasern gegen die gänzliche Zerstörung, als vorzüglich dadurch, dass eben die Verfettigung einer weit gediehenen Zersetzung äquivalent ist und sofort schon an und für sich in den meisten Fällen den Fortbestand der Fasern aufheben muss. Wo aber die Fasertextur in der Malacie untergegangen ist, dort zeigen sich die Elemente des freien Fettes alsbald in reichlichem Maasse, ausser in den später zu erörternden Fällen, in welchen das Magma höhere Entwickelungsstufen eingeht.

§ 304. Jeder Theil des Magmas ist der Verfettigung fähig, es sind theils die gelösten proteinigen Elemente des Menstruums, theils die amorphen Gerinnsel, theils aber die Kerne und Zellen, welche ihr Contingent an Fettkörnchen und Fettbläschen liefern.

§ 305. Bezüglich der Kerne und Zellen muss ich entschieden der Ansicht Reinhardt's [178] entgegentreten, nach welcher die normalen Linsenkugeln und Kerne durch Differenzirung ihres Inhaltes freies Fett entwickeln. Es gehen diese normalen Formelemente des Krystalles immer schon durch den ursprünglichen Gerinnungsprocess unter, es sind erst die aus dem Magma neugebildeten Zellen und Kerne, welche den Verfettigungsprocess eingehen und durch ihr Zerfallen die in dem Staarbreie frei herumschwimmenden Fettelemente vermehren.

Es lässt sich die Evolution der fetthaltigen Zellen und Kerne aus dem Magma von ihrem ersten Beginne an verfolgen, es finden sich der Regel nach in den Produkten der malacischen Processe alle möglichen Entwickelungsstufen von dem wasserhellen Kernbläschen bis zu der ausgebildeten Kernzelle, in deren flüssigen Inhalt mehr weniger Fettkörnchen eingestreut sind. Gewöhnlich zerfallen die Zellen, sobald sie zu diesem Grade von Entwickelung angelangt sind, minder häufig widerstehen sie länger der Zersetzung und gewinnen sofort

Zeit, um durch weitere Differenzirung ihres Inhaltes in Formgebilde überzugehen, welche den Eiterzellen sehr nahe kommen. Aeusserst selten kommen Körnchenzellen zur Wahrnehmung, und wo sie vorhanden sind, beschränkt sich ihre Zahl auf einige wenige, nur in den ausserordentlichsten Ausnahmsfällen treten sie in einiges Verhältniss zu der Masse der übrigen, den Staarbrei constituirenden Formgebilde.

Die anatomischen Befunde einer grossen Anzahl von Fällen stellen heraus, dass sich das massigere Auftreten von Eiter- und Körnchenzellen an das Gegebensein von Umständen knüpfe, welche den Resorbtionsprocess, trotz weit gediehener Verfettigung des Magmas, sehr erschweren oder gar verhindern.

§ 306. Die Verfettigung von Blatttrümmern, welche dem Staarbreie beigemischt sind, oder noch in Verbindung mit dem Linsenkerne stehen, ist aus den bereits angeführten Gründen äusserst selten zu beobachten, so lange in diesen Trümmern noch die ursprüngliche Fasertextur erhalten ist. Es finden sich die Fasern solcher Blattparthien meisthin nur bestäubt, trüblich, sie zeigen die Spuren der beginnenden Malacie, aber nicht jene der Verfettigung. Die letztere äussert sich erst nach völliger Vernichtung der Fasern durch Coagulation ihres proteinigen Bestandtheiles.

§ 307. Auf Grundlage zweier mikroskopischer Befunde muss ich jedoch auch die Möglichkeit einer ausnahmsweisen Verfettigung von Linsenfasern ohne vorläufige Zerstörung ihrer äussern Form behaupten.

Es waren in den beiden Fällen die oberflächlichen Schichten des Krystalles völlig zerfallen, sie repräsentirten sich als ein milchrahmähnliches Fluidum, in welchem die Verfettigung zu hohem Grade gediehen war, und sich einmal eine einzige Körnchenzelle fand. Der Kern erschien abgeplattet, von speckiger Consistenz, gelblicher Farbe und sulzähnlicher Durchscheinbarkeit. Es liessen sich in dem letztern die Faserblätter leicht isoliren, ihre Fasern erschienen bestäubt, wie angeraucht, die Ränder rauh, halb dunkel contourirt. Häufig fanden sich auf den Blatttrümmern und in ihrem Parenchyme Fettkörnchen und feine Fettbläschen. Es waren dieselben nicht überall gleich dicht gesäet, sondern bald durch weite Zwischenräume getrennt, bald so enge an einander gelagert, dass sie die Ansicht der Fasern verhinderten. An vielen Objekten beobachtete ich sogar eine deutliche Zunahme der Fettkörnchen von einem Ende der Blatttrümmer zu dem andern nach der Richtung der constituirenden Fasern. Es fanden sich die letzteren an dem einen Ende der Scholle vollkommen fettlos, in der Mitte jedoch waren sie schon dicht besprengt und an dem andern Ende wurden sie von Fettkörnchen förmlich verdeckt, es erschien hier die Scholle ganz schwarz, grobkörnig, mit rauhem, drusig-körnigem Rande. Die Fasersubstanz, wo sie zwischen den Fettkörnchen hervorsah, erschien gelblich, durchscheinend, doch nicht so matt und trüb, als dort, wo die Fettelemente fehlten, ja es liess sich häufig sogar auf die eclatanteste Weise eine, im geraden Verhältnisse zur Häufigkeit der Fettkörnchen zunehmende Diaphanität der erhaltenen Fasersubstanz nachweisen.

Dieses Wechselverhältniss macht es sehr wahrscheinlich, dass die Verfettigung in den beiden angezogenen Fällen nicht sowohl als ein primärer, in vorläufig ganz gesunden Linsenfasern auftretender Process zu betrachten sei,

dass vielmehr die freien Fettelemente das Resultat weiterer Metamorphosen in den, die vorangehende Trübung der Krystallfasern verursachenden, malacisch zerfallenen Bestandtheilen derselben vorstellen.

Es stellt sich sofort diese eigenthümliche Form des Verfettigungsprocesses in die vollständigste Parallele mit der ganz gewöhnlich zu beobachtenden, ihre Differenz beschränkt sich blos darauf, dass bei der letzteren die Fasern einzelner Linsenblätter oder doch grösserer Segmente derselben der Totalität nach den Erweichungsprocess eingehen, zu Magma zerfallen, ehe sie freies Fett entwickeln; bei dem eben beschriebenen Vorgange aber nur kleinste Theile der einzelnen Fasern malacisch erkranken und sich weiter in Fett umwandeln, ehe die anliegenden Elemente dieser Fasern eine Alteration höheren Grades erkennen lassen.

§ 308. Die frei gewordenen Fettkügelchen mischen sich dem Magma mechanisch bei, und bleiben der Regel nach isolirt, nur selten aggregiren sie sich zu grösseren oder kleineren Haufen mit unregelmässiger Contour, welche sich von Körnchenzellen durch den Mangel der äusseren Hülle unterscheiden. Dort wo das Staarmagma vermöge grösserer Dichtigkeit eine solidere Grundlage bietet, bleiben sie wohl auch in Placques beisammen liegen, welche ihrer Ausbreitung nach genau der Schichtung der Linse entsprechen.

§ 309. Das bedeutende Lichtbrechungsvermögen der Fettelemente, welches sich in der dunkeln Contour der einzelnen Körnchen äussert, nimmt einen merklichen Einfluss auf das Aussehen des Staarmagmas. Während der cataractöse Brei, in welchen der Process bis zur Verfettigung noch nicht gediehen ist, immer einen ziemlichen Grad von Diaphanität bewahrt und sofort durch eine graulich- oder bläulich-weisse Färbung ausgezeichnet ist, reflectiren Staarmassen, welche zu nur einigermassen höheren Graden der Verfettigung gelangt sind, immer fast alles auffallende Licht, ihre Durchscheinbarkeit wird eine sehr geringe, ihre Färbung eine sehr intensive, weisse mit einem Stich in das Gelbe, und die gelbliche Nuance nimmt rasch zu, wenn die Verfettigung weiter und weiter vorschreitet, es lassen sich dadurch auf den ersten Blick verfettigende Cataracten von solchen unterscheiden, in welchen das Magma noch auf der Stufe einfacher Gerinnung steht.

§ 310. Das milchrahmähnliche Aussehen stark verfettigter Staarmassen veranlasste einige Ophthalmologen, den cataractösen Process als eine wahre Vereiterung zu proclamiren und denselben entweder auf eine Entzündung des Linsengewebes selbst zurückzuführen oder aber eine Entzündung der umliegenden Organe und den Uebergang ihrer Produkte in die Kapselhöhle anzunehmen.

Das Vorkommen von eiterzellenähnlichen Gebilden in dem fettigen Magma ist allerdings geeignet, eine solche Ansicht zu stützen, es sind Analogien zwischen den Metamorphosen des Staarmagmas und entzündlicher Exsudate gegeben, und bei Gelegenheit der Erörterung der progressiven Verwandlungen des Staarbreies werden sich weitere Belege dafür finden. Allein das mit Sicherheit erwiesene Hervorgehen des Magmas aus einer einfachen Zersetzung vorläufig gesunder Linsenformelemente bei Mangel jeder auf Exsudation hindeutenden Erscheinung macht eine Identification des entzündlichen und des malacischen Processes unmöglich, das Mikroskop stellt es heraus, dass die Metamorphosen

gewöhnlicher Exsudate und des Staarmagmas eben nur Analogien, Aehnlichkeiten bieten, nichts weiter; es erscheint der Verfettigungsprocess, welcher uns hier speciell interessirt, vielmehr identisch jenem Vorgange, welcher thierische Gewebe überhaupt und ohne Ausnahme zur Resorbtion vorbereitet, es erscheint der Verfettigungsprocess des Staarmagmas identisch dem Atrophisirungsprocesse im weitesten Wortsinne, einem Processe, von welchem die Verfettigung der Exsudate und ihrer zelligen Gebilde eben nur einen speciellen Fall repräsentirt.

§ 311. Es ist die Verfettigung des Staarmagmas der Weg zu dessen mehr weniger vollständigen Resorbtion, das Auftreten von freien Fettmolekulen in dem cataractösen Breie ist das äussere Zeichen der nunmehr ermöglichten Aufsaugung, und die tägliche Erfahrung lehrt es, dass die Resorbtion in der Regel auch desto rascher vor sich gehe und desto vollständiger gelinge, je günstiger die obwaltenden Verhältnisse der Verfettigung sind.

§ 312. Es ist damit nicht gesagt, dass freies Fett das der Resorbtion am meisten Chancen bietende Produkt des vorbereitenden Processes sei, im Gegentheile, wenn als Resultat dieses Processes nicht nur Fett, sondern auch andere aufsaugungsfähige Substanzen angenommen werden müssen, so ist es mehr als wahrscheinlich, dass gerade die letzteren leichter und schneller in den allgemeinen Blutstrom übergeführt werden.

Ich schliesse dieses aus dem Ergebnisse einiger genauer Untersuchungen von Staarbrei, welcher sich gerade unter den günstigsten Verhältnissen für eine rasche und vollständige Aufsaugung befand. Ich traf nämlich in den Augen zweier über 60 Jahre alter Individuen, welche 14 und 20 Tage nach vollführter Depression des Graustaares an Cholera gestorben waren, die Glaskörpersubstanz durchsichtig, gelblich und von ganz normaler Consistenz. Entsprechend dem unteren äusseren Quadranten der Sclera lag der sulzig gefärbte, speckig weiche, halb durchsichtige Linsenkern umgeben von breiig zerfallener, weiss-grau getrübter Masse und durch eine bei 1‴ dicke Schichte des Glaskörpers von der Netzhaut getrennt, also vollkommen eingehüllt in Glaskörpersubstanz. In den Theilen des Corpus vitreum, welche den Linsenkern von der nur im Centrum durchrissenen, ringsum mit der Zonula in Verbindung stehenden Vorderkapsel trennten, fanden sich in einem Falle zerstreute Flocken einer gelblich-weissen breiigen Masse, in dem anderen Falle aber bildete diese Masse einen zusammenhängenden Streifen mit zackig wolkigen Rändern, welcher nach hinten an den dislocirten Linsenkern stiess und hier eine Breite von fast 3‴ hatte, während das andere Ende sich in den vordersten Schichten des Glaskörpers unter der Form einer Spitze verlief. Unter dem Mikroskope erschien diese Masse zusammengesetzt aus einer Unzahl von Fettkörnchen und Fettbläschen, welche grösstentheils frei neben einander lagen, nur stellenweise durch eine äusserst zarte, spinnennetzähnliche, bläulich-weisse, durchscheinende, fast homogene Grundlage ohne Spur von Organisation verbunden waren. Ganz gleich verhielten sich die äussersten Schichten des den Kern umhüllenden Magmas und liessen sofort keinen Zweifel darüber, dass die in die Vorderhälfte des Glaskörpers eingesprengte Substanz ein Theil der peripheren, erweichten Linsenschichten war, welcher bei der Dislocation des Kernes an den Wänden des Glaskörperrisses abgestreift wurde und daselbst liegen blieb. Wie in diesem, so auch in den oberflächlichsten Stratis des deprimirten Linsentheiles

waren die Fettelemente streckenweise durch keine Zwischensubstanz verbunden, an anderen Stellen aber jene trübe feinflockige Grundlage gegeben und in der nächsttiefer liegenden Schichte konnte man ganz deutlich die allmälige Massenzunahme der letzteren bei gleichzeitiger Verminderung der Fettelemente beobachten. Es ist in diesen Fällen die Isolation der Fettelemente gewiss nur dadurch zu erklären, dass die nicht fettigen Nebenprodukte des Verfettigungsprocesses früher aufgesaugt wurden, als das Fett selbst.

Die grössere Resorbtionsfähigkeit der, neben Fettelementen aus dem erwähnten Processe hervorgehenden, löslichen Substanzen erhellt aber noch deutlicher aus einer anderen Beobachtung, welche ich an der cataractösen Linse eines Pferdes zu machen Gelegenheit hatte. Die äussersten Schichten des Staares formirten eine bei 1‴.5 dicke, sehnigweisse, ausnehmend zähe, faserige Schale, der Kern der Linse aber war in eine pomeranzengelbe, durchscheinende, öhlartig flüssige, widerlich ranzig riechende Substanz verwandelt. Unter dem Mikroskop erwies sich die letztere als freies, mit einer grossen Anzahl von Körnchenzellen durchstreutes Fett, welches sich in Aether unter Zurücklassung einiger weniger dunkler Körnchen löste.

Wo immer organische Gebilde verfettigen, sind die Nebenprodukte des Processes solche, welche jeder höheren Gestaltung unfähig sind. Es kann somit die äussere, organisirte Schale des Staares in diesem Falle nicht als ein Theil jener Staarparthien betrachtet werden, welche dem Verfettigungsprocesse anheim gefallen waren, es ist ganz unwahrscheinlich, dass der Verfettigungsprocess die Totalität des malacisch erweicht gewesenen Krystalles ergriffen habe und seine Produkte später in einen organisationsfähigen Theil und in reines Fett geschieden worden seien, es ist vielmehr nahezu gewiss, dass die äusseren und centralen Schichten des Staarmagmas ganz differenten Richtungen in ihrer weiteren Entwickelung folgten, dass die Peripherie des Staares sich höher organisirte, während der Kern allein in Fett und lösliche Substanzen zerfiel, welche letztere mit Zurücklassung des ersteren aufgesaugt wurden.

§ 313. Die Zersetzung von malacischen Linsenparthien in lauter lösliche Substanzen, worunter das Fett der Masse nach immer vorwiegt, ist bei vollkommenem Verschlusse der Kapselhöhle eine äusserst seltene Erscheinung. Ich sah sie unter so vielen genau untersuchten Fällen nur in dem vorerwähnten und nur wenige Autoren führen Befunde an, welche im Wesentlichen mit dem Meinen übereinkommen. Es sind dieses die später zu erörternden, vielfach verdächtigten Cataractæ cum bursa ichorem tenente.

§ 314. Wo aber die Kapsel eröffnet wurde und die wässerige oder die Glasfeuchtigkeit unmittelbar auf malacischen Staarbrei einwirken kann, dort ist dieser Process Regel, die Heilung des Graustaares durch Zerstückelung und zum Theile auch jene durch Depression beruhet darauf.

Mikroskopische Untersuchungen von Augen, an welchen kurz vor dem Tode des Individuums die genannten Operationen des Graustaares gemacht worden waren, lehren es, dass die Zersetzung in lösliche Stoffe und die Resorbtion von Linsenfragmenten, welche noch nicht breiig zerfallen sind, sondern bei vollkommener Trübung noch einen bedeutenden Grad von Consistenz behalten haben und in den Glaskörper oder in die Kammer dislocirt wurden,

constant von der, den genannten Feuchtigkeiten zugekehrten Flächen beginne, und von hier aus gegen das Centrum der Trümmer vorschreite.

Es stellen solche Untersuchungen ferner heraus, dass bei Verletzungen der Kapsel und Linse von was immer für Art der Aufsaugungsprocess immer von den Wundflächen ausgehe und sich an jenen Theilen der Linse beschränke, an welchen der Humor aqueus nur schwer Zutritt gewinnt, wie dieses namentlich der Fall ist bei den innerhalb des Kapselfalzes gelegenen Parthien, indem diese bei weit gediehener Aufsaugung der mittleren Linsentheile durch die sich faltenden und zurückziehenden Zipfel der verletzten Kapsel der Regel nach wieder verdeckt, der unmittelbaren Einwirkung des Kammerwassers sohin entzogen werden.

Es scheint demnach, dass der in Rede stehende Zersetzungsprocess des Staarmagmas in lauter lösliche Substanzen als Bedingung seines Vonstattengehens die Berührung der malacischen Parthien mit einem reichlichen Quantum flüssiger Medien erfordere, ein Schluss, dessen Richtigkeit übrigens noch durch die bereits erwähnte Thatsache erweisbar werden dürfte, dass selbst bei unverletzter Kapsel die Resorbtion um so weiter gedeihet, je wasserreicher gleich ursprünglich das Produkt der Malacie ist.

§ 315. Niemals aber wird die Resorbtion des Staares bei unverletzter, oder aber bei, nach Verletzungen wieder vollständig geschlossener Kapsel eine totale, selbst dann nicht, wenn die Cataracta eine ganz flüssige ist. Immer ist unter solchen Umständen der Zersetzungsprocess in lösliche Bestandtheile nur auf Theile des Magmas beschränkt, er combinirt sich mit einem anderen Processe, dessen Resultat Substanzen sind, die höhere Organisationsstufen eingehen, oder aber Substanzen, die, der Resorbtion widerstehend, rein chemischen Gesetzen folgen, d. i. Erdsalze und Fett, welches durch seinen constanten Uebergang in rhomboidale, plattenförmige Krystalle sich als Cholestearin erweist, und sich sofort von dem amorphen Fette der früher erörterten Staarmetamorphose gründlich zu unterscheiden scheint.

b. Die Verkreidung.

§ 316. Ich fasse die Verkreidung, Verkalkung, Steinbildung, in ihrem engsten Wortsinne, als eine Metamorphose auf, deren Produkte sich durch Unfähigkeit zu organischer Gestaltung, durch Texturlosigkeit, auszeichnen und unterscheide sie sofort von der Ossification, bei welcher nicht nur die proteinige Grundlage der Knochenmasse deutliche Spuren von Struktur zeigt, sondern auch die anorganischen Bestandtheile, wenigstens zum Theile, ihre Congregation zu bestimmten organischen Formen erkennen lassen.

§ 317. Die Verkreidung, in dieser Bedeutung genommen, findet sich niemals in dem Staarmagma allein und für sich bestehend, der Verkalkungsprocess ist constant gebunden an die gleichzeitige Entwickelung von löslichen Substanzen und namentlich von Fett, welches theils resorbirt wird, theils in plattenförmige rhomboidale Krystalle übergeht und in dieser Form neben den Kalk- und alkalinischen Salzen ständig wird.

§ 318. So wie die reine Verfettigung, so auch die mit Verfettigung gepaarte Steinbildung tritt häufig schon in frühen Stadien weicher Staare auf,

es verkreidet öfters das Magma einer Cataracta, welche noch auf wenige Formelemente der Linse, bei Integrität der übrigen, beschränkt ist.

§ 319. Doch ist nach meinen dermaligen Erfahrungen nicht, wie bei der reinen Verfettigung, jeder Bestandtheil des Staarmagmas der Verkalkung fähig, es verkreiden vielmehr nur die amorphen Theile des Breies, der Verkalkungsprocess setzt das Vorhandensein solcher, der Textur nach gänzlich untergegangener Elemente des Krystalles voraus.

Ich behaupte damit nicht, dass, wo immer die Verkalkung auftritt, jede Spur von Organisation verloren gegangen sei, denn man trifft der Regel nach in dem kalksalzhaltigen Magma eine Menge von Kernen und Zellen in den verschiedensten Uebergängen zur Eiterzelle, mitunter auch zur Körnchenzelle, man trifft ferner getrübte Blatttrümmer der Linse mit deutlichen Spuren ihrer ehemaligen Faserung, allein es sind nicht diese geformten Theile, sondern die sie umhüllenden amorphen Parthien des Staarbreies, in welchen sich die der Verkalkung eigenthümlichen Elemente nachweisen lassen.

§ 320. Es erscheinen diese letzteren im Beginne des Verkreidungsprocesses als discrete, sehr dunkle, selbst schwarze Körnchen von verschiedenem Kaliber, welche bei Behandlung des Staarbreies mit starken mineralischen Säuren sich unter mehr weniger lebhaftem Aufbrausen lösen. Der Analogie nach zu schliessen, dürften dieselben, sowie bei Verkalkungen anderer Gebilde, theils phosphorsaure, theils kohlensaure Kalksalze nebst alkalinischen Salzen sein.

Die Zahl der anorganischen Körnchen ist im Anfange immer geringe, es können dieselben demnach keinen merklichen Einfluss auf das äussere Ansehen und vornehmlich auf die Färbung des verkreidenden Magmas ausüben. Die bedeutende Opacität und intensiv weiss-gelbliche Farbe des Staarbreies in dieser Periode ist vielmehr immer auf Rechnung der, quantitativ ungemein vorschlagenden, amorphen Fettelemente zu schreiben. Doch vermehren sich der Regel nach die Kalkkörnchen ausnehmend rasch und es entwickeln sich neben ihnen alsbald aus dem amorphen Fette Cholestearinkrystalle, während die löslichen und löslich gewordenen Bestandtheile des Staarmagmas, namentlich aber das flüssige Menstruum desselben aufgesaugt werden. Es schrumpft sonach die cataractös erweichte Masse, wird eingedickt, die anorganischen Salze und Cholestearinkrystalle nehmen nicht nur absolut, sondern auch relativ an Menge zu und gewinnen so allmälig die Ueberhand über die proteinigen Bestandtheile des Magmas, welches nun dem Gefühle als ein fettig griesiger Brei, dem freien Auge aber als intensiv weisses, körniges Gemische einer schmierigen Grundmasse, kreideweisser Körnchen und stark glänzender, metallisch schimmernder, oft auch opalisirender Schüppchen erscheint.

Das Mikroskop erkennt nun als Grundlage eine ganz strukturlose, trübe, grumöskörnige Masse, in welcher nebst freiem Fette, nebst den oben erwähnten Kernen und Zellen, nebst discreten Kalkkörnchen und Cholestearinkrystallen eine Menge Conglomerate der beiden letzteren eingelagert sind.

Es ist nämlich ein grosser Theil der anorganischen Salze zusammengetreten zu grösseren Haufen von unregelmässiger, drusiger warziger Gestalt, welche Haufen bei Behandlung mit stärkeren Säuren unter Zurücklassung einer durchscheinenden, fein granulirten, amorphen Grundlage sich lösen.

Einmal fand ich in kalkigem Staarmagma auch splitterförmige, in Säuren lösliche Krystalle, sehr häufig aber kommen unregelmässig begrenzte, schuppenartige, sehr spröde, krystallinische Körper von bedeutender Grösse und perfecter Durchsichtigkeit vor, welche an ihren Rändern das Licht ungemein stark brechen und unter lebhaftem Aufbrausen in mineralischen Säuren gelöst werden, wo alsdann, wie bei den Kalkdrusen, eine organische Masse von der Gestalt des Krystalles zurückbleibt.

Die metallisch schimmernden Schüppchen des Staarbreies erscheinen unter dem Mikroskop als grosse Haufen zusammengebackener Cholestearinkrystalle ohne alle Zwischenmasse.

§ 321. Häufig bleibt der Staarbrei längere Zeit auf dieser Stufe des Verkreidungsprocesses stehen, ändert aber mit der Zeit immer sein äusseres Aussehen und mikroskopisches Verhalten, indem die Resorbtion der löslich gewordenen Bestandtheile continuirlich fortschreitet, die amorphe organische Grundlage also mehr und mehr schwindet, die anorganischen Salze und Cholestearinkrystalle jedoch an Masse stetig wachsen. Es kommt dann bezüglich der äussern Form des Magmas hauptsächlich darauf an, ob die Produkte des secundären, cataractösen Processes vorwaltend krystallinisches Fett oder Kalk- und alkalinische Salze sind.

§ 322. Ein Vorschlagen des Cholestearins über die anorganischen Salze ist nur selten zu beobachten, doch finden sich Staarmassen, welche weithin zum grössten Theile aus Fettkrystallen bestehen, sodass die Salzdrusen und die organische, fettig schmierige Grundlage des Magmas nur unter der Form von gröberen Körnern und weichen Adern zwischen die stark schimmernde, fettig anzufühlende Hauptmasse des Staares eingesprengt erscheinen.

§ 323. In den meisten Fällen aber ist das Cholestearin weit untergeordnet unter die Masse der anorganischen Salze, diese letzteren bilden den Hauptbestandtheil des metamorphosirten Staarbreies.

Sie treten dann der Regel nach zusammen zu grösseren, schon dem freien Auge sichtbaren, selbst mohn- bis hanfkorngrossen, steinähnlichen Concrementen von unregelmässiger Form.

Diese Concremente vereinigen sich nicht selten noch weiterhin, und da die Malacie ihr Terrain vornehmlich an der Oberfläche der Linse findet, bilden sich schuppen-, selbst schalenförmige Krusten, welche der inneren Kapselwand anhaften und dieselbe in eclatanten Fällen ringsum auskleiden, sodass man verführt sein könnte, eine totale Versteinerung der Linse anzunehmen, wenn nicht durch Zerbrechen dieser Schalen das gewöhnlich fettigkalkige, breiige Centrum des Krystalls zum Vorscheine käme.

Man hat die steinähnlichen, rundlichen, namentlich aber die schaligen Concremente für Verknöcherungen gehalten, in specie aber die letzteren für Ossificationen der Kapsel erklärt. Es ist dieses doppelt unrichtig, denn es haften die Concremente nur an der Innenwand der stets vollkommen durchsichtigen, entsprechend der Volumsverminderung der Linse gefalteten Kapsel, anderseits ist aber in den Concretionen keine Spur von Organisation zu entdecken. Feine Schliffe derselben zeigen nämlich eine vollkommen strukturlose, grösstentheils homogene, fast durchsichtige, selten trübe und fein granulirte

Grundlage, in welcher die Kalksalze und alkalischen Salze unter der Form schwarzer Körner und Körnerhaufen dicht eingestreut sind, stellenweise so dicht, dass die Grundlage ganz verdeckt wird.

§ 324. Die verhältnissmässig enormen Mengen von anorganischen Salzen, welche man in solchen Staarmassen findet, lassen keinen Zweifel darüber, dass der zu Grunde liegende Process nicht sowohl als eine reine Zersetzung des Staarbreies erklärt werden könne, denn es würden Quantitäten von Globulin zur Anbildung solcher Concretionen erfordert, welche das Gewicht einer Linse vielmal übersteigen. Es ist vielmehr gewiss, dass die Verkalkung eine Zufuhr anorganischer Substanzen aus den, die Linse nährenden flüssigen Medien des dioptrischen Apparates voraussetze, das Resultat abnormer en- und exosmotischer Strömungen zwischen dem Staarmagma und den die Linse umgebenden Flüssigkeiten sei.

Der Verkalkungsprocess erfordert sonach das Vorhandensein strömungsfähiger Fluida in dem Magma selbst, und so erklärt es sich, warum nur malacische Staarparthien den Verkreidungsprocess eingehen, niemals aber entwickelte Kernstaare, deren Trockenheit jede nur einigermaassen lebhaftere Strömung unmöglich macht, daher denn auch bei Gegebensein eines hartweichen Staares die anorganischen und fettigen Elemente nur in den peripheren Schichten zur Entwickelung kommen und der rein sclerosirte Kern alsdann von fettigsandiger Masse oder aber kalkigen Schalen umhüllt erscheint.

§ 325. Der Erläuterung des chemischen Theiles dieses Processes fühle ich mich nicht gewachsen, ich überlasse sie Anderen. Doch glaube ich mit Entschiedenheit denen entgegentreten zu müssen, welche als Grund des Verkreidungsprocesses eine Uebersättigung des die Linse nährenden Kammerwassers und der Glaskörperfeuchtigkeit mit anorganischen Elementen wegen höheren Alters oder gichtischer Constitution des staarblinden Individuums annehmen.

Es findet sich die Linsenverkreidung in jedem Alter und bei jeder Constitution, es möge die Veranlassung des cataractösen Processes welche immer sein, es ist die Cataracta siliquata, die ständige Entwickelungsform des angebornen Staares und der Phacohydropsie der Kinder nichts, als ein von Kapsel umschlossener, verkalkter Rest des übrigens aufgesaugten Staarmagmas; Verletzungen des Krystallkörpers haben fast immer Verkalkungen einzelner Staarparthien zur Folge und es ist hier ganz gleichgültig, ob das Individuum jung, ob alt, ob gesund, ob irgendwie dyscratisch sei, ob der Verletzung Atrophie des Augapfels folgt oder nicht.

Dass bei älteren Individuen, unter welche doch wohl auch die Gichtkranken zu rechnen sind, die Verkalkung in einem eclatanteren Grade, d. i. durch voluminösere Concretionen in die Wahrnehmung tritt, findet seinen Grund nicht sowohl in abnormer Blutmischung, als vielmehr in dem Umstande, dass alldort das Magma ein viel wasserärmeres ist, sofort nicht nur der Resorbtion grössere Schwierigkeiten bietet, sondern auch durch die Zersetzung des reichlich vorhandenen, schwer resorbiblen Gerinnsels schon an und für sich ein grösseres Quantum anorganischer Salze resultiren muss.

§ 326. Es ist die Verkreidung eine, dem Staarmagma wesentlich zukommende, in seiner Natur und Wesenheit

begründete, secundäre Metamorphose, sie ist eine constante Erscheinung, wo immer Staarmagma unter Umständen zur Entwickelung kömmt, welche den Umsetzungsprocess in lauter lösliche Substanzen und sofort die totale Resorbtion unmöglich machen.

Als solche Umstände sind aber gar keine andern nachweisbar, als der Verschluss der Kapselhöhle und die sofortige Unmöglichkeit der unmittelbaren Einwirkung des Humor aqueus und der Glaskörperfeuchtigkeit, also das Abhandensein jener Verhältnisse, welche die exacte Lösung des Staarbreies nach dem Vorhergehenden einzuleiten im Stande sind.

§ 327. Die Verkreidung und die reine Verfettigung stehen einander also in Bezug auf die begünstigenden Momente entgegen; obwohl häufig neben einander einhergehend, schlägt die erstere oder die letztere vor und eine tritt der anderen in den Weg, indem resorbirte Massen nicht verkreiden können, anderseits aber die Produkte des Verkalkungsprocesses, selbst bei unmittelbarer Einwirkung des Kammerwassers oder der Vitrina, der Aufsaugung grosse Schwierigkeiten bieten, ihr wohl gar widerstehen und dann mitunter ganz eigenthümliche Erscheinungen bedingen, unter welchen ich vorläufig nur der Synchysis scintillans erwähne.

2. *Die progressiven Metamorphosen des Staarmagmas.*

§ 328. In diesen Metamorphosen tritt klar zur Anschauung die Lebendigkeit des Staarbreies und die Irrthümlichkeit der Behauptung, als sei der malacische Process einem Ersterben, einer Mortification, dem Brande der Krystallformgebilde äquivalent zu erachten. Es erscheint in ihnen die Linsenerweichung nur als ein momentaner Rückschritt, als eine Formveränderung der Krystallelemente, welche die organische Gestaltung in einer neuen, obwohl normwidrigen, doch vorschreitenden Richtung ermöglichet und bedingt.

Der Weg, auf welchem der cataractöse Brei zu höheren organischen Formen emporklimmt, ist theils Faserbildung nach der Zellentheorie, theils Faserspaltung der Gerinnsel, theils aber Verknöcherung vorläufig faserspaltig gewordener Coagulate.

a. Den Uebergang in Zellen- und Kernfasern

§ 329. sah ich bisher trotz der grossen Anzahl untersuchter Fälle bei unverletzter Kapsel noch nie.

Ich fand wohl bei einem Pferde entwickeltes, lockeres Bindegewebe als einen Filz von schön geschlängelten, lichteren, in Essigsäure schwindenden und dunkleren, diesem Agens widerstehenden Fasern, welchem Filze hier und da Kerne eingestreut waren, doch fiel diese Beobachtung in die ersten Zeiten meiner mikroskopischen Forschungen und ich möchte, da ich seither in unverletzten Kapselhöhlen niemehr was Aehnliches gesehen habe, dem, obwohl genau verzeichneten, Befunde nicht sehr grosses Gewicht beilegen.

Indess ist die Möglichkeit einer solchen Metamorphose faktisch erwiesen durch die einmalige ganz deutliche Beobachtung einer Bindegewebsentwickelung aus Staarmagma, welches bei der Depression der Cataracta an einem Manne

zwischen der, im Centrum spaltförmig eingerissenen Vorderkapsel und zwischen der zerfetzten Hinterkapsel und den vordern Glaskörperschichten zurückgeblieben war. Ich fand alldort ein milchigtrübes, von weissen Streifen durchkreuztes, netzartig flockiges, äusserst weiches und zartes Gewebe in einer bei 1‴ dicken Schichte. Es bestand zum grössten Theile aus den schönsten, elegant geschwungenen Bindegewebsfasern, welche, in Bündel vereinigt, sich mannigfaltig interferirten. Zwischen diesen Bündeln waren eine Unzahl von runden, ovalen und auch spindeligen Zellen mit theils wasserhellem, theils trüblichem, niemals fettigem Inhalte und 1—2 Kernen eingelagert. Nebstdem stiess man auf freie Kernbläschen und Kerne, auf strukturlose, fein granulirte Massen und Blattrümmer, wie sie fast jedem Staarmagma eigen sind.

Es konnte darüber kein Zweifel obwalten, dass die bindegewebigen Elemente wirklich metamorphosirte Staarparthien seien, es zeigte dieses ihre innige Mischung mit cataractösem Magma, der Mangel jeder auf Entzündung der bluthaltigen Organe hinweisenden Spur, die vollständige Trennung der faserigen Flocken von der Iris und den Ciliarfortsätzen durch die zwischengelagerten beiden Kapselhälften, die vorzügliche Anhäufung derselben in der Mitte der tellerförmigen Grube, also entfernt von den exsudationsfähigen Organen des Augapfels und endlich deren theilweise Einsprengung in den zerrissenen Vordertheil des Glaskörpers.

b. Die Organisation durch Faserspaltung.

§ 330. Faserspaltige Staarmassen sind gar nicht selten Objecte der Beobachtung, ich sah sie in den verschiedensten Stadien ihrer Entwickelung.

Es treten die vollkommen strukturlosen, flockigen, nicht verfettigenden Gerinnsel des Staarbreies zusammen und verdichten sich unter Ausscheidung ihrer wässerigen Bestandtheile zu Massen, welche dem äusseren Ansehen nach dem gekochten Eiweisse sehr ähnlich sind und in mehreren ophthalmologischen Werken wirklich damit, sowie mit Knorpeln verglichen wurden.

Sie erscheinen unter dem Mikroskope trüblich, äusserst fein und licht granulirt, vollkommen strukturlos, höchstens mit einer schwachen Andeutung von Faserstreifung. Später klären sie sich, und unter zunehmender Diaphanität macht sich die Faserung immer deutlicher bemerkbar. Bei höheren Entwickelungsgraden findet man endlich die Masse fast ganz durchsichtig, gelblich, sie besteht aus lauter Blättern von ausnehmender Feinheit, und diese Blätter sind wieder zusammengesetzt aus einer Unzahl sehr dünner, lichter, im geschlängelten Verlaufe parallel dahinziehender Fasern, welche durch eine ganz strukturlose, hyaline Grundmasse unter einander vereinigt werden. Die Ränder dieser Blätter sind gewöhnlich rauh, zackig, seltener bandförmig zerschlitzt, nur bei den höchsten Evolutionsgraden der blätterig faserigen Textur erscheinen die einzelnen Fasern am Blattrande isolirt, der letztere also fibrillirt. Der Regel nach fehlen anderweitige Formgebilde in der blätterig faserigen Masse, es finden sich weder Zellen noch Kerne, und wenn anorganische Substanzen in Gestalt dunkler Körnchen auftreten, ist dieses ein Zeichen des nunmehrigen Ueberganges in ein weiteres Entwickelungsstadium, in Verknöcherung.

§ 331. Das Zustandekommen faserigblättriger Massen erfordert begreiflicher Weise das Gegebensein eines Staares, aus dessen Magma sich bedeutende Quantitäten organisationsfähiger Gerinnsel präcipitiren können.

In kindlichen und jugendlichen Individuen ist der ausserordentliche Wasserreichthum sämmtlicher Linsenelemente und sofort auch des Staarmagmas der Verfettigung und Resorbtion sehr günstig, es kommen in dieser Lebensperiode fibröse Staare höchst selten zur Entwickelung.

Im höheren Alter bietet aber die Beschränkung des malacischen Processes auf die oberflächlichsten Linsenschichten und der Widerstand, welchen die mittleren sowie die Kernlagen der vollständigen Zerfällung entgegensetzen, der in Rede stehenden Metamorphose grosse Schwierigkeiten.

Schon darum erscheint das Mannesalter als die günstigste Periode für die Entwicklung des fibrösen Staares und die Erfahrung erhebt dieses über allen Zweifel. Es waren die meisten derartigen Staare, welche ich zur Untersuchung bekam, in der Blüthezeit des Kranken entstanden.

c. Die Verknöcherung.

§ 332. Knochenneubildungen innerhalb der Kapselhöhle kommen ziemlich häufig vor.

So wie die Concremente characterisiren sie sich durch vorwaltende Zusammensetzung aus anorganischen Bestandtheilen, namentlich aus phosphorsaurem, kohlensaurem Kalk und aus alkalinischen Salzen.

Doch ist bei der Ossification die Entwickelung der anorganischen Bestandtheile nicht gebunden an das Freiwerden von Fett, kein Theil der Salze lässt sich als das Resultat eines Zersetzungsprocesses in der verknöchernden Staarparthie betrachten, im Gegentheile es organisirt die proteinige Grundlage unter der fortschreitenden Ablagerung anorganischer Substanzen auf dem Wege der Faserspaltung, und wenn bereits faserspaltig gewordene Staarparthien verknöchern, besteht die faserige Textur in allen Entwickelungsstadien der Ossification ungefährdet fort, ossificirte Staare sind in ihrer proteinigen Grundlage stets faserstreifig oder faserig.

Selbst die anorganischen Bestandtheile bleiben in der Verknöcherung nicht stehen auf der Form von Körnchen, wie dieses bei der Steinbildung der Fall ist, sie coacerviren sich zu Körperchen, deren Gestalt deutlich hinweist auf das Walten organischer Gesetze bei ihrer Entwickelung, und die Stellung der fraglichen Metamorphose unter die progressiven Entwickelungsprocesse des Staarmagmas rechtfertigt.

§ 333. Feine Schliffe ossificirter Staare zeigen die anorganischen Elemente nicht überall in gleicher Menge und Form. Streckenweise erscheinen nur wenige dunkle, in Säuren lösliche Körnchen, streckenweise sind dieselben aber so dicht gesäet, dass sie die organische faserstreifige Grundlage ganz verdecken und erst nach ihrer Lösung durch Säuren wieder hervortreten lassen. An den weniger körnerreichen, mehr durchsichtigen Stellen findet man gewöhnlich eine grössere oder geringere Anzahl von sehr dunkeln, grobkörnigen, scharfbegrenzten, irregulären Körperchen eingelagert, welche durch ihre Grösse, sowie durch die verschiedensten Uebergangsformen in wahre, theils strahlige, theils strahlenlose, gewöhnlich aber sehr verschobene Knochenkörperchen ihre Bedeutung nicht verkennen lassen, es erscheinen in dem ossificirten Staare die Knochenkörperchen in den mannigfaltigsten Entwickelungszuständen. Sie finden sich häufig reihenförmig geordnet nach dem Zuge der Faserung in

der proteinigen Grundlage, doch zu einer wahren Knochentextur kommt es in der Kapselhöhle nie, namentlich fehlen die Markkanälchen constant.

§ 334. Nur wo organisationsfähige, zur Faserspaltung geeignete Gerinsel gegeben sind, bilden sich knochige Staare, denn die Grundlage der Knochenneoplasie innerhalb der Kapselhöhle ist constant faserig, und der ossificirte Staar findet sich nie allein, sondern stets in Gesellschaft mit dem fibrösen, ja in den meisten Fällen ossificiren erst Staarparthien, welche bereits zu hohen Graden der Faserung gediehen sind.

So wie bei dem fibrösen Staare, ist demnach das reifere Alter die der Entwickelung günstigste Periode.

---

§ 335. Es wurden in dem Vorhergehenden die Metamorphosen des malacischen Staarbreies ohne besondere Rücksicht auf die daraus resultirenden, äusseren Formen der Cataracta erörtert.

Es war dieses nothwendig, weil die erwähnten Processe nur in seltenen Fällen einzeln auftreten, sondern sich meistens vielfach unter einander combiniren, in diesen Combinationen häufig an einzelnen Stellen der Linse alle Stadien durchlaufen, während an andern Parthien der Linse sich noch primäre Malacie oder der Kernstaarprocess, ja selbst die normale Vegetationsthätigkeit äussert und auf diese Weise so differente combinatorische Staarformen erzeugt werden, dass eine übersichtliche Darstellung der letzteren und ein Verständniss derselben ohne vorläufige Schilderung der einzelnen Processe in ihrer Reinheit kaum möglich sein dürfte, und dieses um so weniger, als während des Ganges der Metamorphosen das äussere Ansehen des Staares vielfach wechselt.

Es kommt nun darauf an, die bisher offen gebliebene Lücke durch Erörterung der einzelnen secundären, combinatorischen Staarformen zu füllen. Die ungemeine Häufigkeit der letzteren und grosse praktische Wichtigkeit bestimmt mich, dieselben unter einem eigenen Abschnitt abzuhandeln, obwohl sie eigentlich nur Ausgänge des malacischen Processes, secundäre Entwickelungsformen des auf die ganze Linse ausgebreiteten, oder auf Theile derselben beschränkten weichen Staares sind.

Dritter Abschnitt.

Secundäre Formen der Linsenstaare.

§ 336. Die Eintheilung der secundären Formen des Linsenstaares kann, der Richtung meines Werkes entsprechend, nur basirt werden auf das Wesen der zu Grunde liegenden Processe und auf die Natur der aus diesen Processen hervorgehenden Produkte.

Bei Berücksichtigung dieser Momente ergeben sich vier, nach den vorwaltenden Bestandtheilen der Staare wesentlich verschiedene Grundformen. Es sind dieses der fettigkalkige, der fibröskalkige, der fibrösfettige und der fibrösknochige Staar.

Alle secundären Staare des Krystalls lassen sich unter diese vier Grundformen subsumiren.

Erster Artikel.

Die fettigkalkigen Linsenstaare.

§ 337. Sie reihen sich unmittelbar den einfach malacischen Cataracten an, keine scharfe Grenze trennt die secundäre von der primären Form, das erste Auftreten von anorganischen Salzen und krystallisirbarem Fette ist durch keine Erscheinung bezeichnet, welche die Unterscheidung von einem einfach verfettigenden, weichen Staare ohne Mikroskop möglich machen würde, bedeutende Opacität und weiss-gelbliche Färbung ist beiden gleichmässig eigen. Erst wenn die fettigkalkige Metamorphose zu hohen Graden gediehen ist, die anorganischen Salze und krystallinischen Fette in reichlichem Maasse angesammelt und zu mehr weniger umfangsreichen Haufen zusammengetreten sind, erst dann ist eine Differentialdiagnose ohne optische Hilfsmittel ermöglichet, die fast vollständige Undurchsichtigkeit und kreideähnliche Färbung, der metallische Schimmer einzelner Stellen oder der gesammten Linsenoberfläche, und öfters auch eine merkliche Volumsverminderung des Krystallkörpers leiten dann zur sicheren Erkenntniss.

§ 338. Die Schrumpfung des Krystalls in der fettigkalkigen Metamorphose ist gar nicht selten die Ursache der gänzlichen Lostrennung der sich runzelnden hinteren Kapselhälfte von der tellerförmigen Grube, es lassen sich derlei Staare zum mindesten immer sehr leicht und ohne Zerrung von dem Glaskörper abheben. In vielen Fällen und namentlich, wo der Staar nicht blos in der Richtung seiner Achse schrumpft, sich abflacht, sondern nach allen Dimensionen verkleinert wird, reisst auch die, nothwendig sehr gespannte Zonula zum Theile ein.

Es liegen somit in der fettigkalkigen Metamorphose des Staares sehr wirksame Momente für spontane Dislocationen des Krystallkörpers, und in der That sind die meisten der, ohne äussere veranlassende Ursachen entstandenen, sogenannten luxirten, Zitter- und Schwimmstaare Species der fettigkalkigen Cataracta.

Mit der Dislocation ist aber häufig die Wiederherstellung eines mehr weniger hohen Grades des Gesichtsvermögens gegeben, es erscheint somit die fettigkalkige Metamorphose mitunter als ein, relative Heilung bedingender Faktor.

§ 339. Die Möglichkeit dieser Art von Naturheilung ist gleichsam ein Ersatz für die grossen Hindernisse, welche die Entfernung der einmal entwickelten fettigkalkigen Staare aus der Sehachse auf dem Wege der Resorbtion findet.

Selbst unter den günstigsten Verhältnissen zur Aufsaugung, bei unmittelbarer Einwirkung der flüssigen Augenmedien auf die Kalkdrusen und Cholestearinhaufen ist nur selten ein theilweises Verschwinden zu beobachten, es sind jene Produkte im hohen Grade ständig.

§ 340. Die äussere Form, unter welcher die fettigkalkigen Staare zur Wahrnehmung kommen, hängt nicht nur ab von der grösseren oder geringeren Ausbreitung des cataractösen Processes in der Linse, sondern auch von der Qualität der, aus den secundären Metamorphosen des Staarbreies hervorgehenden Produkte und von deren gegenseitigem Massenverhältnisse.

§ 341. Es gibt Staare, welche die Folge von localen, d. i. auf einzelne beschränkte Theile des Krystalles wirkenden Ursachen sind, sich wenig oder gar nicht über die Grenzen von deren Wirkungssphäre ausbreiten und in dieser ihrer Beschränkung auf einzelne Theile der Linse durch die fettigkalkige Metamorphose ständig werden. Ich nenne sie partielle Cataracten.

§ 342. Mitunter ist das Resultat einer solchen local einwirkenden Schädlichkeit die Erweichung einer relativ sehr grossen Portion der Linse, es wird eine oder die andere Hälfte des Krystalles malacisch und saugt sich bis auf wenige, fettigkalkige Reste auf, während der übrige Theil der Linse im Zustande völliger Integrität verharrt, durchsichtig bleibt. Es sind diese Staare den partiellen dem äusseren Ansehen nach sehr ähnlich und lassen sich gewöhnlich nur durch Nebenerscheinungen, welche aus der Volumsverminderung des Krystallkörpers hervorgehen, unterscheiden. Sie mögen bis zur Auffindung eines besser bezeichnenden Namens uneigentliche partielle Cataracten heissen.

§ 343. Ungleich häufiger geschieht es, dass Erweichung die gesammte Peripherie der Linse zerstört. Es ist dann die normale Vegetation der Kernlagen immer im hohen Grade beeinträchtiget wegen der Abhängigkeit, in welcher die tiefern Lagen der Linse zu den oberflächlichen in Bezug auf ihre Ernährung stehen. Es verfallen daher unter solchen Verhältnissen die centralen Parthien des Krystalles immer, in kürzerer oder längerer Zeit, dem Staarprocesse, doch ist das Produkt dieses, in den mittleren Theilen der Linse zur Entwickelung kommenden Processes je nach der Constitution des Linsenkerns ein differentes.

Bei sehr jugendlichen Individuen ist die Erweichung der gesammten Linsenoberfläche wohl gewöhnlich nur der Vorläufer eines completen weichen Staares, es resultirt dann wegen den, der Resorbtion günstigen Verhältnissen eine reine trockenhülsige Cataracta.

Bei Individuen im reiferen Alter ist dieser Ausgang wohl nicht unmöglich, denn auch Linsenkerne von bedeutender Entwickelung können verfettigen, doch ist hier das Zustandekommen einer Cataracta siliquata in deren reiner Form gewiss sehr selten. Es widersteht der Kern bei Erwachsenen und Greisen immer lange Zeit der Malacie und wenn diese wirklich im Kerne zur Entwickelung kömmt, so ist das Vorschreiten des Erweichungsprocesses allhier ein sehr langsames. Meistens aber beschränkt sich die Malacie auf die Oberfläche der Linse, höchstens greift sie bis auf die äussersten Kernschichten über, das Kerncentrum sclerosirt lieber. Ist der Linsenkern zur Zeit der Erweichung der peripheren Linsenlagen schon sclerosirt, so ist die Beschränkung der Malacie auf die Linsenoberfläche natürlich eine um so gewissere.

Es ist nun in der That die Erweichung der Linsenoberfläche häufig das letzte Stadium eines den Kern sclerosirenden, vom Centrum der Linse ausgehenden Staarprocesses. Sind dann die secundären Metamorphosen des malacischen Magmas solche, welche der Aufsaugung sehr günstige Chancen bieten, so bleibt zwischen dem voluminösen Kernstaare und der Kapsel ein dünnes florähnliches, mit kreidigen Körnchen gemischtes Stratum fettigkalkiger, trüber Masse zurück, es ist ein überreifer Kernstaar gegeben.

War aber zur Zeit der Erweichung der oberflächlichen Schichten der

Kernstaar noch gar nicht entwickelt, oder aber nur auf die dem Centrum nächsten Linsenschichten beschränkt, konnte sich der Erweichungsprocess bis auf grosse Tiefen in der Linse ausbreiten, und war das Produkt der Malacie ein der Aufsaugung günstiges, so resultirt der Regel nach ein trockenhülsiger Staar, welcher einen kleinen, sclerosirten Rest des Linsenkernes enthält.

Ist aber das Produkt der Malacie ein zur Aufsaugung wenig geeignetes und dieses ist wohl die Regel bei Individuen vorgerückten Alters, so bleibt eine mehr weniger beträchtliche Schichte einer Mischung aus Kalkconcrementen, Cholestearinkrystallen und organischer Grundlage zurück, welches Gemische den durchsichtigen oder sclerosirten Kern vollständig umhüllt. Es repräsentirt sich die Cataracta als ein peripherer Cholestearinkalkstaar.

§ 344. Es ist dieser nur ständig bei Vorhandensein eines Kernstaares; wo der Kern noch im Zustande der Integrität existirt, ist wohl die Möglichkeit gegeben, dass er ständig werde, aber auch nur die Möglichkeit, denn dann kann der Kern noch erweichen und das Produkt der Kernmalacie durch secundäre Metamorphosen dem der Linsenoberfläche analog werden. Es geschieht dieses bisweilen wirklich und es ist dann ein completer Cholestearinkalkstaar gegeben.

Es stellt sich nun die Aufgabe, die einzelnen so eben erwähnten Formen der secundären Linsenstaare einer speciellen Untersuchung zu unterziehen.

1. Die partielle fettigkalkige Cataracta.

§ 345. Es sind bei dieser Staarform einzelne Theile des Krystalles den Erweichungsprocess eingegangen und bereits durch die fettigkalkige Metamorphose in ständige Produkte umgewandelt worden.

§ 346. Die Hauptmasse dieser Produkte sind Kalkkörner, welche, mit vollkommen amorpher, fein granulirter, organischer Grundlage, sowie mit Fett im amorphen und krystallinischen Zustande gemischt, eine mehr weniger dichte, fettigsandige Pulpe bilden, am gewöhnlichsten aber bei Abgang von Wasser und grossem Mangel an Fettelementen durch eine fast hyaline, homogene, organische Grundlage zu kreideähnlichen Massen vereinigt werden.

§ 347. Selten findet man diese Massen eingebettet in ganz durchsichtige, normal vegetirende Linsensubstanz, der Regel nach sind die Wandungen der von dem fettigkalkigen Staare ausgefüllten Grube trüb, die Pulpe oder das Concrement stösst an Linsentheile, welche in amorphe, feinkörnige, mit discreten Kalkmolekulen und Fettelementen durchstreute Massen zerfallen sind. Diese cataractöse Hülle ist häufig äusserst dünne, mitunter jedoch erstreckt sich die Trübung rings um den fettigkalkigen oder kreideähnlichen Knoten in bedeutender Ausdehnung, sie bildet einen milchweissen Hof, der entweder, flockenartig, eine irreguläre Contour zeigt oder aber bei vornehmlicher Affektion ausgebildeter Linsenfasern in Form von Strahlen in die gesunde Linsensubstanz übergeht.

§ 348. Nur äusserst selten liegt die staarige Pulpe oder das Concrement

im Inneren der Linse, ringsum von normalem Krystallparenchyme umgeben (Centrallinsenstaar nach Beer [179]).

Entsprechend der grösseren Befähigung oberflächlicher Linsenschichten zur Malacie und im Einklange mit der ganz gewöhnlichen Begründung der partiellen Cataracta in Ursachen, welche von Aussen her auf den Krystall wirken, steht die fettigkalkige Staarmasse weithin in den meisten Fällen in unmittelbarer Berührung mit der Innenwand der Kapsel, ja es sind beide so innig mit einander verklebt, dass sie sich nur auf künstlichem Wege, durch das Messer oder chemische Agentien, gegenseitig trennen lassen.

§ 349. Dieses Verhältniss gab die Veranlassung zu der irrthümlichen Meinung, als seien die partiellen fettigkalkigen Cataracten Kapselstaare, als seien sie in krankhafter Affektion der Linsenglashaut, in Entzündung, Exsudation, Wucherung etc. des Kapselgewebes begründet.

Es findet sich die Kapsel bei dieser Staarform constant im Zustande völliger Integrität, vollkommen durchsichtig, ohne Spur einer Alteration, es lässt sich die anlagernde Masse stets vollständig ablösen, das Mikroskop erweist die partielle fettigkalkige Cataracta als einen Linsenstaar im eigentlichen Wortsinne.

§ 350. Die Verwechselung der in Rede stehenden Cataractspecies mit einer Kapseltrübung wird leicht erklärlich, wenn man die Verhältnisse betrachtet, welche der Regel nach die Ursache der Entstehung abgeben.

§ 351. Es sind sehr kleine Wunden der Kapsel und am allerhäufigsten Auflagerungen plastischer Exsudate auf die äussere Wand der unverletzten Kapsel, welche die Vegetation des unterliegenden Linsentheils beeinträchtigen und so den partiellen Staar erzeugen.

Im ersten Falle geschieht es oft, dass die Wunde wieder durch das aus ihr hervorquellende und selbst verkalkende Magma der entblössten Krystallportion verschlossen wird, man findet die etwas zurückgezogenen Wundränder der Kapsel eingehüllt in einen staarigen Pfropf, der zum Theil über, zum Theile unter dem Niveau der Kapsel gelegen ist.

Im letzteren Falle ist die vollkommen durchsichtige Kapsel in dem Bereiche der Cataracta zwischen die Auflagerung und die der Innenwand anlagernden Linsenstaarreste eingeschaltet, schwer zu reinigen und sohin die richtige Auffassung des Zustandes ohne Mikroskop kaum denkbar.

§ 352. Indessen nicht immer sind Kapselwunden und Auflagerungen auf die äussere Kapselwand als Erklärungsgründe der partiellen Cataracta gegeben, dieselbe entwickelt sich bisweilen spontan, d. h. ohne alle in die Sinne fallende, ursächliche Momente. Man findet dann nur an der Innenwand der Kapsel eine Anlagerung staariger Massen, die äussere Wand ist vollkommen rein, und falls die Cataracta einen Theil der vorderen Linsenschichten betrifft, erscheint sogar das Epithel der entsprechenden Parthie der Kapsel vollkommen durchsichtig, ohne alle krankhafte Alteration.

§ 353. Man hat zur Erklärung dieser letzteren Fälle die verschiedensten Hypothesen conjecturirt, und unter diesen hat jene den grössten Grad von Verbreitung und Beliebtheit gewonnen, nach welcher Reizung, Entzündung,

Exsudation der Verzweigungen der Centralarterie und Obliterationen ihres Stammes oder einzelner Aeste den Grund abgeben sollen.

Es kann wegen des Nichtbestandes dieser Arterie im Gebornen die angeführte Hypothese nur in Bezug auf angeborne Cataracta partialis Geltung finden.

Hier wird sie aber durch den Umstand im hohen Grade zweifelhaft, dass bisher noch in gar keinem Falle eine Auflagerung auf die Hinterkapsel nachgewiesen, ja nicht einmal wahrscheinlich gemacht worden ist, die aufgeführten Krankheitsprocesse im Bereiche der Centralarterie aber sicherlich äusserlich wahrnehmbare Produkte setzen müssten. So viele Cataracten ich bisher sah, niemals fand ich irgend welche Erscheinung, welche sich mit nur einiger Wahrscheinlichkeit auf krankhafte Processe in der Centralarterie hätten zurückführen lassen.

Ammon [180] hat wohl einmal bei einem Kaninchen eine conische Vorragung der hinteren Kapsel gesehen, in welche ein dicker, kolbig endender Strang eintrat, sich bis in die Mitte der Linse erstreckte und hier ebenfalls kolbig endete, ohne die Vorderkapsel zu erreichen, ein Strang, welcher der Insection widerstanden hatte, und daher für einen Theil der obliterirten Centralarterie gehalten wurde. Allein das ist gar kein Beweis, im Gegentheile, meine zahlreichen Untersuchungen lassen darüber gar keinen Zweifel, dass der von Ammon gesehene Strang, welcher beiderseits kolbig endete, nichts war als ein Staar der hinteren Linsenschichten, welcher, indem er die secundäre Metamorphose einging, schrumpfte und so die Kapsel faltete, zu einem zapfenförmigen Fortsatze nach hinten zusammendrehete, während er sich in der Achse der Linse gegen deren Centrum fortsetzte. Es ist nämlich eine ganz gewöhnliche Erscheinung, dass in Folge der, mit der fettigkalkigen Metamorphose constant einhergehenden Resorbtion der flüssigen und lösbargewordenen Elemente des Staarbreies und sofortigen Schrumpfung die entsprechende Portion der Kapsel in Falten gezogen wird und dann als ein kleiner, von strahligen Falten umgebener Hügel über die Convexität der vorderen oder hinteren Krystalloberfläche hervorragt.

§ 354. Man hat die Lage der staarigen Krystallportion zu einem Eintheilungsgrund benützt, und unterscheidet demnach hintere und vordere Kapselstaare, welche Benennung nach dem Vorhergehenden begreiflicher Weise in jene partieller Staare der vorderen und hinteren Linsenoberfläche umzuwandeln ist.

a. Der partielle fettigkalkige Staar der hinteren Linsenoberfläche

§ 355. ist im Einklange mit der verhältnissmässigen Seltenheit der scheinbar spontanen Entwickelung partieller Cataracten und im Einklange mit der, vor Verletzungen und Auflagerungen geschützten Lage der hinteren Linsenconvexität eine überaus seltene Erscheinung, ja er wird sogar von den meisten Augenärzten als ständige Entwickelungsform ganz geläugnet, denn die Beschreibungen der sogenannten hinteren Kapselstaare sind fast alle von der Art, dass nicht der geringste Zweifel darüber obwalten kann, es handle sich nicht um eine Cataracta partialis in dem oben aufgestellten Sinne, sondern einfach um den Beginn einer Linsencataracta ganz gewöhnlicher Form, um

eine Cataracta corticalis posterior oder dehiscens nach Sichel. Selbst Ammon, dessen Erfahrungen fast die einzige Gewähr sind für den faktischen Bestand der fraglichen, ständigen Form, gibt durch die Erklärung [181], es sei der hintere Kapselstaar häufig ein Vorläufer von Erkrankungen der Netzhaut und des Glaskörpers oder eine Folge derselben, vorzüglich der Synchyse, den unzweifelhaften Beweis, dass er die ständige Cataracta partialis mit beginnender Malacie der gesammten Linsenoberfläche zusammenfasse.

Dass es jedoch einen partiellen, fettigkalkigen Staar der hinteren Linsenoberfläche gebe, das geht mit Sicherheit hervor aus den, von Ammon [182] und France [183] mitgetheilten Befunden einer weissen, punktförmigen Trübung am Centrum der hinteren Kapsel und aus meiner mehrmaligen Auffindung zerstreuter, kalkiger Körner in den hinteren, übrigens ganz gesunden Linsenschichten bei ausgebreiteteren, kalkigen Concrementen an der vorderen Linsenoberfläche.

b. Der partielle, fettigkalkige Staar der vorderen Linsenoberfläche

§ 356. ist sehr häufig Gegenstand der Beobachtung, denn er ist es vornehmlich, welcher aus den so häufigen Verletzungen des Krystallkörpers und den noch häufigeren Auflagerungen krankhafter, ständig werdender Produkte auf die äussere Oberfläche der Vorderkapsel resultirt.

§ 357. Die durch Kapselwunden begründeten Staare dieser Categorie variiren ihrer äusseren Form nach sehr und unterscheiden sich wesentlich von den scheinbar spontan entstehenden und von den durch Auflagerungen an die Kapsel hervorgerufenen, sie finden später eine geeignetere Stelle.

§ 358. Die letzteren beiden ätiologisch differenten Arten sind aber, was die äussere Gestalt des Linsenstaares als solchen betrifft, einander sehr ähnlich, und oft nur durch die begleitenden Erscheinungen gegenseitig zu unterscheiden.

Mitunter repräsentiren sich dieselben in Gestalt einer mehr weniger dicken, meniscoiden Scheibe, deren Convexität unmittelbar anstösst an die Innenwand der Vorderkapsel, während die Concavität der Wölbung der tieferen, erhaltenen, gewöhnlich aber etwas getrübten Linsenschichte aufliegt, es ist der, ein Schalensegment formirende Staar in eine von getrübten Wandungen umschlossene Grube der Krystalloberfläche eingesenkt.

In anderen Fällen erscheint der Staar als ein mohn- bis hirsekorngrosses Knötchen, welches mit der Kapsel in unmittelbarer Berührung steht und entweder von ganz durchsichtigem, oder aber leicht getrübtem Linsenparenchyme umgeben wird.

Selten findet man von der hinteren Fläche eines schalenähnlichen Concrementes einen kreideähnlichen Zapfen entspringen, welcher in der Achse der Linse gerade nach hinten ragt, und dem Centrum des Krystalles mehr weniger nahe kömmt.

Eben so selten stösst man auf zapfenähnliche Concremente, deren Basis unmittelbar an der Vorderkapsel befestigt ist, und welche entweder im geraden Zuge nach hinten in das Linsenparenchym dringen, oder aber hakenartig gekrümmt die vordere Hälfte des Krystalles durchsetzen.

Die über den Staar hinwegziehende Kapselparthie ist fast immer

ganz deutlich gefaltet, oft knopfartig zusammengeballt und ragt so in Gestalt eines Hügels über das Niveau der Linsenconvexität hervor.

§ 359. Sehr häufig kommt der partielle Staar am Lebenden gar nicht zur Wahrnehmung, denn die gewöhnlichsten Ursachen desselben, Auflagerungen auf die Vorderkapsel, sind meisthin Produkte exsudativer Iritis, und bedingen der Regel nach vollständigen Verschluss der Pupille, es findet sich in solchen Fällen sehr oft der Pupillarrand durch neoplastische Gewebe seinem ganzen Umfange nach an die Vorderkapsel angeheftet, ja gar nicht selten hängt sogar die Vorderkapsel mittelst des, die Pupille durchsetzenden Exsudatpfropfs mit einer durchgreifenden Cornealnarbe zusammen, der Staar ist dann nicht allein durch die Regenbogenhaut, sondern auch noch durch Hornhauttrübungen dem Auge des Beobachters entzogen [184].

In Fällen der letzteren Art geschieht es bisweilen, dass die narbige Cornea ectatisch, und der Krystallkörper aus seiner Verbindung mit der Zonula gerissen wird, ohne dass die Ernährung der ausserhalb des Bereiches der Auflagerung gelegenen Theile der Linse sonderlich litte, ich fand bereits zu widerholten Malen Krystallkörper mit partiellen, fettig kalkigen Staaren in der Concavität von Hornhautstaphylomen eingeheftet.

Entsprechend der namhaften Quantität von Exsudat, welche der Regel nach bei gänzlichem Verschlusse des Sehloches gegeben ist, waltet auch in solchen Fällen der Flächendurchmesser des partiellen Staares über jenen der Dicke vor, es sind diese Cataracten im Einklange mit der grösseren Ausbreitung des neoplastischen Produktes auf der Kapsel wohl meisthin schuppen- oder schalenförmige.

Doch sah ich auch einen Fall, in welchem der die Pupille schliessende und ihren Rand an die Kapsel anheftende Exsudatpfropf kaum die Grösse eines Hirsekornes erreichte und sich in Gestalt eines milchbläulichen Saumes auf der Kapsel verwusch. Die Cataracta beschränkte sich hier auf die, dem Pfröpfchen entsprechende Stelle der Linse und glich einem winzigen Sandkorne von kreidiger Consistenz, welches in ganz gesundes Krystallparenchym eingebettet war.

Denkt man sich in dem letzteren Falle die Pupille offen und ihren Rand zum grössten Theile frei, so hat man jene Form, welche allenthalben beschrieben wird als

Centralkapselstaar.

§ 360. Der Name rührt eines Theils von der irrigen Auffassung des anatomischen Befundes, anderen Theiles aber von dem Umstande her, dass die gewöhnlichste Ursache dieses Staares, wie bereits erwähnt wurde, Auflagerungen auf die Vorderkapsel sind, diese aber meisthin unter Verhältnissen zu Stande kommen, unter welchen das Sehloch sehr enge ist, und sohin nur der mittlere Theil der Vorderkapsel mit dem Herde der Exsudation in Berührung kömmt.

Es gibt aber auch Fälle, und sie sind gar nicht selten, in welchen der sogenannte Centralkapselstaar excentrisch steht, ich fand ihn $^3/_4''' - 1'''$ und mehr von der optischen Achse entfernt.

§ 361. Ihm ist ganz vorzüglich die Knötchenform eigen, ja man ist es gewöhnt, nur solche Staare als Centralkapselstaare anzuerkennen, welche sich in Gestalt mohn- bis hirsekorngrosser, kreidiger Knötchen an der Ober-

fläche der Linse zeigen und entweder von ganz gesundem Linsenparenchyme oder aber von einem mehr weniger ausgedehnten trüblichen Hofe umgeben sind.

Indess gibt es keine bestimmte Grenze zwischen dieser Form und den mehr ausgebreiteten fettigkalkigen Staaren der vorderen Linsenoberfläche, es sind die Uebergänge sehr zahlreich.

Eben so wenig zu rechtfertigen ist wegen der Häufigkeit von Uebergangsformen die absolute Trennung des Centralkapselstaares von dem sogenannten

Pyramidenstaare.

§ 362. Es ist die Cataracta pyramidalis oder pyramidata dem Wesen nach nichts, als ein Centralkapselstaar, bei welchem sich der cataractöse Process nicht allein auf die oberflächlichen Linsenschichten beschränkt hat, sondern, entsprechend der Abhängigkeit, in welcher die in demselben Radius des Krystalls gelegenen Formelemente der tieferen Linsenschichten von denen der vorderen in Bezug auf ihre Ernährung aus den flüssigen Medien des Auges stehen, in centripetaler Richtung fortgepflanzt hat. Es ist die Cataracta pyramidalis ein zapfenartiger Centralkapselstaar.

§ 363. Man verkennt bisher dieses Verhältniss. Indem man nämlich gewöhnt ist, den Zenith der Vorderkapsel hinter das Niveau der Pupille, statt vor dasselbe, zu versetzen, hält man das hintere, in die Linse hineindringende, Ende des Zapfens für das auf der Kapsel aufsitzende, und das vordere Ende muss dann nothwendig in die Vorderkammer ragend gedacht werden.

Es ist diese Täuschung um so leichter möglich, als wirklich nicht selten das den Staar überkleidende Segment der Kapsel knopfartig zusammengefaltet ist und, hügelartig vorragend, die ohnehin geringe Distanz des vorderen Endes der zapfenartigen Cataracta von der Descemeti noch mehr verringert.

§ 364. Ich läugne damit nicht die Begründung der Cataracta pyramidata in Auflagerung organisirender Blasteme, halte sogar solche Auflagerungen für die häufigste Ursache der fraglichen Staarform und gebe auch eine geringe Erhöhung des Hügels durch die Neoplasie zu, muss mich aber entschieden erklären gegen die fast allgemein verbreitete Ansicht, als wäre die Auflagerung auf die Kapsel die Hauptmasse der Pyramide.

Der positive Beweis für die Richtigkeit der aufgestellten Ansicht liegt in den Resultaten der bisher angestellten, wenigen, pathologisch anatomischen Untersuchungen.

Auf Grundlage derselben hat Ruete [185] mit Bestimmtheit die Ueberzeugung ausgesprochen, dass die pyramidenförmige Verdickung der Kapsel nur eine scheinbare sei, indem sie von plastischen Ablagerungen an der inneren Seite der Kapsel abhänge, von denen man die in ihrer Substanz unveränderte Kapsel immer abpräpariren kann. Er fand nämlich in der Hervorragung der nur scheinbar getrübten Kapsel einen granulösen, weissen oder gelben Tuberkel, der manchmal frei bleibt, manchmal mit der Kapsel oder der Linse zusammenhängt.

Bauer's [186] und meine Untersuchungen stimmen damit im Wesentlichen überein. Ich fand in einem Falle das vordere Ende der Pyramide knopfförmig

über das Niveau der Linsenconvexität hervorragen, den Knopf mit plastischem Exsudate, welches noch zum Theile mit dem Pupillarrande in Verbindung stand, überzogen und aus der vollkommen durchsichtigen Kapsel gebildet, deren Falten durch fettig kalkige Masse an einander gelöthet und so mit dem zapfenförmigen Concremente verwachsen waren. In dem anderen Falle war ein $^1/_2$‴ langer und $^1/_4$‴ dicker, gelblich durchscheinender, dem äusseren Aussehen nach flintensteinähnlicher, sehr compacter Cylinder mit scharf begrenzter Contour in der übrigens vollkommen durchsichtigen Linsensubstanz so gelagert, dass seine etwas gekrümmte Hauptachse von dem inneren unteren Quadranten der mässig weiten Pupille schief nach hinten, unten und innen zog. Es war die Basis der Pyramide an der Innenwand der Vorderkapsel befestigt, die letztere an der Anheftungsstelle mit einer sehr dünnen Lage faserspaltigen fibrösen Exsudates überzogen und etwas gerunzelt, jedoch nicht knopfförmig emporgetrieben.

Man muss gegen die eben behauptete Lagerung der Staarpyramide nicht einwenden, dass die letztere bei einem auf dieselbe angewandten Drucke mittelst einer in die Kammer eingeführten Staarnadel leicht abspringe. Das Faktum ist richtig, beweist aber nichts gegen die Einsenkung des Zapfens in die Linsensubstanz. Ist nämlich die mit der Basis der Pyramide verlöthete Kapsel knopfförmig vorgetrieben, so springt bei einem, auf diesen Knopf ausgeübten Drucke die Kapsel ringsum ab, und die daran haftende Pyramide wird aus dem weichen Linsenparenchyme leicht herausgerissen, gleichsam gestürzt [187].

§ 364. Es kömmt nun darauf an, die Art und Weise einer näheren Erörterung zu unterziehen, in welcher die dem Centralkapselstaare und der Cataracta pyramidalis so häufig zu Grunde liegenden Auflagerungen auf die Vorderkapsel zu Stande kommen.

Es sind diese Erörterungen von der grössten Wichtigkeit, denn es hängt der Grad des Sehvermögens solcher Augen, welche die eben genannten Formen des Staares in sich tragen, weniger von der partiellen Cataracta selbst, als vielmehr von den sie erzeugenden und begleitenden Erscheinungen ab.

Der geringe Umfang des Centralkapselstaares und des Pyramidenstaares setzt nämlich kaum eine merkliche Verminderung des scheinbaren Glanzes der Netzhautbilder, diese werden wegen der unveränderten Gestalt der übrigen, durchsichtigen Linse vollkommen richtig auf der Retina entworfen, und ihre deutliche Wahrnehmung kann vermöge der geringen Intensität des von der Cataracta erzeugten Schattens durch den Staar selbst unmöglich beeinträchtigt werden.

Dort, wo der Centralkapselstaar oder der Pyramidenstaar ohne bekannte Ursache auftreten, ist daher auch das Gesicht der Kranken ein ausnehmend gutes, es wäre denn, dass zufällige Complicationen dem Sehen hinderlich in den Weg treten.

Wenn aber dem Staare Auflagerungen auf die Kapsel zu Grunde liegen, dann hängt der Grad des Gesichtsvermögens nicht nur von der Grösse des Staares, sondern auch von der Flächendimension der Auflagerung ab, und es muss das Sehen um so mehr genirt werden, wenn die Auflagerung Folge eines Processes ist, der entweder Trübungen der Hornhaut im Bereiche der Pupille oder aber hintere Synechien der Regenbogenhaut veranlasst hat, denn

es wird im ersteren Falle die scheinbare Helligkeit der Netzhautbilder im hohen Grade vermindert, im zweiten aber auch das Accommodationsvermögen des Auges in Frage gestellt.

Es ist nach diesem nicht wunderbar, wenn in der Jugend entstandene Centralkapselstaare und Pyramidenstaare häufig mit Nyftagmus oder Strabismus combinirt sind.

§ 365. Es gebührt Arlt [188] das Verdienst, mit grosser Klarheit das Zustandekommen von plastischen Auflagerungen auf die Kapsel bei Vorhandensein durchgreifender centraler Cornealgeschwüre auf vollkommen genügende Weise erläutert zu haben.

Indem nämlich nach dem centralen Durchbruche der Cornea das Kammerwasser ausgeflossen ist, rückt der Krystallkörper an die Oeffnung, wenn dieselbe nicht vollständig durch einen Irisvorfall geschlossen wird. Der Krystallkörper bleibt dort so lange liegen, bis das den Geschwürskanal stopfende Exsudat hinlängliche Festigkeit erlangt hat, um dem Drucke des fortwährend secernirten Humor aqueus die Stirne bieten zu können. Alsdann sammelt sich das Kammerwasser wieder an, drückt dabei nothwendig den Krystallkörper nach hinten. Das die Vorderkapsel mit der Geschwürsöffnung verklebende Exsudat wird gezerrt, spinnt sich manchmal fadenförmig aus, und bleibt längere Zeit [189], ja zeitlebens, als Verbindungsstrang zwischen Kapsel und Cornea ausgespannt. Gewöhnlich aber reisst der Staar ein, und schrumpft, indem er zum Theile resorbirt, zum Theile organisirt wird oder verkalkt, auf ein flaches Häufchen, die unterlagernde Kapsel faltend. Das der Kapsel aufsitzende, verschieden gestaltete, ständige Produkt gibt dann die Veranlassung zur cataractösen Metamorphose der entsprechenden Linsenparthie [190].

§ 366. Es ist gar nicht dem geringsten Zweifel unterworfen, dass der Centralkapselstaar und die Cataracta pyramidata, wenn sie in Auflagerungen plastischer Exsudate auf die Vorderkapsel begründet sind, auf die geschilderte Weise zu Stande kommen können, ja de facto am allerhäufigsten auf diesem Wege, durch blennorrhoische, herpetische etc. Geschwüre der Cornea, unmittelbar bedingt werden und daher am häufigsten in der Kinderperiode zu Stande kommen.

Der Beweis dafür liegt in dem ganz gewöhnlichen Befunde gegenüberstehender, durchgreifender, bisweilen noch mit vorderer Synechie der Iris gepaarter Cornealnarben oder doch epithelialer Flecke, welche nach allen genaueren Beobachtern so häufig aus perforirenden Hornhautgeschwüren bei Kindern hervorgehen. Ja selbst der Mangel dieser letztgenannten Erscheinungen lässt ein absolutes Ausschliessen des erörterten Processes nicht zu, indem, wie es erwiesen ist, selbst durchgreifende Geschwüre ohne merkliche Trübung der Hornhaut verheilen können.

Doch geht Arlt sicherlich zu weit, wenn er jede andere Entstehungsweise der Auflagerungen auf die Vorderkapsel als ursächlichen Momenten der in Rede stehenden Staarform läugnet. Es kommen Fälle vor, in welchen die Zurückführung des Centralkapsel- und Pyramidenstaares auf perforirende Cornealgeschwüre unthunlich ist.

§ 367. Weithin nicht so häufig, als Hasner [191] glauben machen möchte,

aber doch bisweilen hat man Gelegenheit, die Entwickelung der genannten Staare im Gefolge von exsudativer Iritis zu sehen.

Die Enge der Pupille während des Verlaufes der Regenbogenhautentzündung bedingt nämlich bisweilen die Concentration des Exsudates auf einen sehr kleinen Theil der Kapselmitte, es wird später der Pupillarrand durch die Muskelkraft der Iris wieder frei, und indem das der Kapsel auflagernde Exsudatpfröpfchen noch durch Resorbtion an Volum vermindert wird, sind nicht die Bedingungen zur Entwickelung eines gewöhnlichen, sogenannten Kapselstaares, sondern nur zu einer partiellen Cataracta gegeben [192].

Wo der erörterte Process in seinem Verlaufe nicht verfolgt werden kann, deutet nicht selten die mit freiem Auge wahrnehmbare Mischung des, der Kapsel auflagernden, Produktes mit schwarz-braunem Pigment, bisweilen auch eine theilweise Verwachsung des Pupillarrandes mit der Cataracta, bei völliger Normalität der Cornea, mit Bestimmtheit auf Iritis als die Quelle des krankhaften Produktes hin [193], ja nach Beer [194], dem gründlichen Forscher, ist hintere Synechie der Regenbogenhaut sogar eine constante Nebenerscheinung bei der Cataracta pyramidata.

Es schliesst die Iritis, als unmittelbare Ursache des partiellen Staares, jedoch nicht die Möglichkeit der mittelbaren Begründung des Processes in perforirenden Cornealgeschwüren aus, es kommen Fälle vor, in welchen die Iritis höchst wahrscheinlich die Folge eines Cornealdurchbruches mit Vorlagerung der Regenbogenhaut war, Fälle, in welchen mit Pigment gemischte Auflagerungen auf der Kapsel nebst durchgreifenden Hornhautnarben gefunden werden, die partielle Cataracta aber ihrer Lage nach durchaus nicht der narbigen Cornealstelle entspricht und in Allem und Jedem ihr Hervorgehen aus iritischen Produkten erkennen lässt [195].

§ 368. Am meisten Schwierigkeiten bieten in Bezug auf Pathogenie die angeborenen Centralkapsel- und Pyramidenstaare.

Eine Blennorrhoe oder überhaupt entzündliche Zustände mit geschwürigen Durchbrüchen der Cornea lassen sich hier wohl nicht annehmen. Ob eine fötale Iritis zu Grunde liegt, wie Hasner meint, lässt sich bisher noch durch keine positiven Gründe erweisen. Die Pigmentirung der Auflagerung macht es in manchen Fällen einigermaassen wahrscheinlich.

Doch lässt sich eben so gut mit Beck [196] Exsudation aus den Gefässen der Pupillarmembran, stellenweise Verlöthung dieser Haut mit der Vorderkapsel annehmen und so die Pigmentirung angeborener Centralkapsel- und Pyramidenstaare erklären.

Am wenigsten für sich hat wohl die Erklärung des Centralkapsel- und Pyramidenstaares aus einem kranken Bildungstriebe der Linsensubstanz, wodurch es geschieht, dass die letztere durch das offen gebliebene oder doch sehr dünne Centrum der Linsenkapsel hindurch gedrängt und cataractös wird [197].

Alle Versuche der Erklärung aber scheitern, wie erwähnt, an jenen Fällen, in welchen die genannten Formen der Cataracta ohne alle Auflagerung auf die Vorderkapsel zu Stande kommen.

§ 369. Es sind nach den Erfahrungen aller Augenärzte der Centralkapselstaar und die Cataracta pyramidata im hohen Grade ständig. Sie dis-

poniren durchaus nicht zur Ausbreitung des Processes auf die ganze Linse, Augen mit solchen Staaren werden nicht öfter staarblind, als Augen mit ganz gesunden Linsen.

2. *Die uneigentlichen, partiellen, fettigkalkigen Staare.*

§ 370. Der äusseren Form nach sind sie den vorigen ausserordentlich ähnlich. Auch hier sind die Produkte der fettigkalkigen Metamorphose breiförmig oder aber bilden sie, und dieses ist die Regel, kreideähnliche Concremente in Gestalt von rundlichen Sandkörnern, Zapfen oder Schalentrümmern.

Es stehen diese Massen stets mit der Innenwand der einen oder der anderen Kapselhälfte in Berührung und lassen sich nur künstlich trennen, daher denn auch die uneigentlichen, so wie die eigentlichen, fettigkalkigen, partiellen Staare meisthin als Kapselstaare beschrieben werden.

Sie sind entweder unmittelbar eingesenkt in ganz normales Linsenparenchym, oder aber sind die Wandungen der Gruben, in welchen die fettigkalkigen Produkte eingelagert sind, selbst staarig getrübt, und dieses in grösserer oder geringerer Ausbreitung, indem hier die Formelemente des Krystalles die Charaktere beginnender Malacie darbieten oder aber bereits zu formloser Materie zerfallen und mit discreten Kalkkörnern und Fettelementen durchstreut sind.

§ 371. Es sind die uneigentlichen partiellen fettigkalkigen Staare die ständige Entwickelungsform einer, über grosse Parthien der Linse ausgedehnt gewesenen, weichen Cataracta, deren Magma nach vorläufiger Metamorphose in lösliche Substanzen zum grössten Theile wieder aufgesaugt werden, und von dem nur eine kleine Parthie für die Verkalkung übrig geblieben ist. Eine oder die andere Hälfte der peripheren Linsenschichten und oft auch der Kern des Krystalles ist durch die Malacie und die secundäre fettig kalkige Metamorphose bei vorwaltender Resorbtion untergegangen, während die andere Hälfte der oberflächlichen Krystalllagen, mit oder ohne dem Linsenkerne, der Malacie widerstanden, ganz durchsichtig blieben. Es lässt sogar die constante Erscheinung einer überwiegenden Masse ganz formlosen, vollkommen durchsichtigen Blastems und zwischengelagerter ganz junger Linsenzellen sowie gekernter Krystallfasern in den äussersten, mit der entsprechenden Kapselhälfte in organischer Verbindung stehenden und dem Staarherde der Lage nach entgegengesetzten Schichtenhälften keinen Zweifel darüber, dass nach der einseitigen Entwickelung und secundären Umgestaltung der Cataracta an den, dem Staarprocesse widerstehenden Krystallparthien neue und neue, vollkommen normale Formelemente angebildet wurden.

§ 372. Das Volum des Krystallkörpers bei Vorhandensein eines Staares der in Rede stehenden Form ist natürlich sehr bedeutend vermindert, und dem entsprechend findet man auch immer die, der staarigen Linsenportion zukommende Kapselparthie in tiefe und breite Falten gelegt. Die andere, mit den normal vegetirenden Linsenschichthälften in Verbindung stehende Kapselhälfte ist jedoch stets glatt, ohne Runzeln.

§ 373. Die Form des Krystallkörpers unter solchen Verhältnissen variirt ausnehmend. Nicht nur der Theil des Krystalles, welcher staarig meta-

morphosirt wurde und die Grösse der Ausbreitung des Processes hat darauf Einfluss, sondern auch der Bestand, die theilweise oder gänzliche Lösung der Verbindung zwischen der Kapsel und der Zonula vor oder während der secundären Metamorphose.

Ist die vordere oder hintere Hälfte der peripheren Linsenschichten allein, nach vorläufiger Erweichung und bei vorwaltender Resorbtion, die fettigkalkige Metamorphose eingegangen, der Kern aber und die andere Hälfte der oberflächlichen Linsenschichten im Zustande der Integrität verblieben, so findet sich nur die eine entsprechende Convexität des Krystallkörpers abgeflacht, die Querdurchmesser der Linse haben nicht abgenommen, die mit Kalkconcrementen besetzte Kapselhälfte erscheint runzelig, mitunter auch knopfförmig zusammengedreht, und ihre Faltenräume finden sich von dem fettigkalkigen Produkte ausgefüllt [198].

Ist unter solchen Verhältnissen auch der Kern der Linse der cataractösen Metamorphose verfallen, so hängt die Form des Krystallkörpers hauptsächlich von dem Bestande der Zonula ab.

Ist diese im Zustande völliger Integrität, so ist die Schrumpfung der Linse in der Richtung ihrer Randdurchmesser sehr erschwert, der Krystallkörper flacht sich vorne und hinten ab, die meniscoide, normalvegetirende Linsenpartie verliert ihre Convexität, rückt an die von kalkigen und fettigen Anlagerungen besetzte Kapselhälfte heran, und es formirt endlich der Krystallkörper eine von durchsichtigem, mit fettigkalkigen Produkten einerseits durchstreutem Linsenparenchyme gebildete Scheibe, deren Oberfläche gewöhnlich etwas uneben, die Dicke also variabel getroffen wird, eine Scheibe, welche von der zur Hälfte faltigen Kapsel überzogen ist.

Ist aber die Zonula noch vor dem Beginne der secundären Staarmetamorphose zum Theile eingerissen worden, oder aber während der Letzteren wegen der damit einhergehenden Schrumpfung des Krystallkörpers in ihrer Continuität getrennt worden, so wird die Linse in ihren Randdurchmessern verkürzt, ihre Gestalt wird unregelmässig, bei Trennung der Zonula in weitem Umkreise gewöhnlich kugelig. Diese letzteren Fälle sind es ganz vornehmlich, in welchen die knopfförmige Ballung der einen Kapselhälfte deutlich hervortritt, ja bisweilen wird diese Kapselhälfte sogar in einen ziemlich langen Stiel zusammengedreht, dessen freies Ende kolbig angeschwollen gefunden wird.

Es kömmt in seltenen Fällen vor, dass eine seitliche Hälfte der Linse allein den Staarprocess eingeht, und bei völliger Integrität der anderen seitlichen Linsenhälfte unter ausgiebiger Schrumpfung fettigkalkig metamorphosirt, sich von der entsprechenden Parthie der Zonula losreisst und so ganz eigenthümliche Formen annimmt [199].

§ 374. Die aufgeführten anatomischen Charaktere lassen sich leider nicht immer in Bezug auf Diagnostik verwerthen, denn die Symptomatologie ist im hohen Grade abhängig von den ursächlichen Momenten.

§ 375. Diese sind, wie bei der eigentlichen partiellen fettig kalkigen Cataracta, in den meisten Fällen Verletzungen des Krystallkörpers, von welchen später gehandelt wird, und Auflagerungen entzündlicher, ständig werdender Produkte auf die Vorderkapsel.

Solche Auflagerungen resultiren, wie bereits erörtert wurde, meisthin aus einer exsudativen Iritis oder aber aus centralen Cornealdurchbrüchen mit temporärer oder ständiger Anlöthung der Vorderkapsel an die Ränder der Perforationsöffnung in der Hornhaut.

Im ersteren Falle wird sehr häufig die Pupille geschlossen und so der Staar dem Auge des Beobachters entzogen, im letzteren Falle verdecken gewöhnlich Cornealtrübungen die Cataracta, ja es concurriren in solchen Fällen sehr oft Cornealtrübungen und Atresie der Pupille, um die Diagnose des Staares unmöglich zu machen, denn meisthin sind solche Hornhautdurchbrüche die Veranlassung zu Vorfällen des Pupillarrandes der Iris oder aber zu nachfolgenden Regenbogenhautentzündungen.

Die partiellen Staare, welche mit Pupillensperre combinirt vorkommen, so wie jene partiellen Staare, welche man so häufig durch organisirte oder verkalkte Exsudate an durchgreifende Cornealnarben angelöthet findet, sind weithin in den meisten Fällen solche uneigentliche; die bedeutende Verkleinerung des Krystallkörpers und die sehr auffällige Faltung der mit Exsudaten überlagerten Vorderkapsel deuten auf die ehemalige Ausbreitung des cataractösen Processes über die ganze vordere Linsenhälfte und selbst den Kern hin.

Namentlich jene partiellen Staare, welche man öfters in der Concavität von Cornealnarbenstaphylomen findet, erweisen sich häufig als Cataracten der in Rede stehenden Form. Es tritt bei ihnen besonders gerne die Kugel und Birnform hervor, indem eben mit der Ectasie der Cornea die Verbindung der Kapsel mit der Zonula getrennt und das Hinderniss der Verkürzung der Randdurchmesser des Krystallkörpers gehoben wird.

Wo die Auflagerung auf die Vorderkapsel nicht eine Verbindung der letzteren mit dem grössten Theile des Pupillarrandes oder wohl gar mit einer durchgreifenden Cornealnarbe bedingt und die Zonula in ihrer Integrität fortbesteht, dort sind die Erscheinungen der uneigentlichen partiellen Cataracta jenen der eigentlichen ganz gleich, nur die stärkere Faltung der Kapsel, in manchen Fällen die deutlichere Ballung derselben in einen stiellosen oder gestielten Knopf, hauptsächlich aber die mit der Verflachung der Linsenconvexitäten gesetzte Vergrösserung des Kammerraumes und das sofortige Schwanken der Iris, vielleicht auch Weitsichtigkeit leiten die Differentialdiagnose.

§ 376. Es gibt aber auch Fälle, in welchen sich absolut keine Auflagerung auf die Oberfläche der Vorderkapsel als Grund der geschilderten Metamorphosen nachweisen lässt, in welchen sich ein uneigentlicher partieller, fettigkalkiger Staar bei Integrität des Kapselepithels entwickelt, indem, scheinbar spontan, die eine Hälfte der peripheren Linsenschichten mit oder ohne dem Kerne zerfällt, zum grössten Theile aufgesaugt wird und nur wenig fettigkalkige Reste zurücklässt, welche wegen des Bestandes der Zonula, der sofortigen Unmöglichkeit einer Verkürzung der Linsendurchmesser und wegen ihrer sofortigen gegenseitigen bedeutenden Entfernung nicht in ein einziges Concrement, sondern in mehrere discrete Körner zusammentreten, welche Körner der wenig faltigen Kapsel anhaften und in die scheibig gewordene, abgeflachte Linse eingesenkt sind.

§ 377. Das Auftreten vieler Kalkkörner an der Oberfläche der Linse

setzt immer den staarigen Untergang einer bedeutenden Portion der Linse voraus, ich glaube daher die sogenannte Cataracta capsularis punctata auf diese Weise erklären zu müssen.

§ 378. Es scheint mir Sichel's Cataracta disseminata[200] mit der Cataracta capsularis punctata in vielen Fällen ganz identisch zu sein, denn Sichel hat die von ihm behauptete Lagerung der Kalkkörner in verschiedenen Schichten des Krystalles durch keine anatomischen Untersuchungen dargethan und die Möglichkeit eines solchen Vorkommnisses ist nur erwiesen durch einige von mir gemachte mikroskopische Beobachtungen an verletzten Krystallkörpern.

Wenn daher auch die Existenz einer Cataracta disseminata in Sichel's Sinne nicht geläugnet werden kann, so ist ihr Auftreten ohne vorläufige Verletzung nicht erwiesen, und die Einreihung derselben unter die uneigentlichen, partiellen Staare ist zur Zeit um so mehr gerechtfertiget, als ein von mir am Cadaver genau untersuchter Staar mit allen Erscheinungen der Cataracta disseminata in ganz eclatanter Weise die anatomischen Charaktere des uneigentlichen partiellen, fettig kalkigen Staares darbot.

Er war auch insoferne von dem höchsten Interesse, als er am Lebenden unter der Form eines Centralkapselstaares aufgetreten war und allgemein als solcher imponirt hatte, indem in das Bereich der Pupille nur ein einziges Kalkkorn fiel, die übrigen, unzähligen Körner jedoch sich an den peripheren Theil der Vorderkapsel angelagert hatten[201].

3. *Die peripheren Cholestearinkalkstaare.*

§ 379. Erweichung der gesammten oberflächlichen Linsenschichten und Zerfällung derselben in ein, der Resorbtion wenig günstige Chancen bietendes, zum grössten Theile fettigkalkig metamorphosirendes Magma ist der zu Grunde liegende Process.

§ 380. Der Kern der Linse findet sich bei dieser Staarform stets in seiner Form und faserigen Struktur erhalten, er ist häufig sclerosirt, eben so häufig aber auch blos angeraucht oder ganz durchsichtig mit mehr weniger deutlich gelblichem Teinte, dem äusseren Aussehen nach der Sulze ähnlich, aber von normaler Consistenz. Er ist stets geblättert und die Blätter lassen ihre ursprüngliche Zusammensetzung aus Fasern erkennen. Die letzteren erscheinen je nach dem Zustande des Kernes entweder blos leicht angeflogen oder aber im hohen Grade rauh.

Die oberflächlichsten Krystalllagen sind in eine mehr weniger dicke Schichte einer fettigkalkigen Pulpe übergegangen. Die Grundlage dieser Pulpe ist eine organische Substanz, welche zum grössten Theile amorph, trüb, fein granulirt getroffen wird, sehr häufig aber noch Kerne und Zellen in verschiedenen Entwickelungsstadien, mitunter auch Körnchenzellen einschliesst. Eingestreut in diese Grundlage findet sich in verschiedenen Mischungsverhältnissen theils amorphes, körniges, theils krystallinisches Fett und anorganische Salze, welche letztere meisthin in discreten und sandähnlich conglomerirten Körnern auftreten, bisweilen jedoch auch in schuppenähnlichen oder splitterigen Krystallen.

Sowohl die Cholestearinkrystalle, als auch, und zwar vorzüglich, die

Kalkkörnchen vereinigen sich häufig zu umfangsreicheren Massen, welche sich der Innenwand der Kapsel anhängen und zu der irrigen Auffassung der bezüglichen Staarform als Kapsellinsenstaar geführt haben. Es besteht hier die Kapsel constant im Zustande völliger Integrität, selbst das Epithel ihrer vorderen Hälfte ist stets durchsichtig, wenn nicht entzündliche Produkte von Aussen her aufgelagert wurden, welche sich jedoch immer, so wie die anlagernden Staartheile leicht entfernen und so die Kapsel in ihrer ursprünglichen Reinheit herstellen lassen.

§ 381. Das äussere Ansehen des peripheren Cholestearinkalkstaares ist zum grossen Theile abhängig von den verschiedenen Massenverhältnissen der einzelnen Bestandtheile der Pulpe und von ihren differenten Aggregationszuständen.

Wo sich die Cholestearinkrystalle und die Kalkkörner nicht geballt haben, dort erscheint der Staar immer gleichmässig gefärbt, grau-weiss, oder gelblich-weiss, je nachdem der Kern durchsichtig ist und den dunklen Augengrund durchblicken lässt, oder aber sclerosirt ist und mit seiner eigenen dunklen Farbe durchschlägt.

Selten sind die Cholestearinkrystalle in vorwaltender Menge vorhanden. Sie conglomeriren sich dann zu Haufen, welche der Staaroberfläche ein eigenthümliches, metallisch oder perlmutterartig schimmerndes Ansehen geben, es erscheint die Cataracta flimmernd, als wäre sie von Glimmerschüppchen durchstreut (Cholestearinstaar, Cataracta argentea). In einem Falle fand ich der Kapsel anhaftende, sternartige, metallisch schimmernde Figuren von mehr als 0‴.5 Durchmesser, welche fast ganz aus Cholestearinkrystallen und nur sehr geringen Mengen von Kalkkörnchen gebildet waren und sich aus der fettigkalkigen Pulpe der Linsenperipherie coacervirt hatten.

Am allerhäufigsten wiegen die anorganischen Salze in der secundären Staarpulpe vor. Es treten dieselben zu Massen zusammen, welche durch ihre kreideähnliche Färbung und Undurchsichtigkeit von der mehr durchscheinenden Pulpe grell abstechen und ihrer Grösse wegen sehr leicht und auf Distanz gesehen werden. Ihre äussere Gestaltung ist rein zufällig, an kein Gesetz gebunden, sie erscheinen bald als Punkte, bald als Streifen, bald als netzförmige, bald als baumähnliche Figuren, bald sind sie zu grösseren, schalenähnlichen Placques zusammengetreten u. s. w., Verhältnisse, welche man mit Unrecht für wichtig genug gehalten hat, um sie zu Eintheilungen der sogenannten Kapsellinsenstaare zu benützen (Cataracta capsulo lenticularis marmoracea, punctata, striata trabecularis, dimidiata, fenestrata etc.).

§ 382. Die Grösse der der Innenwand der Kapsel anhaftenden Concremente bestimmt hauptsächlich den Widerstand, welchen der periphere Cholestearinkalkstaar seiner Durchschneidung oder Zerreissung mittelst Instrumenten entgegensetzt. Insoferne werden diese Concretionen in der Praxis wichtig, sie haben auf die Wahl der Operation Einfluss, und dieses um so mehr, als sie im hohen Grade der Resorbtion widerstehen und häufig auch der Zurückziehung von Kapselflocken aus dem Bereiche der Pupille hinderlich in den Weg treten.

§ 383. Die fettigkalkige Metamorphose geht immer mit Resorbtion einer gewissen Quantität flüssiger Bestandtheile des primär erweichten Staarbreies einher. Dem entsprechend ist das Volum des Krystallkörpers bei dem peripheren Cholestearinkalkstaare stets vermindert, die Kapsel gerunzelt, und es erscheint der Krystallkörper bald etwas abgeflacht, bald formirt er ein unregelmässiges Ellipsoid, bald ähnelt er mehr einer Kugel u. s. w.

§ 384. Es hängen diese Gestaltverschiedenheiten hauptsächlich davon ab, dass die secundäre Metamorphose einmal bei völliger Integrität des Strahlenblättchens alle ihre Stadien durchläuft, das anderemal der Krystallkörper bereits vor der Entwickelung der Malacie theilweise oder ringsum von der Zonula getrennt wurde oder endlich diese Trennung während des Zuges des Processes herbeigeführt wurde und dieses zu Zeiten, in welchen noch nicht hinlänglich viele Kalkdeposita an der Innenwand der Kapsel angelagert waren, um starke Biegungen der letzteren zu hindern, oder aber eine solche Biegung durch massige Concremente bereits unmöglich geworden war.

Ist der malacische Staarbrei bei völliger Integrität der Zonula seiner Totalität nach in ständige Entwickelungsformen übergegangen, oder haben sich reichliche Kalkdeposita an der Innenwand der Kapsel angesetzt und ist dann erst die Zonula durchrissen worden, so äussert sich die Schrumpfung des Krystalles einfach in Abflachung.

Hat aber theilweise oder gänzliche Trennung des Krystallkörpers von seinen normalen Verbindungen den Anstoss zur Entwickelung des Staares gegeben, oder hat diese Trennung zu einer Zeit stattgefunden, in welcher die periphere Linsensubstanz sich noch im Zustande primärer Erweichung befand, oder doch die secundäre Metamorphose noch nicht weit gediehen war, so erfolgt die Schrumpfung des Krystalles nach allen möglichen Richtungen, der Staar nimmt je nach Umständen eine ellipsoidische oder kugelige Gestalt an.

§ 385. Es lösen sich solche ellipsoidische oder kugelige Staare wegen der allmäligen, fortschreitenden Verkürzung ihrer Querdurchmesser öfters mehr und mehr von den noch bestehenden Verbindungen mit dem Strahlenblättchen los, so dass sie endlich, wenn sie nicht durch organisirte oder verkalkte Neubildungen an die Iris oder an durchgreifende Cornealnarben angeheftet sind (Cataracta adcreta), entweder ganz flott werden und in den vorderen oder hinteren Augenraum fallen (Cataracta luxata), oder aber, nur an einem mehr weniger grossen, unverletzten Bogenstücke der Zonula haftend, bei jeder Bewegung des Auges ihre Lage wechseln, bald die Iris nach vorne drängen und wohl gar durch die Pupille hervortreten, bald aber wieder in den hinteren Kammerraum zurückkehren (Cataracta tremula et natans).

§ 386. Die Zitter-, Schwimm- und dislocirten Staare so wie Beer's Cataracta cystica [202] sind ihrer histologischen Bedeutung nach meisthin periphere Cholestearinkalkstaare.

Die gewöhnlichsten Ursachen der Zusammenhangstrennungen in der Zonula sind nämlich Traumen, und diese sind bei Erwachsenen häufiger gegeben als bei Kindern, bei Erwachsenen widersteht der Kern aber gerne der Erweichung, er bleibt durchsichtig und sclerosirt später. Anderseits ist aber in der Schrumpfung des Krystallkörpers bei der secundären Metamorphose der oberflächlichen

Linsenschichten schon an und für sich ein Moment gegeben zu Einreissungen der Zonula und zu Lockerungen des Zusammenhaltes der hinteren Kapsel mit der tellerförmigen Grube.

§ 387. Die überaus lockere Verbindung der sogenannten überreifen Staare mit den nachbarlichen Organen, und die Leichtigkeit ihrer Dislocation ist ebenfalls wesentlich in diesen Verhältnissen begründet.

§ 388. Es ist nämlich der periphere Cholestearinkalkstaar durchaus nicht das Resultat ganz besonderer und selten vorkommender Umstände, im Gegentheile, er entwickelt sich unter allen Verhältnissen, welche die Erweichung der oberflächlichen Linsenschichten mit sich bringen, zugleich aber der Umwandlung des Magmas in resorbirbare Substanzen und der sofortigen Aufsaugung des grössten Theiles der weichen Cataracta nicht günstig sind. Er ist die gewöhnlichste Ausgangsform der weichen Staare bei Erwachsenen und der hartweichen bei Greisen, gleichgültig, was die Ursache der Cataracta sei, ob Dislocation des Krystallkörpers, ob Auflagerungen auf die Kapsel, ob Verletzungen zu Grunde gelegen haben, ob endlich die Cataracta ohne nachweisbare Ursache, spontan, aufgetreten ist.

Es ist ganz irrig, den Entzündungen im Bereiche der Uvea oder Netzhaut eine besondere Wichtigkeit bei dem Zustandekommen des peripheren Cholestearinkalkstaares beizumessen, es kommt der letztere nur darum häufig mit Pupillensperre, hinteren Synechien der Regenbogenhaut, ausgebreiteten Exsudationen und Extravasaten in der Ader- und Netzhaut, mit Glaskörpersynchyse und Atrophie des Augapfels vor, weil bei Vorhandensein dieser Uebel die Operation des Graustaares der Regel nach nicht gemacht wird, derselbe also hinlänglich Zeit hat, um die secundären Metamorphosen durchzumachen, während Cataracten ohne alle Complication ganz gewöhnlich operirt werden, ehe sie ständige Entwickelungsformen eingegangen sind.

§ 389. Nur jene peripheren Cholestearinkalkstaare sind vollkommen ständig, welche einen sclerosirten Kern einschliessen. Wo der letztere im normalen oder doch wenig alterirten Zustande besteht und späterhin den Kernstaarprocess nicht eingeht, dort erweicht er immer und je nachdem das Produkt der Erweichung ein der Resorbtion sehr günstiges ist oder aber nicht, entsteht ein trockenhülsiger Staar oder ein completer Cholestearinkalkstaar.

4. Der complete Cholestearinkalkstaar.

§ 390. Es ist bei dieser Staarform die Linse ihrer Totalität nach erweicht worden und das wasserarme Magma ist die fettigkalkige Metamorphose eingegangen, ohne dabei durch Resorbtion hochgradige Substanzverluste erlitten zu haben.

§ 391. Der Hauptbestandtheil des completen Cholestearinkalkstaares ist constant eine schmierige, fettiggriesige, mörtelähnliche Pulpe, welche zum grossen Theile aus Kalkkörnchen, Fettkügelchen und Cholestearinkrystallen besteht und eine amorphe, mit Kernen und verfettigenden Zellen mehr minder reichlich durchmischte, breiige, organische Substanz als Grundmasse führt.

§ 392. Die anorganischen Salze wiegen oft der Masse nach über die anderen Bestandtheile des Staares vor. Man findet sie dann bisweilen in grössere oder kleinere, hirse- bis hanfkorngrosse Steinchen zusammengebacken, welche, von der fettigsandigen Pulpe eingehüllt, beweglich in der Kapselhöhle liegen. Ein grosser Theil derselben formirt häufig mit fast hyaliner strukturloser Grundlage Schuppen, welche der inneren Wand der Kapsel anhaften. In manchen Fällen von hochgradiger Entwickelung dieser secundären Staarform haben sich die Kalkconcremente sogar zu dicken, kreideähnlichen Schalen vereinigt, welche mit der Innenwand der Kapsel im innigsten Zusammenhange stehen und deren vordere oder beide Hälften auskleiden.

Im letzteren Falle bilden sie eine Art von Gehäuse, welches der äusseren Contour nach mit der ursprünglichen Form der Linse mehr weniger übereinkömmt und dem Krystallkörper das Ansehen gibt, als wäre er seiner Totalität nach verkalkt. Zertrümmerung solcher Staare stellt aber immer heraus, dass die reine Verkalkung nur die peripheren Theile der Linse betreffe, die anscheinend ganz soliden, steinigen Staare enthalten immer eine bald kleinere, bald grössere Höhle, welche von der geschilderten, fettigsandigen, bisweilen mit umfangsreicheren Concrementen gemischten Pulpe gefüllt ist.

Meine zahlreichen Untersuchungen erweisen es, dass diese Form nicht als eine ganz eigene Species der fettigkalkigen Cataracta aufgeführt werden dürfe, denn es finden sich ausserordentlich häufig die deutlichsten Uebergänge zu dieser Form aus jener, bei welcher nur kleine Theile der einen oder der anderen Kapselhälfte mit kreidigen Schuppen oder Schalensegmenten besetzt sind, während der Kapselhöhlenraum noch zum grössten Theile von jener Pulpe und freien Concrementen ausgefüllt wird, es ist die scheinbar totale Versteinerung der Linse nur der höchste Entwickelungsgrad der in Rede stehenden Staarform.

§ 393. Es haften, wie erwähnt wurde, die Concremente der inneren Oberfläche der Kapsel an, die letztere findet sich, mit höchst seltenen Ausnahmen, im Zustande völliger Integrität, vollkommen wasserklar und rein.

Nur Hasner [203] hat dieses Verhältniss bisher in einem Falle erkannt und beschrieben, allenthalben werden die kalkigen Schuppen und Schalen als Verkreidungen und Verknöcherungen des Kapselgewebes selbst aufgeführt.

Es ist dieser Irrthum bei dem zur Zeit in der Ophthalmologie noch sehr vernachlässigten Gebrauche des Mikroskopes ein sehr verzeihlicher, denn es finden sich bei dem completen Kalkstaare ausnehmend häufig auch Auflagerungen iritischer, zum Theile verkalkter Produkte auf der vorderen Fläche der Vorderkapsel. Häufig entwickelt sich diese Staarform nach Verletzungen des Krystallkörpers, wobei es gar nicht selten geschieht, dass die Wundränder der Kapsel sich zurückziehen, sofort entzündliche Produkte aus der Iris, der gleichzeitig gesetzten Cornealwunde etc. unmittelbar mit dem Magma des sich entwickelnden Staares in Berührung kommen und sammt diesem verkalken, wo dann an einzelnen Stellen der Kalkschale in der That die Kapsel fehlt und als verkalkt angenommen werden könnte. Bei genauer mikroskopischer Untersuchung der Cataracta findet man aber das scheinbar abhängige Kapselsegment sehr leicht, namentlich, wenn man die Kalkauflagerungen und Anlagerungen durch Säuren

entfernt und die zurückbleibende organische Grundlage mit Hilfe eines Pinsels abstreift.

Es sind mir indess einige Fälle vorgekommen, in welchen ohne vorausgegangene Verletzung des Krystallkörpers, als Folge intensiver exsudativer Entzündungen im Inneren des Augapfels und allgemeiner Atrophie des letzteren ein completer Cholestearinkalkstaar mit kreidigem Gehäuse entwickelt worden war, Fälle, in welchen ich die Kapsel an jenen Stellen nicht finden konnte, an welchen die Kalkschale mit einem verkreideten iritischen Exsudate überzogen war, oder aber mit einer Knochenneubildung des hinteren Augapfelraumes in Berührung stand. Es ging hier die Kapsel ganz offenbar in das Concrement ein, verlor sich aber daselbst, ohne eine Spur zu hinterlassen. Es lag hier die Vermuthung einer essentiellen Kapselverkalkung sehr nahe.

Die physiologischen Eigenschaften der Glashäute bieten indess für eine solche Erklärung der Erscheinung wenig Anhaltspunkte und ich glaube um so mehr Ursache zu haben, den Verlust der Kapsel an jenen Stellen der Resorbtion auf Rechnung zu schreiben, als vorzüglich solche Fälle es waren, an welchen ich die, als Schwund der Glashäute geschilderte Zerfällung in die embryonalen Elemente und deren Zersetzung in dunkle Punktmasse an der Descemeti und Vorderkapsel zu beobachten Gelegenheit hatte.

§ 394. Entsprechend den wenig günstigen Bedingungen, welche die Resorbtion bei der, dem completen Cholestearinkalkstaare zu Grunde liegenden, secundären Metamorphose findet, ist die äussere Form der in dem genannten Zustande befindlichen Linse gewöhnlich nur wenig verändert. Es erscheint der Krystallkörper bei quantitativ vorherrschender Pulpe gewöhnlich nur etwas abgeflacht, bei vorwaltenden Incrustationen aber rundlich und namentlich die scheinbar vollständig versteinerten Staare zeigen sich der Regel nach kugelig, mit abgerundetem Rande. Wegen der Faltung der Kapsel ist die Oberfläche constant etwas runzelig, wie schon Wardrop [204] bemerkt hat.

Die Farbe ist immer kreideweiss, häufig mit einem Stiche in's Gelbliche.

§ 395. Es tritt indess der complete Cholestearinkalkstaar sehr selten am Lebenden in die äussere Wahrnehmung, er wird meistens durch Cornealtrübungen oder durch die, von organisirten oder verkalkten Exsudaten erfüllte Pupille dem Auge des Beobachters entzogen.

Er kommt nach den bisherigen Untersuchungen gewöhnlich dort vor, wo in Folge von Verletzungen des Augapfels oder geschwüriger Durchbrüche der Cornea oder aber wo ohne diese in Folge heftiger exsudativer Entzündungen der inneren Gebilde des Augapfels sehr massenreiche Produkte im ganzen Bereiche der Uvea gesetzt und der Bulbus im hohen Grade atrophisch geworden ist. Ich sah ihn am öftesten in Verbindung mit vollständiger Atresie der Pupille und mit durchgreifenden Cornealnarben bei gleichzeitigem Vorhandensein von Verkalkungen im vorderen oder von Knochenneubildungen im hinteren Augapfelraume, ferner zweimal bei gänzlicher Erfüllung des geschrumpften Bulbus mit halborganisirtem, entzündlichem Produkte und zweimal in Augäpfeln, deren Höhle gänzlich von einem medullaren Carcinome mit sehr entwickeltem, zum Theile knochigem Balkenwerke ausgestopft war [205], und welche selbst wieder durch ein ähnliches Produkt der Orbitalhöhle bedeutend comprimirt und

in ihrer Gestalt verändert worden waren. In den letzteren vier Fällen erschien der staarige Krystallkörper von einem fibrösen Sacke umschlossen, dessen innere Wand entsprechend den Kapselrunzeln gefaltet, aber sehr dicht gewebt und glänzend war, während die äussere Wand in das, die Bulbushöhle erfüllende, minder consistente Gefüge unmerklich überging.

§ 396. Die angeführten Befunde widerlegen hinlänglich die sehr verbreitete Meinung, als sei der complete Cholestearinkalkstaar der Regel nach eine Folge von gichtischen Affectionen des Augapfels. Sie stellen vielmehr heraus, dass er nur in der Atrophie des Augapfels einen sehr constanten Begleiter habe, und jede Constitution des Kranken bei Vorhandensein der erwähnten ursächlichen Momente die Anbildung einer solchen Cataracta erlaube.

Eben so ist die Meinung nicht ganz richtig, als komme der complete Cholestearinkalkstaar nur im höheren Alter vor, und als sei das Greisenalter als solches ein bedingendes Moment. Es hängt die in Verhandlung stehende Cataractspecies nur in soferne mit dem höheren Alter zusammen, als seine primäre Entwickelungsform schon eine hochgradig entwickelte Linse voraussetzt, und die secundäre Metamorphose einer längeren Zeit bedarf, um die ihrer Totalität nach erweichte Linse in eine ständige Form überführen zu können [206].

5. *Der trockenhülsige Staar.*

§ 397. Es sind in der Cataracta arida siliquata oder siliquosa die wässerigen Bestandtheile der Linse fast gänzlich verschwunden und die soliden haben sich reducirt auf einige wenige kalkige Concremente von unbedeutendem Umfange, zwischen welchen geringe Mengen einer, mit discreten Kalkkörnchen, amorphem und krystallinischem Fette untermischten, organischen Grundlage gefunden werden. Nur im trockenhülsigen Staare älterer Individuen stösst man bisweilen auf Häufchen von Cholestearinkrystallen und der Regel nach auf einen kleinen, sclerosirten, ambragelben bis braunen Rest des Kernes. Das Ganze umschliesst die Kapsel, welche entsprechend der Volumsverminderung des Krystalles im hohen Grade geschrumpft ist.

Es besteht die letztere constant im Zustande völliger Durchsichtigkeit, nicht einmal das ihrer Vorderhälfte eigene Epithel zeigt Spuren einer krankhaften Affection, es wäre denn, dass ihr ständig gewordene Produkte einer Entzündung der nachbarlichen Organe auflagern. Es lassen sich diese letzteren, so wie die der Innenwand der Kapsel unter der Form eines florähnlichen Beschlages und sandähnlicher Concremente anhaftenden Reste der Linse aber immer mit leichter Mühe trennen, die Kapsel selbst ist, wie gesagt, stets vollkommen rein. Aus Unkenntniss dessen hat man den trockenhülsigen Staar der Regel nach als Kapsellinsenstaar beschrieben.

§ 398. Die anatomischen Relationen des Krystallkörpers zu seinen Nachbarorganen, der Entstehungsgrund der Cataracta und deren Bestandtheile bestimmen die äussere Form, unter welcher sich der trockenhülsige Staar sowohl am Lebenden, als an der Leiche dem Beobachter darbietet.

§ 399. Hat sich die Malacie der Linse und nach ihr die zum trockenhülsigen Staare führende, secundäre Metamorphose bei Integrität der Zonula und deren Verbindung mit der Kapsel etablirt, und dieses ist der regelrechte Fall, so findet die Schrumpfung des Krystallkörpers in der Ebene des Strahlenkranzes einen der Cohäsionskraft der Zonula äquivalenten Widerstand, es treten die beiden Kapselhälften blos gegenseitig, in der Richtung der optischen Achse, aneinander, die Convexitäten des Krystallkörpers flachen sich ab, und dieses um so mehr, je mehr der Inhalt der Kapselhöhle durch Resorbtion der flüssigen Linsenbestandtheile an Volum vermindert wird.

§ 400. Es resultirt aus diesen Vorgängen eine eigenthümliche, gar nicht selten zu beobachtende Staarform, welche den Uebergang des primären, weichen Staares in die secundäre Cataracta siliquata vorstellt.

Es repräsentirt sich diese Uebergangsform in der Leiche als eine, mehr weniger weit hinter der schwankenden Iris in der Lichtung des Strahlenkranzes gelegene, intensiv weisse oder weiss-gelbliche Scheibe von 0‴.5—1‴ Dicke, deren Umfang jenem der normalen Linse gleichkömmt. Sie lässt sich leicht von dem Glaskörper abheben und erweist sich bei der anatomischen Untersuchung als die etwas runzelige, vollkommen geschlossene Kapsel, deren Höhle mit einem schmierig körnigen Breie gefüllt ist, welcher seiner Zusammensetzung nach von dem Inhalte des trockenhülsigen Staares nur durch grösseren Reichthum an Wasser, Fett und organischer Grundlage verschieden ist.

§ 401. Die mit der Faltung der hinteren Kapsel nothwendig gesetzte Lockerung des Zusammenhanges zwischen Kapsel und dem glashäutigen Ueberzuge der tellerförmigen Grube ist aus angeführten Gründen Zerreissungen der Zonula und Dislocationen des Krystallkörpers im hohen Grade förderlich, die geringsten Erschütterungen des Auges reichen hin, um solche Staare aus ihren Verbindungen zu reissen, ja es bedarf nicht einmal immer äusserer Ursachen, die Schrumpfung der der Innenwand der Kapsel anhaftenden Linsenreste während ihrer regressiven Metamorphose gibt schon ein wirksames Moment für Zusammenhangstrennungen der Zonula ab, und es ist eine Zerreissung der Zonula vielleicht sogar dadurch ermöglichet, dass mit dem Wachsthume des Auges auch die Lichtung des Strahlenkranzes an Durchmesser zunimmt, während in dem staarigen Linsensysteme die Apposition neuer Elemente vollkommen sistirt ist, sohin die Zonula endlich zu schmal werden und bersten muss.

§ 402. Reisst das Strahlenblättchen zu einer Zeit ein, in welcher der Inhalt der Kapselhöhle ein weicher, zu weiterer Schrumpfung geeigneter ist, so sind die Verhältnisse dieselben, als wenn die Lostrennung des Krystallkörpers von seinen normalen Verbindungen der Staarbildung zu Grunde gelegen hätte.

Hat jedoch das Strahlenblättchen ausgehalten, bis der grösste Theil des der Kapsel anhaftenden Staarbreies vollständig verkalkt ist, so geben eben diese Kalkconcremente ein Hinderniss für die fortschreitende Runzelung der Kapsel ab. Es möge nun der Krystallkörper von der Zonula getrennt werden oder nicht, der Umfang des trockenhülsigen Staares ist keiner Verkleinerung mehr fähig und die bedeutende Flächenausdehnung macht trotz etwaigen

langen Einrissen in der Zonula Stellungsveränderungen der Cataracta siliquata fürder unmöglich.

§ 403. Es erscheint dann der vollständig ausgebildete, trockenhülsige Staar als eine, hinter der Pupille und der schwankenden Iris flach ausgespannte Haut mit unregelmässig runzeliger, hügelig grubiger Oberfläche.

Seine Farbe ist je nach dem Inhalte der Kapselhöhle bald bläulich-grau mit kreideweissen Flecken und Streifen, bald aber, bei Vorhandensein eines sclerosirten Kernrestes, im Centrum mehr gelblich und nur am Rande scheint der dunkle Augengrund zwischen den kreideähnlichen Concrementen bläulich durch. Bisweilen zeigen einzelne Stellen wegen alldortiger Anhäufung von Cholestearinkrystallen einen metallischen oder perlmutterähnlichen Schimmer.

Es sind diese Staare bisweilen äusserst spröde, ein leiser Druck reicht hin, sie in mehrere Theile zerspringen zu machen, öfters aber zähe, im hohen Grade resistent, so zwar, dass eine Staarnadel nur schwer eindringt, und eher die Zonula ringsum einreisst, als den Staar zerschneidet (Cataracta coriacea). Ausziehen lässt sich in dem letzteren Falle aber der Staar immer sehr leicht.

Die Durchscheinbarkeit der Cataracta siliquata häutiger Form erlaubt immer den Durchtritt einer hinreichenden Menge von Lichtstrahlen, um dem Kranken nicht nur die Wahrnehmung des Lichtes, sondern sogar grellerer Farben und der Umrisse grösserer Gegenstände möglich zu machen.

§ 404. Anders gestalten sich die Verhältnisse, wenn Zusammenhangstrennungen der Zonula den Anstoss zur Entwickelung des Staares gegeben haben, oder aber Einrisse in das Strahlenblättchen im Beginne der secundären Metamorphose als Folge der Schrumpfung des Magmas gesetzt wurden, dann geht der weiche Staar immer durch Beer's Cataracta cystica mit milchähnlichem Kerne oder aber den peripheren Cholestearinkalkstaar, als Zwischenformen, in den trockenhülsigen Staar über.

Die wegen der Berstung der Zonula gewöhnlich kugelige Form dieser Uebergangsstaare geht der Regel nach verloren, weil der Kern zum grössten Theile aufgesaugt wird, höchstens als ein winziges, sclerosirtes Rudiment zurückbleibt und weil während der allmäligen Volumsverminderung des Staarbreies mehr und mehr von den der Innenwand der Kapsel anhaftenden organischen Massen verkalken, der weiteren Runzelung der Kapsel also Schranken setzen, daher die beiden Hälften der letzteren in den weiteren Stadien der secundären Metamorphose einfach an einandertreten, sich abflachen müssen.

§ 405. Der ausgebildete, trockenhülsige Staar erscheint dann als ein flaches, nur bisweilen im Centrum etwas gewölbtes Scheibchen von grauweisser oder kreideweisser Farbe, stellenweise wohl auch von metallischem Schimmer, welches Scheibchen im Querdurchmesser kaum $1\frac{1}{2}'''$—$2\frac{1}{2}'''$ übersteigt, ganz unregelmässige, runzeliggrubige Oberflächen, kerbigeckige, stumpfe Ränder und eine ausnehmende Consistenz bei den Versuchen, es zu zerschneiden, zeigt.

In mehreren Fällen, bei Abhandensein eines sclerosirten Kernrestes im

Inneren, fand ich aus der Mitte der beiden Oberflächen des Scheibchens auch die schon öfter erwähnten, aus gefalteter Kapsel und zwischen deren Falten eingelagerter kalkiger Masse bestehenden, Knöpfchen entwickelt und in einem Falle hatte sich ein solches Knöpfchen sogar in einen stielrunden, etwas gekrümmten, 1‴ langen und $^1/_3$‴ dicken Fortsatz ausgezogen, welcher von der hinteren Oberfläche frei in den, mit gelblich-bräunlicher Flüssigkeit erfüllten Augenraum sah.

Es tritt, wie aus dem Vorhergehenden einleuchtet, die scheibige Cataracta siliquosa der Regel nach als Zitter-, Schwimm- und luxirter Staar auf. Sie kann als solche des geringen Volums wegen die Pupille nicht leicht vollständig verlegen und sofort das Sehvermögen des Kranken gänzlich aufheben.

§ 406. Leider sind die dem Processe zu Grunde liegenden Ursachen meisthin solche, welche das Gesicht an und für sich aufzuheben vermögen, indem sie Amaurose, Pupillensperre etc. veranlassen.

Anderseits ist wieder die bei jeder Bewegung des Auges erzitternde oder wohl gar dislocirte Cataracta ein Grund zu Entzündungen, durch welche häufig sehr bedauerliche Folgen, Vereiterung der Cornea, Pupillensperre u. s. w. bedingt werden.

Entwickelt sich bei dem Zitterstaare Iritis, so geschieht es bisweilen, dass die Cataracta mit einem das Sehloch schliessenden Exsudatpfropfe verwächst. Es sind dann die Verhältnisse dieselben, welche beobachtet werden, wenn sich Iritis mit Pupillensperre und hinterer Synechie bei noch normalem Bestande des Krystallkörpers ausgebildet hatte, später wegen Nutritionsstörungen der Linse Cataracta eintrat, und diese zu einem scheibigen trockenhülsigen Staare metamorphosirte.

Auch dort, wo Cornealdurchbrüche von Vorfällen des Pupillartheiles der Iris und von Exsudationen gefolgt waren, durch welche die Linse an die hintere Cornealwand angeheftet wurde, auch dort ist die scheibige Form der Cataracta siliquata eine nicht seltene Erscheinung, namentlich wenn der kranke Cornealtheil staphylomatös vorgebaucht und so der Krystallkörper aus der Lichtung des Strahlenkranzes herausgezerrt wurde.

Unstreitig am öftesten kommt sie jedoch vor in jenen Fällen, in welchen Traumen oder Cornealdurchbrüche als Folgen von Geschwüren eine Berstung der Kapsel und Entleerung des dichteren zur Erweichung wenig oder gar nicht geneigten Linsenkernes veranlasst haben. Der in der Kapselhöhle eingeschlossene Linsenrest geht dann, wenn die Kapselwunde auf irgend welche Weise wieder verstopft wird, oft die fettig kalkige Metamorphose ein, es entwickelt sich die geschilderte Form des trockenhülsigen Staares.

§ 407. Nach diesen Erörterungen bedarf es wohl keines speciellen Nachweises, dass der scheibige trockenhülsige Staar vornehmlich bei Erwachsenen Gegenstand der Beobachtung wird.

Die häutige Cataracta siliquosa, obwohl sie auch bei Erwachsenen bisweilen vorkömmt, ist aber ganz vorzüglich dem Kindesalter eigen. Fast jeder in den ersten Lebensjahren entwickelte Staar und jeder angeborne Staar wird ein häutiger, trockenhülsiger Staar.

Es reichen mitunter wenige Wochen hin, um Staare der Kinder und Neu-

gebornen in die genannte Form überzuführen, der Regel nach bedarf es hierzu jedoch einiger Jahre.

In der bei weitem grössten Mehrzahl der Fälle sind es daher scheinbar spontan entwickelte Staare, welche in die letztere Form übergehen, ja es dürfte nach dem Mitgetheilten die häutige trockenhülsige Cataracta bei Zusammenhangstrennungen der Zonula, bei Auflagerungen schrumpfender Exsudate auf die Vorderkapsel nur schwer zu Stande kommen können. Es ist die häutige Cataracta siliquosa daher der Regel nach ein nicht complicirter Staar, sie findet sich meisthin bei völliger Integrität der übrigen Gebilde des Augapfels, und dieses umso mehr, als sie vermöge der Grösse ihres Diameters, selbst bei Rissen in der Zonula nicht leicht dislocirt werden und so jene Folgen setzen kann, wie sie die zitternde, schwimmende und luxirte scheibige Cataracta siliquosa so gerne nach sich zieht.

Zweiter Artikel.

Die fibröskalkigen Staare.

§ 408. Sie hängen durch zahlreiche Zwischenformen mit der fettigkalkigen Cataracta innigst zusammen; ja es sind die meisten Staare, in welchen sich fibrinöse, faserspaltige Massen vorfinden, in Anbetracht ihrer Form und des weithin vorwaltenden Produktes der fettigkalkigen Metamorphose dem Wesen nach nichts als Arten der vorhin erörterten Staarform.

Es ist nämlich die Coacervation eines Theiles von malacischem Staarbreie zu dichteren Coagulis und deren Höhergestaltung auf dem Wege der Faserspaltung während der regressiven Metamorphose der übrigen Portionen des Magmas eine ganz gewöhnliche Erscheinung, es finden sich häufig sowohl in der uneigentlichen partiellen fettigkalkigen Cataracta, als in dem peripheren und completen Cholestearinkalkstaare, sowie in dem scheibenförmigen trockenhülsigen Staare einzelne, der Innenwand der Kapsel anhaftende, unregelmässig begrenzte Plaques von zäher, knorpelähnlicher oder sehniger, mehr weniger deutlich faseriger Substanz.

Es bedürfen diese Uebergangsformen keiner speciellen Erörterung, ein besonderes Interesse gewähren nur jene Staare, in welchen der grösste Theil des malacischen Produktes in faserspaltige Substanz umgewandelt worden ist.

409. Es erscheint in denselben die faserstoffige Masse je nach dem Grade ihrer organischen Entwickelung entweder homogen, knorpelähnlich, milchweiss, oder aber bei sehr weit gediehener Faserung durchscheinend, fast hyalin, gelblich, deutlich blätterig, an Rissrändern fransenförmig zerfasert.

Sie formirt der Regel nach ein mehr weniger dickes, vollkommen geschlossenes Gehäuse, dessen Höhle mit fettigkalkiger Pulpe, sandähnlichen Concrementen und bisweilen auch mit einem sclerosirten Kernreste erfüllt wird, in manchen Fällen jedoch so enge ist, dass sie fast ganz verschwindet und nur als ein, mit fettigkalkiger Materie gefüllter Spalt erscheint.

Die äussere Oberfläche des Gehäuses ist faltig, glänzend, es lagert ihr unmittelbar die glashäutige, vollkommen durchsichtige, gewöhnlich epithellose und entsprechend gerunzelte Linsenkapsel auf, ohne mit ihr in organischem Zusammenhange zu stehen, ausser in jenen Fällen, in welchen Verletzungen

des Krystallkörpers und Auflagerungen organisirender Exsudate auf die Kapsel im Bereiche der Wunde der Entwickelung des Staares vorangegangen waren.

§ 410. Die Verwandlung des Staarmagmas in fibrinöse, faserspaltige Massen geht immer mit Schrumpfung einher, es erscheint das Volum des Krystallkörpers im fibröskalkigen Staare immer bedeutend vermindert und entsprechend der namhaften Kraft, mit welcher faserspaltige Massen sich auf sich selbst zusammenziehen, ist auch immer das Strahlenblättchen im weiten Umkreise durchrissen.

Die äussere Form dieser Staare ist daher der Regel nach eine, der scheibigen, trockenhülsigen Cataracta sehr nahekommende, es findet sich der fibröskalkige Staar gewöhnlich unter der Gestalt einer mehr weniger dicken, flachen Scheibe mit runzeliger Oberfläche und unregelmässig buchtigem, eckigem Rande, welcher nur theilweise in Verbindung mit der Zonula steht, im grössten Umfange jedoch von der letzteren getrennt ist [207].

§ 411. Es haben diese Verhältnisse indessen auf die Symptomatologie des fibrös kalkigen Staares wenig Einfluss.

Es entwickelt sich derselbe nämlich nach den bisherigen Beobachtungen constant unter Umständen, welche jede Einsicht in das Innere des Augapfelraumes unmöglich machen, er tritt nur dort auf, wo Neubildungen einen grossen Theil der Augapfelhöhle erfüllen und der Bulbus selbst der Atrophie anheimgefallen ist.

Ich fand ihn nur in schwündsichtigen Augäpfeln, und zwar entweder durch massenhafte, die Vorderkammer fast ganz verlegende, entzündliche Produkte an den Pupillarantheil der Iris und gewöhnlich auch an eine durchgreifende Cornealnarbe angelöthet, oder aber von einem sehnenähnlichen, faserspaltigen Sacke umschlossen, welcher einmal seiner Totalität nach organisirtes Produkt einer auf sämmtliche, bluthaltige Organe der Augapfelhöhle ausgebreiteten, mit Synchyse des Glaskörpers einhergehenden Entzündung war, in allen übrigen Fällen aber nur in seinen vorderen und seitlichen Theilen aus faserspaltendem Exsudate der Iris, der Ciliarfortsätze und der, der Zonula auflagernden Gefässe bestand, nach hinten jedoch von dem coagulirten und sehnig gewordenen Glaskörper geschlossen wurde, und den von der unverletzten, durchsichtigen Kapsel eingehüllten fibrös kalkigen Staar auf eine Weise umfasste, wie die Mandel von ihrer Schale umgeben wird [208].

§ 412. Diese gewöhnliche Vergesellschaftung des fibröskalkigen Staares mit faserigen Neubildungen in unmittelbarer Nähe der Kapsel könnte leicht zu dem Schlusse verleiten, dass die faserigblätterige Substanz im Inneren des Kapselraumes die ständige Entwickelungsform eines, aus den nachbarlichen Organen abgesetzten und in die Kapselhöhle überführten, entzündlichen Produktes sei.

Gegen eine solche Ableitung der fibrösen Staarmasse aus Entzündungsprodukten spricht aber der unmittelbare, mikroskopische Nachweis ihrer Entwickelung aus Magma, ihr Vorkommen in den Uebergangsformen, ohne dass Entzündung der bluthaltigen Organe vorangegangen wäre, und ihre dortige, nicht selten alleinige Ablagerung in dem hinteren Theile des Kapselraumes, wohin Exsudate aus den bluthaltigen Organen des Auges nur schwer oder gar nicht gelangen können.

Dritter Artikel.

Die fibrösfettigen Staare.

§ 413. Ich erwähnte bereits eines, in dem atrophischen Auge eines Pferdes vorgefundenen Staares [209], dessen äussere, der Kapsel unmittelbar anlagernde Schichten eine bei 1‴.5 dicke, gelblich-weisse, ausnehmend zähe, derbe, faserige Schale formirten, deren erbsengrosse Höhle von einer pomeranzengelben, durchscheinenden, öhlartig flüssigen, widerlich ranzig riechenden Substanz erfüllt wurde, welche Substanz bei der näheren Untersuchung sich als tropfbar flüssiges Fett in Mischung mit einer grossen Menge von Körnchenzellen erwies.

§ 414. Es ist dieses ein Fall, der in den Annalen der Oculistik bisher allein dasteht, bei genauer Vergleichung jedoch so viele Analogien mit dem sogenannten Eiterbalgstaare darbietet, dass ich nicht zu fehlen glaube, wenn ich den Ersteren, als einen completen fibrös fettigen Staar, in nähere Beziehung stelle zu der so seltenen

Cataracta cum bursa ichorem continente,

und in der letzteren, gestützt auf die Angaben Ad. Schmidt's [210], Beer's [211] und auf die von Himly [212] gesammelten Notizen einen, auf Theile der Linse beschränkten, fibrösfettigen Staar vermuthe.

§ 415. So wie die vorhin beschriebene, in einem Pferdsauge gefundene Cataracta besteht nämlich der Eiterbalgstaar der genannten Autoren aus einer gelblich-weissen, zähen, der Kapsel anhaftenden, vollkommen geschlossenen Schale, deren Höhle mit einer eiter- oder jaucheähnlichen, stinkenden Flüssigkeit gefüllt ist. Auch in Betreff Dessen kommen Beide überein, als der Eiterbalgstaar der Regel nach nur in Augen getroffen wird, welche ganz deutliche Spuren einer vorausgegangenen, tief in die Vegetation des Bulbus eingreifenden, die Lichtperception beschränkenden und selbst aufhebenden Entzündung der bluthaltigen Organe, der Ader- und Netzhaut nachweisen lassen. Ueber die faserstoffige Natur des Beutelchens, d. i. der äusseren Schale des Staares kann weiters nach den Beschreibungen kaum ein Zweifel obwalten und wo eiter- oder jauchähnliche Produkte den Zersetzungsprocess eingehen, ist freies Fett meisthin ein sehr vorschlagender Bestandtheil der Masse.

Die wesentlichste Differenz zwischen dem Eiterbalgstaare Ad. Schmidt's und Beer's und zwischen dem completen fibrös fettigen Staare meiner Beobachtung scheint demnach in der Beschränkung des, zur fraglichen Cataractspecies führenden Processes auf blosse Theile der Linse zu bestehen, denn der Kern des Krystalles war nach der Angabe der beiden hochverdienten Augenärzte in einem Zustande zurückgeblieben, in welchem man ihn auch bei dem peripheren Cholestearinkalkstaare findet, als sulzähnliche Masse oder als Sclerom, und der Staarbalg überkleidete nicht die gesammte innere Kapselwand, sondern war der Regel nach zwischen Kern und die hintere Kapselhälfte eingeschaltet, nach Beer nur Einmal zwischen die Linse und Vorderkapsel gelagert.

§ 416. Es sind dieses Verhältnisse, welche ihrer Genese nach nur äusserst schwierig zu deuten sind.

Es kann der Eiterbalgstaar, wie aus dem Vorhergehenden erhellt, nicht das metamorphosirte, von aussen in die Kapselhöhle eingedrungene Produkt einer, in den bluthaltigen Organen der Augapfelhöhle stattgehabten Entzündung sein, dagegen spricht schon dessen gewöhnliche Lagerung an der Hinterkapsel, also an einem Orte, an welchem solche Produkte bei dem faktischen Mangel der Centralarterie im gebornen Menschen am schwierigsten gelangen könnten, wenn sie überhaupt durch die Kapsel hindurchzutreten vermöchten. Es ist vielmehr gar keinem Zweifel unterworfen, dass der Balg sammt seinem Inhalte die secundäre Entwickelungsform malacischen Staarmagmas sei.

Unter solchen Umständen ist aber die Coacervation der, höhere Gestaltungen eingehenden, dichteren Theile des Staarbreies in Einer Hälfte des Kapselraumes und noch mehr deren Zusammentreten zu einem fibrinösen Gehäuse sonderbar.

Ich glaube indess mit Hinweisung auf das, was ich von der progressiven Metamorphose des Staares gemeldet habe, die Bildung des faserstoffigen Balges aus cataractösem Magma dadurch erklären zu können, dass unter gewissen Umständen, bei gänzlicher Erweichung der oberflächlichen und eines Theiles der mittleren Linsenschichten, der Kern des Krystalles seinen Ort wechselt, sich der vorderen oder hinteren Kapsel nähert oder gar anlagert, wo sodann der, von Magma erfüllte Theil des Kapselraumes nicht mehr in eine vordere und hintere Hälfte abgetheilt wird, sondern in Einen Raum zusammenfliesst, innerhalb welchem der Staarbrei seine weiteren Metamorphosen eingeht. Die sich verdichtenden Theile des Magmas setzen sich an die Wandungen der sie einschliessenden Höhle an, also an die Innenwand der einen Kapselhälfte und an die gegenüberliegende Oberfläche des Kernes, und formiren so auf dieselbe Weise, wie es bei der Absackung von pleuritischen etc. Exsudaten geschieht, eine geschlossene Schale, innerhalb welcher die organisationsunfähigen, regressiv metamorphosirenden Theile des Magmas eingeschlossen sind.

Es concurrirt zur Bildung des Eiterbalgstaares nach dieser Hypothese nicht allein Magma aus jener Hälfte der Linsenperipherie, an deren Stelle die fibrös fettige Cataracta gefunden wird, der Eiterbalgstaar ist nach meiner Vermuthung die ständige Entwickelungsform von malacischem Staarbreie beider Krystallhälften, es geht ihm eine Erweichung der gesammten oberflächlichen Linsenschichten voraus, und dieses um so gewisser, als nach den aufgezeichneten anatomischen Befunden constant auch die, dem Balge entgegengesetzte Kapselhälfte durch Anlagerungen getrübt gefunden wurde, es musste also die primäre Entwickelungsform des Staares die ganze Linsenoberfläche betreffen, durch die zufällige Verschiebung des Linsenkernes geschah es aber, dass das Magma ungleichmässig in den beiden Kapselhöhlenhälften vertheilt wurde.

Ich verhehle mir durchaus nicht, dass eine Menge von Fragen in der aufgestellten Hypothese unerledigt bleiben, und sehe sehr wohl ein, dass ausser den angeführten Momenten gewiss noch andere bei der Entwickelung des Eiterbalgstaares mitwirken müssen, indem sonst die ausnehmende Seltenheit desselben unerklärbar wäre. Es mögen meine Aussprüche daher mehr als eine Aufforderung zu weiteren Studien über die so missliche Form des Staares gelten.

§ 417. Ich nenne den Eiterbalgstaar eine missliche Form, indem nach Beer und Ad. Schmidt, welche wohl allein durch anatomische Untersuchungen die Existenz derselben und in den betreffenden Fällen die Diagnose sicher gestellt haben, der mit dem Staare gegebene krankhafte Zustand des Auges einer Heilung sehr hinderlich in den Weg tritt, indem einerseits das Auge nach der Operation erfahrungsgemäss sehr häufig phthisisch zu Grunde geht, anderseits aber die Alterationen der Uvea und Retina den operativen Eingriff von vorneher fruchtlos machen.

Vierter Artikel.

Die fibrösknochigen Staare.

§ 418. Es ist der fibrös knochige Staar die ständige Entwickelungsform einer completen weichen Cataracta, es ist in ihm constant jede Spur der Linsentextur untergegangen.

Das Magma der primären Form hat sich in zwei Theile gesondert, welche nach entgegengesetzten Richtungen metamorphosirt wurden. Die eine, der Masse nach immer sehr vorwiegende Portion hat sich an der Innenwand der Kapsel gleichsam niedergeschlagen, durch Abgabe der wässerigen Bestandtheile allmälig verdichtet und ist auf dem Wege der Faserspaltung organisirt worden, ohne jedoch auf dieser Entwickelungsstufe stehen zu bleiben, indem sie unter Beibehaltung ihrer faserigen Textur, durch Aufnahme anorganischer Salze und deren theilweise Coacervation in Form von Knochenkörperchen, von innen nach aussen fortschreitend, ossificirte. Der andere Theil des Magmas hingegen ist die fettigkalkige Metamorphose eingegangen, zu einer fettig schmierigen, mit Kalkkörnern diversen Calibers gemischten Pulpe geworden.

§ 419. In dieser Scheidung des Magmas, in der constanten Anlagerung der sich verdichtenden und höher organisirenden Theile desselben an die Wandungen der Kapselhöhle und in der centrifugalen Progression der Verknöcherung liegt der Schlüssel zu der Erklärung der höchst charakteristischen, anatomischen Form des fibrös knochigen Staares.

Die äusserste Schichte desselben bildet nämlich stets eine mehr weniger dicke Lage faserig blätterigen, sulzähnlich durchscheinenden, gelblichen, ungemein festen, zähen, sehnenähnlichen Gefüges. Es formirt dieses Stratum ein vollkommen geschlossenes Gehäuse, innerhalb welchem der neoplastische Knochen und der fettigkalkige Brei enthalten ist.

Die Knochenneubildung steht immer in unmittelbarer Verbindung mit der sehnigen Schale, sie ist ja nur ein weiter metamorphosirter Theil der letzteren. Beide gehen durch eine Schichte von faserigblätterigem Gefüge, welches von discreten Kalkkörnern durchsetzt ist, in einander über.

Je nach dem der organisirende Theil des Magmas in einer gleichmässig dicken Schichte an der Innenwand der beiden Kapselhälften abgesetzt wurde, oder sich ungleichmässig vertheilte, variirt die gegenseitige Anordnung der beiden kalkhaltigen Bestandtheile des fibrös knochigen Staares.

Im ersteren Falle findet sich auch der neoplastische Knochen unter der Gestalt eines ringsum geschlossenen Gehäuses, dessen äussere Wan-

dung rauh, die innere jedoch voll von vorspringenden Warzen und Zacken ist und eine bald grössere, bald kleinere Höhle umkleidet, welche von der sandig fettigen Pulpe erfüllt wird. Es scheint dann, als wäre der Krystall zu einem, von fibrösem Gewebe überkleideten, soliden Knochen umgewandelt worden. Durch Zertrümmerung lässt sich aber immer die schalenähnliche Form der Knochenneubildung nachweisen.

Hatte sich die organisirende Portion des Magmas aber ungleichmässig vertheilt, hatte sich an der einen Hälfte der Linsenkapsel ein grösseres Quantum angelagert, als an der anderen, so erscheint der neoplastische Knochen nicht mehr als Gehäuse, er formirt einen convex concaven Meniscus, oft von beträchtlicher Dicke, in nicht seltenen Fällen repräsentirt er sich sogar unter der Gestalt einer stumpfrandigen Linsenfrucht, deren eine, gewöhnlich vordere Hälfte in der Mitte ausgehöhlt ist, gerade so, als ob daraus ein Stück verloren gegangen wäre. Die fibröse Schichte überzieht diesen biconvexen Körper immer als vollkommen geschlossene Kapsel, senkt sich jedoch in die rauhwandige Grube der Knochenneubildung nicht ein, sondern streicht über sie hinweg, und so entsteht ein zum Theile von fibrösem, zum Theile von knochigem Gefüge umgrenzter Hohlraum, in welchem der regressiv metamorphosirte Antheil des Magmas eingeschlossen wird.

Weder der neoplastische Knochen noch die fettig sandige Pulpe berühren nach dem Vorhergehenden die glashäutige Linsenkapsel, die Formation einer faserig blätterigen, ringsum geschlossenen Schale, deren äusserste Schichten der Ossification widerstehen, ist in dem fibrösknochigen Staare eine constante Erscheinung.

§ 420. Der Knochen tritt nur dort an die äusserste Oberfläche des Staares, wo der letztere in Berührung steht mit Knochenneubildungen der übrigen Theile der Augapfelhöhle. Dort findet man fast immer das sehnige Stratum durchsetzt von einem, der Grösse der Berührungsfläche und der Dicke des faserspaltigen Gehäuses entsprechenden Zapfen, welcher, aus der Oberfläche des Staarknochens hervortretend, mit der ausserhalb der Kapselhöhle gelegenen Ossification verschmilzt, es haftet dort der fibrösknochige Staar an der nachbarlichen Knochenneoplasie fest an.

§ 421. In diesem Verbindungszapfen fehlt constant die glashäutige Kapsel, ich konnte sie wenigstens nicht finden.

Der Grund dessen liegt bisweilen in einer, dem Staarprocesse vorangegangenen Verletzung des Krystallkörpers, indem es dann manchmal geschieht, dass die Wundränder der Kapsel sich zurückziehen und sofort ein aus den entzündungsfähigen Organen des Augapfels ergossenes, später ossificirendes Exsudat mit dem Magma des Staares in unmittelbaren Contact tritt.

Häufiger ist dieser Abgang der Kapsel an dem Berührungspunkte der beiden Knochenneubildungen jedoch Folge der Atrophie, der Aufsaugung des Kapselgewebes. Namentlich die hintere Kapselhälfte ist dem Schwunde sehr unterworfen, sie geht bei der Entwickelung eines fibrös knochigen Staares häufig zu Grunde, sie fehlt oft ihrer ganzen Ausdehnung nach, selbst dort, wo der Staar mit Knochenneoplasien der Choroidalhöhle in keiner Berührung steht, sondern blos von faserspaltigem Gewebe umhüllt ist. Die vordere Kapselhälfte widersteht im Gegentheile sehr hartnäckig der Resorbtion, ihr Verlust ist

fast immer nur auf die Berührungsstelle der beiden neoplastischen Knochen beschränkt, sonst bestehet sie der Regel nach, mit Ausnahme des Abganges der Epithelialschichte, im Zustande völliger Integrität, perfecter Durchsichtigkeit, und wenn sie alterirt gefunden wird, ist es fast immer nur eine theilweise Verdünnung und theilweise pantherfellähnliche Fleckung.

§ 422. Die Formation einer dicken Schichte faserspaltigen Gefüges, wie sie in dem fibrös knochigen Staare zur Wahrnehmung kömmt, setzt das Gegebensein eines, im hohen Grade consistenten Magmas und die Beschränkung der fettigen Metamorphose sowie der Resorbtion voraus.

Dem entsprechend ist auch die Volumsverminderung des Krystallkörpers bei der in Rede stehenden Cataractspecies constant eine geringe, sie äussert sich gewöhnlich nur in Abstumpfung des Linsenrandes. Es nähert sich daher der fibröse Staar der Regel nach mehr oder weniger der Kugelform, namentlich dort, wo der neoplastische Knochen unter der Gestalt eines kapselähnlichen Gehäuses auftritt. In jenen Fällen, in welchen der ossificirte Theil des Staares die Linsenform nachahmt, findet man den Krystallkörper in der Gestalt eines Rotationsellipsoides mit merklich kürzerer, kleiner Achse.

§ 423. Im Einklange mit der geringen Volumsverminderung der fibrösknochigen Cataracta ist die Faltung der Kapsel eine weniger ausgesprochene, als bei dem trockenhülsigen Staare und die Zonula besteht fast immer im Zustande völliger Integrität, es wäre denn, dass sie durch Atrophie verloren gegangen ist.

Trotzdem ist aber der fibrösknochige Staar niemals eine Cataracta tremula, natatilis oder luxata, denn er findet sich constant eingehüllt von faserspaltigem, theilweise knochigem Gewebe, welches theils organisirtes Entzündungsprodukt der bluthaltigen Organe des Augapfels, theils der metamorphosirte Glaskörper ist.

§ 424. Es sind diese Verhältnisse in der Aetiologie der fraglichen Staarform begründet, denn es kommt die letztere nach den bisherigen Untersuchungen eben nur dort vor, wo massenhafte Produktionen neoplastischer Gewebe im Innern des Augapfels auf vorausgegangene, heftige, exsudative Entzündungen hinweisen, und in specie dort, wo diese Produkte unter allgemeiner Atrophie des Augapfels die Verknöcherung eingegangen sind, es ist die fibrösknochige Cataracta zum grossen Unterschiede von dem completen Cholestearinkalkstaare constant nur die Theilerscheinung von mehr oder weniger ausgebreiteten Ossificationen im Innern des geschwundenen Augapfels. Man kann sogar schliessen, dass der fibrös knochige Staar die zu hohen Graden gediehene Atrophie des Bulbus voraussetze, denn es finden sich sehr häufig die Köpfe der Ciliarfortsätze in dem stumpfen Linsenrande unter der Gestalt muldenförmiger Vertiefungen abgedrückt, es musste demnach die Lichtung des Strahlenkranzes schon zu der Zeit im hohen Grade verengt worden sein, in welcher der Staar noch auf der Stufe primärer Erweichung stand.

§ 425. Es bedarf keiner speciellen Erörterung, dass der fibrös knochige Staar am Lebenden kein Gegenstand unmittelbarer Wahrnehmung sei, er ist immer durch Auflagerungen auf die Kapsel und gewöhnlich auch durch Cornealtrübungen dem Auge des Beobachters entzogen.

Vierter Abschnitt.

Der sogenannte Kapselstaar.

§ 426. Malgaigne's [213] Ausspruch, es gäbe keinen Kapselstaar, hatte unter den Ophthalmologen einen ungemein lebhaften Kampf entzündet, in welchem die Anhänger der althergebrachten Meinungen theils durch Schimpfreden, theils durch Citate aus den Schriften berühmter Ophthalmologen, theils dadurch die kühne, neue Lehre im Keime zu ersticken glaubten, dass sie den 25 anatomisch untersuchten Fällen Malgaigne's die vier- und mehrfache Anzahl pathologischer Befunde entgegenstellten, Befunde, welche leider ohne alle Anwendung zweckdienlicher Hilfsmittel und sichtlich mit vorgefasster Meinung gemacht worden waren, und die über dem Probleme schwebende Dunkelheit um so weniger aufhellen konnten, als man zur Untersuchung geschritten war, ohne der eigentlich obschwebenden Fragepunkte bewusst geworden zu sein.

§ 427. Es konnte sich bei der gänzlichen Vernachlässigung des Mikroskopes nur darum handeln, zu erforschen, ob es Fälle gäbe, in welchen ein Theil oder die ganze Linsenkapsel dem freien Auge in der Durchsichtigkeit und Dicke, dem Gefühle aber in der Consistenz verändert erschiene. Das Resultat musste, wie schon aus dem vorhergehenden Abschnitte erhellt, nothwendig ein affirmatives werden.

Damit stellen sich aber erst, wie ganz übersehen wurde, die Fragen: Sind diese Veränderungen in Alterationen des Kapselgewebes selbst begründet? Sind sie der Ausdruck eines in dem Kapselparenchyme vor sich gehenden krankhaften Processes? Sind sie ein pathologisches Produkt der Membran oder sind sie es nicht?

Ruete [214] und Hasner [215] haben die Wichtigkeit dieser Probleme erkannt, und die mikroskopische Analyse zahlreicher Fälle nöthigte sie zu der Ansicht, eine substantive Trübung der Linsenglashaut sei in der Natur sehr wahrscheinlich nicht gegeben.

Die grosse Anzahl meiner mikroskopischen Untersuchungen erlaubet mir jedoch, den faktischen Bestand essentieller Kapseltrübungen zu behaupten, ich habe sie als Atrophie der Glashäute, als ein Zerfallen derselben in ihre embryonalen Formelemente und deren Zersetzung in grumöse, zum Theile resorbirbare Substanz beschrieben.

Doch können die, dieser Behauptung zu Grunde liegenden, obwohl positiven Befunde den Gegnern Malgaigne's nicht zu Gute kommen, denn die Controverse betrifft offenbar Zustände, welche von der Glashautatrophie gänzlich verschieden sind.

In Bezug auf das, was man allenthalben als Kapselstaar bezeichnet, schliesse ich mich nun nicht nur den Ansichten Ruete's und Hasner's an (Malgaigne's Behauptung entbehrt der nöthigen mikroskopischen Begründung, ist insofern also, wenn auch richtig, doch von minderem Belange); sondern erkläre, gestützt auf die genaue, mikroskopische Untersuchung von nahebei fünfzig, anscheinend getrübten Linsenkapseln die Cataracta capsularis der Ophthalmologen als einen, von essentieller Kapseltrübung jederzeit und in allen Fällen gänzlich verschiedenen Zustand, als ein, in Bezug auf die Kapsel als solche, absolut Aeusseres.

§ 428. In sehr vielen Fällen ist nämlich der Kapselstaar der Oculisten nichts, als der Ausdruck eines, in den oberflächlichen Schichten des Krystalles beginnenden weichen Staares, er ist eine Cataracta corticalis [216], die Beschreibungen lassen hierüber gar keinen Zweifel. Namentlich jene Fälle von Kapselstaar, welche angeblich ohne entzündliche Erscheinungen im Innern des Augapfels zu Stande kommen und der Regel nach bald von cataractöser Metamorphose des ganzen Krystalles gefolgt werden, lassen sich mit Bestimmtheit als Rindenstaare auffassen.

Seitdem man dieses Verhältniss erkannt hat, ist man denn auch grösstentheils von der Meinung zurückgekommen, als sei der Kapselstaar eine gar so häufige Erscheinung. Man ist in seiner Diagnose vorsichtiger geworden und hat besonders die sogenannten hinteren Kapselstaare mit Ausnahme einiger weniger Fälle aus dem Kapitel der Kapselkrankheiten gestrichen, indem die ihnen zugeschriebenen Symptome [217]: weisslicht-graue ungleichmässig vertheilte Farbe, strahlig streifige Form der Trübung, gänzlicher Mangel kreideweisser Flecken und Streifen, rasche Verbreitung der Trübung auf den ganzen Umfang des Krystalles und Abhandensein von Complicationen, auf das Wesen des zu Grunde liegenden Processes als auf einen, von der hinteren Oberfläche des Krystalles beginnenden, weichen Staar mit völliger Sicherheit hinweisen.

§ 429. In allen übrigen Fällen ergibt sich der Kapselstaar der Ophthalmologen bei genauerer Untersuchung als mechanische Anlagerung starrer, krankhafter Produkte an eine der beiden Oberflächen, gewöhnlich an die äussere und innere zugleich, wobei das Kapselgewebe der Regel nach im Zustande völliger Integrität fortbesteht [218], im Falle seiner Alteration aber Erscheinungen darbietet, welche sich jederzeit zurückführen lassen auf Atrophie, als auf einen Process, der, produktiver Thätigkeit diametral entgegen, vielmehr in Zerfallen des Kapselgefüges sich äussert und auch der Zeit seines Beginnes und Verlaufes nach weit getrennt ist von dem, der Cataracta capsularis im gewöhnlichen Wortsinne zu Grunde liegenden, pathologischen Vorgange.

§ 430. Die in Bezug auf das Kapselgewebe behauptete Aeusserlichkeit der den Kapselstaar constituirenden, trüben Produkte bedarf keines speciellen Beweises, sie ist, wie in dem vorigen Abschnitte vielfältig dargethan wurde, Gegenstand unmittelbarer mikroskopischer Anschauung.

Findet sich aber das Kapselgewebe innerhalb der, den Kapselstaar vorstellenden krankhaften Produkte im Zustande völliger Integrität und sind allenfällige Alterationen desselben, wie dargethan wurde, erst späte Folgen der mit den Auflagerungen gesetzten Nutritionsstörungen des Glashautparenchymes; so ist die Unabhängigkeit der Cataracta capsularis von organischen Funktionen des Kapselgewebes erwiesen, es kann die Kapsel nicht die Matrix der den Kapselstaar formirenden, optisch ungleichartigen Neubildungen sein, es lässt sich krankhafte Produktbildung aus der Kapsel ohne alle materielle Veränderungen in dem Kapselgefüge kaum denken und es wird die Nichtexistenz einer Exsudationsfähigkeit in der Kapsel um so gewisser, wenn man die anatomischen und physiologischen Verhältnisse der Glashäute, ihren absoluten Mangel an Gefässen und Nerven und ihren absoluten Indifferentismus gegen wie immer geartete, äussere und innere Reize in Betracht zieht.

Alle diese Gründe gegen die produktive Thätigkeit des Kapselgewebes,

gegen die Entstehung von Kapselstaaren aus Exsudaten des Kapselparenchymes erscheinen jedoch, so beweiskräftig sie auch sind, durch den Umstand überflüssig, dass sich einerseits das Hervorgehen der, der inneren Kapselwand anlagernden Produkte aus secundär metamorphosirtem cataractösem Linsenmagma mit Bestimmtheit darthun und der zu Grunde liegende Process in allen seinen Phasen durch das Mikroskop verfolgen lässt; anderseits aber positive Beweise für die Abhängigkeit der der äusseren Oberfläche der Kapsel auflagernden Massen von krankhaften, in den Nachbarorganen des Linsensystemes von Statten gehenden Processen vorführen lassen.

§ 431. Auf die Pathogenie der der Innenwand der Kapsel anlagernden krankhaften Produkte komme ich nicht mehr zurück, sie ist bereits sattsam erörtert und damit eine grosse Anzahl von Kapselstaaren auf ihr eigentliches Wesen zurückgeführt worden.

Die Aufgabe beschränkt sich demnach blos darauf, die stete Begründung der der äusseren Kapseloberfläche auflagernden Produkte in pathologischen Processen der Nachbarorgane nachzuweisen.

In Anbetracht der unverhältnissmässig grösseren Häufigkeit und sofortigen praktischen Wichtigkeit beginne ich mit dem sogonannten

1. Vorderen Kapselstaare.

§ 432. Dort, wo die vordere Kapselhälfte vergraben liegt unter einer mächtigen Schichte neoplastischen Gefüges, welches in Gestalt eines Pfropfes die Pupille stopft, oder, die Vorderkammer durchsetzend, mit einer durchgreifenden Cornealnarbe in Verbindung steht, den gesammten Kammerraum erfüllt, oder endlich in Form eines geschlossenen Sackes das Linsensystem rings umgibt, ist die Unabhängigkeit der Exsudation von Kapselerkrankungen viel zu auffallend, als dass man nicht schon längst hätte darauf aufmerksam werden müssen. Man unterschied daher seit lange diese Zustände gründlich vom Kapselstaare, und nannte sie falsche Staare.

Als Kapselstaare, welche in krankhaften Processen des Kapselgewebes begründet sein sollen, gelten mit Ausnahme der Cataracta corticalis und der Anlagerungen secundär metamorphosirter Linsenreste an die Innenwand der Kapsel, nur neoplastische Schichten von geringer Mächtigkeit, welche der äusseren Oberfläche der Kapsel auflagern.

§ 433. Man beschreibt [219] den vorderen Kapselstaar in der letzteren Bedeutung nämlich als eine, in der Ebene der Pupille liegende, ungleichmässige Trübung mit durchscheinendem, weiss-grauem, perlmutterähnlich glänzendem Grunde, auf welchem einzelne oder viele und selbst unzählige, kleine, rundliche, kreideweisse, gelbliche, braune, roth-braune, dunkelbraune oder schwarze, mohn- bis hirsekorngrosse Knötchen aufsitzen.

Es stehen die letzteren bei einer Mehrheit derselben entweder discret, oder aber sind sie durch gleichfarbige Zwischenfäden verbunden, oder endlich erscheinen sie gruppenweise, ja selbst insgesammt an der Basis zusammengeflossen. Der intensiveren Farbe wegen heben sich diese Klümpchen und Fäden von dem durchscheinenden Grunde ab, und formiren je nach ihrer Zahl,

Grösse, gegenseitiger Stellung und Verbindung höchst mannigfaltige Figuren. Sie erscheinen auf dem graulichen Grunde als Punkte, irreguläre Flecke, Balken, Streifen, netzförmige, schneeflockenähnliche Zeichnungen; als Theile eines Kranzes; als geschlossener Reifen von grösserer oder geringerer Breite, der nach aussen an den Pupillarrand stösst, gegen das Centrum der Kapsel aber sich allmälig verwäscht; nicht selten haben sie sich endlich zu einer, in dem Niveau der Pupille gelegenen, undurchsichtigen Platte vereiniget.

Es bieten diese Auflagerungen demnach, ausgenommen ihrer Farbe, ganz ähnliche Erscheinungen dar, wie die Anlagerungen secundär metamorphosirter, cataractöser Linsenreste an die Innenwand der Kapsel, beide haben gleichmässig Veranlassung gegeben zu der Aufstellung punktirter, marmorirter, netzförmiger, balkenartiger u. s. w. Kapselstaare.

Immer erscheinen die erwähnten Knötchen und Fäden erhaben, sie ragen über das Niveau der Basis hervor, und selbst in dem Falle, als sich die Knötchen insgesammt zu grösseren Flecken vereinigt haben, repräsentiren sich ihre Gipfel als Rauhigkeiten, welche noch mit freiem Auge sichtbar sind, die Auflagerung hat das Ansehen einer zwischen zwei Platten comprimirten Fettschichte, wenn eine der Platten schnell von der anderen abgehoben wird.

§ 434. Die Hauptmasse der Auflagerung fällt immer in das Bereich der Pupille.

Die Flächenausbreitung des Kapselstaares ist eine äusserst verschiedene.

Oft beschränkt sich die Trübung auf einen winzigen Punkt, sie erscheint als ein milchbläuliches Fleckchen, oder als ein einzelnes Knötchen mit kaum wahrnehmbarem, dünnem und schmalem, bisweilen ganz fehlendem Halo.

In anderen Fällen formirt die Trübung einen unregelmässigen, zum Theile in der Pupille, zum Theile hinter der Iris gelegenen Fleck, der eine mehr weniger grosse Portion der Pupille frei lässt und dann häufig in der Gestalt einer randständigen Sichel auftritt oder aber, von der Form des Halbmondes, das Sehloch in zwei Hälften abtheilt.

Am häufigsten jedoch erstreckt sich die Trübung über den ganzen, im Bereiche der Pupille gelegenen Theil der Kapsel. Sie ist dann bisweilen ihrer Contour nach strenge an die Form des Sehloches gebunden, so zwar, dass, wie ich es einmal sah, der Kapselstaar bei Vorhandensein eines Iriscolobomes eine keulenförmige Gestalt annimmt. Es ist dieses namentlich dort der Fall, wo die Ablagerung eine reichlichere gewesen ist, es erscheint der Kapselstaar dann als ein mehr weniger dickes Scheibchen, welches der Form der Pupille ganz entspricht, und mit seinem dunkel pigmentirten, rauhen, unter rechtem Winkel abfallenden Rande unmittelbar an ganz durchsichtige Theile der Kapsel grenzt.

Gewöhnlich aber ist die äussere Grenze des Kapselstaares jenseits des Pupillarrandes gelegen, sie verwäscht sich hier in Gestalt einer wolkig streifigen, ungleichmässigen Trübung, ja es sind die Fälle gar nicht selten, in welchen die ganze vordere Hälfte der Kapsel von einer neoplastischen Schichte überzogen ist, welche letztere jedoch nur in dem Bereiche der Pupille durch Anhäufung und Vereinigung der oben erwähnten Klümpchen und Fäden zu einiger Mächtigkeit gedeiht, an den peripheren Theilen der Kapsel aber nur als

ein durchscheinender, punktirter, streifiger, netzförmiger, florähnlicher Anflug erscheint.

§ 435. Wo dem Volum nach bedeutendere Auflagerungen gegeben sind, findet sich der Pupillarrand der Regel nach in grösserem oder geringerem Umfange an die Kapsel geheftet.

Wo ein, der Form der Pupille entsprechendes, neoplastisches Scheibchen dem Centro der Kapsel aufsitzt, ist der Pupillarrand fast immer ringsum mit dem steilen Rande der Neubildung verwachsen, das Sehloch vollkommen geschlossen. In gewissen Fällen tritt nicht blos der Pupillarrand, sondern selbst Theile aus der Breite der Iris mit der Kapsel in Verbindung, sie sind verwachsen mit Knötchen, welche der Kapselperipherie auflagern, und dieses unmittelbar oder mittelbar durch Fäden, welche, die hintere Kammer durchsetzend, von der Kapsel zur hinteren Fläche der Iris ziehen.

In jenen Fällen aber, in welchen einer sehr dünnen Schichte von neoplastischem Gefüge blos einzelne wenige, kleine Klümpchen und Zwischenfäden aufgestreut sind, stehen blos ein oder mehrere Punkte des Pupillarrandes mit der Kapsel in Verbindung, die Pupille erscheint winkelig, zackig, verzogen, ja oft ist der Pupillarrand ringsum frei, die Pupille rund und beweglich.

Doch findet man manchmal auch Kapselstaare dieser Art von winziger Grösse, ein einzelnes Knötchen, und dennoch steht der entsprechende Theil des Pupillarrandes damit in inniger Verbindung. Umgekehrt kömmt es bisweilen vor, dass mächtige, sehnenähnliche Pseudomembranen auf der Kapselmitte lagern, ohne mit einem Theile des Pupillarrandes verwachsen zu sein, sodass man bei dem Spiele der Pupille sehr leicht sieht, wie der steile, pigmentirte Rand der Haut aus durchsichtigem oder aber molkigtrübem Grunde emporsteigt.

§ 436. Adhäsionen der Iris an die Vorderkapsel beschränken durch Hinderungen der Accommodationsbewegungen nothwendig das Sehvermögen der Kranken.

Es wird diese Beeinträchtigung jedoch nur von Belang, wo der Kapselstaar den grössten Theil der Pupille freigelassen hat, und die, hinter diesem freien Theile des Sehloches gelegenen Parthien der Linse im Zustande der Integrität fortbestehen, wo also eine Portion der Pupille schwarz erscheint und für eine hinlängliche Menge von Lichtstrahlen durchgängig ist, um Wahrnehmungen äusserer Gegenstände zu vermitteln. Das Auge ist dann der Accommodationsfähigkeit zum grössten Theile verlustig und die Gegenstände erscheinen ihm umso undeutlicher und minder scharf begrenzt, als einerseits die Beleuchtungsintensität der Netzhaut vermindert, anderseits aber durch die häufig gegebenen Faltungen der Kapsel die reguläre Lichtbrechung, selbst ausser dem Bereiche des Kapselstaares, unmöglich gemacht wird.

§ 437. Der Regel nach treten diese Störungen wegen den, in der Linsensubstanz vor sich gehenden Metamorphosen ganz in den Hintergrund.

Es zerfallen nämlich zum mindesten die, hinter dem Kapselstaare gelegenen Parthien der Linsenoberfläche, werden cataractös und metamorphosiren sich nach verschiedenen Richtungen, es combinirt sich der äussere Kapselstaar immer mit einem inneren, d. h. mit Anlagerungen secundär metamorphosirter Linsenreste an die Innenwand des, von Auflagerungen

auf die äussere Oberfläche überdeckten Kapselstückes, es erscheint die Kapsel eingeschlossen zwischen zwei optisch ungleichartigen Schichten, wie schon erörtert worden ist.

Häufig aber beschränkt sich die cataractöse Metamorphose nicht blos auf den, der Auflagerung entsprechenden Theil der Linsenoberfläche, oft sind schon Kapselauflagerungen von geringer Ausdehnung die Ursache einer, die vordern Linsenschichten ihrer Totalität nach betreffenden, cataractösen Zerfällung, es erscheint die innere Wand der ganzen vorderen Kapselhälfte von staarigen Massen besetzt, während die Auflagerung nur einen kleinen Theil der Vorderkapsel überdeckt. Häufig sogar verfällt unter solchen Umständen der ganze Krystall dem cataractösen Processe, und dieses geschieht umso sicherer, wenn der Kapselstaar über die ganze Vorderkapsel ausgebreitet ist. Es combiniren sich dann die Symptome des Kapselstaares mit jenen der Linsencataracta in deren verschiedenen Formen und Arten.

Dass das Sehvermögen unter solchen Verhältnissen mehr beeinträchtigt sei, als bei der einfachen Linsencataracta, versteht sich von selbst.

§ 438. Es gibt Fälle, in welchen die Trübung der Kapsel ganz evidenter Weise die unmittelbare Folge ist von einem centralen Cornealdurchbruche mit temporärer Anlagerung des Krystallkörpers an die hintere Oeffnung des Perforationscanales der Hornhaut. Es deuten dann öfters noch Verbindungsfäden zwischen der getrübten Kapselstelle und der Cornealnarbe, oder, wenn dieses nicht der Fall ist, vordere Synechien der der Kapseltrübung benachbarten Theile des Pupillarrandes, oder völlige Uebereinstimmung der Lage des Kapselstaares mit jener einer durchgreifenden Cornealnarbe, oder endlich nachweisbare Gleichzeitigkeit in der Entstehung der beiden letztgenannten Uebel hin auf die pathogenetischen Verhältnisse.

§ 439. In den meisten Fällen jedoch entwickelt sich der Kapselstaar bei normalem Bestande der Hornhaut, und diese Fälle sind es gerade, welche man direkt aus krankhaften Processen innerhalb des Kapselgewebes selbst ableiten, zurückführen zu müssen glaubte auf Entzündung des Kapselparenchyms, auf

Capsulitis seu Phacohymenitis.

§ 440. Ph. Walther [220] war der Erste, welcher die Kapselentzündung einer speciellen Erörterung würdig erachtete, und seine Schilderung ist fast allenthalben in die ophthalmologischen Schriften aufgenommen worden.

Menschen mit dunkler Regenbogenhaut sollen nach dieser Schilderung besonders zur Capsulitis incliniren. Fast immer soll sich neben der Capsulitis einige Entfärbung der Iris, Unregelmässigkeit der sich verengenden Pupille und Trägheit ihrer Bewegungen wegen der sich bildenden hinteren Synechien erkennen lassen. Die Capsulitis soll sich äussern in der sammtartigen, flockigen Auflockerung und Trübung der Kapsel, in der Bildung rothbrauner Flecken, die sich bei Betrachtung durch eine Loupe und erweiterter Pupille als Blutgefässe zeigen, und in einer geringen Entfernung von der Pupille einen, dem Pupillarrande concentrischen Gefässkreis bilden, welcher letztere noch viele Gefässe von dem Umfange der Kapsel her in sich aufnimmt. An den scheinbaren Endigungen mehrerer, in der Kapsel sichtbarer Gefässe soll man kleine,

kolbige Klümpchen einer weissgraulichen, halbdurchsichtigen Masse gewahren, welche sich zwischen den Gefässen eingesprengt finden, und so den Anfang einer plastischen Pseudomembran darstellen. Es sollen diese Klümpchen bald nur in der Mitte der Kapsel sitzen, bald kranzförmig den Rand der Pupille umkreisen, bald netzförmige, bald streifige Figuren durch fädige Ausläufer formiren etc. Oft soll eine so dichte Gefässverästlung an der Vorderkapsel sichtbar werden, dass dieselbe ein sammtartiges, flockiges, grünliches oder bräunliches Ansehen gewinnt, gleichsam als wäre eine Flocke des Iristapetes auf ihr festgeklebt.

§ 441. Schon Sichel [221] hatte sich durch die Ergebnisse seiner Untersuchungen am Lebenden und am Cadaver veranlasst gefunden, den von Walther beschriebenen Gefässkreis als Täuschung zu erklären. Er hatte nämlich mit Bestimmtheit erkannt, dass die vermeintlichen Gefässe nichts, als Exsudatfäden und ihre kolbigen Enden nichts, als Exsudatklümpchen seien, an welchen sich das Pigment der hinteren Irisfläche abgeschürft hatte und kleben geblieben war.

Aus meinen zahlreichen mikroskopischen Befunden sellt sich heraus, dass allenthalben, wo vordere Kapselstaare bei undurchbrochenem Zustande der Hornhaut zur Entwickelung kommen, in der, die Trübung bedingenden, neoplastischen Schichte nebst körnigem, freiem Pigmente noch Pigmentzellen in grösserer oder geringerer Menge gefunden werden, Pigmentzellen, welche in allen ihren Eigenschaften jenen des Iristapetes vollständig gleichen; es stellt sich weiters aus meinen Untersuchungen heraus, dass diese Pigmentkörner und Pigmentzellen wohl häufig zum grossen Theile oberflächlich auf der Exsudatschichte lagern, und bei grösserer Menge braune oder schwarze Zeichnungen bedingen, dass aber mit der Menge der oberflächlich aufsitzenden Pigmentzellen und discreten Pigmentkörner auch der innere Gehalt des Exsudates an solchen Elementen steige, dass die neoplastische Masse constant Pigment in allen ihren Schichten beherberge, und dass namentlich die häufig zu beobachtende, gleichmässig braune Farbe der der Kapsel aufsitzenden Haufen und der von ihr entspringenden Exsudatfäden einzig und allein herrühre von einer innigen Durchmischung des entzündlichen Produktes mit Pigment.

Es kann sofort der Pigmentgehalt des Kapselstaares nicht auf mechanische Losreissung, Abschürfung des Iristapetes geschoben werden und dieses umso weniger, als sich der Farbestoff ebenso reichlich in Exsudatparthien, und zwar in allen Schichten derselben, findet, welche den Pupillarrand oder Theile der hinteren Irisfläche fest an die Kapsel anheften und jede Bewegung der entsprechenden Irisportion absolut unmöglich machen.

Es muss das Pigment daher entweder in der neoplastischen Schichte erst neu gebildet, oder aber es muss dem Exsudate im Momente seines Hervortretens aus dem exsudirenden Organe beigemischt worden sein.

Es ist nun die faktische Existenz von vascularisirenden und von hämorrhagisch plastischen Exsudaten in der Form von Auflagerungen auf die vordere Kapselhälfte nicht zu läugnen, und damit die Möglichkeit einer Pigmententwickelung im Inneren einer der Kapsel aufsitzenden Neoplasie unabweisbar, die sogenannten falschen Staare liefern hierfür sogar zahlreiche Beispiele;

allein in Bezug auf den vorderen Kapselstaar im gewöhnlichen Wortsinne sind diese Verhältnisse ohne Belang, denn bei dessen Genese concurriren weithin in den meisten Fällen weder neoplastische Gefässe noch Blutextravasate, und wenn dieses der Fall ist, unterscheidet sich der aus metamorphosirtem Blute hervorgegangene Antheil an Pigment durch die bekannten charakteristischen Uebergangsformationen, die Färbung und Anordnung der Pigmentkörner etc. derart von dem übrigen Theile des Farbestoffes, dass eine Verwechselung ganz unmöglich ist.

Insofern nun die Exsudation eines ursprünglich pigmentzellenhaltigen Produktes aus der Kapsel absolut undenkbar ist, kann der Kapselstaar nur als krankhaftes Erzeugniss der Iris betrachtet werden, und dieses umso sicherer, als die in den Kapselstaaren der in Rede stehenden Art, namentlich in frisch entstandenen, so häufig wahrnehmbaren Pigmentzellen denen des Iristapetes vollkommen entsprechen; als weiters nach den Beobachtungen aller Zeiten und Orte der Pigmentgehalt der Kapselauflagerungen im Momente ihres Zustandekommens schon nachweisbar ist, die Metamorphose irgend eines Blastemes zu Pigment aber einer gewissen Zeit bedarf; und als endlich alle der Capsulitis, der vermeintlichen Ursache des Kapselstaares, zugeschriebenen Erscheinungen mit Bestimmtheit auf Iritis zurückgeführt werden können [222].

Bei dem Exsudationsprocesse der Regenbogenhaut stossen sich nämlich, ähnlich den Epithelzellen auf entzündeten Hautparthien, Pigmentzellen in Masse von dem Iristapete los und mischen sich mit dem entzündlichen, im flüssigen Zustande hervortretenden, alsbald aber erstarrenden Produkte. Wo immer Exsudate an der Irishinterfläche oder an der inneren Wand einer nicht atrophischen Choroidea untersucht werden, finden sie sich mit mehr weniger Pigmentzellen untermischt, die denen des Tapetes entsprechen.

§ 442. Nur Ein Grund liesse sich noch gegen die Abhängigkeit des Kapselstaares von exsudativer Iritis aufführen. Es ist dieses die häufig behauptete centrifugale Ausbreitung der Trübung auf der Oberfläche der Kapsel.

Ich konnte mich davon niemals mit Bestimmtheit überzeugen und glaube, dass dieselbe nur scheinbar und darin begründet sei, dass mit dem Zurückgehen einer exsudativen Iritis auch die Pupille weiter und damit die schon vorläufig gesetzte Exsudatschichte im grösseren Umkreise sichtbar wird.

§ 443. Indess ist es ein Faktum, dass sehr häufig im ersten Beginne des, den Kapselstaar setzenden Processes die Pupille ihrer ganzen Ausbreitung nach rauchig erscheint, ein Phänomen, welches selbst bei der Annahme einer bedeutenden Diffusionsfähigkeit des im flüssigen Zustande ausgeschwitzten iritischen Produktes nicht ganz erklärbar ist.

Seine Deutung ist jedoch nicht schwer, wenn man das in das Gedächtniss zurückruft, was ich von der Hydromeningitis gemeldet habe. Es ist die letztere constant mit rauchiger Trübung der Vorderkapsel gepaart, und es scheint dieses Verhalten einen Grund mit abgegeben zu haben, dass man die Descemeti und die Vorderkapsel als Theile eines und desselben Organes, des vermeintlichen serösen, die Kammerwände überkleidenden Sackes betrachten zu müssen glaubte. Es erscheint unter solchen Umständen die rauchige, über die ganze Pupille ausgedehnte Trübung als Ausdruck einer, über sämmtliche Theile

des Augapfels ausgedehnten, häufig zum Schwunde führenden, fehlerhaften Ernährung mit davon abhängiger Bildung abnormer, trüber Epithelzellen aus der, jedenfalls im hohen Grade veränderten Mutterflüssigkeit, dem Kammerwasser.

Wo aber wegen Beschränktheit des entzündlichen Processes auf die Iris eine solche Erklärungsweise unzureichend ist, kömmt erstens die von mir in Einem Falle mit Sicherheit nachgewiesene Differenzirung des Epithelzelleninhaltes bei Einwirkung schmelzender iritischer Exsudate in Betracht, und zweitens die öftere Präcipitation plastischer Stoffe aus dem Humor aqueus.

§ 444. Es gelten die vorstehenden Ansichten über die Entwickelung des Kapselstaares im engeren Wortsinne natürlich nur für jene Fälle, in welchen die Kapseltrübung eine erworbene ist.

Bezüglich des angebornen Kapselstaares wird eine Zurückführung auf exsudative Iritis schwieriger, und dieses umso mehr, als der nicht selten zu beobachtende Pigmentgehalt der Auflagerung wegen der bekannten anatomischen Verhältnisse des Capsulopupillarsackes von dem Tapete der Regenbogenhaut nicht leicht abgeleitet werden kann.

Es bleibt späteren Untersuchungen vorbehalten, zu eruiren, ob hämorrhagisch plastische Exsudationen aus Gefässen des genannten embryonalen Gebildes zu Grunde liegen.

§ 445. Sind die dem vorderen Kapselstaar im gewöhnlichen Wortsinne constituirenden Auflagerungen auf die äussere Oberfläche der vorderen Kapsel nicht Produkte dieser letzteren, sondern der ihr benachbarten, entzündungsfähigen Organe, so fallen sie ihrem inneren Sein und Wesen nach offenbar zusammen mit dem, was man lange als unechten, als falschen Staar, als Cataracta spuria, Cataracte fausse zu bezeichnen gewohnt ist, der vordere Kapselstaar und die falschen Staare erscheinen als Endglieder einer Reihe von krankhaften Zuständen, welche nur verschiedene Grade einer und derselben Abnormität darstellen und blos der äusseren Form nach von einander differiren, diese Form aber hauptsächlich aus der variablen Massenhaftigkeit und zum Theile aus der verschiedenen Qualität des, auf der Kapsel abgelagerten und allhier zu ständigen Entwickelungsformen gediehenen Produktes ableiten.

§ 446. Es ist hier nicht der Ort, um auf eine detaillirte Schilderung der iritischen Produkte einzugehen, es genügt, auf ihre Analogie mit entzündlichen Produkten anderer, gefässhaltiger Organe hinzuweisen und mit groben Zügen die Verhältnisse anzudeuten, welche auf ihre Entwickelung zu den verschiedenen Formen des Kapsel- und falschen Staares Einfluss nehmen.

§ 447. Exsudatschichten von sehr geringer Mächtigkeit und bedeutender Succulenz haben wegen der, der Resorbtion sehr günstigen Berührung mit dem Kammerwasser der Regel nach nur sehr wenig Bestand, leichte rauchige Trübungen der Pupille verschwinden nach Ablauf der Iritis fast immer.

Es ist die Aufsaugung ein sehr wichtiger Faktor bei der Umfangsverminderung ursprünglich über das ganze Bereich der Pupille und noch weiter

ausgedehnter Kapselauflagerungen, sie spielt namentlich bei der Genesis der Centralkapselstaare und der Cataracta pyramidata eine wichtige Rolle, und war der Regel nach thätig, wo massigere Auflagerungen auf die Kapsel scharfe Grenzen zeigen, des verwaschenen Halo's ermangeln.

§ 448. Es bedarf schon einer bedeutenden Staarheit des Produktes, auf dass es bei so geringer Masse und grosser Vertheilung ständig werde, und dieses um so mehr, als solche dünne Exsudatschichten auf der Kapsel selten organisiren, sondern gewöhnlich strukturlos bleiben.

Man findet nämlich die durchscheinenden, perlmutterglänzenden Theile der gewöhnlichen Kapselstaare fast immer zusammengesetzt aus einer amorphen, feinkörnigen Substanz, die mit Pigmentkörnern und den vielgestaltigen Zellen der Uvea gemischt ist, und der nur selten einzelne trübe Zellen und Kerne von der Form der Epithelialelemente aufsitzen.

Selbst die Klümpchen und Fäden, welche der eben geschilderten Trübung aufgestreut sind und nach ihrer Grösse, Zahl, Farbe und Stellung das äussere Aussehen des Kapselstaares modificiren, selbst diese Klümpchen und Fäden sind, trotz ihrer grösseren Massenhaftigkeit, fast immer aus amorpher organischer Materie gebildet, sie enthalten nur selten trübe Zellen und Kerne, niemals Fasern, sie bestehen aus fein granulirter Grundmasse, in welcher grössere oder geringere Mengen von Pigment in Körnern und Zellen eingelagert sind.

Häufig sind sie zum grössten Theile verkalkt, und enthalten dann nebst Pigment überwiegende Mengen von Kalkkörnern, amorphem und krystallinischem Fette.

Bei grosser Anhäufung solcher verkalkter Klümpchen erscheint dann oft die getrübte Stelle der Kapsel als ein zusammenhängendes Segment einer starren, unter dem Messer knirschenden Schale, deren Resistenz um so grösser ist, als immer zugleich der inneren Wand der entsprechenden Kapselparthie verkalkte Reste der Linsenoberfläche anhaften, Zustände, welche man irrthümlicher Weise für Kapselverkalkungen hielt.

Nur dort, wo eine grosse Anzahl von Klümpchen und Fäden sich vereinigt haben zu mächtigeren Placques, zu balkenförmigen Strängen oder zu Theilen eines bogigen Walles, entdeckte ich unter den amorphen, oft kalkigen, oberflächlichen Schichten, denen bisweilen trübes Epithel auflagert, ein undeutlich faserstreifiges, mit Pigment durchsetztes, äusserst zähes und resistentes, dem äusseren Ansehen nach gekochtem Eiweisse ähnliches Stratum.

§ 449. Denkt man sich das Gefüge der so eben erörterten Formen des Kapselstaares mit einer grösseren, dem freien Auge auffälligen Menge von Uvealpigment gemischt, so hat man das, was in den oculistischen Schriften als eine Art des falschen Staares beschrieben wird, nämlich den

a. Pigmentstaar, die Cataracta choroidalis.

§ 450. Es ist der Pigmentstaar wesentlich dasselbe, was der äussere Kapselstaar ist, nur der grössere Gehalt des Ersteren an Uveal-Pigment und seine sofortige dunkle Färbung unterscheidet beide.

§ 451. Auch in dem Pigmentstaare beschränkt sich die Auflagerung bisweilen auf einen einzelnen, mohn- bis hirsekorngrossen,

Punkt, oder auf einzelne, die Pupille durchkreuzende Fäden. Es ist dann das Neugebilde seiner dunklen, braunen oder schwarzen Färbung wegen und wegen des gewöhnlich normalen Bestandes der Linse von dem schwarzen Augengrunde kaum zu unterscheiden, es bedarf zu der unmittelbaren Wahrnehmung oft angestrengter Aufmerksamkeit, es ist die Cataracta pigmentosa manchmal fast mikroskopisch.

§ 452. In anderen Fällen findet sich das pigmentreiche Exsudat in einer sehr dünnen graubräunlichen Schichte auf die Kapsel gelagert, und es bildet diese Schichte gleichsam die Basis, auf welcher einzelne discrete oder gruppenweise gehäufte erhabene Knötchen sitzen, und auf welcher eine grössere oder geringere Anzahl von strahlig verlaufenden oder netzförmig verwobenen Fäden ziehen. Es erscheinen diese Punkte und Fäden in allen Nuancen von graubraun, rothbraun, dunkelbraun bis schwarz und stechen dieser ihrer Farbe wegen von dem grauen Grunde, noch mehr aber von dem gewöhnlich vorhandenen, in den Zwischenräumen weiss durchleuchtenden Linsenstaare ab, es entstehen so höchst mannigfache Zeichnungen, welche man bald mit den Zweigen und Blättern eines Baumes, bald mit Dentriten verglichen und zur Aufstellung einer Cataracta arborescens und dentritica benützt hat.

§ 453. Es kommt endlich der Pigmentstaar auch in der Form einer zusammenhängenden, braunen oder schwarzen, mächtigen, die Pupille ganz oder zum Theile verlegenden Pseudomembran vor, die auf trüber oder ganz durchsichtiger Basis steht, und eine von aufsitzenden Knötchen und aufgepickten Fäden rauhe Oberfläche darbietet. Desmarres [223] fand die tieferen Strata solcher membranösen Auflagerungen pigmentärmer und aus weisslicher (sehniger?) Masse zusammengesetzt.

§ 454. So wie bei dem gewöhnlichen Kapselstaare, so auch bei dem Pigmentstaare ist häufig die Iris an die Kapsel gelöthet und die Anzahl der Verlöthungspunkte wächst mit der Masse der Exsudation.

Ebenso sind aber auch die Ausnahmen nicht selten, in welchen pseudomembranöse Pigmentstaare bei freier Pupille bestehen und ein kaum sichtbares pigmentirtes Knötchen oder Fädchen einen Theil des Pupillarrandes fest an die Kapsel anheftet. Die partiellen hinteren Synechien der Regenbogenhaut sind ja gewöhnlich nur bedingt durch einen winzigen Pigmentstaar, durch ein einzelnes Knötchen oder feines Fädchen von iritischem Exsudate. Man ist nur nicht gewöhnt an Verallgemeinerung der Begriffe, sonst hätte man solche kleine Auflagerungen nicht trennen können von der dem Wesen nach identischen Cataracta choroidalis.

§ 455. Mit dem Pigmentgehalte nimmt das Lichtabsorbtionsvermögen des Kapselstaares zu. Es wird dieses Verhältniss sehr wichtig bei dem pseudomembranösen Pigmentstaare. Wenn er das Sehloch vollkommen schliesst, reducirt er die Lichtempfindung des Auges auf ein Kleinstes. Er gibt daher bisweilen Veranlassung zu der irrthümlichen Auffassung des Zustandes als Amaurose oder als Cataracta nigra, und das Erste um so leichter, als seine Farbe mit jener der normalen Pupille nahezu übereinkömmt, und daher die das Sehloch schliessende Neoplasie bei oberflächlicher Untersuchung leicht übersehen wird [224].

§ 456. Ich habe den Pigmentstaar als die ständige Entwickelungsform eines, der Kapsel auflagernden iritischen Produktes erklärt, dem im Momente seines Hervortretens aus den exsudirenden Gefässen Pigment aus dem Tapete der Regenbogenhaut in reichlicher Menge beigemengt wurde. Als Beleg für die Richtigkeit dieser Ansicht habe ich vornehmlich die gleichmässige Durchmischung der Neoplasie mit Farbestoffen geltend gemacht [225].

Es lässt sich indess das Zustandekommen einer, mit dunklem Pigmente reichlich durchsetzten, pseudomembranösen Auflagerung auf die Mitte der Vorderkapsel, die Entwickelung einer, die Pupille schliessenden, dunkelgefärbten Neubildung noch auf eine andere Art denken, nämlich durch Metamorphose von extravasirtem Blute. Dadurch hängt der Pigmentstaar einigermaassen zusammen mit dem sogenannten

b. Blutstaare, der Cataracta spuria grumosa oder cruenta.

§ 457. In Folge von Erschütterungen des Auges, von Verletzungen oder spontanen Berstungen der Irisgefässe ergiesst sich manchmal eine bedeutende Menge Blutes in die Kammerhöhle. Ein Theil desselben löst sich in dem Humor aqueus, der andere gerinnt und schlägt sich an den Wänden der Kammer, namentlich gerne aber in der Pupille, nieder.

Der Grund des letzteren Verhaltens dürfte einerseits in dem Umstande liegen, dass nach solchen Vorgängen der Kranke häufig im Bette liegt und die Iris sammt der Kapselmitte den Boden der Kammer bildet, anderseits aber, und dieses ist sicherlich der hauptsächlichste Grund, darin seine Erklärung finden, dass der Regel nach exsudative Iritis auf dem Fusse folgt, durch welche massige Produkte im Bereiche der Pupille ergossen werden, Produkte, an deren hügelig warziger Oberfläche das Extravasatcoagulum viele Berührungspunkte findet und sich sohin leicht anheften kann.

Nach Aufhellung des blutiggefärbten Kammerwassers erscheint dann im Bereiche der Pupille diese sammt dem Pupillartheile der Regenbogenhaut vollständig verhüllend, ein über das Niveau der Iris mit drusig körniger Oberfläche hervorragender, blutiger Pfropf, dem in grösserer oder geringerer Menge gelbliche und weisse Klümpchen und Streifen von iritischem Exsudate und von Fibrincoagulis des Extravasates eingelagert sind.

§ 458. Es ist dieses ein Zustand, der bisweilen ohne vorausgegangenen reinen Bluterguss durch Iritis mit hämorrhagisch plastischem Exsudate gesetzt wird, und, wenn er als falscher Staar betrachtet wird, den, Namen einer Cataracta sanguinea rechtfertiget.

§ 459. Der in dem Pfropfe eingeschlossene Theil des Blutes geht theils durch Resorbtion verloren, theils metamorphosirt er im weiteren Verlaufe wenn nicht Vereiterung sich einstellt, zu rostfarbenem, purpurrothem, braunem und schwarzem, amorphem Pigmente, welches, zu Klumpen conglomerirt, in dem neoplastischen Gefüge zurückbleibt.

Die fibrinösen Bestandtheile des Pfropfes gehen nämlich, ausgenommen den Fall ihrer Vereiterung, grösstentheils zu höheren Organisationsstufen über, nur manchmal verkalken und verfettigen einzelne Parthien, besonders an der Oberfläche. Die Höhergestaltung geschieht theils auf dem Wege der Zellentheorie, es entwickeln sich oberflächlich epitheliale Formelemente und tiefer

ein Stratum lockeren, häufig mit neoplastischen Gefässen durchsetzten Bindegewebes, welches in Form von Strängen mit dem atrophisirenden Gewebe der Iris in Verbindung tritt. Die tiefsten Strata des Pfropfes metamorphosiren aber immer durch Faserspaltung, sie erscheinen als trübe, fein granulirte, faserstreifige Masse oder als durchscheinende, derbe, sehnige, deutlich parallel gefaserte Substanz, welche der Kapselmitte auflagert und sich gegen die Peripherie hin in einen wolkig trüben, amorphen, feinkörnigen, seltener trübe Zellen und Kerne führenden, pigmentirten Saum verwäscht.

§ 460. Es resultirt aus diesen Verhältnissen die Symptomatologie der entwickelten Cataracta grumosa.

Diese repräsentirt sich immer als ein, mit dem mittleren Theile des entfärbten, öfters auch von sehnigen Streifen durchzogenen Irisgewebes innig verschmolzenes, etwas vorragendes, oder nabelförmig eingezogenes, unregelmässig begrenztes, höckeriges Neugebilde, welches je nach dem verschiedenen Gehalte an rostrothem, braunem und schwarzem Pigmente bald weiss mit Flecken und Punkten der genannten Farben erscheint, bald aber, bei vorwaltendem Gehalte an schwarzem und braunem Pigmente, im äusseren Aussehen dem pseudomembranösen Pigmentstaare sehr nahe kömmt.

Die Aetiologie und die Pathogenie des Blutstaares schliessen schon dessen gewöhnliches Vorkommen mit allgemeiner Atrophie des Augapfels in sich.

§ 461. Auf dieselbe Weise, auf welche der grumöse Staar sich aus hämorrhagisch plastischen Exsudaten entwickelt, geht

c. der reine Lymphstaar Beer's,

die Cataracte fibrineuse der Franzosen, aus der Gestaltung reiner plastischer, oder doch blutarmer Entzündungsprodukte des Vordertheiles der Uvea hervor. Massige Exsudationen plastischer Stoffe aus der entzündeten Iris begründen ihn. Diese Produkte lagern sich hauptsächlich in dem Bereiche der Pupille ab, und verstopfen dieselbe in Form eines mehr weniger voluminösen Pfropfes.

§ 462. Oefters zerfliesst ein Theil des letzteren noch während dem Verlaufe der Iritis in eitrige Massen. Ausgezeichnet gelbliche Farbe des Exsudates und Vorhandensein eines Hypopyums sichern dann hinlänglich die Diagnose des Zustandes, welchen man mit dem Namen einer Cataracta spuria purulenta bezeichnete, dieses aber unrichtig, weil ihm die Ständigkeit abgeht.

Es vereitert nämlich unter solchen Verhältnissen entweder das ganze Auge, die Linse und der Glaskörper entleeren sich durch die vordere Scleralöffnung, dann kann von einem Staare nicht die Rede sein; oder aber der Eiterungsprocess findet eine Grenze, der Eiter wird durch ein perforirendes Cornealgeschwür oder durch Resorbtion entfernt und der Rest des Pfropfes entwickelt sich weiter nach derselben Weise, wie in Fällen, in welchen die Iritis Produkte gesetzt hatte, die der Eiterung entgegen waren.

§ 463. Mitunter verkalkt oder verknöchert die Auflagerung vollständig, die Vorderkapsel findet sich dann von einer, mit der Iris fest verwachsenen, kreideähnlichen Schale überkleidet, oder aber ist sie, bei Ver-

kalkung der Linsenoberfläche, zwischen beiden Concrementen eingeschlossen und in manchen Fällen bereits zu Grunde gegangen, Zustände, welche eben so wie der seltene Fall, in welchen die Auflagerung zu glashautähnlichem, geschichtetem Gefüge metamorphosirt, schon erörtert worden sind.

§ 464. Gewöhnlich aber organisirt der Pfropf auf dem Wege der Faserspaltung und der Zellentheorie, und vascularisirt. Abgesehen von den Fällen, in welchen das iritische Produkt wuchert und die Kammern in Gestalt einer blutrünstigen, gelblich-weissen Masse erfüllt, krebsiger oder lupöser Natur ist, resultirt aus der Organisation des Pfropfes eine hautartige Neoplasie, welche mit dem Pupillartheile der Iris innig verwachsen ist und der vorderen Kapselhälfte fest anhaftet. Dieses Neugebilde ist die Cataracta lymphatica oder membranacea im engeren Wortsinne.

§ 465. Es entwickelt sich das Exsudat oberflächlich immer zu Epithel und sehr häufig auch zu einem Stratum lockeren, oft gefässhaltigen Bindegewebes, welchem einzelne Kalkkörner, Fettkrystalle und einzelne Häufchen von rostfarbenem und braunem Pigment eingestreut und amorphe, trübe, organische Substanz nebst Zellen und Kernen diverser Art beigemischt sind.

Es erscheint daher die Neoplasie als ein grau-weisses mit rostfarbenen, braunen und kreideweissen Punkten durchsäetes Häutchen, dessen Oberfläche rauh, körnig und streifig oder netzartig gewoben ist, der Rand aber in Gestalt von mehr weniger langen, sehnenähnlichen Fäden auf die Vorderfläche der Iris sich fortsetzt, oder aber in das Parenchym der Iris selbst eindringt.

Die tieferen Schichten dieses neoplastischen Häutchens sind immer derber, und bei geringem Gehalte an Pigment trüb, amorph, faserstreifig oder durchscheinend blätterig faserig, auf dem Wege der Faserspaltung organisirt. Es verwäscht sich diese Schichte gewöhnlich mit einer dünnen, florähnlichen Schichte amorphen, höchstens trübe Kerne und Zellen enthaltenden Gefüges, nach Art des Kapselstaares im engeren Wortsinne, auf der Peripherie der Kapseloberfläche und hängt hier durch einzelne Knötchen und Fäden mit der hinteren Fläche der Iris zusammen.

§ 466. Ausnehmend häufig kommen massenreiche Auflagerungen auf die Vorderkapsel im Gefolge von umfangsreichen, traumatischen oder geschwürigen Perforationen der Cornea vor.

Es lagert sich dann nämlich der Pupillartheil der Iris in die Cornealwunde, und wenn Iritis nicht schon vorläufig gegeben war, etablirt sie sich nun. Es exsudirt ein in seiner Constitution variabler Pfropf, der nicht nur die Cornealwunde schliesst, sondern auch den vorgefallenen Theil der Regenbogenhaut und den anlagernden Krystallkörper mit den Wandungen der Cornealwunde verklebt. Sammelt sich nun der Humor aqueus wieder an, so drückt er den Krystallkörper nach hinten, der Exsudatpfropf wird in die Länge gezerrt und formirt dann einen Kegel, dessen Spitze in der Cornealwunde haftet und allda mit der prolabirten Irisportion in organischer Verbindung steht, während der Körper den erweiterten Hinterkammerraum durchsetzt und, rasch an Dimension zunehmend, sich als ein rundlicher Fleck mit zackig wolkigem Rande über den grössten Theil der Vorderkapsel ausbreitet.

Es organisirt dann das Blastem nach den verschiedensten Richtungen, man findet den Pfropf in seiner ständigen Entwickelungsform zusammengesetzt

bald aus lockerem, gefässhaltigem Bindegewebe, bald aus derbem, zähem, durchscheinendem, blätterigem, faserspaltigem Gefüge. Es mischen sich diese beiden Gewebe sehr oft in den verschiedensten Massenverhältnissen unter einander, häufig bilden sie nur ein Balkenwerk, in welchem halb rohe, Zellen und Kerne enthaltende, organische Substanz, Kalkkörner und Fett in amorphem und krystallinischem Zustande eingestreut sind, manchmal ist das Gefüge zum grössten Theile ein kalkiges, ich sah den Pfropf selbst als einen knochigen Zapfen in die Cornea hineinragen.

Es enthält der Pfropf immer Uvealpigment in reichlicher Menge und beurkundet so das Hervorgehen seines Blastems aus der hinteren Oberfläche der Regenbogenhaut, und dieses um so sicherer, als weithin in den meisten Fällen der freie Theil der vörderen Irisfläche nur mit einem sehr dünnen Belege amorpher, organischer Masse, und zwar nur in der Nachbarschaft der Cornealnarbe überzogen gefunden wird.

Diese Pfröpfe sind es, welche bei staphylomatöser Ausbauchung der vorderen Bulbuswand Dislocationen des Krystallkörpers bedingen.

§ 467. Mitunter beschränkt sich unter solchen Verhältnissen, so wie auch dann, wenn die Cornea nicht durchbrochen wurde, die Entzündung nicht auf die Iris allein, es kommen Fälle vor, in welchen die Uvea ihrer gesammten Ausdehnung nach sich entzündet, sehr massenhafte, starre Exsudate liefert, und Atrophie des gesammten Augapfels nach sich zieht.

Es bildet sich aus dem, die Kammern erfüllenden Blasteme eine derbe, zähe, faserig blätterige Haut, welche die Vorderkapsel überkleidet, und im Bereiche der Ciliarfortsätze sich auf die Peripherie der hinteren Kapselhälfte fortsetzt. Immer geht unter solchen Verhältnissen der Glaskörper gewisse Metamorphosen ein, indem er unter Abgabe seines Wassergehaltes schrumpft, und zu einem sehnigen faserspaltigen Scheibchen wird, das der Mitte der hinteren Kapsel anlagert und dort mit dem faserspaltigen Produkte der Ciliarfortsätze zu einer den Bulbusraum in zwei Hälften theilenden Scheidewand zusammenfliesst, aus deren Centrum ein sehniger Strang zu der Eintrittsstelle des Sehnerven hinzieht. Es erscheint dann das Linsensystem in einen vollkommen geschlossenen, sehnigen Sack eingeschlossen, der nach hinten gestielt ist.

Die Linse wird dann natürlich cataractös, verkalkt, und die damit gesetzte Volumsverminderung des Krystallkörpers, besonders aber die daraus resultirende Runzelung der Kapsel scheint den Grund abzugeben dafür, dass sich die letztere von der Auflagerung wieder trennt, der Krystallkörper sitzt in dem beschriebenen Sacke immer sehr lose.

Mitunter geht aber der Glaskörper ganz verloren, der Augapfel erscheint ganz erfüllt von mehr weniger organisirten, bisweilen krebsigen Produkten, die sich um das Linsensystem herum zu einem ganz ähnlichen, aber nicht gestielten, blätterig faserigen Sacke verdichtet haben.

Es ergibt sich daraus, dass die Meinung, als sei der hintere Theil des erwähnten Sackes als ein in der tellerförmigen Grube abgelagertes und dort organisirtes Exsudat zu betrachten, ganz unrichtig ist.

2. Der hintere Kapselstaar.

§ 468. Wenn man die Anlagerungen cataractöser Linsenreste an die Innenwand der hinteren Kapsel abzieht, reduciren sich die hinteren Kapselstaare auf eine ungemein kleine Zahl, ja ständig gewordene organische Produkte zwischen der Hinterkapsel und dem glashäutigen Ueberzuge der tellerförmigen Grube sind bisher noch nicht nachgewiesen.

Ein wahrer hinterer Kapselstaar, eine unmittelbare Auflagerung ständiger Produkte auf die Hinterwand der Hinterkapsel ist bisher nur bei Dislocationen des Krystallkörpers gefunden worden, also dann, wenn die hintere Kapsel in dieselben Beziehungen zu der Iris tritt, in welchen die Vorderkapsel in der Norm steht. Dann lagern sich Exsudate an der Hinterkapsel ab, welche in ihrem weiteren Verhalten mit dem vorderen Kapselstaare vollkommen übereinstimmen.

Dann ist aber die Auflagerung gewöhnlich nicht auf die hintere Kapsel beschränkt, der Kapselstaar ist ein totaler, die Kapsel wird ringsum mit einem florähnlichen, trüben, mit Klümpchen und Fäden überlagerten, stellenweise selbst pseudomembranösen, oder kalkigen, rauhen, an verschiedenen Stellen an Iris, Cornea u. s. w. adhärirenden Gefüge überkleidet.

Es sind dieses die Schalen, welche verschiedene Augenärzte rings um dislocirte Krystallkörper gefunden haben.

Dritte Fehlergruppe.

Anomalien des Zusammenhanges.

§ 469. Es erscheinen dieselben theils als Anomalien in der Cohäsion der chemischen Bestandtheile, theils als Anomalien in der Cohäsion der organischen Formelemente.

Erster Abschnitt.

Die Anomalien in der Cohäsion der chemischen Bestandtheile.

§ 470. Es ist kein Zweifel, dass der Atrophie der Kapsel, der partiellen Verdünnung derselben und dem erwiesenen, gänzlichen Verschwinden einzelner Theile derselben, wenn sie aus ihrem normalen Zusammenhange gerissen worden waren, ein Umsatz der chemischen Bestandtheile zu Grunde liege. Allein ein Aufhören organischer Lebensthätigkeit ist darin durchaus nicht zu vermuthen, und insofern lässt sich dieser Zustand mit der Malacie und dem Brande anderer Organe nicht in Parallele stellen.

Ganz dasselbe gilt auch von der Malacie der Linsensubstanz und ihrer Sclerose. Es ist eine Auffassung der genannten Processe als Ertödtung, Necrose nach den bereits mitgetheilten Daten ein absoluter Irrthum, welcher namentlich in der Malacie durch die ausgezeichnete Gestaltungsfähigkeit des Magmas seinen Nachweis findet.

§ 471. Es lässt sich zwar die Möglichkeit des Brandes in dem Krystallkörper nicht läugnen, die positiven Belege für sein Vorkommen als Folge der Aufhebung der organischen Lebensbedingnisse zu finden, ist aber sehr schwierig.

In jenen Fällen nämlich, in welchen der Brand auf mehrere Theile des Augapfels ausgebreitet ist und sofort die Bedingungen zu seinem Uebertritte auf den Krystallkörper gegeben sind, bricht immer ein oder der andere Theil der Augapfelwandungen, namentlich die Cornea durch, die Linse und der Glaskörper entleeren sich, bevor in demselben Spuren von Zersetzung ersichtlich werden, ja der Umstand, dass bisher noch gar keine Fälle bekannt sind, in welchen unter solchen Verhältnissen der Krystallkörper im brandigen Zustande ausgestossen wurde, deutet darauf hin, dass die Linse und ihre Glashaut gerade nicht sehr disponirt seien zu solchen Metamorphosen.

Jene Fälle aber, in welchen der Krystall innerhalb des Auges in eine bräunliche, stinkende Flüssigkeit aufgelöst gefunden wurde und welche man unter dem Namen der Cataracta putrida begreift, bedürfen noch sehr einer genaueren Untersuchung, ich will nicht sagen einer Bestätigung, das Wesen des zu Grunde liegenden Processes ist bisher noch mit einem undurchdringlichen Schleier bedeckt.

Die unbedingte Annahme einer brandigen Zersetzung ist um so weniger gerechtfertigt, als ich, wie bereits erwähnt wurde, einen üblen Geruch fettiger Staarmasse bei Abhandensein jeder Spur von Brand gefunden habe, anderseits aber der langzeitige Bestand brandiger Linsen bei Integrität der übrigen Augapfelgebilde nicht wohl denkbar ist, dieser aber bei Anerkennung der, von Cataracta putrida aufgeführten Fälle nothwendig als vorkommend angenommen werden musste [227].

§ 472. Gleiche Schwierigkeiten ergeben sich, wenn es gilt, Belege zu finden für das Auftreten des Brandes als Folge der Einwirkung chemischer Agentien auf den Krystallkörper.

Die anatomischen Verhältnisse des letzteren sind nämlich einer unmittelbaren Einwirkung solcher Potenzen sehr entgegen. Wo das Auge treffende höhere Hitzegrade oder chemische Stoffe im engeren Wortsinne bei Bestand der Cornea Veränderungen in dem Krystalle gesetzt haben, sind diese Veränderungen nicht sowohl aus dem Walten rein chemischer Gesetze erklärlich, sie lassen sich vielmehr immer leichter zurückführen auf Störungen in der Funktionsthätigkeit der die Linse nährenden bluthaltigen Organe des Augapfels, jene Schädlichkeiten erscheinen als ätiologische Momente eines wahren grauen Staares. Wo aber durch Zerstörung der Hornhaut eine unmittelbare Einwirkung der genannten Agentien auf den Krystallkörper ermöglicht wurde, entleert sich immer die Linse sammt Glaskörper durch die gesetzte Oeffnung in der Bulbuswand, es kann sofort von krankhaften Veränderungen des Krystalles als Folgen dieser Schädlichkeiten nicht gesprochen werden, allenfalls zurückgebliebene Reste der Kapsel zeigen aber niemals eine Spur von Alteration, was daher rührt, dass der nach vorne gerichtete Strom der Augapfelflüssigkeiten und die Iris die Einwirkung jener Agentien verhindert, übrigens auch die Glashäute ihrer Natur nach sehr widerstandskräftig sind [228].

§ 473. Nur die Electricität in ihren verschiedenen Arten lässt sich ohne Zerstörung der Augenwände durch Acupunctur unmittelbar auf den Krystallkörper appliciren. Aber selbst Ströme von sehr bedeutender Intensität haben keine anderen Folgen, als cataractöse Trübung, keineswegs bedingen sie eine wahre Ertödtung der Linsenelemente, die weiteren Metamorphosen der getrübten und zu cataractösem Magma zerfallenen Krystallsubstanz sind denen gewöhnlicher Graustaare ganz identisch, doch spielt die Zerfällung in resorbirbare Substanzen immer eine sehr bedeutende Rolle. Wenigstens bei jungen Kaninchen, an welchen ich experimentirte, hellte sich immer der grösste Theil der Linse unter Verkleinerung derselben wieder auf, es verschwanden die trüben Parthien, die übrigen aber vegetirten normal fort, nur der Stichkanal und seine Umgebungen blieben immer trüb und es fanden sich in ihm cataractöse Massen, welche bald vorwaltend fettig, bald in der Entwickelung zu ständigen Formen mehr weniger weit gediehen waren, ihrer Zusammensetzung nach jedoch ganz mit den partiellen Cataracten aus anderen Ursachen übereinkamen. Die Kapsel war mit Ausnahme ihrer Zusammenhangstrennung an der Einstichsstelle immer vollkommen gesund, durchsichtig und bewährte so vollkommen die über die Reactionsunfähigkeit der Glashäute aufgestellten Behauptungen [229].

Nach zwei bekannten Fällen scheint der Blitz unter geeigneten Umständen ganz ähnliche Wirkungen hervorzubringen, er hatte in den bezüglichen, von ihm getroffenen Individuen die plötzliche Entstehung einer Cataracta veranlasst [230], einer Cataracta, welche mit gewöhnlichen Graustaaren ganz übereinzustimmen scheint. Die Art und Weise der Einwirkung des Blitzes auf den Krystall lässt hier freilich mancherlei Deutungen zu, die Störung der optischen Gleichartigkeit kann sowohl auf die Wirkung der Electricität geschoben werden, als auf die Erschütterung.

Zweiter Abschnitt.

Anomalien in der Cohäsion der organischen Formbestandtheile.

§ 474. Sie sollten zerfällt werden in Cohäsionsanomalien der organischen Molekule und in Zusammenhangstrennungen der Formelemente höherer Ordnung. Allein der positive Nachweis der ersteren unterliegt einigen Schwierigkeiten, er wird sogar fast unmöglich, wenn man als nothwendige Folge der Lockerung des Zusammenhaltes zwischen den einzelnen Molekulen ein Zerfallen der organischen Substanzen in gestaltungsunfähige Materien annimmt.

§ 475. Die anatomischen Verhältnisse des Krystallkörpers sind nämlich von der Art, dass Erschütterungen, Schläge, Stösse u. s. w. nicht auf ihn und seine Theilchen wirken können, ohne wenigstens in gleichem Maasse die äusseren Wandungen des Bulbus zu gefährden, es lässt sich eine Zerstörung des Krystallkörpers als Folge der genannten Schädlichkeiten nur bei gleichzeitiger Zerstörung eines Theils der Augapfelwandungen denken, die letztere ist aber ein Moment, welches den Bestand des Krystallkörpers im Auge gewöhnlich unmöglich macht, es ist mir bisher kein Fall vorgekommen, in welchem ich die Folgen solcher mechanischer Eingriffe an dem Krystallkörper hätte studiren können.

Erschütterungen aber, Schläge und Stösse, welche das Auge mittelbar oder unmittelbar treffen, deren Intensität jedoch nicht hinreicht, um die Wandungen des Augapfels in ihrer Existenz zu gefährden, setzen in dem Krystallkörper keine Folgen, welche sich mit Bestimmtheit auf gestörte Cohäsion der Molecule als unmittelbare Wirkung der Schädlichkeit zurückführen liessen.

Es ist nämlich zwar richtig, dass Erschütterungen des Auges, Schläge und Stösse, wenn sie den Bulbus treffen, selbst bei äusserst geringer Intensität der sie setzenden Kraft, sehr häufig Trübungen des Krystalls bedingen, Trübungen, welche offenbar der Ausdruck einer veränderten Lagerung der Theilchen sind. Es tritt diese Trübung aber einerseits immer erst nach Ablauf einiger Zeit in die Erscheinung und ergibt sich anderseits bei genauer Untersuchung als der Ausdruck eines in der Linse vor sich gehenden cataractösen Processes, der sich von dem spontan auftretenden in Nichts, ausser dem ätiologischen Momente, unterscheidet, es entwickelt sich je nach der Constitution des Krystalles ein hartweicher, oder ein weicher Staar, und die secundären Metamorphosen des Magmas zeigen deutlich, dass von einer Aufhebung der Cohäsion der Molekule nicht die Rede sein könne. Es lässt sich daher der Staar eben so gut aus den durch das Trauma so häufig bedingten, nachweisbaren Alterationen der Mutterorgane und der die Vegetation leitenden Nerven erklären, und oft sind nebstbei durch theilweise Lostrennungen des Krystallkörpers von seinen normalen Verbindungen offenbar die Nutritionsverhältnisse der Linse verändert.

Es erlangen diese Momente in Bezug auf das Auftreten der Cataracta eine um so grössere Bedeutung, als selbst in den Fällen, in welchen die Intensität der den Bulbus treffenden Gewalt hinreichte, die Sclera zu sprengen und den Krystallkörper unter die Conjunctiva zu treiben, eine Verschiebung der Linsentheilchen anfänglich durchaus nicht annehmbar ist, im Gegentheile, der Krystallkörper bisweilen durch längere Zeit ganz durchsichtig bleibt, und dann erst einen cataractösen Process ganz gewöhnlicher Form eingeht, keineswegs also die Folgen der Erschütterung im gewöhnlichen Wortsinne erkennen lässt [231].

Jedenfalls sind also Zusammenhangstrennungen der feinsten Linsentheilchen als direkte Folgen von Erschütterungen, Schlägen und Stössen nicht excedirender Grade sehr zweifelhaft. Bezüglich der Kapsel lassen sie sich aber mit Bestimmtheit in Abrede stellen. So viele genaue Untersuchungen ich auch diesfalls angestellt habe, so konnte ich doch in Augen, welche ganz deutliche Spuren vorausgegangener, intensiver mechanischer Einwirkungen trugen, davon abhängige Veränderungen des Kapselgefüges niemals wahrnehmen.

§ 476. Desto geeigneter ist aber die Kapsel vermöge ihrer Sprödigkeit zu Berstungen.

Es sind, wie leicht einzusehen ist, solche Berstungen der Kapsel, als Folge erschütternder Gewalten, ohne gleichzeitige Affektion der Mutterorgane des Krystalles nicht möglich. Es lassen sich aber auch alle anderen Arten von Wunden des Krystallkörpers nicht denken ohne gleichzeitige Verletzung der Augapfelwandungen.

Continuitätstrennungen des Krystallkörpers werden also stets unter Verhältnissen gesetzt, welche an und für sich, ganz abgesehen von der Wunde

des Krystallkörpers, auf die Nutrition der Linse, ja sogar auf deren Existenz in dem Augapfel mächtig influenziren können, indem sie durch Anregung heftiger Entzündungen Auflagerungen auf die Kapsel, Atrophie des gesammten Augapfels und sogar Vereiterungen mit Entleerung des Linsensystems und des Glaskörpers nach sich zu ziehen vermögen.

§ 477. Es kann hier von diesen Zuständen nicht mehr speciell die Rede sein, sie können hier nur als unwesentliche, modificirende Momente im Vorbeigehen berücksichtigt werden, die Aufgabe beschränkt sich hier darauf, jene Folgen von Verletzungen des Krystallkörpers zu erörtern, welche mittelbar oder unmittelbar aus der mechanischen Zusammenhangstrennung der Kapsel und Linse resultiren.

§ 478. Ehe ich jedoch zu deren speciellen Schilderung übergehe, muss ich an einige allgemeine Eigenschaften der Glashäute erinnern, da sie hier von hohem Belange sind.

§ 479. Vor Allem ist der, den Glashäuten zukommende, geringe Grad von Lebensthätigkeit in Betracht zu ziehen. Er reicht wohl hin, um die spurlose Verschmelzung zweier, sich unmittelbar berührender Wundränder zu vermitteln, keineswegs aber, um die Entwickelung eines anderen, auf die Verletzung reagirenden, vitalen Processes zu ermöglichen; essentielle Veränderungen des Kapselgefüges als unmittelbare Folgen eines durch die Verletzung angeregten Processes sind in der Natur nicht gegeben, man müsste denn als einen solchen Vorgang ansehen die öfters erfolgende Resorbtion ringsum losgerissener, kleiner Fetzen der Kapsel, namentlich von deren hinterer Hälfte und die so selten und dann immer sehr spät auftretende Atrophie der Kapsel in hochgradig schwindsüchtigen Augäpfeln.

§ 480. Eine andere sehr wichtige Eigenschaft ist die enorme Sprödigkeit. Es macht dieselbe zusammengesetzte Wunden, wie sie durch stumpfe Instrumente in anderen Organen gesetzt werden, nicht möglich. Mechanische Eingriffe, welche in lockeren, nachgiebigen, besonders faserigen Texturen Wunden mit sehr unebenen, vielfach zerklüfteten, zottigfetzigen Wandungen bedingen, haben, wenn sie die Kapsel treffen, immer Sprünge mit scharfen, höchstens rauhen Rändern zur Folge. Es ist damit nicht gesagt, dass der Riss stets nur nach Einer Richtung erfolge und so eine einfache, reine Schnittwunde nachahme, im Gegentheile, die Kapsel berstet oft, gleich einer Fensterscheibe, in einer Unzahl von strahlig verlaufenden oder sich gegenseitig interferirenden Rissen, das Resultat ist eine Vielheit von einfachen Wunden mit scharfen oder höchstens rauhen Rändern.

§ 481. Von sehr grossem Belange ist weiters das Streben von Glashautpartien, welche ringsum oder doch in grösserem Umfange aus ihren normalen Verbindungen gelöst worden sind, sich zu falten und einzurollen.

Die hintere Kapselhälfte ist unter übrigens normalen Verhältnissen wegen der Verwachsung ihres mittleren Theiles mit der Glashaut der tellerförmigen Grube und sohin mit dem Glaskörper an dem Zusammenrollen sehr gehindert. Es bleiben bei ungetrübtem Zustande des Krystalles Theile der-

selben, wenn sie nicht von den anhaftenden Portionen des Glaskörpers durch das verletzende Instrument getrennt wurden, in ihrer natürlichen Lage und in genauem Contacte mit den angrenzenden Theilen, Verhältnisse, welche der Verschmelzung der Wundränder und der Wiederherstellung des Normalzustandes sehr günstig sind.

Anders ist es mit der Vorderkapselhälfte. Hier sind unter normalen Verhältnissen die der Faltung entgegenstehenden Momente in ihrer Wirkung sehr beschränkt. Die mit der Innenwand der Vorderkapsel zusammenhängenden, oberflächlichen Linsenschichten erweichen nämlich, wenigstens im Bereiche der Kapselwunde, meistens sehr bald, wenn sie nicht schon vorläufig cataractös zerfallen waren, sie können daher im günstigsten Falle nur durch einige Zeit der Einrollung der überlagernden Kapselwundränder hinderlich in den Weg treten. Die Verbindung der Kapselperipherie mit der Zonula kann aber die Faltung und Einrollung der Wundränder nur dann hemmen, wenn eine einfache, geradlinige Wunde gesetzt wurde, wenn also nur zwei Wundwinkel gegeben sind, welche in die Richtung einer und derselben, durch die Kreisebene des Strahlenblättchens gelegten Sehne fallen. Theile eines Wundrandes, welche zwischen zwei, durch Wundwinkel gezogene, sich schneidende Sehnen eingeschlossen sind und gegen diesen Durchschnittspunkt hin vorspringen, finden bei ihrem Streben, sich zu falten, in der peripheren Anheftung der Kapsel erst dann ein Hinderniss, wenn die Faltung so weit gediehen ist, dass eben dieser Theil des Wundrandes in die, beide entsprechenden Wundwinkel vereinigende, gerade Linie fällt.

§ 482. Durch die Faltung und Einrollung der vorspringenden Theile des Wundrandes und durch die sofortige Erweiterung der Wundspalte wird ein klaffendes Loch in der Kapsel erzeugt.

Es ist dasselbe lancettförmig, halbmondförmig, rundlich oder unregelmässig winkelig, je nachdem die durch den verletzenden Körper gesetzte Wunde eine an Länge weit überwiegende Hauptachse hatte, oder einen bogigen Lappen umgrenzte, oder nach vielen Richtungen strahlig verzweigt war, oder endlich eine Vielheit sich kreuzender Spalten von wenig verschiedener Länge vorstellte. Es ist die Oeffnung eine um so grössere, je länger die einzelnen Schnitte oder Risse und je grösser ihre Zahl ist, weiters aber, je kleiner die Winkel sind, unter welchen sich diese Spalten interferiren, denn mit der Kleinheit dieser Winkel nimmt die Breite der Wundlappen ab, die Länge ihrer Achsen aber zu, es wachsen die der Faltung günstigen Momente.

§ 483. So werden ohne alle Substanzverluste der Kapsel, durch einfache Spaltungen häufig Verhältnisse gesetzt, die denen sehr analog sind, welche resultiren, wenn durch den verletzenden Körper ansehnliche Parthien der Kapsel ringsum aus ihrer Verbindung gerissen und dislocirt worden sind. In beiden Fällen ist das Ergebniss eine Lochwunde.

§ 484. Durch Faltung und Einrollung nähern sich gar nicht selten die Wundlappen der Vorderkapsel ähnlichen Zipfeln der so häufig gleichzeitig zerschnittenen oder zerrissenen hinteren Kapselhälfte und verlöthen untereinander durch Zwischenlagerung entzündlicher Produkte oder, was meistens geschieht, durch secundär metamorphosirte cataractöse Massen.

War der mittlere Theil beider Kapseln durchlöchert worden, so wird

durch die Vereinigung der Kapselwundränder ein an den Strahlenkranz anliegender, cirkelförmiger, vollkommen geschlossener Kanal gebildet, innerhalb welchem die Linsensubstanz analoge Existenzbedingungen findet, wie in der uneröffneten Kapsel.

§ 485. Es ist diese Formation eines von Kapsel umschlossenen, kreisförmigen Kanales namentlich durch den Umstand begünstigt, dass unter normalen Verhältnissen die Wundränder der beiden Kapseln sich immer nach der Kapselhöhle hin einrollen, denn dorthin sind die Concavitäten der Kapselwölbung gerichtet und daher in dieser Richtung eine Flächenverkleinerung am leichtesten ausführbar.

§ 486. Eine Ausstülpung der vorderen Kapsel nach vorne ist nur bei Eröffnung der Cornea gegeben und niemals auf Rechnung des den Glashäuten zukommenden Strebens, sich zu falten, sondern auf Rechnung jenes Druckes zu setzen, welchen die Augapfelmuskeln auf den Inhalt des Bulbus ausüben und mittelst welchen sie bei Perforation der Cornea Theile der Augapfelhöhle nach aussen drängen.

In diesem Drucke ist also eine, dem natürlichen Streben der Vorderkapsel, sich einzurollen, entgegengesetzte, mechanische Gewalt gegeben. Sie wird bisweilen in ihren Consequenzen von grosser Wichtigkeit.

§ 487. Ein zweites solches, der Einrollung der Kapselwundränder entgegenstehendes Moment, welches eben so häufig sich geltend macht und in seinen Folgen eben so wichtig, wenn nicht wichtiger ist, liegt in Auflagerungen organisirter oder verkalkter entzündlicher Produkte auf die Vorderwand und in massigen Anlagerungen verkalkter Staartheile an die innere Fläche der Vorderkapsel.

Wo immer solche An- und Auflagerungen in grösserer Ausbreitung und Mächtigkeit vorhanden sind, zieht sich die Kapsel nicht zurück, sie rollt sich nicht ein, selbst zacken- und balkenförmige, schmale, blos an der Basis anhaftende Fetzen behalten unveränderlich ihre ursprüngliche Stellung bei, um sie aus ihrer Lage zu bringen, müssen sie vorerst vollständig losgetrennt werden.

§ 488. Es ist nun die Kapsel das Organ, welches den, zur normalen Linsenernährung nöthigen en- und exosmotischen Strom vermittelt. Wo immer also ein Theil der Linsenoberfläche von seiner glashäutigen Decke, wenn auch vorübergehend, entblösst wird, muss eine Unterbrechung in dem Nutritionsakte stattfinden und da die normale Vegetation Bedingung der optischen Gleichartigkeit ist, muss der der Kapselöffnung entsprechende Linsenausschnitt sich trüben, cataractös zerfallen. Es geschieht dieses de facto nach der Erfahrung aller Zeiten, es ist bekannt, dass die Grösse der Kapselverletzung mit der Ausbreitung des nachfolgenden Staares in Abhängigkeitsverhältnisse stehe, jedoch so, dass niemals ein kleineres Stück der Linsenoberfläche zerfällt, sehr häufig aber ein grösseres, als jenes ist, welches den Durchmessern der Kapselöffnung entspricht, dass sehr oft unscheinende Kapselwunden die cataractöse Metamorphose des gesammten Krystalles zur Folge haben, und dieses ganz unabhängig von der Linsenverletzung selbst.

§ 489. Es schliesst die Kleinheit einer Kapselwunde namhafte Grade

von Linsenverletzung, vielfältig sich durchkreuzende Linsenschnitte und gegenseitige Verschiebung ringsum losgetrennter Krystalltheile nicht aus, die anatomischen Verhältnisse des Krystallkörpers erlauben das Eindringen gewisser Instrumente durch eine enge Kapselwunde und bedeutende Excursionen ihrer Spitze innerhalb der geräumigen Kapselhöhle.

Es wird unter solchen Verhältnissen immer ein Staar gesetzt, der wohl nicht auf die Kapselwunde selbst als ursächliches Moment zurückgeführt werden kann, aber insofern mit so begründeten Cataracten der Grundursache nach übereinkömmt, als auch hier die normale Ernährung der Linsentheile durch deren Verschiebung, durch Aufhebung der normalen Beziehungen zu dem ihm zugehörigen Stücke der Kapsel und der nachbarlichen Linsenschichten unmöglich geworden ist.

Es werden durch Wunden im gesunden Krystallkörper also häufig jene Verhältnisse herbeigeführt, welche gegeben sind, wenn die Verletzung den Krystallkörper bei cataractöser Linse trifft.

§ 490. Der Einfluss, welchen die Berührung der Staarbestandtheile mit Humor aqueus und vitreus auf deren weitere Metamorphosen ausübt, wurde bereits erwähnt. Die Zerfällung in lösliche Substanzen und die Resorbtion finden in der Eröffnung der Kapsel um so günstigere Chancen, je grösser die Kapselwunde ist, je mehr Berührungspunkte die wässerige und die Glasfeuchtigkeit an entblössten Linsentheilen findet.

§ 491. Es dünkt mir am zweckmässigsten, die Verletzungen des Krystallkörpers einzutheilen in einfache Verwundungen und in Verletzungen mit mechanischer Verschiebung der Theile aus der Lichtung des Strahlenkranzes.

Man könnte allenfalls noch verunreinigte Wunden als eine eigene Species aufstellen, allein die Folgen der Verunreinigung bezüglich des Kapsel- und Linsengefüges sind von den Folgen einfacher Verletzung nicht verschieden, nur das Eindringen und Enthaltensein eines fremden oder doch relativ fremden Körpers in der Kapselhöhle als solches bedingt Abweichungen in dem anatomischen Befunde und es ist daher vorzuziehen, diese verunreinigten Wunden unter den Anomalien des Inhaltes abzuhandeln.

Einfache Verwundungen des Krystallkörpers.

§ 492. Um einige Ordnung zu bringen in die Darstellung der ausserordentlich mannigfaltigen Erscheinungen, welche das Resultat solcher Verwundungen sind, beginne ich mit Continuitätstrennungen, welche ihrer Natur und Wesenheit nach einer Wiederherstellung des normalen Zustandes die meisten Chancen bieten, oder doch öfters nur sehr beschränkte Theile des Krystallkörpers in ihrer normalen Vegetation beeinträchtigen und erhebe mich allmälig zu jenen Verletzungen, welche der Regel nach die Existenz der gesammten Linse gefährden, um so auf einen Punkt anzulangen, auf welchem ein natürlicher Uebergang zu den Verwundungen des Krystallkörpers mit Entleerung oder Dislocation des Krystalles gegeben ist [232].

a. Stichwunden.

§ 493. Ich meine damit Wunden, welche gesetzt werden durch feine Nadeln, und Wunden, welche das Resultat eindringender Spitzen schmaler, scharfer, schneidender Instrumente sind.

§ 494. Es sind diese Verletzungen wohl immer das Werk des Zufalles. Der verwundende Körper dringt von vorneher in den Krystallkörper, nachdem er entweder die Cornea oder den Scleralrand durchbohrt und in dem letzteren Falle schief nach hinten und gegen die optische Augenachse zu sich bewegt hat. Es ist daher entweder die vordere Kapselhälfte mit den ihr anliegenden Linsenschichten allein verletzt, oder aber es ist der Krystallkörper seiner ganzen Dicke nach, von vorne nach hinten und mehr weniger schief, an dieser oder jener Stelle durchbohrt.

§ 495. In sehr seltenen Fällen sind die nachweisbaren Folgen solcher Verwundungen Null, die Kapselwundränder und die Wundflächen der Linse verwachsen, ohne jemals sichtbare Veränderungen eingegangen zu sein, es verschmelzen die getrennten Theile des Krystallkörpers unmittelbar, ohne eine Spur zurückzulassen. Es ist nämlich die geringe Dimension der Kapselwunde und deren geradeliniger Verlauf bei Verursachung derselben durch die Spitze schmaler schneidender Instrumente einer Verschiebung der Kapselwundränder nicht günstig, und bezüglich der hinteren Kapsel ist sie unter solchen Verhältnissen gar nicht möglich, es treten daher die Wundränder der Kapsel unmittelbar nach der Entfernung des verwundenden Körpers wieder in innige Berührung, es ist eigentlich kein Moment gegeben, in welchem der en- und exosmotische Strom durch die Kapsel an der Wundstelle unterbrochen würde, ein Linsenelement mit dem Humor aqueus oder vitreus in direkte Berührung käme [333].

§ 496. Bisweilen verwachsen wohl die Wundränder der Kapsel unmittelbar, ohne ihre Continuitätstrennung durch irgend welche Erscheinungen zu beurkunden. Die Verschmelzung der Linsenwundflächen ist aber eine mittelbare.

Es trüben sich nämlich die letzteren und erscheinen dann je nach der Form der Wunde als ein mattgrauer Faden oder als eine mattgraue Scheidewand, welche die Linse mehr weniger schief von vorne nach hinten durchschneidet. Die Umgebungen dieser Trübung sind gewöhnlich ganz durchsichtig, die Trübung ist eine scharf begrenzte, nur an der vorderen und hinteren Oberfläche der Linse breitet sich dieselbe mehr aus, und repräsentirt sich als ein bläulich-weisser oder bläulich-grauer, öfters opalisirender Fleck mit wolkigzackiger oder streifiger Contour, als eine partielle Cataracta corticalis. Es sind dann die Wundflächen der Linse den Staarprocess eingegangen, man findet in ihrem Bereiche die rauchigen Enden der Linsenfasern vermischt mit ungemein feiner, amorpher, feingranulirter Substanz, in welcher letzterer ich wiederholt Fettkörner und Fettbläschen fand als das Zeichen ihrer Vorbereitung zu der Resorbtion. In dem Bereiche des oberflächlichen Fleckes findet sich immer nur amorphe, trübliche Masse, von Fettkügelchen durchstreut.

Die Resorbtion dieser cataractösen Massen gelingt wegen ihrer ausnehmend geringen Menge, trotz des vorläufigen Verschlusses der Kapselwunde,

obwohl selten, doch bisweilen vollständig, die durchsichtigen Grenzen der Wundflächen treten dann in gegenseitige Berührung und verschmelzen, es wird der Normalzustand hergestellt, jede Trübung verschwindet, es ist der Ort der ehemaligen Continuitätsstörung und der von ihr bedingten cataractösen Trübung nicht mehr zu eruiren [234].

In anderen Fällen aber ist die Aufsaugung der staarig zerfallenden Linsenelemente eine sehr beschränkte, der grösste Theil geht ständige Entwickelungsformen ein, er metamorphosirt zu einer derben, strukturlosen, feinkörnigen, theilweise faserstreifigen, mit Kalkkörnchen und Fettelementen in amorphem und krystallinischem Zustande in verschiedenen Quantitätsverhältnissen vermischten Masse. Es resultirt ein ständiger, partieller Staar, welcher sich dem freien Auge als ein rundlicher Strang oder als ein mehr weniger breites Band darstellt, welches die übrigens durchsichtige Linse von vorne nach hinten durchzieht, an der vorderen oder hinteren Oberfläche, oder aber an beiden zugleich, sich in eine grauliche, von Kalkkörnern durchsäete, also weissgefleckte Trübung auflöst, im übrigen Verlaufe aber scharf oder wolkig begrenzt ist, indem es an ganz durchsichtige Linsentheile anstösst oder aber davon durch eine Schichte flockig trüber Masse getrennt ist, welche flockige Masse rauchige Linsenfaserenden und strukturlose, cataractöse, mit feinen Kalkkörnchen und bisweilen mit amorphem Fette untermischte Substanz ist. Der weisspunktirte Fleck, in welchem sich die äussersten Enden dieses strang- oder bandförmigen Staares auflösen, steht der inneren Kapseloberfläche unmittelbar an, die amorphe organische Masse und die Kalkdrusen hängen mit der Kapsel zusammen, sie stellen einen inneren Kapselstaar vor, die Kapselwunde ist aber spurlos verheilt, normales Epithel deckt die äussere Wand von deren vorderen Hälfte [235].

§ 497. Viel häufiger aber ist sowohl die Verlöthung der Kapselwundränder, als auch jene der Linsenwundflächen eine mittelbare.

Die Verletzung des Krystallkörpers setzt nämlich die Eröffnung der einen Kammer voraus. Es fliesst daher immer ein Theil, häufig auch der ganze Humor aqueus ab, und dieses um so sicherer, als durch den Reiz der Verletzung die geraden Augenmuskeln zu heftigen Contractionen angeregt werden und sofort auf den Inhalt des Bulbus drückend wirken.

Der Krystallkörper tritt unter diesen Verhältnissen natürlich nach vorne, wird dabei aber durch das Strahlenblättchen gehemmt und so geschieht es nicht selten, dass ein Theil der Linsensubstanz selbst durch die Kapselwunde hervorgepresst wird [236]. Es trübt sich dieser aus der Kapselhöhle gedrängte Theil des Krystalles immer sehr bald und erscheint als ein lichtgraues, durchscheinendes Wölkchen, welches, der Stichwunde in der Kapsel aufsitzend, in die Kammer hervorragt.

Es zerfällt das eben erwähnte Wölkchen, welches der Gegenstand vielseitiger Aufmerksamkeit gewesen ist und mit dem besonderen Namen der „Flocke, Krystallflocke, des pyramidalen Wölkchens“ belegt worden ist, häufig, und wird vollständig resorbirt. Es treten sodann die durch seine Basis getrennt gewesenen Wundränder der vorderen Kapsel wieder in unmittelbare Berührung, verwachsen und es sind dieselben Verhältnisse gegeben,

welche ohne Entwickelung des Flockens durch Stichwunden des Krystallkörpers gesetzt werden, es sind die weiteren Folgen den bereits geschilderten vollkommen identisch.

Oft aber geht das conische oder pyramidale Wölkchen ständige Entwickelungsformen ein, es metamorphosirt in eine strukturlose, mit Kalkkörnchen und Fett gemischte, staarige Masse, welche in Gestalt eines kleinen, verwaschenen, trüben Fleckes auf den Umgebungen des Kapselwundrandes auflagert und sich dem äusseren Ansehen nach ganz so verhält, wie ein ständig gewordenes, der Kapsel aufsitzendes, zartes Stratum iritischen Exsudates, bei der spät nach der Verwundung vorgenommenen anatomischen Untersuchung aber stets mit ausnehmender Leichtigkeit von dem letztern differenzirt werden kann, indem erstens das Pigment fehlt, zweitens aber die Kapselwunde noch vorhanden ist. Es wird nämlich unter diesen Umständen auch die Basis des Flockens, welche die Kapselwundränder gegenseitig trennte, ständig, die der Kapsel auflagernde Masse setzt sich unter der Gestalt eines, die vollkommen unveränderten Kapselwundränder einhüllenden Pfropfes in das Innere der Kapselhöhle fort.

Durch diesen Pfropf wird nun begreiflicher Weise die Einwirkung des Kammerwassers auf die hintergelegenen Theile des Krystalles eben so gehindert, wie durch die unmittelbare Berührung und Verwachsung der Kapselwundränder. In Bezug auf die Linse sind demnach die Folgen auch den bereits geschilderten sehr analog.

Es vereinigen sich öfters wieder die hinteren Parthien des Stichkanals in der Linse, es bleibt dort keine Spur der ehemaligen Continuitätstrennung zurück, nur die unter dem Pfropfe gelegenen Portionen der vorderen Linsenschichten zerfallen constant cataractös, und erscheinen sohin später unter der Gestalt eines Centralkapselstaares oder einer Cataracta pyramidata, als ein kalkiges Knötchen, welches in die vordere Hälfte der Linse eingesenkt ist und von einem mehr weniger breiten, trüblichen Hofe umgeben ist.

In anderen Fällen aber bleibt der Stichkanal seiner ganzen Ausdehnung nach trüb, und es entwickeln sich jene strang- oder bandförmigen, partiellen Cataracten, welche sich, wenn der Krystallkörper seiner ganzen Dicke nach durchbohrt wurde, an beiden Oberflächen der Linse in einen grauen, von Kalkkörnern meist punktirten Fleck auflösen, an der vorderen Linsenfläche jedoch nicht ihre Grenze finden, sondern die Kapsel durchdringen und auf deren vorderen Wand in eine zarte Schichte aufgelagerter, trüber Substanz verschwimmen, so zwar, dass die Kapsel in der nächsten Umgebung der Wunde beiderseits von secundär metamorphosirter cataractöser Masse bekleidet, die Wundränder selbst aber in den Endtheil des staarigen Stranges oder Bandes eingebacken sind.

§ 498. Man hat die der Aussenwand der vorderen Kapsel auflagernde trübe Masse nicht als secundär metamorphosirtes Linsenparenchym gelten lassen wollen, sondern dieselbe als entzündliches Produkt der, mit der Verletzung des Krystallkörpers gesetzten Wunde in der Cornea und Iris erklärt.

Es ist diese Behauptung, insoferne sie als ein allgemein giltiges Theorem

hingestellt wird, falsch. Es tritt die Krystallflocke oft zu einer Zeit in die Wahrnehmung, in welcher noch keine Spur von exsudativen Processen in der Wunde der Horn- und Regenbogenhaut vorgefunden wird, es entspricht weiters die Stellung des Wölkchens der hinteren Wundöffnung in der Iris und Cornea in allen jenen Fällen nicht, in welchen der Stich in einem grossen Winkel zur optischen Achse geführt wurde, und endlich ist die Gestalt der Flocke, ihre halsförmige Einschnürung an der Kapselwunde, so wie das deutlich nachweisbare unmittelbare Eindringen ihrer Basis in die Kapselhöhle, abgesehen von dem mikroskopischen Befunde, ihrer Zurückführung auf Exsudation direkt entgegen.

§ 499. Doch eben so falsch ist es, jede, unter solchen Verhältnissen zu Stande gekommene Auflagerung auf die Aussenwand der Vorderkapselwundränder einzig und allein aus veränderter Krystallsubstanz ableiten zu wollen.

Fallen nämlich die Stichkanäle in der Cornea, Iris und dem Krystallkörper theilweise oder ihrer ganzen Breite nach in eine, der optischen Augenachse nahebei parallele Linie, so kommen mit dem Abflusse des Kammerwassers die Wundöffnungen der genannten Organe in unmittelbare Berührung und bleiben es so lange, bis die Oeffnung in der Hornhaut geschlossen ist. Entwickelt sich exsudative Entzündung in der Cornea und Iris als Mittel der Verheilung, so ist natürlich Gelegenheit gegeben zur gegenseitigen Verklebung, es verwächst die Iris mit der Cornea nach vorne, mit der vorderen Kapsel nach hinten; bei centralen Stichwunden kann die Vorderkapsel und die Cornea ohne Zwischenlagerung der Regenbogenhaut verwachsen, häufiger jedoch fällt der Pupillarrand der Iris ganz oder zum Theile in die Cornealwunde und es wird dann der Krystallkörper vereinigt mit dem vorgefallenen Theile der Regenbogenhaut.

Sammelt sich das Kammerwasser alsdann an und drängt es die Linse nach hinten, so muss das die Verlöthung vermittelnde Exsudat entweder reissen, oder aber in einen Strang, bei breiten Stichwunden in ein Band, gezerrt werden.

Das erste geschieht gewöhnlich bei wenig massenhaften Exsudationen. War der Stich ein centraler, so löst sich die Vorderkapsel wohl immer wieder von der Cornealnarbe ab, es wird die Kammerräumlichkeit wieder hergestellt. Es kann sich selbst der Pupillarrand wieder befreien und so eine Art Centralkapselstaar ohne Synechie des Pupillarrandes resultiren. Oefters bleibt aber gewiss eine vordere oder hintere Synechie der Regenbogenhaut zurück, ein Zustand, welcher jedesmal nach excentrischen Stichwunden zur Entwickelung zu kommen scheint.

Bei reichlicher Produktion plastischer Exsudate aber ist es wohl etwas gewöhnliches, einige Zeit nach der Verletzung einen sehnigen Strang oder ein sehniges Band zu finden, welches, eine unmittelbare Fortsetzung der durchgreifenden Cornealnarbe, entweder durch die Pupille dringt und, mit deren Rand ringsum verwachsend, dieselbe stopft, um dann durch die hintere Kammer zur Vorderkapsel zu gelangen; oder aber, bei seitlicher Lage des Stiches, das Parenchym der Iris selbst durchsetzt und dann erst mit der Peripherie der Vorderkapsel in Verbindung tritt. Immer dringt dann der sehnige Strang durch die Kapselwunde in das Parenchym der Linse ein und vereinigt sich hier mit der staarigen Masse [237].

Ueber das Hervorgehen dieses Stranges aus entzündlichen Produkten der Cornea und Iris lässt sich wohl kein Zweifel erheben, denn es hängt der Strang sowohl im Bereiche der Cornea, als in jenem der Iris mit ganz gleich constituirten Neoplasien zusammen, welche, in das Parenchym dieser Organe eingelagert oder aber aufgelagert, mit Bestimmtheit nur Produkte der Cornea und Iris sein können.

Indessen lässt sich doch nicht läugnen, dass ein gewisser Antheil der den sehnigen Strang zusammensetzenden Elemente aus der Krystallflocke hervorgegangen sein könne. Das Ständigwerden kleiner Krystallflocken ist erwiesen. Es ist aber auch die Möglichkeit gegeben, dass eine ganz bedeutende Portion der letzterwähnten Verbindungsstränge aus hervorgedrängten Theilen des Krystalles constituirt werden könne. Es entleert sich nämlich nicht selten durch Kapselwunden ein namhaftes Quantum staariger Linsensubstanz in die Kammer, und erfüllt dieselbe zum grossen Theile. Es geschieht selbst bisweilen, dass nach Verstopfung der Cornealwunde und Herstellung der Kammerräumlichkeit das aus der Kapselhöhle entleerte Magma bis zur hinteren Hornhautfläche reicht, und so mit der Narbe in unmittelbaren Contakt kömmt. Wenn nun auch erfahrungsgemäss solche Staarparthien der Regel nach resorbirt werden, so ist es doch möglich, nachdem die Fähigkeit des Magmas zur Höhergestaltung auf dem Wege der Zellentheorie und Faserspaltung erwiesen ist, dass der Flocken organisirt. Vielleicht findet sogar das Magma in seiner Mischung mit plastischen Exsudaten einen Anstoss zur Organisation.

§ 500. Es ist die Annahme eines theilweisen Eingehens von secundär metamorphosirter cataractöser Masse in den erwähnten Verbindungsstrang sogar geboten durch das Vorkommen von Neubildungen ausserhalb der Kapselhöhle, deren Zustandekommen nur aus der Höhergestaltung entleerten Linsenparenchymes erklärt werden kann, oder doch nur die Beimischung geringer Quantitäten entzündlicher Produkte als zulässig erscheinen lässt.

Es sah Beger [238] einmal nach Verletzung des Krystallkörpers zwei Erhabenheiten auf der hinteren Kapsel, welche er für Produkte einer schleichenden Capsulitis hält. Ich glaube sie jedoch auf Grundlage zweier, genau untersuchter Fälle auf die Organisation oder Verkalkung einer hinteren Krystallflocke zurückführen zu müssen, indem erstens eine Entzündung der Kapsel sowohl als eine Entzündung der tellerförmigen Grube nicht existirt, zweitens die Analogie der Beger'schen Beobachtung mit den meinigen beiden klar in die Augen springt, in den von mir beobachteten Fällen aber das Hervortreten von Staarmagma aus der Wunde der hinteren Kapsel und dessen Organisation im Bereiche des hinteren Augapfelraumes unabweisbar erscheint.

Es war in beiden Fällen der Krystallkörper von der Cornea her seiner ganzen Dicke nach durchstochen worden. In dem ersteren derselben [239] war die Spitze des Instrumentes bis in den Glaskörper gedrungen, in dem zweiten [240] aber hatte sie die Sclera in ihrem mittleren Theile durchbohrt. In beiden Fällen hatte sich ein sehniger Strang entwickelt, welcher, von der mit dem Pupillarrande der Iris verwachsenen Cornealnarbe ausgehend, durch den Kammerraum hindurch zu der Stichwunde der Vorderkapsel trat, sich durch die Linse fortsetzte und als ein bandförmiger, dünner, aber breiter Streifen mit

vollkommen scharfer Begrenzung aus der linearen Stichwunde der hinteren Kapsel hervortrat.

Im ersteren Falle löste sich der sehnige Streifen innerhalb des Glaskörpers in Fäden, deren Spitzen, von amorpher feinkörniger Substanz umgeben, theils in dem übrigens ganz gesunden Parenchyme des Glaskörpers hafteten, theils aber an die Innenwand des entsprechenden Theiles der Hyaloidea angeklebt waren. Es konnten hier die bluthaltigen Organe des hinteren Augapfelraumes unmöglich die Mutterorgane der in dem Glaskörper eingebetteten Neoplasie sein, es spricht dagegen der völlige Normalzustand der ersteren und weiters die stellenweise sehr bedeutende Zwischenlagerung von Glaskörpersubstanz zwischen Netzhaut und die Enden einzelner Fäden. Es lässt vielmehr die scharfe Begrenzung des sehnigen Streifen an seinem Austritte aus der Kapselhöhle und dessen ununterbrochener Zusammenhang mit dem, die Linse durchsetzenden sehnigen Gefüge keinen Zweifel darüber, dass das Plasma von vorne her, durch die hintere Kapsel in den Stichkanal des Glaskörpers gekommen sei.

Die letztangeführten Gründe gelten auch bezüglich des zweiten Falles und stellen mit Bestimmtheit heraus, dass in diesem der, aus der hinteren Kapsel mit scharfer Grenze hervortretende, sehnige Strang gleichfalls die ständige Entwickelungsform eines aus der Kapselhöhle in den Glaskörperraum gedrungenen Plasmas vorstelle, und dieses trotzdem, dass der Strang in zwei Spitzen zerfuhr, deren eine sich an dem glashäutigen Ueberzuge der entsprechenden Ciliarfortsätze anheftete, während die andere Choroidea und Sclera durchsetzte, der Stichkanal also einige Zeit ein nach hinten offener gewesen sein musste.

Es konnte nun aber das von vorneher in den Glaskörper dringende Blastem nicht entzündliches Exsudat aus der Iris und Cornea sein, denn es musste bei der geringen Ständigkeit von reinen Glaskörperwunden das Blastem entweder zur Zeit der Verletzung oder kurz darnach in das Corpus vitreum getreten sein, also zu einer Zeit, wo massige Exsudationen noch nicht wahrscheinlich sind. Aber auch, wenn eine äusserst rasch eintretende Exsudation ein Eindringen ihres Produktes in den noch offenen Stichkanal des Glaskörpers ermöglicht hätte, kann entzündliches Produkt nicht als die Grundlage jener Neubildung gelten, denn zu jener Zeit musste das den Wundkanal des Krystallkörpers stopfende cataractöse Magma ein Durchtreten so bedeutender Quantitäten von Exsudat, wie sie zur Formation der geschilderten sehnigen Stränge erforderlich sind, offenbar verhindern, ja die präsumtive hohe Plasticität des Produktes macht es mehr als wahrscheinlich, dass durch dasselbe eher die Wunde der Vorderkapsel gestopft werde, als dass ein Durchtreten desselben nach hinten gegeben wäre. Uebrigens muss man bedenken, dass, so lange die Cornealwunde nicht geschlossen ist, und sofort das Kammerwasser immer ausfliesst, der Krystallkörper durch die Augapfelmuskeln der hinteren Fläche der Iris und Cornea angepresst wird, der Wundkanal in der Kapsel und Linse also sicher geschlossen ist, ja allenfalls eintretende Exsudate durch die hervordrängende vordere Krystallflocke immer wieder nach aussen gestossen werden müssten, zur Zeit aber, in welcher die Cornealwunde durch plastisches Exsudat bereits verlöthet ist, auch das der Vorderkapsel auflagernde entzündliche Produkt erstarrt sein und den Eingang versperren muss.

Es lässt sich also die Bildung jenes sehnigen Stranges in dem hinteren Augapfelraume nur auf die Weise erklären, dass schon bei der Verletzung oder bald darnach Linsensubstanz nach hinten in den Glaskörper trat und hier organisirte.

§ 501. Es ist dieser Uebergang von Krystallmasse in den Stichkanal des Glaskörpers auf zweierlei Weise möglich.

Es stösst nämlich die Spitze des Instrumentes bei dem Vordringen in das Corpus vitreum eine Parthie Linsensubstanz zwischen die Wundränder der hinteren Kapsel, wodurch deren Verlöthung gehindert und der Stichkanal des Glaskörpers offen gehalten wird, sodass später, nach dem Verschlusse der Cornea und nach der Verstopfung der Vorderkapselwunde durch Exsudat, das mittlerweile erweichte Linsenparenchym durch den Druck, welchen das sich sammelnde Kammerwasser auf den Krystallkörper ausübt, nach hinten entleert wird.

In jenen Fällen aber, in welchen die Sclera durchbohrt worden war, mag das Eindringen der Linsensubstanz in den Glaskörper viel leichter dadurch bewirkt werden, dass unter dem Drucke der Augapfelmuskeln die Contenta des Bulbus nach allen Seiten auszuweichen streben, also nicht nur ein Strom in der Richtung gegen die Cornealwunde erzeugt wird, sondern auch ein Strom gegen die gegenübergelegene Wunde in der Sclera. Es liegt auf der Hand, dass dann um so mehr Linsensubstanz in den hinteren Theil der Stichwunde austreten muss, wenn die Cornealwunde durch einen Irisvorfall gestopft und undurchgängig gemacht wird.

§ 502. Ich möchte jedoch auch in diesen Fällen die Möglichkeit einer Beimischung von Elementen, welche der Linse niemals zugehörten, nicht läugnen. Es wird sich aus dem Späteren ergeben, dass einerseits die Vitrina selbst unter gewissen Verhältnissen zu organisirendem Blasteme werden könne; anderseits aber deutet der, wenn auch geringe, Pigmentgehalt des Stranges innerhalb und hinter der Kapselhöhle hin auf Durchtränkung des Magmas mit hämatinhaltiger Flüssigkeit, welche in dem ersteren der geschilderten Fälle nur von der Kammer aus in das Bereich der Glaskörperwunde kommen konnte, womit denn schon die Möglichkeit dargethan ist, dass nebst dem Blutserum auch noch flüssige Bestandtheile des Exsudates dahin zu gelangen vermögen. Sicher steht es jedoch nach dem Angeführten, dass dieser beigemischte Antheil seiner Quantität nach nur von sehr geringer Bedeutung sein könne.

Immerhin mag derselbe aber durch seine Qualität einigen Einfluss auf die Gestaltung des cataractösen Linsenmagmas üben, wenigstens lässt sich gar kein anderes Moment finden, welches die Organisation des in den Glaskörper getretenen Linsenmagmas unter solchen, der Resorbtion überaus günstigen Verhältnissen auf einen plausiblen Grund zurückzuführen vermöchte.

Es stimmt übrigens mit dieser Ansicht der Umstand überein, dass eine solche Umstaltung von Linsenmagma, welches in den Glaskörper entleert worden war, bisher nur mit ergiebigen Exsudationen in den Kammern gesehen wurde. Es steht weiters diese Ansicht im Einklange mit der geringen Häufigkeit von Fällen der beschriebenen Art, es müssen Verhältnisse ganz besonderer Art einwirken, um das Zustandekommen solcher Neoplasien zu ermög-

lichen, denn Entleerungen von Linsenmagma durch Kapselwunden in den Glaskörper sind ja nicht selten, sie werden im Gegentheile häufig beobachtet und zwar Entleerungen von relativ sehr grossen Mengen cataractöser Linsensubstanz.

§ 503. Es setzen diese massenhaften Entleerungen voraus, dass der durch den Stich angeregte cataractöse Process sich weit über den Bereich des Stichkanales ausbreite und dass das Produkt ein malacisches sei.

Es sind nun in der That oft anscheinend ganz unbedeutende Stiche, welche den Krystallkörper treffen, hinreichend, um den grössten Theil der Linse, ja deren gesammte Masse zur Erweichung zu bringen, und dieses zwar ganz abgesehen von einem allenfälligen Offenbleiben der Kapselwunde. Besonders die peripheren Schichten der Linse gehen häufig in grosser Ausbreitung durch Malacie zu Grunde, der Kern widersteht leichter und zwar um so leichter, je höhere Dichtigkeitsgrade er bereits erreicht hat, der Linsenkern alter Leute wird nach Verletzungen des Krystallkörpers gerne sclerotisch, und ein ausgebildeter Kernstaar wird durch Verwundungen, welche ihn nicht in kleine Theile sondern und diese dislociren, nur mechanisch angegriffen.

§ 504. Es kommt nun öfters vor, dass der Staarprocess, als Folge von Stichwunden des Krystallkörpers, sich auf eine oder die andere, vordere, hintere oder seitliche Hälfte der Linse ausbreitet, aber nicht weiter greift, die andere Hälfte des Krystalles somit ihre Integrität bewahrt und im normalen Zustande fortvegetirt.

Es setzt dieses Verhalten natürlich voraus, dass die Kapselwunde auf irgend eine Weise, durch secundär metamorphosirtes Staarmagma oder durch Auflagerungen, gestopft werde. Dann sind aber die Bedingungen einer vollständigen Resorbtion des malacischen Theiles aufgehoben, es bleibt ein uneigentlicher partieller Staar zurück.

Im günstigsten Falle reducirt sich das Magma auf einige wenige kalkige Körnchen, welche der Oberfläche der Linse auflagern und sohin den im hohen Grade verkleinerten Krystallkörper weiss punktirt erscheinen lassen, kurz gesagt, den Begriff einer Cataracta disseminata erschöpfen [241].

§ 505. Weit häufiger jedoch geht die Linse ihrer Totalität nach den cataractösen Process ein. Es erweicht die Linse vollständig oder aber, es beschränkt sich die Malacie auf die peripheren Schichten, während der Kern vermöge weit gediehener Evolution sclerosirt.

Wenn nun auch das Magma durch allenfälligen grossen Saftreichthum der Resorbtion günstige Chancen bietet, so gelingt diese doch kaum jemals vollständig, indem einerseits die geringen Dimensionen der Kapselwunde deren Verlöthung sehr begünstigen, oder doch jedenfalls die unmittelbare Einwirkung der flüssigen Augenmedien nur auf wenige Punkte der Staarmasse beschränken, Theile des Staarbreies also Zeit gewinnen, in ständige Formen überzugehen, anderseits aber mit der fortschreitenden Volumsverminderung des Krystalls die Convexitäten der Kapsel sich abflachen, deren beide Hälften in immer nähere Berührung kommen und so endlich die Bespülung des zwischengelagerten Magmas von Seite der Augenflüssigkeiten ganz unmöglich machen.

Es resultiren also Staare der verschiedensten Form, im günstigsten Falle eine Cataracta siliquata.

§ 506. Es scheint dieses mit der Erfahrung im Widerstreite zu stehen, indem bei Kindern angestochene Krystallkörper gar nicht selten nach vorläufiger malacischer Trübung aus dem Bereiche der Pupille durch Resorbtion verschwinden, oder doch nur einzelne trübe Flocken am Rande des Schloches zurücklassen. Es löst sich jedoch der Widerspruch bei genauer Betrachtung der obwaltenden Verhältnisse.

Wirken nämlich nicht sehr scharfe Instrumente ein, was bei zufälligen Verletzungen wohl die Regel ist, so berstet öfters die Kapsel in sehr grosser Ausdehnung und nach mehreren Richtungen. Man erkennt dann anfänglich nicht die Wunde ihrer ganzen Dimension nach wegen der perfecten Durchsichtigkeit der Theile, sie wird erst später, nach einigen Tagen ihrer ganzen Ausdehnung nach sichtbar, wenn sich der Krystallkörper nämlich getrübt hat und grosse Flocken desselben sich ablösen, um in die Kammern vorzutreten. Es resorbiren sich dann diese Parthien und die dadurch ihres Stützpunktes beraubten Kapselwundränder falten sich und rollen sich ein, ziehen sich also zurück aus dem Bereiche der Pupille. Es wird die Trübung in dem Sehloche nach und nach eine minder intensive, der Augengrund scheint bläulich durch. Endlich erscheinen unregelmässige Spalten und Löcher, durch welche der schwarze Augengrund durchblickt und zuletzt wird die Pupille ganz oder zum grössten Theile rein.

Bei der anatomischen Untersuchung findet man dann jederzeit hinter der Iris die faltigen Zipfel der Kapsel durch secundär metamorphosirtes Staarmagma unter einander verklebt, sie umschliessen entweder einen mit staariger, bisweilen auch mit durchsichtiger Linsensubstanz gefüllten kreisförmigen Kanal, oder aber sind sie zu einem unregelmässig fetzigen, hautartigen Gebilde vereiniget, das ringsum mit der Zonula in Verbindung steht und einen membranösen trockenhülsigen Staar mit weiter, irregulärer, zackiger, centraler Oeffnung vorstellt, anatomische Verhältnisse, welche mich noch später beschäftigen werden.

Es ist aus dem soeben Mitgetheilten sehr leicht einzusehen, dass in dem Momente, als sich in Folge einer Stichwunde der ganze Krystall zu trüben beginnt, die Aussicht auf relative Heilung eine um so günstigere wird, je grösser die Kapselwunde selbst ist [242], wobei natürlich abgesehen wird von dem Umstande, dass grosse Kapselwunden wohl häufig auch mit bedeutenden Verletzungen der äusseren Augapfelwandungen combinirt sind, welche letztere als solche durch Anregung heftiger und ausgebreiteter Entzündungen umfangsreiche Hornhauttrübungen, Verzerrungen, Verengerungen und Verschliessungen der Pupille, selbst eitrige Consumtion oder Atrophie des Augapfels bedingen und so dessen Funktionstüchtigkeit im hohen Grade beeinträchtigen und selbst vernichten können.

§ 507. Es erübriget nur noch, über Stichwunden in bereits staarig gewordenen Linsen Etwas zu erwähnen. Es sind begreiflicher Weise die Folgen verschieden je nach der Form des vorhandenen Staares.

Rein malacische Staare befinden sich nach Stichwunden unter

Verhältnissen, die denen ganz analog sind, welche eintreten, wenn ein angestochener gesunder Krystall malacisch zerfällt.

Wo das Magma bereits secundäre Metamorphosen eingegangen, zu ständigem Gefüge geworden ist, dort sind einfache Stiche ohne allen merklichen Einfluss auf das weitere Verhalten des Staares, denn durch die secundäre Metamorphose als solche wird einerseits die Resorbtion hintangehalten, anderseits aber hindern die der Kapsel anlagernden Produkte dieser Metamorphose die Zurückziehung der Kapselwundzipfel, es verlöthen dieselben immer wieder in ihrer ursprünglichen Lage und der frühere Zustand ist hergestellt.

Auf Kernstaare haben Stichwunden gar keinen sonderlichen Einfluss, und dieses um so mehr, als wegen der bedeutenden Consistenz sclerosirter Linsen die Stiche gewöhnlich ganz oberflächlich bleiben und bei Einwirkung grösserer traumatischer Gewalten der Kernstaar eher dislocirt, als gespalten wird.

b. Schnittwunden.

§ 508. Schnittwunden des Krystallkörpers als Folgen rein zufälliger mechanischer Einwirkungen kommen in der Natur wohl nicht leicht vor, denn ein Schnitt, welcher das Corpus crystallinum in einer langen Sehne spaltet, ist, wenn es sich um zufällige Verletzungen handelt, kaum denkbar ohne eine, wenigstens ebenso lange, Schnittwunde in den äusseren Augapfelwandungen, diese ist aber wohl meistens oder immer gefolgt von Entleerung des ganzen oder doch des grössten Theiles des Krystall- und Glaskörpers. Es finden diese Verhältnisse in dem Späteren ihre Erledigung.

Es sind also die zur Wahrnehmung kommenden Schnittwunden des Krystallkörpers das Resultat operativer Eingriffe.

Sie werden daher kaum jemals an gesunden menschlichen Krystallkörpern gesetzt, ausser bei der künstlichen Pupillenbildung, ihr Einfluss auf die Vegetationsverhältnisse gesunder Krystallkörper ist demnach nur sehr selten an der Menschenleiche zu studiren, wohl aber an Thieren, welche während des Lebens der Operation unterzogen worden waren.

Desto häufiger aber werden Schnitte in staarige Krystallkörper gemacht, um die Einwirkung der flüssigen Augenmedien auf die cataractöse Masse, deren Resorbtion und sofort die relative Heilung der Staarblindheit zu veranlassen. Es ist die Zerschneidung, Zerstücklung des grauen Staares wesentlich eine Continuitätstrennung staariger Krystallkörper nach vielen Richtungen.

§ 509. Es wird diese Operation bekanntlich mittelst schneidiger Staarnadeln vollführt, welche letztere entweder durch die Cornea und den Kammerraum (Keratonyxis) oder aber durch die Sclera und den Glaskörper (Scleronyxis, Hyalonyxis) eingestochen und gegen den Krystallkörper hin dirigirt werden.

Bei der Zerstücklung der Cataracta per Keratonyxin

§ 510. wird die Nadel beiläufig in der Mitte des unteren äusseren Quadranten der Hornhaut eingestochen, sodann die Spitze des Instrumentes gegen den oberen inneren Randtheil der vorläufig erweiterten Pupille geführt und

durch wiederholte Hebungen und Senkungen, so wie durch Rotationsbewegungen der Nadel der Krystallkörper in seiner Continuität nach verschiedenen Richtungen getrennt. Es soll dabei der eingestochene Theil der Nadel als der kürzere Arm eines zweitheiligen Hebels fungiren, welcher letzterer sein Hypomochlion in der Mitte des Cornealstichkanales hat.

§ 511. Die Excursionsfähigkeit eines solchen Hebelarmes ist bestimmt durch den Ausschnitt einer Kugel, deren Radius eben die Länge des Hebelarmes ist, in unserem Falle also höchstens dem Abstande des obern inneren Randtheiles der Pupille von der Cornealstichwunde gleichkömmt.

§ 512. Es wird dieser Kugelsektor nun von der Aequatorialebene des Krystallkörpers geschnitten und die Durchschnittsebene ist ein Ellipsensegment, dessen Oeffnung von einem der Kugelfläche angehörigen Kreisbogen geschlossen wird, es fallen somit nicht alle Punkte der Aequatorialebene des Krystallkörpers in den Bereich der Nadelexcursionen, es ist ein Theil von der Peripherie des Corpus crystallinum der unmittelbaren Einwirkung der Nadel entrücket [243].

§ 513. Es leuchtet dieses auch ein ohne alle Berücksichtigung der stereometrischen Verhältnisse. Es sind nämlich die Excursionen der Nadel im hohen Grade beschränkt durch die Construktion des Handgelenkes der operirenden Hand und durch den Vorsprung der mittleren Gesichtstheile des Operirten. Es ist in diesen Verhältnissen die Unmöglichkeit begründet, das Heft der Nadel weit nach Innen abzulenken und sohin mittelst der Nadelspitze auf den äusseren Umfang des Krystallkörpers einzuwirken.

Es wird der Wirkungsbereich der Nadel durch zwei Ebenen begränzt, deren eine beinahe perpendiculär, die andere fast horizontal steht und welche, indem sie durch das Auge gehen, sich in einer Linie schneiden, die von dem Einsichtspunkte in der Cornea gegen den äusseren unteren Theil des grössten Umfangs des Bulbus gezogen wird [244].

§ 514. Es beschreibt bei den einzelnen Hebelbewegungen der Nadel jeder Punkt derselben einen Kreisbogen, dessen Länge dem Abstande des Punktes von dem Hypomochlion proportionirt ist.

Würde das Instrument in einer zur optischen Achse fast parellelen Richtung in den Glaskörper eingeführt, so müsste, abgesehen von den Convexitäten der beiden Linsenoberflächen, jeder Schnitt im Bereiche der Vorderkapsel ein kleinster sein, von hier an aber nach Hinten im Verhältnisse zur Länge des eingestochenen Nadeltheiles wachsen. Für den Fall, als der Zenith der Vorderkapsel an die Descemeti heranrückte, würde sich der Schnitt in der Vorderkapsel unter der Form einer Stichwunde repräsentiren, während die hintere Kapsel und die ihr nachbarlichen Linsenschichten in langen Zügen und nach verschiedenen Richtungen hin durchschnitten sein könnten [245].

Wegen der Führung der Nadelspitze zu dem oberen inneren Rande der erweiterten Pupille sind die Verhältnisse aber ganz andere.

Es fällt die Aequatorialebene des Krystallkörpers schon hinter den höchsten Punkt der von der Nadelspitze beschriebenen Kreisbögen und die hintern Linsenschichten sowie die hintere Kapsel weichen vermöge ihrer bedeutenden Krümmung nach Hinten, gleichsam zurück vor der in die Tiefe des Augapfels dringenden äussersten Extremität der Nadel, es fällt selbst

bei einer Länge des eingestochenen Nadeltheiles, welche dem Abstande des oberen inneren Randtheiles der Linse von dem excentrischen Cornealstiche entspricht, nur das Centrum nebst dem nach Unten und Aussen daran stossenden Theile der hinteren Linsenschichten und der hintern Kapsel in das Bereich der Nadelexcursionen, es bleibt um so mehr von den eben genannten Parthien des Krystallkörpers verschont, je weniger tief die Nadel eingestochen wurde.

Umgekehrt verhalten sich unter solchen Umständen die vordere Kapsel und die ihr nahen Linsenschichten. Von diesen ist nur die obere innere Hälfte der Peripherie und der mittlere Theil der unmittelbaren Einwirkung der Nadel ausgesetzt.

§ 515. Es fallen nun blos gewisse Theile der angegebenen Portionen des Krystallkörpers in das Bereich der Nadelschneide, andere werden nur von dem Nadelhalse getroffen.

Es beschreibt nämlich, wie begreiflich ist, die Schneide der Nadel die Zone eines Kreisflächensektors, dessen centrale Grenze immer gleichweit von dem Einstichspunkte des Instrumentes in der Cornea entfernt bleibt.

Eine einfache Betrachtung der anatomischen Verhältnisse stellt heraus [246], dass der ganze, der unmittelbaren Wirkung der Nadel ausgesetzte Theil der Hinterkapsel in das Bereich dieser Zone falle, von der vorderen Kapselhälfte aber nur der obere und innere Randtheil, vorausgesetzt, dass das Hypomochlion ein fixes und die Nadelspitze vor der Einsenkung in den Krystallkörper bis an den, vom Einstichspunkte in der Cornea entferntesten Theil der Kammerperipherie geführt worden sei.

Es werden bei der Discissio cataractae per Keratonyxin also nicht blos Schnitte geführt, die von dem Nadelhalse getroffenen Parthien des Krystallkörpers werden gedrückt, gequetscht und in der Kapsel äussert sich die Wirkung des Nadelhalses durch Risse.

§ 516. Es sind nun die Bewegungen der Nadel entweder Hebelbewegungen, die damit gesetzten Schnitte durchschneiden den Excursionskegel in einer Ebene, oder aber sind es Rotationsbewegungen, welche kleinere Kegel in dem Kugelsektor umschreiben und die von dem Nadelhalse in der Vorderkapsel erzeugten Risse fallen entweder in die Schnittflächen der Nadelschneide oder aber es kreuzen die ersteren die letzteren unter einem mehr weniger grossen Winkel.

Querrisse kommen, wenn der Nadelhals auf den Winkel einer Schnittwunde wirkt, nur bisweilen, namentlich aber dann vor, wenn die Bewegung der Nadel sehr langsam ausgeführt wird und der Druck sohin Zeit hat, sich zu vertheilen. Es wird unter solchen Verhältnissen ein einfacher oder mehrfacher Lappen aus der Kapsel gerissen, welcher Lappen an Form und Grösse sehr variirt und in seiner Lage abhängt von der Richtung der ihn setzenden Nadelbewegung.

Es lässt sich kein Theil der Kapsel denken, der nicht durch eine Hebel- oder Rotationsbewegung der Nadel in Form eines Lappens eingerissen und aus seiner Lage gebracht werden könnte, selbst die Verbindung der Zonula und der Kapsel lässt sich durch solche Risse aufheben und so ein mehr weniger umfangsreiches Loch in der vorderen Kapselhöhlenwand erzeugen.

Immerhin ist aber die Einreissung der Kapsel in einer, auf die Nadel-

excursion winkelig stehenden Richtung, die Bildung eines Risslappens vom Zufalle abhängig, wenn vorläufig die Schneide der Nadel wirkte. Mit Sicherheit lassen sich solche Lappen aus der Kapsel nur reissen, wenn man nicht sowohl mit der Schneide der Nadel den Kapselsack eröffnet, sondern vielmehr mit der Fläche auf die genannte Glashaut drückt, damit ist das Zerspringen der Vorderkapsel nach zwei Richtungen oder aber die Lostrennung des entsprechenden Theiles derselben von der Zonula mit Sicherheit zu bewerkstelligen.

§ 517. Es sind diese Bemerkungen von hoher Wichtigkeit. Es ergibt sich dieses besonders aus der Betrachtung jener Verhältnisse, welche gesetzt werden, wenn die Nadel in Hebel- und Rotationsbewegungen durch den Krystallkörper geführt wird und die Risse, welche der Nadelhals in der vorderen Kapsel erzeugt, in die Schnittebenen fallen.

Durch blosse Hebelbewegungen der Nadel werden nämlich unter den genannten Umständen in der vorderen Kapsel eine Anzahl von linearen Continuitätstrennungen gesetzt, welche sämmtlich wie Strahlen von der Peripherie der Kapsel gegen jenen Punkt hin convergiren, welcher dem Cornealeinstiche gegenüber gelegen ist, es wird die vordere Kapsel in eine Anzahl von Triangeln gespalten, deren Basis an der oberen inneren Randhälfte der Kapsel, deren Spitzen aber in der Gegend des Cornealeinstiches zusammenhaften.

Wegen der geringen Breite dieser Lappen in der Nähe ihrer Spitzen geschieht es nun freilich oft, dass die letzteren abreissen, ein oder der andere Lappen in seinem grössten Umfange frei wird und in die Gelegenheit kömmt, sich einzurollen und zurückzuziehen; allein es ist dieses nicht immer und nicht in Bezug auf alle Triangeln der Fall, es bleibt öfters dieser oder jener Triangel stehen und haftet dann mit der Basis am Kapselrande, mit der Spitze an dem unteren äusseren Theile der Kapsel, welcher Theil ausserhalb der Wirkungssphäre der Nadel liegt. Es kann begreiflicher Weise dieser Lappen dann nicht der den Glashäuten eigenen Tendenz zur Faltung und sofortigen Verkürzung Genüge leisten, er bleibt ausgespannt und tritt späterhin unter der Form eines Balkens, als Nachstaar, der die Pupille in der Richtung einer Sehne durchzieht, in die Wahrnehmung.

Es können dem Zurückbleiben solcher balkenförmigen Vorderkapselreste nur rotatorische Bewegungen der Nadel vorbeugen, wenn einmal das Instrument blos mit der Schneide wirken und nicht auch reissend in die Continuität der Kapsel eingreifen soll. Nur dadurch, dass Hebel- und Rotationsbewegungen der Nadel bei der Operation ausgeführt werden, ist es möglich, den der Nadelwirkung ausgesetzten Theil der Vorderkapsel mit Sicherheit in Zipfel zu spalten, welche, blos an einer Seite haftend, sich gegen diese hin zurückziehen können, vorausgesetzt, dass dieser Zurückziehung nicht Auflagerungen krankhafter Produkte auf die Oberflächen der Kapselzipfel in den Weg stehen.

Eine Zerschneidung dieser Zipfel in vollkommen freie, polyedrische Stücke ist nicht wohl ausführbar, indem, sobald einmal Zipfel gesetzt sind, diese der weitern Zerstücklung dadurch entgehen, dass sie der einwirkenden Nadel ausweichen.

Eine Zurückziehung derselben ist aber nach dem Vorhergehenden nur unter gewissen Bedingungen möglich, das Zustandekommen eines, der Aufgabe entsprechenden Loches in der Kapsel ist demnach bei blossen Schnittführungen immerhin etwas problematisch und dieses um so mehr, als die Nadel bei ihren rotatorischen Bewegungen nur unter gewissen Beschränkungen auf die Kapsel wirkt.

Es fliesst nämlich sehr oft ein bedeutendes Quantum Kammerwasser durch den Cornealstich ab und die Vorderkapsel tritt nahe an die Descemeti heran, womit denn auch die Excursionen der Vorderkapsel sehr klein werden und zwar um so kleiner, je spitzer der Winkel ist, in welchem die Rotationsachse des Instrumentes zu der optischen Achse steht. Nur damit daher die durch die Hebelbewegungen der Nadel gesetzten Kapselzipfel mit Sicherheit durchschnitten und zur Zurückziehung geeignet werden, muss die Nadel in einen sehr grossen Winkel zur optischen Achse gestellt werden, was wieder nicht ohne bedeutenden Druck auf die Wände des Stichkanals in der Cornea möglich und wegen der Wölbung der Cornealhinterfläche nur bei sehr bedeutender Verkürzung des in das Auge eingeführten Nadeltheiles gestattet ist.

§ 518. Es wird gegen diese, aus der Natur der Sache fliessenden Regeln häufig gefehlt, weil es nicht immer leicht ist, sich über den Ort, an welchem die Nadelschneide bei den Bewegungen des Instrumentes wirkt, genaue Rechenschaft zu geben.

Es sind nämlich nicht immer Auflagerungen auf die eine Oberfläche der Kapsel gegeben, welche vermöge ihrer Undurchsichtigkeit in keinem Momente der Operation einen Zweifel übrig lassen, ob sich die Nadelschneide vor oder hinter der fraglichen Glashaut befinde, es findet sich bisweilen die Kapsel frei von aller trübenden Auflagerung. Wird dann die Nadel in den Krystallkörper mittelst einer Hebelbewegung eingesenkt, eine einfache Längswunde gesetzt und das Instrument nicht genau in derselben Richtung wieder gegen die Vorderkammer zurückgeführt, so erscheint die Nadelspitze an der Hinterwand der vollkommen durchsichtigen Kapsel rein und man ist um so mehr verführt, sie in der Vorderkammer zu glauben, als eben mit dem theilweisen Abflusse des Kammerwassers durch den Cornealstichkanal die Distanz der Kapsel von der Descemeti eine geringere als im Normalzustande und eine weit geringere, als in den Büchern angegeben wird, geworden ist.

In andern Fällen tritt bei Eröffnung der Vorderkapsel durch die erste Hebelbewegung der Nadel ein sehr bedeutendes Quantum trüben Staarmagmas in den Kammerraum, trübt den Humor aqueus und macht jede direkte Anschauung der von der Nadelspitze gemachten Bewegungen unmöglich.

Es geschieht dann sehr leicht, dass die Kapselwunde auf einen einfachen Längsriss beschränkt bleibt und alle folgenden Hebel- und Rotationsbewegungen der Nadel nur in dem Bereiche der, hinter der vorderen Kapselhälfte gelegenen Theile Continuitätsstörungen setzen, was in Bezug auf die weiteren Folgen von sehr missliebigem Einflusse sein kann, indem eine solche Wunde die Bedingungen nicht in sich schliesst, welche erfüllt sein müssen, auf dass sich die Kapsel aus dem Bereiche der Pupille zurückziehen könne, vielmehr der Wiedervereinigung der Wundränder sehr günstige Chancen bietet, und sofort dem angestrebten Erfolge der Operation hinderlich in den Weg tritt.

Bei der Zerstückelung des Krystallkörpers per Scleronyxin

§ 519. wird die Nadel etwas unter dem Horizontaldurchmesser des Auges, $1\frac{1}{2}'''-2'''$ von dem äusseren Rand der Cornea entfernt, durch die Sclerotica eingestochen, sodann deren Spitze nach vorne gekehrt und in die Kammer geführt, um zuletzt durch Hebel- und Rotationsbewegungen die nöthig erachteten Continuitätstrennungen in dem Linsensysteme zu setzen.

§ 520. Die Excursionsfähigkeit der eingestochenen Nadelportion [217] ist hier, wie bei der Keratonyxis, wegen der Unverrückbarkeit des Hypomochlions durch den Sektor einer Kugel gegeben, deren Halbmesser eben die Länge des eingestochenen Nadeltheiles ist und sein Maximum in dem Abstande des oberen inneren Kapselrandes von dem Einstichspunkte in der Sclera erreicht.

§ 521. Wegen der bedeutenderen Länge des bei der Scleronyxe in der Bulbushöhle befindlichen Hebelarmes sind die Excursionen der Nadelspitze auch weit grösser, als bei Nadeloperationen per Keratonyxin. Es kömmt jedoch diese Vermehrung der, von der Schneide des Instrumentes im Inneren des Augapfels beschriebenen Kreisbögen betreffs der in dem Krystallkörper gesetzten Continuitätstrennungen nicht sehr in Betracht, denn der grösste Theil dieser Kreisbögen fällt in das Bereich des Glaskörpers.

Es schneidet die Aequatorialebene des Corpus crystallinum den Kugelausschnitt, innerhalb welchen die Excursionen der eingestochenen Nadelparthie fallen, in einer durch die Kugelfläche und die eine Seite des Sektors gelegten Ebene, der Durchschnitt formirt ein Hyperbelsegment, dessen Oeffnung von einem Kreisbogen geschlossen wird.

Es ergibt sich hieraus wieder, dass nicht alle Theile des Krystallkörpers der Wirkung der Nadel ausgesetzt sein können, dass vielmehr ein mondsichelförmiger Theil aus dem äusseren Umfange des Krystallkörpers vor dem Instrumente geschützt sei, und dass die grösste Breite dieser, der Nadel entrückten Portion in eine, von dem Einstichspunkte in der Sclera zu dem gegenüberliegenden fernsten Punkte in dem oberen inneren Rande der Kapsel gezogene Linie falle.

§ 522. Es tritt dieses Verhältniss noch viel deutlicher hervor bei Betrachtung der anatomischen Beziehungen des Linsensystems zu den nachbarlichen Gebilden.

Eine einmalige Untersuchung des menschlichen Auges mit Berücksichtigung des in Frage stehenden Punktes wird Jedermann überzeugen, dass es ganz unmöglich sei, von der Sclera aus mit einem Instrumente in die Kammern zu gelangen, ohne den Krystallkörper in einer bedeutenden Entfernung von seinem Rande der ganzen Dicke nach zu durchstechen. Ein Vorbeiführen der per Scleronyxin in den Bulbus eingestochenen Nadel vor dem Kapselrande und ein sofortiges Eindringen in den Kammerraum bei unverletztem Krystallkörper ist nicht möglich, ohne die Ciliarfortsätze ihrer grössten Länge nach anzuspiessen und ohne die Iris an ihrem äussersten Ciliarrande zu durchschneiden. Die per Scleronyxin in den Bulbus geführte Staarnadel kann wohl die Kapsel von der Zonula losreissen, nie aber losschneiden, sie kann nicht den allerkleinsten Theil der Zonula im Bogen durchschneiden, ohne die Ciliarfortsätze gleichzeitig und in derselben Länge zu verletzen, weil die Zonula lentis äusserst schmal ist und sammt dem Rande des Krystallkörpers in jenen einsprin-

genden Winkel fällt, welchen die Vorderfläche der freien Kopfenden der Ciliarfortsätze mit dem äussersten Randtheile der hinteren Irisfläche bildet.

§ 523. Wird bei normaler Pupillenweite per Scleronyxin operirt, und wirkt die Nadelspitze blos schneidend, nicht reissend, so beschränken sich die Continuitätstrennungen im Bereiche der Vorderkapsel auf deren centralen Theil. Erweiterung des Sehloches durch Mydriatica vergrössert das Terrain, innerhalb welchem die Nadel auf die vordere Kapselhälfte wirken kann, ohne die bluthaltigen Organe der Bulbushöhle zu gefährden.

§ 524. Doch so weit auch die Pupille sei, so bleibt, wenn die Nadel nur schneidend, nicht reissend wirkt, im günstigsten Falle die untere und äussere Hälfte der Kapselperipherie als ein breiterer, die obere und innere Hälfte des Kapselumfanges als ein schmälerer Saum zurück, und jene Parthien der Kapsel, welche zwischen diesen beiden, unmittelbar in einander übergehenden Säumen gelegen sind, werden in eine Anzahl von grösseren und kleineren, unregelmässig winkeligen Zipfeln gespalten, welche Zipfeln mit dem centralen Rande jener Säume im Zusammenhange stehen, übrigens frei, sohin in der Gelegenheit sind, sich durch Faltung und Einrollung zurückzuziehen und demgemäss ein excentrisches Loch in der Vorderkapsel erzeugen.

Ich sage, es stehen die Zipfel mit dem centralen Rande jener Säume im Zusammenhange. Es ist nämlich durch blose Schnitte kaum möglich, die Kapsel in polyedrische, vollkommen isolirte Stücke zu zerspalten, denn, wenn auch durch mehrere Hebelbewegungen der Nadel der entsprechende Kapseltheil in trianguläre Portionen abgetheilt wird, welche mit ihrer Basis an dem oberen und inneren Kapselsaume haften, nach unten und aussen aber mit dem breiteren Kapselsaume in Verbindung stehen, so genügt die erste Seitenbewegung der Nadel, sie ihrer Breite nach zu trennen, es sind dann die Zipfel nur an einem Ende befestigt und weichen fortan der Nadel aus.

§ 525. Wegen der geringen Länge des in den Kammerraum einführbaren Nadeltheiles steht die Vorderkapsel, selbst bei weitmöglichster Vorschiebung des Instrumentes, noch in dem Niveau der Schneide; so lange die Nadelspitze sich in der Kammer bewegt, hängt es ganz von der Wendung derselben ab, ob durch ihre Bewegungen Schnitte oder Risse gesetzt werden.

Anders ist es mit der hinteren Kapselhälfte. So lange die Nadelspitze sich in der Kammer bewegt, wirkt auf die hintere Kapsel immer nur der Hals des Instrumentes, es sind Schnittführungen in der vorderen Kapselhälfte bei Scleronyxe nicht möglich, ohne die hintere Kapsel einzureissen und es hängt dann natürlich die Richtung dieser Risse einigermaassen vom Zufalle ab.

Es sind diese Verletzungen der hinteren Kapsel begreiflicher Weise um so grössere, je bedeutendere Excursionen die Nadelspitze macht, und sie werden am grössten sein, wenn der Krystall selbst bis auf seine hintersten Schichten durchschnitten wird. Eine Discission der Linse ist nicht möglich ohne namhafte Continuitätstrennungen in der hinteren Kapsel und eine Zerstücklung der letzteren ist unausführbar ohne Zerschneidung des Krystalles. Es ergibt sich daraus die Ungereimtheit, die Discission der Linse und der hinteren Kapsel in zwei getrennten Momenten vollführen zu wollen.

§ 526. Es stellt sich nun die Aufgabe, die pathologisch-anato-

mischen Veränderungen, welche in gesunden und staarigen Krystallkörpern aus den erörterten Zusammenhangsstörungen resultiren, einer genaueren Betrachtung zu unterziehen.

§ 527. Man liest allenthalben, dass Schnittwunden in einem gesunden Krystallkörper oft weder eine Narbe, noch einen trüben Fleck zur Folge haben.

Es stützt sich diese Behauptung auf die Ergebnisse von einer Anzahl von Zerschneidungen, welche versuchshalber an dem Krystallkörper junger Thiere, namentlich junger Kaninchen, ausgeführt wurden. Man fand bei diesen, besonders wenn die Zerstücklung per Keratonyxin vorgenommen worden war, häufig schon wenige Wochen nach der Operation keine Spur irgend einer Continuitätstrennung mehr, die Kapsel hatte sich wieder geschlossen, die Linse erschien vollkommen durchsichtig, die durch Schnitte getrennten Stücke hatten sich wieder ohne alle kenntliche Spur vereinigt, kurz, der Normalzustand war scheinbar wieder hergestellt worden.

Ich sage „scheinbar", denn meine Untersuchungen auf diesem Felde ergeben mit Bestimmtheit, dass in allen Fällen, in welchen der Krystallkörper wirklich nach mehreren Richtungen hin durchschnitten wurde, sich immer eine mehr weniger bedeutende Volumsverminderung desselben, insbesondere eine Verkürzung der Achsendimension mit Verflachung der Convexitäten, also ein Substanzverlust des Linsensystems nachweisen lasse, wenn auch die Pellucidität nicht im Mindesten beeinträchtigt erscheint.

§ 528. Die häufig zu beobachtende, unmittelbare, ohne Zwischenlagerung fremdartiger Substanzen zu Stande kommende Wiedervereinigung der mit der Operation gesetzten Wunden im Bereiche der Kapsel kann bei genauer Berücksichtigung der eigenthümlichen obwaltenden Verhältnisse nicht Wunder nehmen.

In der vorderen Kapselhälfte sind die Continuitätsstörungen wegen der Engheit der Pupille und der Vorderkammer immer sehr geringe, sie erreichen ihr Minimum bei der Keratonyxe, weil die Thiere immer den Augapfel sehr bedeutend zusammendrücken und so jedesmal den grössten Theil des Kammerwassers entleeren, womit die Vorderkapsel an die Descemeti rückt und sohin vor langen Schnittwunden gesichert ist. Dasselbe gilt natürlich auch von den vordersten Linsenschichten, auch diese werden nur sehr wenig von der Nadel afficirt. Diese nun hindern, selbst im Falle, als die Kapsel in Zipfel gespalten wäre, die Verrückung der Kapselwundränder, wenigstens eine Zeit lang, die Kapsel findet in ihrem Zusammenhange mit den oberflächlichen Linsenschichten ein, ihrer Faltung und Zusammenrollung entgegentretendes, die gegenseitige unmittelbare Berührung der Wundränder und deren sofortige Verlöthung sehr begünstigendes Moment.

In der hinteren Kapselhälfte werden aus begreiflichen Gründen viel intensivere Verletzungen gesetzt. Doch werden hier die hinteren Linsenschichten von dem Glaskörper unterstützt, beide wirken hier zusammen, um Verschiebungen der Wundränder in der hinteren Kapsel hintanzuhalten, und in der That fand ich in einer nicht unbeträchtlichen Anzahl von Fällen, wo der Glaskörper nach der Discission des Krystallkörpers an jungen Kaninchen

seine Integrität wieder erlangt hatte, die Wunde der hinteren Kapsel spurlos verwachsen.

§ 529. Damit ist nun wohl die Möglichkeit einer normalen Vegetation der Linse hergestellt, die Existenz des Krystalles bei vollkommener Pellucidität und unveränderter Struktur nach solchen Durchschneidungen bildet keinen Widerspruch mehr mit den über die Ernährung der Linse ausgesprochenen Ansichten. Allein eine völlige Indifferenz der Linsensubstanz gegen solche Verletzungen ist damit nicht, wie man glaubt, ausgesprochen. Die Volumsverminderung des Krystallkörpers deutet mit Bestimmtheit darauf hin, dass Theile der Linse verloren gegangen sind.

Es erklärt sich dieser Verlust nun wohl freilich zum Theile daraus, dass nach solchen Schnittwunden öfters, so wie nach Stichwunden, eine nicht unbedeutende Quantität Linsensubstanz aus der Kapselwunde entleert wird, in der Kammer erweicht und durch Resorbtion spurlos verschwindet, während die Kapselwundränder unter einander wieder verwachsen. Allein in manchen Fällen kömmt es nicht zur Entwickelung eines Krystallflockens und dennoch findet man späterhin die Linse mächtig verkleinert, und wenn auch wirklich die Volumsverminderung auf Rechnung des Krystallflockens geschrieben werden kann, so ist damit die spurlose Wiedervereinigung der Wundränder nicht erklärt, es ist nicht einzusehen, wie es komme, dass die mit theilweiser Entleerung von Linsensubstanz gesetzten unregelmässigen Lücken in dem Krystalle, ohne alle Spur zu hinterlassen, verschwinden, da doch die Massenabnahme der Linse der Annahme einer Ausfüllung der Lücken mit neoplastischer Krystallsubstanz entgegen sind.

Es muss also jedenfalls in der Linse durch die Verletzung ein Process angeregt worden sein, welcher den Untergang gewisser Krystalltheile bedingt, und die Möglichkeit herstellt, dass die unalterirt gebliebenen Portionen des Corpus crystallinum in unmittelbare gegenseitige Berührung kommen und zu einem optisch gleichartigen Ganzen verschmelzen können.

§ 530. Bei genauerer Beobachtung der, auf solche operative Eingriffe folgenden, täglichen Veränderungen im Bereiche des Krystallkörpers und bei mikroskopischer Untersuchung der Linsen von Thieren, welche in verschiedenen Zeiträumen nach der Zerschneidung des Krystallkörpers getödtet wurden, hätte meinen Vorgängern dieser Process nicht entgehen können. Sie hätten gefunden, dass der Discission des Krystallkörpers constant eine mehr weniger ausgebreitete Trübung der Linse folge, dass diese Trübung aber öfters wieder vollständig verschwinde. Sie hätten gefunden, dass diese Trübung der Ausdruck eines in gewissen Theilen der Linse vor sich gehenden malacischen Processes sei, dass das Magma oft durch secundäre Metamorphose in lösliche Substanzen, namentlich in freies Fett, zur Resorbtion vorbereitet werde, und dass die Aufsaugung in der That bisweilen vollkommen gelinge. Sie hätten gefunden, dass der cataractöse Process sich sehr oft nicht blos auf die Nachbarschaft der einzelnen Schnittflächen beschränke, sondern ganze Schichten des Krystalles, unbeschadet der auf- und unterlagernden Strata, zum Zerfallen und zur Resorbtion bringe, dass in diesem Verschwinden einzelner Linsenschichten der Hauptgrund der Verflachung der Linsenconvexitäten liege und gerade durch die Verflachung der Schichtwölbungen das Mittel gegeben sei, durch welches

die gereinigten, und in Form von Lücken weit klaffenden Wundflächen des Krystalles wieder in unmittelbare Berührung kommen und so verschmelzen können.

Es weisen dieses die mikroskopischen Befunde einer grösseren Zahl von Krystallkörpern junger Kaninchen nach, an welchen ich die Discissio lentis per Scleronyxin und Keratonyxin bei Lebzeiten der Thiere vorgenommen hatte, und an welchen die Kapselwundränder spurlos verschmolzen waren.

§ 531. Bei Kaninchen, welche wenige Tage nach der Operation getödtet worden waren, und bei welchen sich der cataractöse Process nicht über die gesammte Linse ausgebreitet hatte, fand ich den Krystallkörper nur dann merklich verkleinert, wenn sich eine bedeutende Menge Linsensubstanz in die Kammern dislocirt hatte. Von den vorderen Linsenschichten waren immer nur einzelne alterirt, die Trübung beschränkte sich auf einzelne Schichten der Oberfläche, und war entweder eine über deren ganzen Umfang gleichmässig verbreitete oder aber, was gewöhnlich der Fall war, eine partielle, streifige, sie repräsentirte sich unter der Gestalt einer Cataracta corticalis anterior. In den mittleren Schichten der vorderen Linsenhälfte fand ich einmal einen trüben dreistrahligen Stern, der genau den Fasercurvenscheiteln entsprach, es hatte sich eine Cataracta dehiscens vorbereitet. In den übrigen Fällen aber zeigten sich diese Schichten so wie die Kernlagen der Linse zum grössten Theile im Zustande völliger Integrität, doch liess sich die ehemalige Continuitätstrennung noch erkennen in der Form einer, senkrecht auf die Schichten stehenden und dieselben in der Richtung von vorne nach hinten durchziehenden, graulich trüben Scheidewand, welche bis auf die hintersten Schichten der Linse reichte. Von dieser Scheidewand gingen bald mehr bald weniger trübe Blätter ab, welche sich zwischen die gesunden Schichtlagen einzudrängen schienen und mit entsprechender Wölbung gegen den Linsenrand hin sich verbreiteten, um alldort mit verschwommenen, stellenweise zackigen Rändern sich zu verlieren. Dadurch gewann es oft das Ansehen, als ob der Kern der Linse seiner Totalität nach getrübt wäre[248], was sich jedoch bei Durchschneidung des Krystalles nach dem so eben Gemeldeten nicht bestätigte, es zeigte sich vielmehr deutlich, dass nur einzelne Schichten der Linsenmitte den cataractösen Process eingegangen seien, dass sofort die Linse abwechselnd aus bald dünneren, bald dickeren Schichten trüber und durchsichtiger Krystallsubstanz zusammengesetzt werde, welche Schichten in der Richtung der Linsenachse von trüben Scheidewänden, den Denkmälern der einzelnen Schnitte, durchsetzt werden. Die hintersten Schichten der Linse waren immer am meisten mitgenommen, Trübung derselben in ihrem gesammten Umfange gehörte zur Regel, wenn auch die hintere Kapselhälfte keine Spur ihrer ehemaligen Continuitätstrennung erkennen liess, ein Verhältniss, welches nach dem von den Wirkungen der Discissionsnadel Mitgetheilten Niemanden befremden kann.

Die mikroskopische Untersuchung wies in den durchsichtig gebliebenen Krystallportionen die völlig normalen Linsenelemente nach, in den trüben Stellen aber fand man theils rauchig trübe Linsenfasern, theils amorphe, feinkörnige, sehr lichte, wasserreiche Masse, der hier und da schon Fettkügelchen in grösserer oder geringer Menge beigemischt waren, es befanden sich

demnach Theile des Krystalles im Zustande beginnender und ausgebildeter Erweichung.

§ 532. Bei Thieren, welche mehrere Wochen nach der Operation getödtet worden waren, fand ich, wenn der cataractöse Process in der so eben beschriebenen Weise beschränkt geblieben war, und die Kapselwundränder sich ohne Zwischenlagerung trüber Masse wieder vereinigt hatten, die vorderen Linsenschichten immer schon völlig durchsichtig, es war jede Spur der Continuitätstrennung in ihnen verschwunden, in den mittleren und hinteren Stratis aber liessen sich nicht nur die Schnittflächen nachweisen, sondern auch die von ihnen ausgehenden und die durchsichtigen Linsenschichten trennenden, trüben Blätter. Doch glaube ich nicht zu irren, wenn ich behaupte, diese der Linsenschichtung in der Lage entsprechenden Blätter seien an Umfang bedeutend verringert worden, denn ich fand sie constant von sehr geringer Ausdehnung, sie verschwammen immer mit wolkigem Rande und bei der mikroskopischen Untersuchung erkannte ich in ihnen deutlich Lücken, es fanden sich in diesen trüben Blättern Parthien, welche nur aus einigen wenigen zerstreuten Fettmolekulen bestanden, während ringsum diese Stellen eine nicht unbeträchtliche Menge grauer, fein granulirter, amorpher Masse mit einer Unzahl placqueweise congregirter Fettkörnchen getroffen wurde, so dass das trübe Stratum eine Art Maschenwerk bildete, welches zwischen vollkommen durchsichtige Linsenschichten eingeschaltet und aus cataractösen, zum Theile verfettigten Krystallstratis dadurch zur Entwickelung gekommen war, dass die Resorbtion der regressiv metamorphosirten staarigen Elemente an einzelnen Stellen rascher eingeleitet wurde, als an anderen. An dem wolkigen, unter dem Mikroskope wie ausgefressen erscheinenden Rande dieser trüben Blätter berührten sich die über- und unterlagernden gesunden Strata immer unmittelbar, und ich konnte keine Trennung derselben erkennen, so dass ich nicht zweifle, es seien dieselben nach Entfernung der zwischenlagernden cataractösen Schichtentheile wieder unter einander verwachsen. Die hintersten Schichten der Linse endlich fand ich stets in dem Zustande der Erweichung und zum grössten Theile verfettigt, zwischen dem Linsenkerne und der hinteren Kapsel war stets eine Schichte verfettigten staarigen Magmas gelagert.

§ 533. Bei Thieren endlich, welche mehrere Monate nach der Zerschneidung des Krystallkörpers getödtet worden waren und bei welchen sich der cataractöse Process nicht über den gesammten Krystall verbreitet hatte, während die Verheilung der Kapselwunden ohne Zwischenlagerung trüber Materie zu Stande gekommen war, fand ich die Linse jederzeit sehr stark verflacht, mitunter kuchenförmig. Sie war bisweilen vollkommen durchsichtig und liess bei den mikroskopischen Untersuchungen allenthalben normale Linsenkugeln und Linsenfasern erkennen. Oefters aber erschienen nur die vorderen Schichten des verflachten Krystalles vollkommen durchsichtig, ohne erkennbare Alteration ihrer Elemente, in den mittleren und hinteren Stratis zeigten sich deutlich secundär metamorphosirte Reste malacischen Magmas. In den mittleren Schichtlagen stiess ich nämlich bisweilen auf discrete weisse, kalkige Körner von diversem Kaliber, die von einem Hofe truber Linsensubstanz umgeben, in die durchsichtige Krystallsub-

stanz eingebettet waren und so eine Cataracta disseminata im eigentlichen Wortsinne formirten. In den hinteren Schichten der Linse fand ich ganz gewöhnlich, ja in den meisten Fällen, trübe Streifen, welche die durchsichtigen Linsenstrata senkrecht auf deren Fläche durchsetzten und bei Vorhandensein Mehrerer sich unter verschiedenen Winkeln kreuzten, die Richtung der ehemaligen Schnittwunden andeutend. Es bestanden diese Streifen, gleich den zerstreuten, staarigen Körnern der mittleren Linsenschichten aus amorpher, feingranulirter, organischer Grundmasse und eingelagerten Kalksalzdrusen nebst Fettmolekulen und bisweilen auch Cholestearinkrystallen. Die nächste Umgebung dieser Streifen war immer wolkig trüb, sie liess die rauchigen Enden abgesetzter Linsenfasern und zwischengelagerte, strukturlose trübe Masse mit einzelnen, discreten Kalk- und Fettmolekulen erkennen. Es stiessen diese Streifen mit ihrem hinteren Rande stets an eine Schichte fettigkalkiger Masse, welche in Gestalt eines kreideweissen, wolkig trüb begrenzten, mehr weniger ausgebreiteten Fleckes unmittelbar der inneren Wand der hinteren Kapsel auflagerte, also einen inneren, hinteren Kapselstaar formirte.

§ 534. Es ergibt sich aus den so eben mitgetheilten Befunden, dass nicht nur Schichten unter einander verschmelzen können, welche während des Normalzustandes der Linse durch andere gegenseitig getrennt waren, sondern auch Theile eines und desselben Linsenstratums, wenn die zwischengelagerten Parthien der Linsensubstanz durch die cataractöse Metamorphose und weiters durch Resorbtion aus der Kapselhöhle entfernt werden, und so die im Normalzustande getrennt gewesenen Elemente in unmittelbare, gegenseitige Berührung kommen.

Auf welche Weise diese Verschmelzung zu Stande komme, ist freilich nicht erörtert, die Untersuchung feiner Schliffe getrockneter oder doch sehr erhärteter, discindirter Linsen dürfte indess den Fragepunkt zur Erledigung bringen. Genug, das Faktum existirt, und aus dem Ensemble der mikroskopischen Befunde ergibt sich deutlich, dass die Wiederherstellung der völligen Durchsichtigkeit der einzelnen Linsenstrata um so leichter stattfinde, je geringer die ursprüngliche Verletzung, je weniger ausgebreitet die cataractöse Zerstörung war, denn in den vordersten Linsenschichten ist das Verschwinden jeder Spur der ehemaligen Continuitätstrennung sehr oft wahrzunehmen, während in den hinteren Linsenschichten, in welchen nach dem bereits Gemeldeten die Verletzungen meisthin sehr intensive sind, das Zurückbleiben ständig gewordener Staarreste fast Regel ist, die gegenseitige Vereinigung der Lückenwände demnach gewöhnlich eine nur mittelbare wird, immerhin aber die gegenseitige Annäherung der Grenzen des Staarbereiches und sofort den Untergang eines bedeutenden Antheiles der cataractösen Masse erkennen lässt.

Es steht dieses Verhältniss ganz im Einklange mit den, über Resorbtion des Staarbreies innerhalb der vollkommen geschlossenen Kapselhöhle gemachten Erfahrungen. Die Schliessung der Kapselwundränder ist nach dieser nämlich ein sehr mächtiges Hinderniss der Aufsaugung, letztere wird durch die erstere wenigstens verlangsamt, und es gewinnen um so mehr Theile des Staarbreies Zeit, durch secundäre Metamorphosen ständig zu werden, je grösser eben die Masse des Magmas ist. Der fettigkalkige partielle Staar als Ausdruck der nicht vollständig gelungenen Resorbtion muss sich daher vornehmlich an den

hinteren Linsenschichten zeigen, an welchen die Verletzungen intensivere, die Störung der normalen Vegetationsverhältnisse demnach eine bedeutendere und ausgebreitetere ist.

§ 535. Es sind nun die Verhältnisse, welche die Verschmelzung der Kapselwundränder ohne Zwischenlagerung fremdartiger Materien begünstigen, nicht immer gegeben.

Wie bei Stichwunden, mit denen nach dem Vorhergehenden die bei der Discission des Krystallkörpers, vornehmlich bei der Zerschneidung per Keratonyxin, gesetzten Continuitätstrennungen der vordersten Krystallkörperschichten sehr nahe übereinkommen, wie bei Stichwunden, sage ich, entleert sich nämlich gar nicht selten ein Theil der Linsensubstanz vermöge des von Seite der Augenmuskeln ausgeübten Druckes durch die Oeffnung der vorderen Kapsel in den Kammerraum, während ein anderer Theil in der Kapselwunde stecken bleibt, und deren Lichtung klaffend erhält. Nicht immer ist die Resorbtion dieses Krystallflockens eine hinlänglich schnelle und zwar um so weniger, als die Masse der zwischen die Kapselwundränder gelagerten Linsensubstanz bisweilen eine ganz ansehnliche ist. Ehe noch die Aufsaugung weit vorgeschritten ist, haben sich dann schon die, den Schnitt umgebenden Parthien der oberflächlichen Linsenstrata erweicht, sie sind unfähig geworden, die Zurückziehung der Kapselwundränder hintanzuhalten, die letzteren folgen der ihnen inhärirenden Tendenz, die unmittelbare Verschmelzung ist fürder ganz unmöglich geworden. Selbst im Falle der vollständigen Resorbtion des Krystallflockens bleibt ein, von faltigen Rändern umgebenes Loch in der Kapsel, welches sofort die cataractöse Zerfällung des unterliegenden Linsenparenchyms schon an und für sich nothwendig nach sich zieht und nur dann dauernd geschlossen wird, wenn das Magma im Bereiche der Kapselöffnung durch Verkalkung ständig wird. Es repräsentirt sich dann späterhin die Oeffnung in dem Krystallkörper als nabelförmige Vertiefung, deren Grund ein kalkiges Concrement bildet.

Es ist natürlich, dass die unmittelbare Verschmelzung der Kapselwundränder um so sicherer verhindert wird, wenn der Krystallflocken, statt aufgesaugt zu werden, selbst zum Theile ständig wird, wie dieses namentlich gerne geschieht, wenn exsudative Iritis hinzutritt, das Magma mit plastischen Produkten mischt, und sofort dessen Neigung zu ständigen Entwickelungsformen erhöht. Es bilden sich dann sogenannte Kapselstaare aus, die oft mit der Iris innig verwachsen sind, und durch das die Kapselöffnung stopfende ständige Produkt mit den secundär metamorphosirten Resten des Linsenmagmas in unmittelbarem Zusammenhang stehen.

Bezüglich der hinteren Kapsel walten ähnliche Verhältnisse ob. Der Nadelhals, so wie auch die Fläche der Nadelspitze dislociren öfters ein nicht unbeträchtliches Quantum der Linsensubstanz in das Corpus vitreum und zerreissen dessen vordere Parthie in mehreren Richtungen. Ehe die dislocirte Linsenmasse vollständig resorbirt ist, verflüssigt der centrale Theil des Glaskörpers, die hinteren Linsenschichten zerfallen dann um so schneller, die Kapselwundränder verlieren jede Stütze und rollen sich ein. Die Vielfältigkeit der Einrisse und deren bedeutende Ausdehnung sind dann deren selbst mittelbaren Vereinigung wohl nicht sehr günstig. Doch wird die letztere nicht

unmöglich, ich sah an dem, per Keratonyxin discindirten Krystallkörper eines Kaninchens die Wunde der hinteren Kapsel mittelst kalkig gewordener Staarmasse vereinigt und nabelförmig eingezogen [249].

Die mittelbare Verwachsung der Kapselwundränder hebt nur die normale Nutritionsfähigkeit der zwischen der Kapselnarbe und dem Linsencentrum gelegenen Krystalltheile mit Nothwendigkeit auf, nicht aber die naturgemässe Ernährung der übrigen Linsentheile, diese befinden sich bei mittelbarer Vereinigung der Kapselwundränder unter denselben Verhältnissen, wie bei unmittelbarer Verschmelzung der Kapselwundränder. Es wird unter solchen Umständen daher wohl niemals die Durchsichtigkeit des gesammten, in der Kapselhöhle zurückbleibenden Krystalltheiles wiederhergestellt, doch hellt sich bisweilen in Folge weit gedeihender Resorbtion der staarigen Linsenparthien ein grosser Theil der Linse wieder auf, es bleibt nur jener fettigkalkige Pfropf zurück, welcher die Kapselwunde schliesst und entweder in durchsichtiges Linsenparenchym eingebettet ist, oder, was häufig beobachtet wird, mit ständig gewordenen Portionen des Staarmagmas zusammenhängt, welche letztere, der inneren Wand der beiden Kapselhälften anlagernd und zwischengeschoben zwischen die pelluciden Krystallschichten, Formen partieller Cataracten erzeugen, wie sie vorkommen bei unmittelbarer Verschmelzung der Kapselwundränder.

§ 536. Die gegenseitigen Massenverhältnisse der durchsichtigen und staarigen Linsensubstanz innerhalb der wieder geschlossenen Kapselhöhle sind natürlich äusserst variabel. Sie führen auf einer Stufenleiter zu jenen Fällen, in welchen der Krystall in Folge der Zerschneidung seiner Totalität nach die staarige Metamorphose eingeht, während die Wunden der beiden Kapselhälften entweder mittelbar oder unmittelbar verlöthet werden oder gar nicht mehr zur Vereinigung kommen. Die Endresultate der Zerstückelung gesunder Krystallkörper an Thieren stimmen in diesen Fällen ganz überein mit den Folgen der Discission des grauen Staares am Menschen. Diese letzteren müssen nun einer genauen Erörterung gewürdigt werden.

§ 537. Die pathologisch-anatomischen Veränderungen, welche durch die Zerschneidung im Bereiche eines staarigen Krystallkörpers bedingt werden, sind ausnehmend verschieden je nach dem Zustande, in welchem sich die Linse bei der Operation befindet und je nach der Grösse und Form der in der Kapsel gesetzten Continuitätsstörungen. Von diesen beiden Momenten hängt nämlich der Grad ab, in welchem der Hauptfaktor bei den durch die Discission einzuleitenden Processen, die Resorbtion, wirksam werden kann.

§ 538. Flüssiges Magma bietet der Resorbtion den geringsten Widerstand und seine Auflösung und Ueberführung in den allgemeinen Blutstrom wird noch ungemein dadurch begünstigt, dass es vermöge der geringen Cohäsion seiner Theilchen bei der Eröffnung der Kapsel frei in den Kammerraum austreten und sich hier mit dem Humor aqueus zu mischen im Stande ist. Bei übrigens gleichen Verhältnissen sind die durch Discission herbei-

geführten Veränderungen im Bereiche des Krystallkörpers am auffälligsten, wenn der Staar ein flüssiger ist, und dieses um so mehr, als flüssige Cataracten häufig complete sind.

Breiige Consistenz des Magmas hindert zwar nicht den Austritt eines namhaften Quantums von Staarmasse aus der Kapselhöhle, bietet demselben aber immerhin minder günstige Chancen und ist der durchgreifenden Mischung des in der Kapselhöhle zurückbleibenden cataractösen Breies mit Kammerwasser weniger förderlich, der höhere Cohäsionsgrad der Theilchen erlaubt die unmittelbare Einwirkung des Humor aqueus nur an der Oberfläche der durch die Discissionsnadel getrennten Parthien des Magmas. Deren, von der Oberfläche entferntere, Theilchen werden durch die Operation kaum in Verhältnisse versetzt, welche ihrer Auflösung und Resorbtion bedeutend günstiger sind, als es jene vor der Zerschneidung des Staares waren, sie gewinnen daher bisweilen Zeit, ständige Entwickelungsformen einzugehen, ehe sie durch Aufsaugung der überlagernden Strata mit den flüssigen Augenmedien in unmittelbaren Contact kommen. Es geschieht dieses natürlich um so gewisser, wenn, wie es so häufig der Fall ist, der Staarbrei zur Zeit der Operation schon zum Theil verkalkt oder faserspaltig geworden ist, welche Metamorphosen die Resorbtionsfähigkeit überhaupt im hohen Grade vermindern.

Das häufigste und grösste Hinderniss, welches die Realisirung der mit der Discission verknüpften Absichten bei solchen Staaren findet, liegt jedoch in dem Umstande, dass zur Zeit der Operation der Regel nach nur die peripheren Schichten des Krystalles breiig zerfallen sind, der Linsenkern aber im normalen Zustande fortbesteht oder aber als Sclerom getroffen wird.

Wenn der Kern seine normale Consistenz bewahrt hat, so ist nun wohl dessen Zerschneidung ermöglichet, doch sind die Folgen dieser Continuitätsstörung in den centralen Linsenschichten gar nicht selten denen analog, welche dem Experimentator an gesunden Krystallkörpern lebender Thiere begegnen. Es backen sehr gerne die einzelnen Stücke des Linsenkernes wieder zusammen, der Linsenkern wird seiner Form nach wieder hergestellt. Die Vereinigung der Wundflächen mag bisweilen auf unmittelbare Weise zu Stande kommen, häufiger jedoch ist gewiss die mittelbare Verschmelzung, ich meine das Zusammenlöthen der Wundflächen nach vorläufiger Erweichung und Resorbtion der den Wundflächen nächsten Formelemente. Es deutet darauf der Umstand hin, dass nur selten die Durchsichtigkeit des Linsenkernes in dessen gesammtem Umfange hergestellt wird, sondern, wie mich mehrere Fälle lehrten, der Regel nach an dieser oder jener Stelle des Kernes flächenartig ausgebreitete Conglomerate von secundär metamorphosirten Staarmassen zurückbleiben, welche entweder in den Schnittebenen gelegen sind und daher die anatomischen Schichten des Linsenkernes senkrecht auf deren Oberflächen durchsetzen oder aber zwischen diese Strata eingeschoben sind.

Doch wenn auch der Kern seiner Totalität nach in Folge der Zerstückelung zerfällt, so ist dieser Erweichungsprocess kraft des Widerstandes, welchen die tieferen Linsenlagen der Malacie schon vor der Operation entgegensetzten, ein nur langsam vorschreitender, falls die einzelnen Stücke des Kernes durch die Operation nicht in allseitigen Contact mit den lösenden Menstruen des

Auges gebracht wurden. Die Metamorphosen zu ständigen Formen finden daher häufig sehr günstige Momente.

Kernstaare lassen sich ihrer bedeutenden Consistenz halber nur schwer zerschneiden, sie bleiben oft ganz unzerstückelt, es wird höchstens ein oder das andere Randstück losgetrennt. Es übersteigt nämlich die Resistenz, welche sie der auf sie drückenden Nadel bieten, weit die Cohäsionskraft, mit welcher die Theilchen des Glaskörpers ihrer gegenseitigen Trennung entgegentreten, es wird der Kernstaar eher dislocirt, als durchschnitten und dieses um so mehr, als der Regel nach nicht der gesammte sclerosirte Kern in die von der Nadelschneide beschriebenen Kreisflächenzonen fällt, sondern nur Theile der einzelnen durch den Kern gezogenen Sehnen, der Rest der letzteren aber blos mit dem Nadelhalse in Berührung kommt, also nicht geschnitten, sondern nur gedrückt wird. Die allseitige Anerkennung Dessen liegt in der Erklärung, es sei das Vorhandensein eines voluminöseren Scleroms eine Contraindication gegen die Vornahme der Discission und es müsse ein Kernstaar, falls er erst im Momente der Operation zur Wahrnehmung kömmt, jederzeit dislocirt werden.

§ 539. Gewisse Zustände der cataractösen Linsensubstanz sind nun auch in Bezug auf Grösse und Form der Kapselwunden, welche mittelst der Staarnadel bei der Discission des Krystallkörpers gesetzt werden, von hoher Bedeutung.

Namentlich kalkige Staarmassen, wenn sie sich in Gestalt grösserer Klümpchen oder wohl gar in Gestalt von Schuppen oder Krusten der Innenwand der Kapsel anlagern und mit derselben verlöthen, beeinflussen die Folgen der Discission im hohen Grade, indem sie einerseits die Continuitätstrennung der Kapsel sehr erschweren, und häufig auf einzelne Längsrisse beschränken, anderseits aber, indem sie, falls es auch gelungen wäre, die Kapsel in Zipfel zu spalten, deren Faltung und Zurückziehung unmöglich machen, deren Wiedervereinigung also begünstigen.

Sie kommen in Anbetracht dessen ganz überein mit Auflagerungen ständiger Produkte auf die äussere Oberfläche der Kapsel, mit welchen sie ohnehin sehr oft in Gesellschaft auftreten.

§ 540. Durch die Unfähigkeit der mit ständigen Massen überzogenen Kapselzipfel, sich zurückzuziehen, werden häufig, trotz mehrfacher Spaltung der genannten Glashaut, dieselben Verhältnisse herbeigeführt, welche bei der Discissio cataractae per Keratonyxin gesetzt werden, wenn die vordere Kapsel nur in Form eines einzigen linearen Schnittes durchtrennt wird und die mehrfachen Wunden der Hinterkapsel mittelbar oder unmittelbar verlöthen, indem der, der hinteren Kapsel anhaftende Glaskörper bedeutende Verschiebungen ihrer Wundränder verhindert.

Ist dann die Linse vollständig verflüssigt, so entleert sich bei der Operation immer ein grosser Theil des Magmas in den Kammerraum. Es wird nämlich der Staarbrei einerseits durch seine grössere specifische Schwere zum Austreten gezwungen, anderseits aber dadurch, dass bei der Keratonyxe immer Etwas Kammerwasser durch die Cornealwunde abfliesst und der Glaskörper durch die Spannung der Augenmuskeln, entsprechend diesem Verluste

an Humor aqueus, nach vorne gedrängt wird. Durch die vis a tergo wird also die hintere Kapsel der vorderen genähert, und es treten beide Kapselhälften um so mehr an einander, als nach Ausfluss des Magmas die Vorderkapsel einsinkt und ihre Convexität abgeflacht wird. Damit ist nun schon eine bedeutende Verengerung der Vorderkapselwunde gegeben und sohin auch eine günstige Gelegenheit zur Verschmelzung ihrer Ränder. Allein wenn auch die Vereinigung der Vorderkapselwunde nicht alsogleich zu Stande kömmt, ist dennoch nicht leicht eine unmittelbare Einwirkung des Kammerwassers auf den in der Kapselhöhle enthaltenen Theil des Magmas ermöglicht, es ist ein Eintreten des Humor aqueus in den Kapselhöhlenraum schwer gestattet, denn es wird nicht nur der Humor aqueus unter solchen Verhältnissen seiner Masse nach vermehrt, sondern auch der Glaskörper, es kann daher nach Verschluss der Cornealöffnung der sich sammelnde Humor aqueus die tellerförmige Grube nicht in ihre natürliche Lage zurückdrücken, es bleiben die beiden Kapselhälften einander genähert, ihre Convexitäten bleiben verflacht [250]. Kann aber das Kammerwasser nicht frei eintreten in den Kapselraum, so bleibt die Resorbtion immer eine beschränkte, es verkreiden Theile des in der Kapselhöhle enthaltenen Magmas und lagern sich der Innenwand der Linsenglashaut an. Es resultirt ein hautähnlich ausgespannter Nachstaar, eine Cataracta secundaria, welche ihrem äusseren Ansehen und ihrer Zusammensetzung nach mit dem reinen, trockenhülsigen Staare vollkommen übereinstimmt und höchstens darin differirt, dass die beiden Kapselhälften stellenweise durchbrochen und ihre Wundränder durch secundär metamorphosirte, fettigkalkige oder fast reinkreidige Staarmasse verlöthet sind [251].

Ist statt flüssigem Magma ein an wässerigen Bestandtheilen relativ armer Staarbrei gegeben, so ist natürlicher Weise nicht nur die Entleerung cataractöser Substanz in den Kammerraum, sondern auch die Resorbtion der in der Kapselhöhle zurückbleibenden Staarmassen erschwert, die übrigen Verhältnisse bleiben dieselben. Ein completer Cholestearinkalkstaar wird daher durch eine Discission der geschilderten Art relativ seltener in einen reinen trockenhülsigen Nachstaar verwandelt, meistens wird wohl nur einige Verminderung des Volums erzielt. Ich habe darüber keine direkten Erfahrungen, schliesse es aber aus den Resultaten mehrerer Discissiones per Keratonyxin, welche an peripheren Weichstaaren mit normalem Kerne vollführt wurden. Es geschieht hier wohl in manchen Fällen, dass der Kern in Folge der Zerstückelung breiig zerfällt und sofort ein completer Cholestearinkalkstaar erzeugt wird, der als solcher, jedoch mit merklich verflachten Convexitäten, fortbesteht, oder aber trockenhülsig wird. Gewiss öfter aber bäckt unter solchen Verhältnissen der Linsenkern wieder zusammen nach den oben angeführten Weisen, es wird nur im günstigsten Falle ein trockenhülsiger Staar mit einem Linsenkerne erzeugt [252], am häufigsten wird nahezu der Status quo erhalten, die einzigen Veränderungen sind partielle Trübungen des Kernes und mitunter narbenähnliche Einziehungen der Kapsel, mittelbare Verlöthungen ihrer Wundränder durch fettigkalkige Staarmassen [253].

§ 541. Immerhin ist nun aber der Wiederverschluss der Kapselhöhle durch Verlöthung der Wunden in beiden Kapsel-

hälften ein seltener zu nennen. Bei der Scleronyxe, wenn sie nur mit einiger Einsicht in den Stand der Dinge ausgeführt wird, dürfte eine Wiedervereinigung der Hinterkapselwunden wohl nur schwer eintreten, denn es wird hier ein grosser Theil dieser Membran nach mehreren Richtungen hin zerrissen, zugleich aber auch der mittlere Theil des Glaskörpers derartig verletzt, dass er die Kapselzipfel nicht stützen kann, besonders da er, in seinem Fortbestande mächtig beeinträchtigt, häufig verflüssiget.

Wenn daher auch die Verletzungen der Vorderkapsel nicht solche sind, dass sie das Zusammenwachsen der Wundränder unmöglich machen, vielmehr die Continuität der Vorderkapsel durch mittelbare oder unmittelbare Verschmelzung der Wundränder wieder hergestellt wird, so geht doch ein grosser Theil der Hinterkapsel verloren, die cataractöse Masse tritt mit dem Glaskörper, welcher unter solchen Umständen so gerne theilweise verflüssiget, in unmittelbare Berührung und bleibt es. Die Resorbtion findet daher ganz günstige Chancen, wenigstens in Bezug auf den allergrössten Theil des Staarmagmas.

Ich sage den allergrössten Theil des Staarmagmas, denn nach dem bereits Mitgetheilten bleibt, wenn die Operation nur mit der Schneide des Instrumentes ausgeführt wird und nicht einzelne Theile der Hinterkapsel ausgerissen werden, immer die Peripherie der Hinterkapsel stehen und nur der mittlere Theil dieser Glashaut wird in Zipfel gespalten, welche sich durch Einrollung zurückziehen, dadurch aber mit der Hinterwand der Vorderkapsel in nahe Berührung kommen und so die im Kapselfalze gelegenen Portionen des Magmas von der unmittelbaren Berührung mit dem Glaskörper absperren oder doch dieselbe auf einzelne kleine Parthien des Staarrandes beschränken, dessen Verkalkung begünstigen und eben durch die Produkte dieser Metamorphose mit der Vorderkapsel ständig verwachsen. Es entwickelt sich, kurz gesagt, ein Krystallwulst, in dessen Lichtung die Vorderkapsel ausgespannt ist.

Die Resorbtion des hinter der Vorderkapsel frei liegenden und mit der Glasfeuchtigkeit in unmittelbarem Contact stehenden Staarmagmas ist nun je nach dessen Constitution eine bald raschere, bald langsamere.

Es ist die Möglichkeit gegeben, dass sie vollständig gelinge, und sofort der im Bereiche der Pupille gelegene Theil der Vorderkapsel ganz durchsichtig, das Sehloch aber rein und schwarz wird [254].

Allein weithin in den allermeisten Fällen bleiben wohl Theile des Staares an der Hinterwand der Vorderkapselmitte haften, werden ständig und treten dann als Nachstaar in die Wahrnehmung, als eine Cataracta secundaria, deren Aussehen je nach der Menge der an der hinteren Wand der Vorderkapselmitte anlagernden, secundär metamorphosirten Staarmasse bedeutend variirt.

In manchen Fällen beschränkt sich die Anlagerung auf ein äusserst dünnes Stratum, sie formirt blos einen nebelartigen Beschlag der hinteren Fläche der vorderen Kapsel. Es repräsentirt sich dann der Nachstaar als ein bläulich durchscheinendes, bisweilen opalescirendes Häutchen, welches die Spuren der ehemaligen Continuitätstrennung in Gestalt eines kalkig weissen Fleckes oder Striches trägt.

Häufiger aber ist die Anlagerung eine massigere, es bleiben auf der Hinterwand der vorderen Kapsel eine grössere Anzahl von kalkigen

Klümpchen zurück, deren Bases durch den so eben geschilderten Beschlag unter einander verbunden sind. Es zeigt sich der Nachstaar als ein bläulich durchscheinendes Häutchen mit kreideweissen, verschiedengestalteten, wolkenähnlichen, streifigen, netzartigen, fleckigen, punktähnlichen Zeichnungen.

§ 542. Es ist diese Form des Nachstaares eine um so häufigere, als nur Staare mit malacischer Oberfläche discindirt werden, Staare, welche von der Peripherie der Linse gegen das Centrum vorschreiten, sehr bald secundäre Metamorphosen eingehen und der Regel nach Niederschläge auf der inneren Kapselwand erzeugen, welche letztere meistens schon ständig sind, wenn es zur Operation kömmt und dem Zurückziehen der Kapselzipfel entgegentreten, der Wiedervereinigung der Kapselwundränder aber sehr förderlich sind.

§ 543. Gleichzeitig vorhandene Auflagerungen resistenter, ständiger Produkte auf der Vorderfläche der Vorderkapsel steigern natürlich die, dem Zurückbleiben solcher Nachstaare günstigen Verhältnisse im hohen Grade und die Erfahrung lehrt es, dass äussere Kapselstaare sehr gerne secundäre Cataracten der fraglichen Form zurücklassen.

Am häufigsten geschieht dieses, wenn die Vorderkapsel durch derartige Auflagerungen im grossen Umfange an den Pupillartheil der Iris angeheftet ist und die Lostrennung mittelst der Nadel bei der Operation nicht gelingt.

Eine Zerreissung der vorderen Kapsel ist dann nicht wohl thunlich, weil dieses wegen des Widerstandes der auflagernden Produkte die Anwendung einer sehr bedeutenden Kraft und sofort eine sehr intensive Zerrung der Iris voraussetzt. Ist dann die Losreissung der ganzen Regenbogenhaut von dem Ciliarmuskel und die Dislocation derselben sammt dem anhaftenden Krystallkörper nicht Zweck der Operation [255], so ist man auf die Schneide des Instrumentes angewiesen, mit deren Wirkung eben die erörterten Unzukömmlichkeiten verbunden sind. Wenn es daher auch gelingt, die Hinterkapsel in ihrer grössten Ausdehnung zu zerstören und den grössten Theil der cataractösen Linse zur Aufsaugung zu bringen, so bleibt doch die Vorderkapsel nahezu im Status quo, indem ihre Wunden alsbald wieder verlöthet werden. Man findet dieselbe am Cadaver als eine, beiderseits mit ständigen Produkten überzogene Haut, welche nach vorne mit der Iris verwachsen ist, nach hinten mit dem Glaskörper in Berührung steht und ringsum oder blos an einzelnen Stellen ihres Umfanges von einem mehr weniger entwickelten Krystallwulste eingesäumt ist.

§ 544. Als Mittel, um diesen Uebelständen vorzubeugen, wurde die centrale Durchbohrung mittelst rotirender Bewegungen einer per Keratonyxin eingeführten Nadel [256] und die Umstechung der im Bereiche der Pupille gelegenen Parthie der Vorderkapsel mit nachfolgender Losreissung derselben und schliesslicher Dislocation oder Extraction des Linsenstaares anempfohlen [257].

§ 545. In Fällen, in welchen diese Operationen von günstigem Erfolge gekrönt werden, in welchen es also gelingt, einen grossen Theil der Pupille für das Licht durchgängig zu machen, müssen nothwendig die pathologisch-

anatomischen Veränderungen des Krystallkörpers übereinkommen mit jenen, welche unter relativ günstigeren Umständen aus der Discission resultiren, dann nämlich, wenn beide Kapselhälften im Bereiche der Pupille in einigermaassen bedeutenderem Umfange zerstört, wenn Fetzen aus denselben ausgerisssen oder aber ihre mittleren Portionen in Zipfel gespalten wurden, welche sich leicht zurückziehen konnten und dieses auch wirklich thaten, dann endlich, wenn der entsprechende Theil der Linsencataracta durch Resorbtion zu Grunde ging.

Man findet sodann, nachdem die Verhältnisse ständig geworden sind, den Krystallkörper reducirt auf eine mehr weniger dicke Haut von, wenigstens stellenweise, kreidigem Aussehen, welche Haut in der Lichtung des Strahlenkranzes ausgespannt und ringsum oder doch an einzelnen Theilen des Randes in Gestalt eines Krystallwulstes angeschwollen ist. Im Centrum, gewöhnlich aber mehr excentrisch, nach oben und innen, ist die Haut durchbrochen von einem bald grösseren, bald kleineren Loche von ganz unregelmässiger, winkeliger Contour. Bisweilen repräsentirt sich der Durchbruch in Form eines Spaltes. Wenn bei der Operation an verschiedenen getrennten Stellen Fetzen aus der Vorderkapsel ausgerissen wurden, oder aber, wenn die durch hebelartige Schnittbewegungen der Nadel abgetheilten Zipfel der vorderen Kapselhälfte nicht sammt und sonders der Quere nach durchtrennt wurden, vielmehr ein oder der andere Zipfel stehen blieb, so erscheinen mehrere Spalten und Löcher, es erscheint das Loch in dem Krystallkörper von staarigen Balken durchzogen.

§ 546. Bei der anatomischen Untersuchung solcher Nachstaare findet man als Hauptbestandtheil die vollkommen durchsichtige, durch Auflagerungen ständiger Produkte auf die hintere oder auf beide Oberflächen scheinbar getrübte Vorderkapsel. Es fehlt diese nach meinen bisherigen Untersuchungen an keinem Punkte der ganzen Fläche des Nachstaares. Es steht dieselbe im gesammten Umfange mit der Zonula in normaler Verbindung und biegt am Rande des Krystallkörpers in die Hinterkapsel um, deren peripherer Theil ebenfalls stets vorhanden ist.

Doch entspricht der erhaltene Rest der Hinterkapsel nur selten der stehen gebliebenen Portion der Vorderkapsel an Grösse und zwar nur dann, wenn eine vollständig entwickelte, oder doch bereits in der Evolution weit gediehene Cataracta siliquata häutiger Form [258] Objekt der Operation war. Dann springen nämlich bisweilen während der Operation in Folge eines mit der Nadel ausgeübten Druckes einzelne Stücke aus der ganzen Dicke des staarigen Krystallkörpers heraus, und fallen in den Kammerraum oder aber werden sie in den Glaskörper dislocirt, das Loch in beiden Kapselhälften ist ein congruentes.

Wo aber die Operation an einem staarigen Krystallkörper von wenig verringertem Volum vorgenommen wird, dort fallen nicht congruente Theile der beiden Kapselhälften in die Wirkungssphäre einer jeden einzelnen Nadelexcursion, wie dieses bereits erörtert wurde. Es entsprechen sich daher unter solchen Umständen auch die Continuitätstrennungen in beiden Kapselhälften niemals vollständig, weder in Bezug auf Grösse noch in Bezug auf Lage.

§ 547. Es können unter derartigen Verhältnissen begreiflicher Weise keine Nachstaare resultiren, welche an allen Punkten ihrer Ausbreitung eine ganz gleiche Zusammensetzung erkennen lassen, es müssen sich Parthien finden, an welchen beide Kapselhälften erhalten sind und andere, an welchen blos die eine oder die andere Kapselhälfte in die Construction des Nachstaares eingeht.

§ 548. Parthien, an welchen die Vorderkapsel fehlt, während sie nach hinten von Resten der hinteren Kapsel überzogen werden, kommen bei Nadeloperationen wohl nicht vor, und wenn auch, so sind sie gewiss sehr selten. Trotz so vielen Untersuchungen konnte ich hier ihre Existenz noch nicht faktisch nachweisen.

Ihre ausnehmende Seltenheit erklärt sich dadurch, dass die Continuitätsstörungen der hinteren Kapsel wohl immer weit bedeutendere sind, als jene der Vorderkapsel, und dass sich die Zipfel der ersteren um so leichter nach der Peripherie hin zurückziehen können, als durch den cataractösen Process der Zusammenhang der hinteren Kapsel mit dem glashäutigen Ueberzuge der tellerförmigen Grube sehr gelockert wird, die Anlagerungen resistenter, ständiger Produkte nur immer auf Eine Oberfläche der hinteren Kapsel beschränkt und der Regel nach weniger massenhaft sind, als jene an der Vorderkapsel, und dass in dem Falle, in welchem massige Anlagerungen an beiden Kapselhälften gegeben sind, die Zipfel der Vorderkapsel um so sicherer ihre normale Lage beibehalten, eine Entblössung der Hinterkapselzipfel also nicht so leicht möglich ist.

Der Hauptgrund liegt aber gewiss in der Resorbtionsfähigkeit der Hinterkapselzipfel. Es muss die letztere angenommen werden, denn Nachstaare, welche aus Operationen der in Rede stehenden Art resultiren, lassen gewöhnlich nur mehr sehr geringe Portionen der Hinterkapsel nachweisen, während in Augen, welche kurz nach der Operation zur anatomischen Untersuchung kommen, immer noch der grösste Theil der genannten Glashaut in Gestalt breiter und langer Zipfel erhalten ist, in Gestalt von Zipfeln, welche meisthin frei flottiren und, mit ihren Grundflächen zusammenhängend, an dem unverletzten, äussersten Randtheile der Hinterkapsel haften.

Es schliessen diese Bemerkungen schon in sich, dass nur in Fällen, in welchen trockenhülsige Cataracten und Cholestearinkalkstaare mit massigen Anlagerungen kreideähnlicher Staarreste an die Innenwand beider Kapselhälften operirt wurden, Nachstaare resultiren können, welche in der grössten Ausdehnung ihrer beiden Oberflächen einen glashäutigen Ueberzug nachweisen lassen. Bei der trockenhülsigen Cataracta sind nämlich die Zusammenhangstrennungen beider Kapselhälften congruente, bei der anderen Form des Staares aber können die Zipfel sich nicht zurückziehen, die Reste der beiden Kapselhälften nähern sich nur mit fortschreitender Resorbtion des Magmas gegenseitig und verlöthen endlich unter einander durch ständig gewordene Staarreste, der Nachstaar ist eine durchlöcherte Cataracta siliquata mit beiderseitigem, glashäutigem Ueberzuge.

§ 549. In Fällen, in welchen die Zipfel der Hinterkapsel in der Gelegenheit waren, sich zurückzuziehen, finden sich immer nur am Randtheile des Nachstaares Reste der hinteren Kapselhälfte erhalten.

An Stellen, an denen die Spaltung der Hinterkapsel bis nahe an den Kapselfalz gelungen war, erscheint der Regel nach ein äusserst schmales, gewöhnlich kreideweisses Wülstchen, welches aus wenigen faltigen Resten der Hinterkapsel und einer amorphen, mit Kalk- und Fettkörnchen durchmischten Masse besteht. Es haben sich hier die Hinterkapselzipfel bis an den äussersten Rand des Krystallkörpers zurückgezogen und der in ihren Falten eingeschlossene Theil des Staarmagmas ist durch secundäre Metamorphose ständig geworden. Dadurch aber sind die Falten der Zipfel dauernd an einander gelöthet worden und was nicht schon früher resorbirt wurde, ist zum grössten Theile innerhalb des kalkigen Wülstchens durch Atrophie zu Grunde gegangen.

An Stellen der Krystallkörperperipherie aber, an welchen die, die einzelnen Zipfel der Hinterkapsel abtheilenden Spalten nicht bis zum äussersten Rande der Kapsel vorgedrungen waren, sind die Verhältnisse andere. Die Zurückziehung der Zipfel findet nämlich an den Spaltwinkeln ihre absolute Grenze. Durch die Einwärtsrollung kommen aber gerade hier die Zipfel der Hinterkapsel entweder mit der Hinterwand der Vorderkapsel oder aber mit gleichfalls eingerollten Zipfeln der letzteren Glashaut in nahe Berührung, der in dem Kapselfalze gelegene Theil des Staarmagmas wird also von der unmittelbaren Berührung mit den Augenflüssigkeiten abgesperrt, zur secundären Metamorphose in ständige Produkte geneigt gemacht, es entwickelt sich ein Krystallwulst, dessen centrale Grenze aus eingerollten, faltigen Zipfeln der einen oder beider Kapselhälften und zwischengelagerter amorpher, mit Kalk- und Fettkörnchen untermischter, organischer Substanz gebildet wird, während er nach Vorne, Hinten und Aussen von angespannten, unverletzten Randtheilen der beiden Kapselhälften überzogen wird.

§ 550. Mit Ausnahme der genannten Stellen findet man an den Nachstaaren der erörterten Form immer nur die Vorderkapsel erhalten. Deren Ueberbleibsel bilden die Basis, auf welcher ständig gewordene Reste des cataractösen Magmas und oft auch ständige Entzündungsprodukte, welche vor oder nach der Operation auf die Vorderwand der vorderen Kapselhälfte aufgelagert wurden, haften.

§ 551. Die Ränder der Oeffnung in dem Nachstaare sind fast immer etwas gewulstet. Bei der mikroskopischen Untersuchung findet man daselbst die eingerollten Vorderkapselzipfel, deren Falten durch kreidigfettige oder amorphe, vorwaltend organische Massen unter einander verklebt werden.

Die Balken, welche bisweilen die Oeffnung des Nachstaares durchziehen und in mehrere Löcher abtheilen, sind immer nur stehengebliebene Zipfel der Vorderkapsel, deren Seitenränder eingerollt und in dieser ihrer Lage durch ständige Staarreste erhalten werden. Bisweilen ist die Faltung eine so bedeutende, dass die Vorderkapsel in diesen Balken nach Art eines Strickes zusammengedreht erscheint.

§ 552. Bedingung zur Entwickelung eines Nachstaares der eben erörterten Form ist, dass bei der Operation kein Theil des Kapselrandes aus seinen normalen Verbindungen gerissen und aus der Lichtung des Strahlenkranzes dislocirt werde, wie dieses bei ausschliesslicher Anwendung der Nadelschneide geschieht.

§ 553. Es liegt nun aber in dem Zwecke der Operation, so viel als möglich

von dem Krystallkörper aus der Lichtung des Corpus ciliare zu entfernen. Man hat daher schon längst die Zerreissung beider Kapselhälften für zweckdienlicher erkannt, als die Discission im engeren Wortsinne. Bei der Dilaceration werden nämlich der Regel nach nicht nur beide Kapseln und der Krystallkörper nach vielen Richtungen hin gespalten, sondern es gelingt häufig, Kapselsegmente ansehnlicher Grösse von der Zonula und den übrigen Theilen der Linsenglashaut abzusprengen und zu dislociren.

§ 554. Der aus einer solchen Operation resultirende Nachstaar erscheint dann natürlich nicht, wie im vorhin erörterten Falle, als eine durchlöcherte, kreisförmige Haut, es finden sich nur an gewissen Theilen des Strahlenkranzes Reste des Krystallkörpers in Gestalt eines häutigen Saumes.

Gewöhnlich sind es Parthien der oberen und inneren Hälfte des Strahlenkranzes, an welchen der membranöse Rest des staarigen Krystallkörpers gänzlich fehlt, denn auf die obere innere Hälfte des Krystallkörpers wirkt die Nadel am meisten und sprengt daher auch am leichtesten Theile der vorderen Kapsel von der Zonula los. Umgekehrt aber vermisst man den staarigen Saum an der unteren äusseren Hälfte des Strahlenkranzes nie, vorausgesetzt, dass der Krystallkörper nicht bei der ersten Hebelbewegung der Nadel ringsum von der Zonula abgesprengt und dislocirt worden ist. Die äusseren unteren Parthien des Krystallkörpers sind nämlich der unmittelbaren Einwirkung der Nadel entrückt.

Es ist nun freilich dieser Saum in manchen Fällen ein sehr schmaler, so zwar, dass er bei Betrachtung des Auges von Vorne her und bei normaler Pupillenweite nicht zur Anschauung kömmt, er fehlt aber niemals, er tritt nach Anwendung von Mydriaticis am Lebenden und bei der Untersuchung an der Leiche immer zum Vorschein und fasst einen bald grösseren, bald kleineren Bogen des Strahlenkranzes ein.

Weithin in den meisten Fällen aber [259] ist der häutige Saum von ansehnlicher Breite, sein centraler Rand reicht bis nahe an die optische Achse und verlegt grössere oder geringere Portionen des Sehloches, ja gar nicht selten erscheint nur ein kleiner Theil der Pupille in Form eines mehrwinkeligen Loches oder eines Spaltes frei und bei Erweiterung des Sehloches durch Mydriatica zeigt sich der Nachstaar ganz von der Form, wie nach der Discission, nur fehlt ein triangulärer oder polygonaler Ausschnitt, der kreisförmige Rand des Nachstaares ist an einer Stelle unterbrochen.

Die grösste Uebereinstimmung zeigen die nach Dilaceration und nach Discission des cataractösen Krystallkörpers zur Entwickelung kommenden Nachstaare in Bezug auf ihre anatomische Zusammensetzung. In jenen, wie in diesen erscheinen Parthien mit beiderseitigem, glashäutigem Ueberzuge und andere, an welchen blos Reste der Vorderkapsel in die Zusammensetzung eingehen. Am Rissrande finden sich die eingerollten Zipfel der Vorderkapsel und an dem äussersten Umfange ein mehr weniger entwickelter Krystallwulst.

Es ist dieses nicht sonderbar, denn die Entwickelungsbedingungen beider Formen des Nachstaares sind nahebei dieselben.

§ 555. Immerhin setzt das Zustandekommen eines solchen Nachstaares voraus, dass die cataractöse Linsensubstanz unter den durch die Operation gesetzten Verhältnissen zum allergrössten Theile resorbirt werden könne.

Es gelingt dieses nun bei einfachen Continuitätstrennungen nicht immer, es ist die Aufsaugung mitunter eine ungemein langsame, sie nimmt viele Monate in Anspruch, ansehnliche Parthien der Linse werden mittlerweile durch secundäre Metamorphosen ständig und beeinträchtigen auf die erörterten Weisen dauernd den Erfolg der Operation, sodass man häufig zu Wiederholungen der letzteren gezwungen ist.

Man sucht daher gewöhnlich Theile des Krystalles zu dislociren, man verbindet die Discission und Dilaceration der Cataracta mit Depression einer möglichst grossen Parthie des Staares in den Glaskörper und mit Vorschiebung einzelner Theile des Staares in die Kammern.

Damit ist der Uebergang gegeben zu den

2. *Verletzungen mit mechanischer Verschiebung des Krystallkörpers oder einzelner Theile desselben aus der Strahlenkranzlichtung.*

§ 556. Es ist hier das mechanische Moment von hohem Belange, indem allein von der Art und Weise seiner Wirksamkeit die Verhältnisse abhängen, in welche die dislocirten Theile des Krystallkörpers, sowie die übrigen Organe des Augapfels versetzt werden, die pathologisch-anatomischen Veränderungen in der Lichtung des Strahlenkranzes aber gewöhnlich denen analog, ja sogar identisch sind, welche aus einfachen Verwundungen des Krystallkörpers unter resorbtionsgünstigen Umständen resultiren.

§ 557. Das mechanische Moment als Eintheilungsprincip benützend, ergeben sich durchgreifende Differenzen in den Zusammenhangstrennungen der fraglichen Art. Es lassen sich die letzteren in drei, wesentlich verschiedene Categorien scheiden.

Die erste derselben fasst in sich die operativen Dislocationen des Krystallkörpers oder einzelner Theile desselben im Inneren des Augapfels; die zweite begreift die Staarextraction und die Entleerung des Krystallkörpers oder einzelner Theile desselben nach Aussen durch zufällig gesetzte Wunden oder durch geschwürige, brandige etc. Oeffnungen in der äusseren Bulbuswand; die dritte endlich enthält die Berstungen der Kapsel mit Entleerung der Linse in den Augapfelraum als Folge äusserer, auf den Bulbus wirkender, dessen Wandungen jedoch nicht trennender Gewalten.

Erste Categorie.

§ 558. Es stellt sich hier die Aufgabe, jene Veränderungen zu erörtern, welche ein staariger Krystallkörper durch Operationen erleidet, durch welche Theile der Kapsel und Linse oder der Krystallkörper seiner Totalität nach aus den normalen Verbindungen gerissen und aus der Lichtung des Strahlenkranzes heraus in den vorderen oder hinteren Augapfelraum geschoben werden.

Es setzen solche Dislocationen von Krystallkörpertheilen Instrumente voraus, welche, durch sehr feine Oeffnungen in den Bulbusraum gelangend, daselbst bedeutende Excursionen zu machen im Stande sind; denn bei weiten Oeffnungen der Augapfelwände macht sich immer die normale Spannung der Bulbuswände und der Druck der geraden Augenmuskeln geltend, es sind operative Dislocationen von Theilen des Krystallkörpers nur schwer oder gar nicht

möglich, indem die Linse mit oder ohne Kapsel nach Aussen gestossen oder aber der grösste Theil des Glaskörpers entleert wird, der Augapfel also zusammensinkt und willkürliche Verschiebungen von Theilen des Krystallkörpers ohne namhafte Gefahren für die lebenswichtigen Organe des Augapfels nicht leicht mehr ausführbar sind [260]. Es ergeben sich sofort hauptsächlich Nadeloperationen mit Dislocation von Staartheilen als Gegenstand der folgenden Erörterungen.

§ 559. Man dislocirt häufig bei der Zerstückelung des grauen Staares losgetrennte Stücke des Krystallkörpers absichtlich in den Kammerraum und begründet dieses Verfahren mit der bekannten Thatsache, dass Staarmagma in der allseitigen Berührung mit Humor aqueus sehr günstige Chancen für die Resorbtion findet.

Wäre jeder Staar ein completer Weichstaar, oder liessen sich im entgegengesetzten Falle die einzelnen, zu dislocirenden Staarstücke nach Belieben ausklauben, so könnte gegen eine Dislocation von Staarstücken in die Kammern kein Einwurf erhoben werden. Es sind nun aber die zur Operation kommenden Staare sehr häufig solche, in welchen das Magma einen noch gesunden oder schon sclerosirten Kern umschliesst, bisweilen auch mit Kalkconcrementen gemischt ist. Es hüllt das trübe Magma diese Theile ein und es ist bei den Dislocationsbewegungen der Nadel eine Wahl zwischen grossen und kleinen Staarstücken, zwischen leicht und schwer aufsaugbaren Theilen des Krystallkörpers nicht gegeben. Es werden mit dem resorbirbaren Magma Fragmente des Krystallkörpers in die Kammern geschoben, welche ihrer Grösse und Constitution nach der Resorbtion namhafte Schwierigkeiten entgegensetzen, jederzeit aber zu der, die Resorbtion vorbereitenden Metamorphose viel Zeit erfordern und mittlerweile, als fremde Körper wirkend, den durch die Operation als solche hervorgerufenen Reizzustand im hohen Grade vermehren.

Es ist nun wohl richtig, dass selbst diese erhöhte Irritation mitunter ohne erhebliche Folgen bleibt, nach gelungener Aufsaugung des vorgeschobenen Staarstückes spurlos verschwindet; in vielen Fällen aber entwickelt sich Iritis, Kerato-Iritis, ja selbst Entzündung der tieferen, bluthaltigen Organe des Augapfels, und das Resultat ist ein sehr bedauerliches [261].

Mitunter wird das in die Kammer dislocirte Staarstück in seiner Mischung mit plastischem Irisexsudate theilweise oder seiner Totalität nach ständig, es bleibt dann am Grunde der Augenkammer ein bald durchwegs amorphes, mit Fett und Kalkkörnchen gemischtes, bald aber faserspaltiges Gebilde von mondsichelförmiger Gestalt zurück, welches der Iris fest anhaftet. In anderen Fällen formirt dieser mit ständigen Entzündungsprodukten gemischte Staarrest einen unregelmässigen Klumpen, welcher zwischen Iris und Cornea zwischengeschoben ist.

Es sind die Gefahren, welche Dislocationen grösserer und derberer Staarportionen in den Kammerraum begründen, allenthalben anerkannt und man stösst allerorts auf Rathschläge, solche Staartheile wieder in den hinteren Augenraum zurückzubringen oder durch Extraction zu entfernen.

Es sind nun aber die Manipulationen, welche die Zurückführung eines nach der Hand zu gross und zu resistent befundenen Staarstückes aus dem vorderen in den hinteren Augenraum erfordern, immer sehr schwierige und sehr

reizende. Begründet also die Dislocation solcher Staarstücke in den Kammerraum wesentliche Gefahren, so muss ihre Aufstellung als allgemeine Operationsregel für ein Unding erklärt werden.

§ 560. Leider sind diese Verschiebungen von resistenten Staarstücken in den Kammerraum bei den Nadeloperationen nicht immer leicht zu vermeiden. Die Nadelspitze muss nämlich vor jeder Schnitt-, Riss- und Depressionsbewegung durch die trübe Staarmasse hindurch in den vorderen Augenraum geführt werden und stösst so, bisweilen ohne dass der Operateur es rechtzeitig merkt, namhafte Fragmente der Cataracta vor sich her.

Besonders gefährlich sind diese Vorschiebungen der Nadelspitze in den Kammerraum bei Vorhandensein eines sclerosirten Kernes. Wird dann die Pupille nicht erweitert und dringt die per Scleronyxin eingeführte Nadelspitze nahe der optischen Achse durch den Krystall nach vorne, um durch die Pupille in den Kammerraum zu gelangen, so trifft sie unvermeidlich auf den harten Kern, drückt ihn gegen die Vorderkapsel und der auf letztere ausgeübte Druck reicht oft hin, dieselbe zum Bersten zu bringen; der angespiesste Kern fährt durch die Oeffnung hindurch, wird aber bei der Rückwärtsbewegung der Nadel an der Kapselwunde abgestreift und fällt in die Kammer.

Fast ebenso häufig wird jedoch der Linsenkern in den Kammerraum dislocirt, während die Nadel in dem Krystallkörper von vorne nach hinten dringt, um zu zerstückeln oder zu deprimiren. Trifft nämlich unter solchen Umständen die Nadel bei ihrer Bewegung nach hinten nicht den grössten Durchmesser des Kernes, sondern drückt sie auf den Kern in der Richtung einer kurzen Sehne, so wälzt sich der Kern in dem weichen Magma eben um diese Sehne, sodass ein Randtheil nach vorne, der andere nach hinten zu stehen kömmt; während dann der von der Nadel getroffene Theil des Glaskörpers nach hinten weicht, drängt der ober- und unterhalb gelegene nach vorne und stösst den quer gelagerten Kern hervor.

§ 561. In allen den, von mir gesehenen Fällen derartiger Dislocationen des Linsenkernes wurde dessen Zurückführung in den hinteren Augenraum unmittelbar nach dem unliebsamen Ereignisse bewerkstelligt, es war mir auch nicht gegönnt, an der Leiche die Folgen eines längeren Aufenthaltes des Linsenkerns in der Kammer nach solchen Operationen zu studiren. Ich zweifle jedoch nicht, dass die, auf solche Weise herbeigeführten pathologisch-anatomischen Verhältnisse mit denen ganz übereinkommen, welche durch die Existenz grosser, harter Staarstücke in der Kammer und durch Dislocation des Kernes als Folge heftiger Stösse und Schläge gesetzt werden, verweise also auf die entsprechenden Stellen dieses Werkes und gehe über zu den Veränderungen, welche durch die Dislocation des Staares nach hinten im Inneren des Augapfelraumes begründet werden.

§ 562. Es interessiren hier nur jene Veränderungen, welche den Krystallkörper selbst betreffen.

Sie variiren ausnehmend einerseits nach der Qualität und Quantität des Dislocirten und nach dem Zustande, in welchen das letztere durch die Operation gesetzt worden ist, anderseits aber nach der Beschaffenheit des in der Lichtung des Strahlenkranzes Zurückbleibenden.

Indem nun diese Verhältnisse zum grössten Theile abhängig sind von dem

Operationsverfahren, ist es nothwendig, auf eine nähere Erörterung jener mechanischen Momente einzugehen, welche bei der Dislocation von Staaren oder Staarstücken in den Glaskörper von Einfluss sind.

§ 563. Auf dass ein Theil des Krystallkörpers in das Corpus vitreum verschoben werden könne, ist ein Druck erforderlich, welcher hinlänglich ist, den zu dislocirenden Staartheil aus seinen normalen Verbindungen und aus seiner natürlichen Lage zu reissen. Es ist weiters erforderlich, dass die Cohäsion der Theilchen in dem zu Dislocirenden eine grössere sei, als die Druckkraft ist, welche auf einen Punkt des letzteren ausgeübt wird.

Endlich muss der Druck die Kraft übersteigen, mit welcher die glashäutige Hülle und das Gewebe des Corpus vitreum ihre Continuität bewahren.

Der Druck ist in der Wirkung des dislocirenden Instrumentes gegeben. Bei einer gewissen Grösse dieses Druckes ist nun die auf einen Punkt der Staaroberfläche ausgeübte Gewalt eine um so grössere, je geringer die Berührungsfläche der Nadel mit dem Staare und je grösser der von dem Glaskörper als Unterlage gesetzte Widerstand ist.

Dieser Widerstand, mit welchem der Glaskörper der Aufnahme des Staares oder Staarstückes entgegentritt, ist aber um so grösser, je mehr Masse die zu dislocirende Portion des Krystallkörpers hat und je grösser die Fläche ist, mit welcher die letztere gegen den Glaskörper hin gedrückt wird, denn im Verhältnisse zu diesen Faktoren wächst die Anzahl der Theilchen, auf welche der auf den Glaskörper fortgepflanzte Druck vertheilt wird und in eben dem Verhältnisse wird das Ausweichen der Glaskörpertheile nach der Seite hin ein schwierigeres, vorausgesetzt, dass der Glaskörper durch die Operation nicht vorläufig nach mehreren Richtungen hin durchtrennt wurde, denn dann nähert sich der Widerstand, welchen das Corpus vitreum der Verschiebung der Staarstücke nach hinten entgegensetzt, der Nulle.

§ 564. Im Staarmagma ist die Cohäsion der Theilchen eine äusserst geringe, ein kleiner Druck reicht bei unmittelbarer Einwirkung des Instrumentes hin, die Theilchen des Staarbreies ausweichen zu machen. Eine Dislocation ansehnlicherer Portionen erweichter Linsensubstanz ohne wiederholte Hebelbewegungen der Nadel ist daher nur möglich, wenn das Magma ganz oder theilweise von Kapsel umschlossen ist, und zwar so, dass dasselbe den wirkenden Druckkräften auszuweichen nicht im Stande ist.

Die Zerreissung der Kapsel in grossem Umfange und die damit begründete Nothwendigkeit wiederholter Dislocationsversuche ist aber gerade in Fällen sehr schwer zu vermeiden, in welchen das Magma seiner Masse nach die consistenten Linsentheile überbietet und die Vorderkapsel nicht durch Auflagerungen ständiger Produkte an die eine oder beide Oberflächen widerstandskräftig geworden ist. Dann drückt die Nadel nämlich die Vorderkapsel tief nach hinten, es wird die letztere gefaltet, der Druck, welcher auf ihr lastet, wird ein ganz ungleichmässiger und sie berstet um so leichter, als eben die Nadel, selbst wenn sie ihrer grössten Breite nach auf die vordere Kapsel aufgelegt wurde, nicht mehr allein mit ihrer Fläche wirkt, sondern auch mit ihrer Spitze und mit der Schneide.

§ 565. Ganz anders aber gestalten sich die Verhältnisse, wenn der

Kapselhöhle malacische Staarmassen ganz fehlen, wie in reinem Kernstaare, oder wenn nur die oberflächlichsten Linsenschichten erweicht sind, die mittleren und Kernschichten ihre normale Consistenz bewahrt haben oder sclerosirt sind. Dann findet die Kapsel an der Linse eine Stütze, sie wird durch die Nadel nur wenig gefaltet, der auf ihr lastende Druck ist ein gleichmässiger, er vertheilt sich auf eine grosse Fläche, die Zonula wird mehr gespannt und berstet vermöge ihrer geringeren Dicke und Consistenz leichter, es kann der Krystallkörper bei unverletztem Kapselrande von dem Strahlenkranze losreissen und der gesammte Krystallkörper auf einmal gegen den Glaskörper hin gedrückt werden, sodass die Berstung der Kapsel erst, nachdem ein grosser Theil des Krystallkörpers bereits in das Corpus vitreum eingedrungen ist, oder aber gar nicht erfolgt, es ist eine Dislocation solcher Staare in den Glaskörper geringeren Schwierigkeiten unterworfen.

§ 566. Diese Verhältnisse waren es, welche die Ophthalmologen zu der Aufstellung der Regel bestimmten, nach welcher weiche Staare zu zerstückeln, resistentere aber, wenn nicht zu extrahiren, zu dislociren seien.

Es lässt sich eben ein Staar mit grossen Massen breiigen oder flüssigen Magmas nicht leicht in den Glaskörper versenken, man möge noch so vorsichtig die Nadel mit ihrer grössten Breite auf die Vorderkapsel auflegen und noch so langsam den Druck steigern, die Vorderkapsel berstet dennoch und aus der beabsichtigten Dislocation wird eine Zerstücklung.

Umgekehrt aber ist bei sehr resistenten Staarmassen der zur Zerstücklung nothwendige Nadeldruck ein so bedeutender, und dessen Fortpflanzung auf die Zonula eine so leichte, dass der Krystallkörper eher aus seinen Verbindungen gerissen, als zerstückelt wird, es weicht der Krystallkörper oder der resistente Antheil desselben vor der Nadel zurück, oder gleitet seitwärts aus, der Operateur plagt sich und den Kranken, um zu zerstückeln und bei jeder Hebelbewegung der Nadel wird der Glaskörper mehr und mehr verletzt, widerstandsunfähiger, die Zertheilung des Staares also schwieriger, die Discission bleibt im günstigsten Falle eine sehr unvollständige, und wenn der Staar nicht gegen die Absicht des Operateurs in den Glaskörper ausweicht, ist der Operateur in der Voraussicht der schwierigen Resorbtion zur Dislocation gezwungen, will er überhaupt bei der Operation reussiren.

In der Wirklichkeit, d. h. ausser der Schule, wo es auf den Erfolg und nicht auf die strenge Befolgung dessen ankömmt, was auf dem Clinikum gerade erfunden worden ist und gelehrt wird, dort, sage ich, stellt sich jene Regel ganz anders, dort gilt der Satz: Fasse den Krystallkörper mit der Breite der Nadel so, dass möglichst viel davon mit der ersten Hebelbewegung der Nadel aus der Lichtung des Strahlenkranzes heraus in den Glaskörper versenkt werden könne, was dann zurückbleibt, zerstückle, um es theilweise zu dislociren, und den letzten Rest überlasse der Einwirkung des Kammerwassers.

Bei Berücksichtigung der durch Nadeloperationen erzielbaren pathologisch-anatomischen Veränderungen in der Lichtung des Strahlenkranzes erscheint die Zerstücklung als ein bloser Nebenbehelf, sie findet erst dann

ihre Indication, wenn die Dislocation des Krystallkörpers nicht gelang oder nicht ausreichte.

Ich stehe sogar nicht an, die Zerstücklung, in soferne sie manchmal ganz gegen den Willen des einsichtsvollen Operateurs bei Dislocationsversuchen zu Stande kömmt, geradezu als ein übles Ereigniss zu erklären, indem sie die Entfernung möglichst grosser Parthien des Krystallkörpers aus der Sehachse unter möglichst geringer mechanischer Reizung des Augapfels, d. h. mittelst Einer oder weniger Hebelbewegungen der Nadel geradezu unmöglich macht [262].

§ 567. So wie bei der Discission, so auch bei der Depression und Reclination, hängt die Form und Grösse der in der Kapsel und Zonula gesetzten Continuitätstrennungen zum Theile von der Wahl des Einstichspunktes der Nadel ab.

Es wird bei der Dislocation in den Glaskörper die Lage des Hypomochlions der Nadel aber auch im hohen Grade wichtig in Bezug auf den Zustand, in welchem der Krystall in das Corpus vitreum gelangt, in Bezug auf den Ort, auf welchen er dislocirt wird und auf die Lage, in welcher er nach seiner Versenkung verharrt, denn der Einstichspunkt bestimmt die Stellung des Excursionskegels der Nadel zum Krystallkörper und dadurch die Richtung, in welcher das Instrument auf den Krystallkörper und mittelbar durch diesen auf das Corpus vitreum drücken kann.

Die Dislocatio per Keratonyxin

§ 568. in ihren Folgen an der Leiche zu studiren, war mir bisher noch nicht vergönnt. Doch dürfte es nach dem, was über Zerstücklung des Staares durch den Hornhautstich und über die Dislocation im Allgemeinen mitgetheilt wurde, nicht schwer sein, sich über die fraglichen Verhältnisse eine klare Idee zu verschaffen, wenn man das berücksichtiget, was die Freunde und Feinde der Dislocatio per Keratonyxin über deren Resultate berichten.

§ 569. Bei der Dislocation kömmt nicht sowohl der ganze Kugelsektor in Betracht, welchen der in den Augapfel eingestochene Theil der Nadel zu beschreiben fähig ist, die rotatorischen Bewegungen der Nadel werden nur in soferne von Belang, als sie der Zerstücklung, als Nachhilfe der Dislocation oder als Vorbereitung zu derselben, dienen. Bei der Dislocation als solcher ist nur jener Kreisausschnitt von Wichtigkeit, in dessen Ebene der von der Nadel auf den Krystallkörper ausgeübte Hebeldruck wirkt.

Die Lage dieser Ebene wird natürlich durch die Lage des Einstichspunktes bestimmt, von ihr hängt der Ort ab, an welchen der dislocirte Theil des Krystallkörpers zu liegen kömmt. Da der Augapfel ein Rotationskörper ist, gilt es indess ziemlich gleich, in welchen Durchmesser der Cornea das Hypomochlion der Nadel fällt.

Wohl aber ist die Entfernung des Einstichspunktes von dem Centrum der Cornea von hoher Bedeutung, denn von dieser Entfernung hängt die Länge des im Auge wirkenden Hebelarmes, die Grösse der Excursionen und die Breite jenes Stückes des Krystallkörpers ab, auf welches die Nadel unmittelbar einzuwirken nicht im Stande ist.

§ 570. Es werde nun im Sinne der vor Zeiten am häufigsten ange-

wendeten Langenbeck'schen Methode [263] die Nadel im senkrechten Durchmesser der Cornea etwas oberhalb des unteren Randes der erweiterten Pupille eingestochen, ihre Spitze durch die Kammer bis zu dem obersten Punkte des Pupillarrandes geführt, sodann auf den Krystallkörper aufgelegt, dessen Lostrennung von dem Strahlenblättchen durch leisen Druck versucht und endlich unter allmälig gesteigerter Druckkraft der Staar aus der Sehachse entfernt. Was sind die möglichen Folgen eines solchen Verfahrens?

§ 571. Es drückt die Nadel auf den oberen Theil des Krystallkörpers in einer auf dessen Oberfläche senkrechten Ebene. Es kann die Kapsel bersten und der Riss kann in die Druckebene selbst fallen oder aber die Druckebene in einem mehr weniger grossen Winkel schneiden. Es kann aber auch die Zonula abspringen und die Kapsel sohin vor der Hand in ihrer Integrität verharren.

§ 572. Eine Berstung der Kapsel wird natürlich um so leichter zu Stande kommen, je schmälere Nadeln verwendet werden, je rascher der Druck und je bedeutender die Dicke des malacischen Stratums ist. Die Berstung der Kapsel wird am wenigsten zu fürchten sein, wenn ein reiner Kernstaar gegeben ist, oder aber das Magma bereits durch secundäre Metamorphosen sehr geschrumpft ist und durch Anlagerung an die Innenwand der Kapsel deren Widerstandskraft erhöht wird.

§ 573. Ist die Kapsel durchrissen, so wirkt nun der Nadeldruck unmittelbar auf die Contenta der Kapselhöhle. Allenfalls vorhandenes Magma und weiche, durchsichtige Linsenstrata werden von der Nadel durchsetzt und diese trifft endlich auf den obern Theil der Kernvorderfläche, diesen in der Richtung der Druckebene nach hinten und unten drängend.

Ist dann der Linsenkern wegen Vorhandensein einer ihn umgebenden Lage malacischer Linsensubstanz beweglich in der Kapselhöhle, so sinkt er etwas und gelangt mit seinem unteren Rande in den Kapselfalz. Hier wird er relativ zu dem von der Nadel ausgeübten Drucke fixirt, indem er durch den seiner Vorderfläche aufliegenden Kapsellappen an dem Ausweichen nach Vorne und Oben gehindert ist, eine Senkung aber durch die Lage des Kapselfalzes in der zwischen der Irishinterfläche und den Köpfen der Ciliarfortsätze gebildeten Rinne unmöglich gemacht wird.

Es sind dann die mechanischen Verhältnisse denen ganz gleich, welche obwalten, wenn ein reiner Kernstaar Objekt der Operation ist, ein Staar, welcher schon von Vorneherein durch die Resistenz seiner oberflächlichen Schichten im Kapselfalze einen Stützpunkt hat.

Es wird die Bewegung des gedrückten Staartheils jene eines einarmigen Hebels mit dem Hypomochlion im unteren Kapselfalze. Der obere Theil des Kernes weicht fürder in der Richtung eines Kreisbogens nach hinten und unten, drückt auf die entsprechenden Theile der tellerförmigen Grube und bestimmt deren Wandungen entweder zum Nachgeben, oder aber berstet die hintere Kapsel und der glashäutige Ueberzug der vorderen Fläche des Glaskörpers.

Es wird das letztere um so gewisser stattfinden müssen, als jenseits des oberen Kernrandes die Nadel in das Corpus vitreum eindringt und die Nadel-

breite auf die Wundränder wirkt. Berstet aber der Ueberzug der tellerförmigen Grube, so dringt der obere Theil der consistenten Staarparthie in den Glaskörper, drängt die gedrückte Parthie des Corpus vitreum vor sich her, es wird in dem letzteren ein nischenförmiges Loch gerissen, auf dessen Boden der obere Theil des Kernes oder der gesammten Linse aufliegt, während der untere Theil des staarigen Krystalles ausserhalb des Glaskörpers verharrt, in der Lichtung des Strahlenkranzes zurückbleibt.

§ 574. Das Resultat einer solchen Operation kann demnach nicht eine Versenkung des Staares in den Glaskörper genannt werden, es ist eine blosse Umlegung. Es ist eine Depressio per Keratonyxin bei Fixation des unteren Kernrandes im Kapselfalze nicht möglich, man müsste denn den Kern gegen alle, in den Büchern aufgestellte Regeln anspiessen und in das Corpus vitreum schieben.

§ 575. Noch weniger möglich ist aber eine Depressio per Keratonyxin, wenn der untere Kernrand im Kapselfalze jene Stütze nicht findet, sondern beweglich bleibt, dann kann derselbe sogar aus der Ebene des Kapselfalzes hervortreten.

Es liegt nämlich der Einstichspunkt der Nadel in der Cornea immer oberhalb des unteren Kernrandes, also zwischen beiden in der Druckebene gelegenen Randpunkten des Kernes, es fällt dessen Drehungspunkt mehr weniger nahe dem Kerncentrum, es wird die Bewegung des gedrückten Kernes oder der gesammten Linse jene eines zweiarmigen Hebels; wenn der obere Kernrand nach hinten und unten weicht, muss der untere Rand nach vorne und oben treten und dieses so weit, bis die Aequatorialebene des Kerns der Nadel parallel steht, dann wird der Druck ein centraler, der Mittelpunkt des Kerns bewegt sich weiterhin nur mehr in der von den drückenden Nadeltheilen beschriebenen Kreiszone, und der untere Rand des Kernes muss jedenfalls weiter nach Vorne zu stehen kommen, als wenn er im Kapselfalze fixirt worden wäre [264].

So lange jedoch der aus der Vorderkapsel ausgerissene Lappen nach unten noch mit der Kapselperipherie und durch die Zonula mit dem Strahlenkranze in Verbindung steht, ist freilich ein solches Hervortreten des unteren Kernrandes in die Kammer nicht möglich, weil sich eben der Lappen über die vordere Fläche des Kerns hinüberlegt. Bei der Dislocation voluminöserer Kerne und ganzer Linsen ist aber gerade in dem, auf den Glaskörper fortgepflanzten Drucke ein Moment gegeben, um entweder die untere Kapselperipherie oder den unteren Theil der Zonula zum Bersten zu bringen. Es drückt nämlich die obere Hälfte des Kerns oder der gesammten Linse in der Richtung des Kreisbogens nach hinten und unten und theilt den unteren Parthien der vorderen Glaskörperhälfte die Tendenz mit, nach vorne und oben auszuweichen, also gegen den unteren Theil des Kapselfalzes und der Zonula zu drücken. Reissen diese Theile aber ein, so ist der Bewegung des unteren Kernrandes nach oben und vorne nicht nur kein Hinderniss mehr entgegen, sondern die ausweichende Glaskörpersubstanz muss direkt den unteren Kernrand heben und nach vorne schieben.

§ 576. Ich zweifle keinen Augenblick, dass der so häufig zu bekla-

gende Vorfall des Staares in die vordere Kammer wesentlich in diesem Vortreten des unteren Kernrandes begründet sei.

Gelangt der letztere nämlich über den unteren Rand der erweiterten Pupille hinüber in das Bereich der Vorderkammer, so bedarf es nur einer geringen Ausdehnung der gedrückten Glaskörpertheile, einer geringen Hebung des Grundes der in den Glaskörper eingedrückten nischenförmigen Grube, um den Schwerpunkt des Kerns so zu verrücken, dass der Kern nach vorne fällt.

Die Möglichkeit des Zurücktretens der gedrückten Glaskörpertheile in ihre ursprüngliche Lage ist während des Verlaufes der Operation in dem Momente gegeben, als die Nadel von dem dislocirten Kerne abgehoben wird, um entweder aus dem Bulbus herausgezogen zu werden oder aber um stehengebliebene Parthien des Krystallkörpers zu zerstückeln.

Der Staar folgt gleichsam der Nadel, daher man den Vorfall dadurch zu erklären suchte, dass durch ungeschickte Manipulation der Kern angespiesst und nach vorne gezogen werde.

Diess ist, wenigstens für viele Fälle, sicher unrichtig, denn wenn der Kern so fest an der Nadel steckt, dass er nach vorne gezogen werden kann, so kann auch keine Schwierigkeit obwalten, ihn wieder nach hinten zu stossen; der Umstand, dass nach den Angaben der Autoren die Nadel auf den vorgefallenen Staartheil wenig Einfluss mehr hat und die Extraction gemacht werden muss, zeigt deutlich, dass der Kern unter der Nadel nach Vorne gleitet.

Die Wiederausdehnung des gedrückten Grundes der nischenförmigen Glaskörpergrube erklärt sich übrigens sehr leicht durch den Umstand, dass gerade die peripheren Theile des Corpus vitreum die dichtesten sind, die meisten Fächer und die stärksten Fachwände besitzen, also auch den grössten Druck aushalten, ohne in ihrer Organisation gänzlich vernichtet, ihrer Elasticität beraubt und der Fähigkeit, in ihre ursprüngliche Lage zurückzutreten, verlustig zu werden.

§ 577. Aber nicht blos der Vorfall des Staares, auch dessen Wiederaufsteigen in die frühere Lage, wie es nach Dislocatio per Keratonyxin so häufig zu beobachten kömmt, findet in der Wiederausdehnung der gedrückten Theile des Glaskörpers einen sehr guten Erklärungsgrund, die mechanischen Verhältnisse bei dem Vorfalle und dem Wiederaufsteigen des Staares sind nahezu dieselben.

Dass das Wiederaufsteigen des Kernes nicht immer alsogleich nach Entfernung der Nadel von dem Staare, sondern oft erst Stunden und Tage nach der Operation eintritt, ist sicherlich nur darin begründet, dass die gedrückte Glaskörpersubstanz nicht allein an dem unteren, sondern auch an dem oberen Kernrande nach vorne und oben ausweicht und daher ein Theil der nischenförmigen Glaskörpergrube wieder von Theilen des Corpus vitreum ausgefüllt wird, welche Theile den Kern auf dem Boden der Nische zurückhalten. Die geringste Erschütterung des Auges muss dann hinreichen, um den, in einem seichten Spalte des Glaskörpers eingekeilten obern Kernrand zu befreien und so dem gedrückten Nischengrunde die Möglichkeit zu gewähren, sich unter Hebung des Kernes wieder auszudehnen, und wo dieses nicht der Fall ist, kann die nachweisbare Verflüssigung gequetschter Glaskörpertheile den Kern flott machen.

§ 578. Man könnte nun leicht glauben, dass einer solchen Wiederausdehnung des Nischengrundes wirksam vorgebeugt werden könne durch einen Druck, welcher nothwendig die Struktur und sofort auch die Elasticität des gedrückten Glaskörpertheiles vernichten muss. Allein abgesehen davon, dass solche zerquetschte Portionen verflüssigen und dann die Beweglichkeit des Staares zu hindern um so weniger im Stande sind, ist hier noch zu erwidern, dass bei der Dislocatio per Keratonyxin nach den gebräuchlichen Methoden der Linsenkern endlich so zu liegen kömmt, dass der auf ihn wirkende Druck mit der ganzen Kraft auf die untere Portion des Strahlenkranzes fortgepflanzt werden und deren normale Vegetation im hohen Grade gefährden muss.

Aus den Anstrengungen, welche manche Operateure bei Nichtberücksichtigung der anatomischen und mechanischen Verhältnisse gemacht haben mögen, um den Kern ausser Sicht zu bringen und aus dem damit auf die Ciliarfortsätze ausgeübten Drucke erkläre ich mir zum Theile die so oft auftretende, schwere Folgen setzende und äusserst schmerzhafte Entzündung. Ich glaube nicht, dass diese aus der Zerrung der unteren Irisportion besser abgeleitet werden könne, denn diese liegt ausser dem Bereiche der Nadelexcursionen; wenn nicht ein Theil des Kernes in die Vorderkammer ragt, kann kein Druck auf sie ausgeübt werden, die Nadel agirt über sie hinweg, da erstlich bei erweiterter Pupille operirt wird, da zweitens die Iris wegen Abfluss einer bedeutenden Quantität Kammerwassers durch den Hornhautstich nahe an die Descemeti tritt und drittens, da der den Ciliarfortsätzen aufliegende Linsenkern eine namhafte Senkung der Nadelspitze unter das Niveau der Cornealwunde unmöglich macht.

§ 579. Fasst man die pathologisch-anatomischen Veränderungen, welche in Bezug auf den Krystallkörper aus einer Dislocatio per Keratonyxin in dem Falle resultiren können, als die Vorderkapsel unter dem Drucke der dislocirenden Nadel berstet, zusammen, so ergibt sich folgendes:

§ 580. Die hintere Kapsel wird wohl kaum jemals ihrer Totalität nach von der Vorderkapsel abgerissen, nach den Erfolgen der Dislocatio per scleronyxin zu schliessen, wird sie blos nach mehreren Richtungen hin gespalten.

Der obere und die seitlichen Portionen ihrer Peripherie bleiben dann als mehr weniger breite Zipfel stehen. Wo der ihnen entsprechende Theil der Vorderkapsel in Verlust gerathen ist, werden sie, da sie frei flottiren, wohl gewöhnlich resorbirt werden, wo aber eine Parthie der Vorderkapsel ihnen gegenüber stehen geblieben ist, können sie nach vorläufiger Retraction zur Anbildung eines Krystallwulstes verwendet werden, oder aber durch secundär metamorphosirtes Staarmagma an die Vorderkapsel angelöthet und so zur Hinterwand eines Nachstaares von der Form der Cataracta siliquata benützt werden.

Der centrale Theil der Hinterkapsel hingegen dürfte meistens, in Verbindung mit dem unteren Quadranten der Peripherie, in Form eines Lappens unter den dislocirten Staartheil hinabgedrückt werden, welcher Lappen entweder noch zusammenhängt mit dem unteren Rande der Vorderkapsel, so dass der Kapselfalz allda fortbesteht, oder aber ganz isolirt ist, indem die Vorder-

kapsel durch einen sich wälzenden Kern oder den vordrängenden Glaskörper abgesprengt wurde. Es kann dann dieser Lappen durch Resorbtion zum Theile untergehen, zum Theile wird er aber fortbestehen, indem er eingebacken ist in ständig gewordenes Staarmagma und mitunter vielleicht auch in ständig gewordene entzündliche Produkte.

§ 581. In der Vorderkapsel kann sich die Wirkung der Nadel auf einen einfachen Spalt beschränken, welcher Spalt wieder verwachsen, jedenfalls aber nur wenig Einfluss üben kann auf die Stellung der in Rede stehenden Glashaut, es bleibt die Vorderkapsel in der Lichtung des Strahlenkranzes ausgespannt. Es wird ein Nachstaar von der Form resultiren, wie er unter ähnlichen Verhältnissen aus der Discissio cataractæ per Keratonyxin gesetzt wird, ein Nachstaar, welcher je nach den in der Hinterkapsel gesetzten Zusammenhangstrennungen entweder blos aus Vorderkapsel und ständigen Staarresten mit einem peripheren Krystallwulste besteht oder in seinen oberen und seitlichen Theilen noch von Resten der Hinterkapsel überzogen ist.

In anderen Fällen und dieses sind wohl die gewöhnlichsten, wird aus der Vorderkapsel ein Lappen ausgerissen.

Es betrifft dieser Lappen manchmal blos die centralen Theile der genannten Glashaut, die oberen und seitlichen Parthien der Kapselperipherie bleiben als ein, von secundär metamorphosirten Staarresten getrübter Saum stehen, der je nach seiner grösseren oder geringeren Breite entweder ganz hinter die Iris fällt, oder aber den Randtheil des Schloches verlegt.

Es erscheint dieser Saum später als ein Nachstaar, dessen centraler Rand wegen der Faltung der Wundränder und Einlagerung ständiger Staarreste etwas wulstig ist, dessen peripherer Rand in Form eines mehr weniger entwickelten Krystallwulstes angeschwollen ist und dessen Hinterfläche entweder blos von secundär metamorphosirtem Magma gebildet wird oder zugleich einen Ueberzug von Hinterkapsel hat, demnach ganz dieselbe Form darbietet, als wenn aus einer häutigen Cataracta siliquata ein Loch ausgerissen worden wäre.

Oefters geht der Spalt in der Richtung einer Sehne quer durch die Kapsel, es bleibt nur nach oben ein schmaler Saum stehen, der zur Bildung eines Nachstaares verwendet werden könnte, die beiden seitlichen Ränder des Lappens fallen in das Bereich der Zonula und wenn hier auch Zipfel der Hinterkapsel stehen geblieben wären, so müssen dieselben, weil sie frei flottiren, untergehen, die Seitentheile des Strahlenkranzes erscheinen dann vollkommen frei von Staartheilen.

Der ausgerissene Lappen der Vorderkapsel findet sich, wie aus Beer's[265] Erfahrungen und aus meinen Untersuchungen von Augen nach der Dislocatio per Scleronyxin hervorgeht, ähnlich einem zusammengeballten Tuche gefaltet und durch secundär metamorphosirtes Staarmagma zu einem Knäuel dauernd vereiniget, welcher Knäuel mit dem Rande des dislocirten Linsenkernes innig verlöthet ist und gewöhnlich auch noch mittelst der unverletzten unteren Parthie der Zonula an den entsprechenden Ciliarfortsätzen festhaftet.

§ 582. Der reclinirte Linsenkern liegt, mit seiner Hinterfläche nach unten gewendet, auf den Ciliarfortsätzen auf, durch eine Schichte Glaskörpersubstanz von deren Pigmentstratum getrennt, ausgenommen natürlich die Fälle,

in welchen er wieder aufstieg oder in die Vorderkammer fiel, und in dieser Lage durch entzündliche Produkte oder ständig gewordenes Staarmagma mit den Kapselresten oder der Iris verwachsen ist.

Die unter dem Linsenkerne gelagerte Glaskörpersubstanz gewährt ersterem die Fähigkeit, bei Bewegungen des Auges zu erzittern, man sieht ihn oft Monate lang hinter dem unteren Pupillarrande hin und herschwankend [266], es wäre denn, dass er durch ständige Produkte aus der entzündet gewesenen Iris oder gleichzeitig auch der Ciliarfortsätze alldort fixirt ist [267].

§ 583. Es bleibt nun nur noch der Fall zu erörtern, in welchem der Druck der dislocirenden Nadel die Vorderkapsel, ohne sie in ihrer Continuität zu stören, an ihrem oberen und dem seitlichen oder dem gesammten Umfange von der Zonula absprengt.

Die Bewegung des Krystallkörpers ist unter diesen Verhältnissen, so wie bei Berstung der Vorderkapsel, jene eines ein- oder zweiarmigen Hebels, je nachdem die untere Portion der Zonula ganz bleibt, oder berstet.

Dem entsprechend kann auch in keinem Falle das Corpus crystallinum tiefer in den Glaskörper eindringen, als die Linse nach Berstung der Vorderkapsel.

Aber auch die anatomischen Verhältnisse des Dislocirten werden in den meisten Fällen denen ganz ähnlich sein, welche bei Berstung der vorderen Kapsel gegeben sind. Wenn nämlich die Widerstandskraft der hinteren Kapsel nicht durch Anlagerungen secundär metamorphosirter Staarreste im hohen Grade erhöht ist, wie dieses bei der trockenhülsigen Cataracta der Fall ist, dürfte jene so überaus dünne und zarte Glashaut nur selten im Stande sein, den Druck auszuhalten, der auf ihr in dem Momente lastet, in welchem der Krystallkörper als Ganzes in den Glaskörper hineingedrängt wird. Es ist vielmehr, nach den Resultaten der Dislocatio per Scleronyxin zu schliessen, sehr wahrscheinlich, dass die Hinterkapsel während des Eintretens des Krystallkörpers in das Corpus vitreum meistens berste, in Fetzen gerissen werde, die in Form von Zipfeln mit der Peripherie der Vorderkapsel in Verbindung bleiben und, mit dieser letzteren Glashaut vereint, in einen Knäuel zusammengefaltet werden, der dem entblössten Linsenkerne aufliegt.

Es kann in diesen Fällen begreiflicher Weise kein Nachstaar der bereits geschilderten Formen zur Entwickelung kommen, mit Ausnahme des untersten Segmentes muss die Lichtung des Strahlenkranzes vollkommen frei von Staarresten erscheinen.

Es wäre somit der Erfolg der Dislocatio per Keratonyxin bei Absprengung der Zonula jederzeit ein möglichst günstiger, wenn, abgesehen von Entzündungen und ihren Folgen, die Linse nicht eben so, wie in den vorher erörterten Fällen prolabiren und wieder aufsteigen könnte, und wenn es nicht manchmal geschähe, dass die Kapsel allein, ohne das Krystall, in die Höhe tritt und als eine durch Anlagerung ständiger Massen getrübte, faltige, bewegliche, bei jeder Bewegung des Auges erzitternde Haut, gleich einer Klappe die Pupille verlegt, eine Erscheinung, welche ich nach Dislocatio per Scleronyxin öfters zu beobachten Gelegenheit hatte [268].

Die Scleronyxis

§ 584. erlaubt vermöge der grösseren Länge des in dem Bulbusraume wirkenden Nadeltheiles und vermöge der relativen Lage des Excursionskegels zu der Aequatorialebene des Krystallkörpers Dislocationsbewegungen, welche nicht nur in Bezug auf die Grösse der von den dislocirenden Parthien des Instrumentes beschriebenen Kreisbögen, sondern auch in Bezug auf die Mannigfaltigkeit der Richtungen, in welchen diese Bewegungen gestattet sind, in hohem Grade differiren von jenen Dislocationsbewegungen, welche die Keratonyxis möglich macht.

§ 585. Doch schliesst die grosse Excursionsfähigkeit des dislocirenden Nadeltheiles die Willkührlichkeit der Verschiebung resistenter Staarparthien an einen beliebigen Ort des Augapfelraumes nur dann in sich, wenn die zu dislocirende Staarportion, angestochen an die Spitze des Instrumentes, den Bewegungen der letzteren zu folgen gezwungen ist, ohne nach dieser oder jener Seite ausweichen zu können.

Die Schwierigkeit einer derartigen Fixation des Krystalles oder seines Kernes an der Spitze des Instrumentes, die Schwierigkeit einer Fixation, welche hinreichend ist, um dem, den Verrückungen der Linse von Seite des Glaskörpers entgegengestellten Widerstande die Stirne zu bieten und die im Falle des Gelingens eintretende Schwierigkeit, den beliebig verschobenen Staar, ohne ihn wieder zu verrücken, von der Nadel zu lösen; diese Schwierigkeiten, sage ich, lassen die mit der Anspiessung der Cataracta behufs der Dislocation gegebenen Vortheile nur wenig geniessen; es ist desswegen und wegen der beträchtlichen Anzahl anderweitiger Unzukömmlichkeiten die Anspiessung des Krystalles bei den Dislocationsversuchen längst als ein missliebiges Ereigniss anerkannt und man zieht, mit wenigen Ausnahmen, Operationsmethoden vor, bei welchen die Nadel einzig und allein durch Druck zu wirken im Stande ist.

Soll die Nadel blos durch Druck wirken, den Krystallkörper, blos drückend und nicht verletzend, aus der Sehachse heraus in den Glaskörper drängen und zwar an einen Ort, wo er nicht nur durch das Gewebe des Corpus vitreum, sondern auch durch seine eigene Schwerkraft fixirt werden könne, so muss die Resultirende des Druckes nach hinten und unten gerichtet sein, der Angriffspunkt der dislocirenden Kraft ist nicht mehr ein willkürlich wählbarer, es muss die Nadelbreite jedenfalls auf die Vorderfläche des Krystallkörpers aufgelegt werden und zwar entweder in der Richtung des dem Einstichspunkte entsprechenden grössten Durchmessers des Krystallkörpers oder aber in der Richtung einer, diesem Durchmesser parallelen und oberhalb gelegenen Sehne.

§ 586. Man behauptet die Möglichkeit einer Dislocation der Linse oder ihres Kernes gerade nach abwärts.

Es erfordert eine solche Verschiebung des Krystalles, dass der Angriffspunkt der Nadel an dem Rande der Linse gewählt werde und sammt der Resultirenden der Druckkraft in jene Ebene falle, welche durch den entsprechenden grössten Durchmesser der Linse geht und senkrecht steht auf dem, durch den Einstichspunkt in der Sclera gelegten grössten Durchschnitt des Augapfels.

Unter solchen Verhältnissen muss der Krystall in der Richtung seines grössten Durchmessers ausweichen, der dem Angriffspunkte der Kraft entgegengesetzte Randtheil der Linse muss daher in die entsprechende Portion des Kapselfalzes eingedrückt werden und sich stemmen in jener Rinne, welche von der hinteren Fläche der Iris und den Köpfen der Ciliarfortsätze gebildet wird.

Geht die Resultirende des Nadeldruckes in der Aequatorialebene des Krystalles, so kann weiters ein Ausweichen nicht mehr stattfinden, es muss eher die Linse mitten von einander getrennt werden.

Geht die Resultirende aber nicht gerade durch die Aequatorialebene des Krystalles, sondern nur etwas hinterwärts, so muss der gedrückte Rand der Linse nach hinten und unten weichen, die Nadel gelangt auf die obere Hälfte der Vorderfläche des Staares und es sind weiters die mechanischen Verhältnisse dieselben, als ob die Nadelbreite gleich von vorne herein auf die genannte Parthie der Linse aufgelegt worden wäre.

§ 587. Es ist nun ein unmittelbares Auflegen der Nadel auf die Vorderfläche der Linse nicht möglich, weil die Ebene des Strahlenkranzes vor dem Einstichspunkte in der Sclera gelegen ist, es muss die Nadel an dem äusseren Rande des zu dislocirenden Staarkernes vorbei nach vorne geführt werden, sie trifft im ersten Momente ihrer dislocirenden Bewegung demnach den äusseren Rand des resistenten Kernes der Cataracta, dieser letztere muss sich vorerst um einen nahebei senkrechten Durchmesser so drehen, dass der innere Rand etwas nach vorne zu stehen kömmt und die Vorderfläche in die Richtung der eingestochenen und nach vorne geführten Nadel fällt. Nun erst kann das Instrument seiner grössten Breite nach auf die Fläche des Staares wirken und bei der geringsten Gefahr zu verletzen den grössten Druck ausüben.

Geht nun die Resultirende der dislocirenden Kraft nach hinten und unten, so wird der Staar, indem er in dieser Richtung auszuweichen trachtet, mit dem der Angriffsfläche der Kraft entgegengesetzten Rande sich entweder stemmen in dem entsprechenden Theile des Kapselfalzes und der den letzteren bergenden Rinne zwischen der Iris und den Ciliarfortsätzen, die Bewegung wird fortan jene eines einarmigen Hebels sein: oder aber, bei Mangel jener Stütze, wird der Staar sich um eine der Druckebene parallele Achse wälzen, der der Angriffsfläche der Nadel entgegengesetzte Theil des Staares wird nach vorne treten und dieses um so leichter, je grösser der Winkel ist, welchen die Druckebene mit der Aequatorialebene des Staares einschliesst [269].

Es sind unter solchen Umständen also ganz dieselben mechanischen Verhältnisse gegeben, welche bei der Dislocation des Staares per Keratonyxin obwalten, es wird die Cataracta reclinirt, oder aber weicht sie durch Wälzung um eine zur Nadelrichtung parallele Achse aus und fällt selbst vor.

Die Differenz besteht blos darin, dass entsprechend der Richtung der Druckebene der Staar jederzeit auf den unteren inneren Quadranten des Strahlenkranzes zu liegen kömmt, demnach an einen Ort, an welchen der Staar bei Keratonyxis reclinirt wurde, wenn der Einstichspunkt im inneren unteren Quadranten der Cornea gewählt wird.

§ 588. Ganz anders gestaltet sich die Sache, wenn die Nadel mit ihrer Breite auf den, dem Einstichspunkte in der Sclera entsprechenden grössten Durchmesser der Krystallvorderfläche aufgelegt wird und der Druck ein centraler ist, d. h. wenn die Resultirende der dislocirenden Kraft durch das Centrum der Linse geht.

Wenn dieses Verhältniss eingetreten ist, wenn der Krystall mit seiner Aequatorialebene sich in die Richtung der Nadel gestellt hat, ist ein Ausweichen nach keiner anderen Richtung mehr möglich als eben nach jener, in welcher der Druck wirkt, es drückt der Krystall mit seiner gesammten Hinterfläche gleichmässig auf die tellerförmige Grube, es muss der Krystall entweder zerquetscht werden oder aber es muss die Vorderwand des Glaskörpers bersten und der Staar muss, ohne die zu der Nadelfläche und dem Nadelstiele parallele Richtung seiner Aequatorialebene zu verändern, in dem grössten Kreisbogen, welchen der drückende Nadeltheil im Inneren des Augapfels zu beschreiben im Stande ist, nach hinten und unten weichen, es wird der Staar demnach gänzlich aus der Lichtung des Strahlenkranzes entfernt werden und er muss endlich, seine vordere Fläche nach innen und oben gerichtet, über dem äusseren unteren Quadranten der Aderhaut zu liegen kommen[270]. Das Resultat ist eine Versenkung in den Glaskörper, eine Depression im eigentlichen Wortsinne.

Es ist aber auch das angegebene Verfahren das einzige, um eine Depression in den Glaskörper sicher ausführen zu können. Das bei Dislocationsversuchen so häufig zu beobachtende Ausweichen des Staares nach dieser oder jener Richtung und die darin begründete Nothwendigkeit wiederholter Nadelexcursionen könnte nicht leicht eintreten, wenn man jederzeit mit Einsicht in die mechanischen Verhältnisse zur Operation schreiten würde, wenn man die Nadel in dem grössten Durchmesser der Staarvorderfläche auflegen und den Krystall mit centralem Drucke in den Glaskörper treiben würde.

§ 589. Es stellt sich nun die Aufgabe, die pathologisch-anatomischen Veränderungen, welche durch die Dislocatio per Sclero-nyxin in den einzelnen Theilen des Krystallkörpers gesetzt werden, einer näheren Erörterung zu unterziehen.

§ 590. Die hintere Kapsel berstet wohl in den meisten Fällen und zwar, bevor noch der Staar in die Substanz des Glaskörpers hineintritt, es möge nun die Reclination oder die Depression des Staares ausgeführt werden, denn es ist der, bei der Dislocation des Staares auf die hintere Kapselhälfte wirkende Druck ein sehr bedeutender und dabei im hohen Grade ungleichmässig vertheilter, ja die Resultirenden der auf verschiedene Stellen der hinteren Kapsel wirkenden Druckkräfte sind für viele Punkte einander gerade entgegengesetzt.

Es drückt nämlich der von der Nadel nach hinten gedrängte Staarkern mit einer grossen Oberfläche auf die tellerförmige Grube, ein Nachgeben der letzteren ist absolut unmöglich, wenn die peripheren Theile des Corpus vitreum nicht nach vorne ausweichen und es wird dieses Ausweichen nach vorne mit einer Kraft geschehen, welche dem Nadeldrucke und der Hinterfläche des Staarkernes proportional ist. Die Resistenz des Staares nimmt nun vom Centrum gegen den Rand ziemlich rasch ab und den Kapselfalz selbst erfüllen

immer wenig consistente, oft sogar breiige oder flüssige Massen, welche den Druck des ausweichenden Glaskörpers nicht neutralisiren können; während also die, hinter dem Staarkerne gelegenen Parthien der hinteren Kapsel nach hinten gedrängt werden, wird den peripheren Theilen dieser Glashaut die Tendenz mitgetheilt, nach vorne zu treten, die hintere Kapsel wird ihrer Fläche nach gezerrt und reisst um so leichter ein, als sie schon vorläufig durch die nach der Kammer geleitete Nadelspitze verletzt wurde und sehr spröde ist, ja sie reisst meisthin nicht blos ein, sondern wird förmlich von dem Staar abgestreift, indem sie nach vorne gedrängt wird, während der Staar in den Glaskörper eintritt.

In allen den Augen, welche mir, nach einer vorausgegangenen Dislocation ihres staarigen Krystallkörpers per Scleronyxin, zur mikroskopischen Untersuchung gekommen waren, fand ich, ganz übereinstimmend mit den theoretischen Deductionen, die Hinterkapsel nach vielen Richtungen hin zerrissen. Ihr centraler Theil fehlte manchmal, war wahrscheinlich mit dem Staarkerne in den Glaskörper gedrungen; die peripheren Theile der hinteren Kapsel aber hafteten stets an dem Rande der Vorderkapsel und fanden sich in einem verschiedenen Zustande je nach der Länge der, seit der Operation verstrichenen Zeit und je nach dem Zustande der entsprechenden Portion der Vorderkapsel.

Sie waren in jenen Fällen, in welchen die Operation kurz vor dem Tode des Individuums ausgeführt worden war [271] in Form von Zipfeln nachweisbar, welche frei flottirten am Rande der Vorderkapsel; in jenen Fällen aber, in welchen der Tod erst Jahre nach der Operation eingetreten war, fanden sie sich immer zurückgezogen und entweder als constituirenden Theil eines Krystallwulstes, oder als Hinterwand eines fetzigen Nachstaares von der Form der Cataracta siliquata, oder aber lagen sie, mit der Vorderkapsel zu einem Knäuel zusammengefaltet, an irgend einem Punkte des Augapfelraumes.

Immer war unter den letztgenannten Verhältnissen die Masse der auffindbaren Hinterkapselreste eine relativ geringe, so dass nicht zu zweifeln ist an der theilweisen Resorbtion der losgelösten Zipfel.

§ 591. Ungleich mannigfaltiger und wichtiger sind die, bei der Dislocatio cataractae per Scleronyxin gesetzten Veränderungen im Bereiche der Vorderkapsel. Sie bestimmen in jenen Fällen, in welchen der Staar nicht wieder aufsteigt oder gar vorfällt, vorzugsweise den Erfolg der Operation, indem es von ihnen abhängt, ob sich ein Nachstaar bilden könne oder nicht und falls die Bedingungen zur Entwickelung einer Cataracta secundaria gesetzt werden, welche anatomische Form dieses Gebilde annehmen werde.

§ 592. Es wird die Nadel von hinten her in den Krystallkörper eingestochen und, an dem Rande des Kernes vorbei, an die Vorderfläche des Krystallkörpers geführt.

Es ist nun wohl aus den anatomischen Verhältnissen des Augapfels Jedermann einleuchtend, dass eine Dislocation des Staarkernes sehr wohl möglich sei, ohne dass die Nadelspitze durch die Vorderkapsel hindurch in den Kammerraum dringe, dass sofort trotz einer gelungenen Reclination oder Depression des Staarkernes die Vorderkapsel im

unverletzten Zustande in der Lichtung des Strahlenkranzes ausgespannt bleiben könne.

Rust[272] ist mit einer Methode aufgetreten, nach welcher der Krystall von hinten her angestochen und aus der Sehachse entfernt werden soll, ohne die Vorderkapsel zu verletzen.

Es konnte sich diese Operationsmethode nur wenig Geltung verschaffen, denn es hat die Erfahrung aller Zeiten tausendfältig bewiesen, dass die nach der Operation des Graustaares in der Lichtung des Strahlenkranzes zurückgebliebene Kapsel sich meistens trübe und sofort einen Nachstaar zur Folge habe.

Abgesehen von den Auflagerungen der Produkte der der Operation so häufig folgenden Iritis auf die Vorderwand der Kapsel liegt nämlich ein der Trübung sehr günstiges Moment in dem Umstande, dass der Staar kaum jemals seiner Totalität nach in den Glaskörper gelangt, dass vielmehr seine oberflächlichen Schichten sich fast immer zum Theile bei dem Eintritte des Staares in das Corpus vitreum abstreifen und, wie jedes andere Blastem, ihre consistenten Bestandtheile gerne auf die umschliessenden Wandungen, also auch auf die Hinterfläche der Vorderkapsel präcipitiren, wo sie dann ständig werden. Ueberdiess ist leicht begreiflich, dass das Stehenlassen der Kapsel häufig schon durch die bereits zur Zeit der Operation vorhandenen Anlagerungen auf die beiden Oberflächen contraindicirt ist.

Man ist daher schon längst gewöhnt, das Stehenbleiben der Kapsel in dem Bereiche der Pupille als ein übles Ereigniss, als die Folge einer mangelhaften Manipulation bei der Operation zu betrachten, die meisten Methoden enthalten Vorschriften, dieser Eventualität vorzubeugen und in der That ist, seitdem man bei der Operation des Graustaares den mittleren Theil der Vorderkapsel zerstört oder doch zu zerstören trachtet, der Nachstaar seltener geworden, als er es nach den Autoren des vorigen Jahrhunderts gewesen sein musste.

Doch ist es nicht immer leicht, sich während einer Operation genügende Rechenschaft zu geben von dem relativen Stande der Nadel zur Vorderkapsel, und das häufige Stehenbleiben derselben ist eine Folge bezüglicher Täuschungen.

§ 593. Es ist leicht einzusehen, dass eine Täuschung über die Lage der in den Bulbus eingestochenen Staarnadel und eine Dislocation des Staarkernes ohne Verletzung der Vorderkapsel am leichtesten dort möglich sei, wo ein noch wenig entwickelter, unreifer Kernstaar operirt wird, ein Staar, in welchem der sclerosirte Kern durch ein sehr dickes Stratum vollkommen durchsichtigen Linsengewebes von der gleichfalls durchsichtigen Kapsel geschieden ist. Es ist aber auch leicht einzusehen, dass in solchen Fällen, wenn die Vorderkapsel unbeschädigt bleibt, die Anlagerung einer Schichte ständig werdenden Staarmagmas an die Hinterfläche der Vorderkapsel besonders günstige Chancen finde, demnach ein Nachstaar vor Allem leicht zur Entwickelung kommen könne, indem eben die noch normal vegetirenden oberflächlichen Linsenstrata der Kapsel ziemlich fest anhaften, bei der Dislocation des Kernes nur unvollständig abgerissen werden, indem also die Kapsel mit Linsenresten stets in Verbindung bleibt, mit Linsenresten, welche zerfallen und,

ohne jemals von ersterer getrennt gewesen zu sein, auf ihr ständige Entwickelungsformen, wenigstens zum Theile, eingehen können.

Darin liegt der Grund jener Scheu, welche die meisten Ophthalmologen vor der Operation eines unreifen Staares empfinden, d. h. eines auf den Kern beschränkten Sclerome, denn periphere Weichstaare mit normalem Kerne werden allgemein als complete Staare betrachtet und operirt.

Darin liegt ferner der Grund jener alt hergebrachten Meinung, als sei die Cataracta das Produkt eines krankhaften Vorganges, welcher gleich den acuten Exanthemen sich erst mit der vollständigen Elimination eines gewissen Stoffes aus dem Blute erschöpft und eben diese Grenze in der völligen Metamorphose beider Krystalle findet; falls ihm aber durch vorzeitige Operation die Linse als das natürliche Substrat seiner Wirksamkeit entzogen wird, sich auf die übrigen Organe des Augapfels, namentlich auf die Kapsel, wirft und Nachstaare erzeugt.

Es liegt etwas Wahres in dieser Anschauung, es ist die Entwickelung der Cataracta secundaria nach der Operation eines unreifen Kernstaares de facto der Ausdruck einer fortgesetzten staarigen Metamorphose; doch lässt sie sich nicht als ein vicariirender Process betrachten, sie ist nur der Ausdruck eines Staarprocesses in seiner ganz gewöhnlichen Form und in seinem natürlichen Substrate, dem Linsengewebe; der anatomische Charakter des Nachstaares ist nur die Folge der eigenthümlichen Verhältnisse, unter welchen sich die zerfallenden Krystalltheile nach der Operation befinden; die Entwickelung eines Nachstaares ist eben gebunden an das Zurückbleiben von Staarresten und deren Auflagerung auf Kapselreste, welche die Lichtung des Strahlenkranzes ganz oder zum Theile verlegen.

Völlige Entfernung der Vorderkapsel aus der Lichtung des Strahlenkranzes muss der Entwickelung eines Nachstaares der Natur der Sache nach für immer vorbeugen, der Staar sei reif oder unreif.

In der, wenn auch bisweilen unbewussten, Erfüllung dieser Bedingung liegt der Grund der ausnehmend günstigen Resultate, deren sich manche Augenärzte bei der Operation sogenannter unreifer Staare zu erfreuen hatten und der zum Entsetzen der übrigen Ophthalmologen ausgesprochenen Behauptung, als bedinge die Operation unreifer Staare keine anderen Gefahren, als jene vollkommen entwickelter Cataracten.

§ 594. Ich läugne damit nicht die Möglichkeit eines vollkommenen Durchsichtigbleibens der mittleren Portion der unverletzten Vorderkapsel, ich läugne damit nicht, dass die nur einseitig von Kapselgewebe bedeckten, mit der Glaskörpersubstanz in Berührung stehenden Linsenelemente vollständig resorbirt werden können; ich finde vielmehr gerade in den Erfolgen der Rust'schen Methode einen dafür sprechenden Grund, welcher die bei Gelegenheit der Discissio cataractæ aufgeführten wesentlich unterstützet [273].

§ 595. Es möge nun der mittlere Theil der nach Dislocatio cataractæ in der Lichtung des Strahlenkranzes zurückbleibenden Vorderkapsel durch Anlagerung secundär metamorphosirter Staarreste getrübt werden oder nicht, die Peripherie der genannten Glashaut wird einer solchen Anlagerung ständig gewordener cataractöser Substanz gar niemals entgehen.

Es bleibet nämlich der periphere Theil der Hinterkapsel stets in mehr weniger zerkluftetem Zustande und in unmittelbarer Verbindung mit dem Rande der Vorderkapsel zurück, der Kapselfalz wird durch eine Operation der in Rede stehenden Art nicht aufgehoben. Es mögen sich sodann die Zipfel der Hinterkapsel zurückziehen oder blos an die Vorderkapsel herantreten, so sind alle Bedingungen zum Abschlusse der in dem Kapselfalze enthaltenen Staarreste gegeben, es entwickelt sich ein Krystallwulst oder aber schrumpfen die zwischen dem Randtheile der vorderen und den Resten der hinteren Kapselhälfte zurückgebliebenen Reste der Staarmasse zu einem dünnen Stratum ständigen Gefüges.

§ 596. Das Resultat einer Dislocatio cataractae per sclero-nyxin ohne Verletzung der Vorderkapsel ist nach dem Mitgetheilten also, mit Ausnahme weniger Fälle, in welchen der mittlere Theil der letztgenannten Glashaut durchsichtig bleibt, ein Nachstaar, welcher gleich einer Scheidewand die Lichtung des Strahlenkranzes vollständig verlegt und dessen centrale Portion einzig und allein aus der faltigen Vorderkapsel besteht, an deren Hinterwand ein mehr weniger dickes Stratum secundär metamorphosirter, ständiger Staarreste auflagert, während der Randtheil einen Krystallwulst bildet oder aber die periphere Portion einer Cataracta siliquata nachahmt.

§ 597. Ich schliesse dieses aus jenen gar nicht selten zur Beobachtung kommenden Fällen, in welchen die Vorderkapsel von der dislocirenden Nadel wohl durchbrochen wurde, die Verletzung sich jedoch nur auf einen einfachen Spalt im Centrum der vorderen Kapselhälfte beschränkte, also aus Fällen, welche mit den vorerwähnten die grösste Analogie darbieten, indem ein linearer Spalt die Bedingungen zur Zurückziehung der Kapselwundränder nicht in sich schliesst.

§ 598. Es ist leicht einzusehen, dass ein solcher einfacher Spalt am leichtesten dann gesetzt werde, wenn die Nadel nicht ihrer Breite nach, sondern mit der Schneide auf die Vorderkapsel aufgelegt wird. Wo die Nadel mit ihrer Fläche auf die Vorderkapsel wirkt, ist ein solcher Spalt nicht leicht möglich, es berstet vielmehr in den ungünstigsten Fällen die genannte Glashaut nach mehreren Richtungen und die Zipfel ziehen sich zurück, wenn nicht Auflagerungen resistenter Produkte es hindern und die Wiederverlöthung der Kapselwundränder, also die Entwickelung des vorhin geschilderten Zustandes, begünstigen. Es resultirt ein ganz unregelmässiges, winkeliges Loch, gerade so wie in jenen Fällen, in welchen durch die Nadel ein mehr weniger grosses Stück aus der Vorderkapsel ausgerissen wird.

Das Ergebniss einer solchen Operation ist ein Nachstaar der oben geschilderten Form, in dessen Mitte, gewöhnlich aber in der oberen inneren Hälfte ein ganz unregelmässiges Loch besteht[274], welches je nach seiner Grösse einen grösseren oder kleineren Theil der normal weiten Pupille, wohl auch das ganze Sehloch für Lichtstrahlen durchgängig und einen entsprechenden Grad des Sehvermögens möglich macht.

§ 599. Ich erwähnte schon, dass eine solche Sprengung der vorderen Kapsel und das Ausreissen eines zu kleinen, dem Zwecke der Operation nicht genügenden Stückes aus der Vorderkapsel namentlich dort sehr leicht eintrete,

wo eine dicke Schichte weichen Magmas zwischen Kapsel und den Linsenkern zwischengeschoben und wo der Druck der Nadel ein sehr intensiver und rasch wirkender ist.

Ein dieses Ereigniss sehr begünstigendes Moment liegt aber weiters noch in dem Umstande, dass selbst bei der zweckdienlichsten Manipulation und sehr allmälig gesteigertem, auf die Zonula fortgepflanztem Drucke das Strahlenblättchen nicht gleichzeitig im ganzen Umfange berstet, sondern gewöhnlich zuerst an der einen oder an jenen beiden Stellen, welche im rechten Winkel zu der Druckebene der Nadel stehen und also auch am meisten gezerrt werden. Damit wird die Spannung der Vorderkapsel in der genannten Richtung aufgehoben, es faltet sich die erstere und nun wirkt die Nadel nicht mehr allein durch Druck, sondern auch mit der Schneide, es kann die Nadel durch die Vorderkapsel durchdringen, es ist dann blos der mittlere Theil derselben oder eine Parthie ihrer oberen inneren Hälfte spaltförmig oder in Gestalt eines winkeligen Loches durchbohrt und ihr Rand ist im grösseren oder geringeren Umfange von der Zonula abgesprengt.

Ich sah diese partielle Lostrennung der Vorderkapsel von dem Strahlenblättchen zum wiederholten Male in den Augen von Leichen nach der Dislocation des grauen Staares. Es flottirte der losgetrennte Theil der Vorderkapselperipherie, wo die Absprengung in grossem Bogen stattgefunden hatte, in dem Humor aqueus der Hinterkammer und war entweder noch mit den Resten der zerspaltenen Hinterkapsel in Verbindung oder nicht, wonach denn natürlich, bei vernachlässigter Zerstückelung der Vorderkapsel, die anatomische Form des zur Entwickelung kommenden Nachstaares, in specie dessen Randtheiles, auf die bereits erörterte Weise variirte.

Es kömmt, bezüglich des Ausreissens kleiner Stücke aus der Vorderkapsel bei den Dislocationsversuchen meiner Ueberzeugung nach aber auch noch die Form der dislocirenden Nadel in Betracht. Ist die Nadel nämlich ihrer Fläche nach gekrümmt, so trifft ihre Spitze, bevor noch die Fläche des in dem Kammerraume befindlichen Theiles drückend auf die Kapsel wirken kann, auf die genannte Glashaut, und indem sie eindringt, wird durch die Spitze des Instrumentes und durch den Ausstich, durch welchen das letztere in die Kammer gelangte, ein Stück aus der Vorderkapsel abgegrenzt, dessen Breite der Länge des in dem Kammerraume befindlichen Nadeltheiles entspricht und welches sich in einer zur Druckebene senkrechten Richtung von einem Rande der Kapsel zum anderen bandförmig erstreckt. Es wirkt nunmehr der Nadeldruck nur mehr auf dieses Kapselstück, es kann die Kapsel nicht mehr ihrer Totalität nach und auf einmal aus der Lichtung des Strahlenkranzes entfernt werden, es wird im günstigsten Fall nur ein Stück aus derselben ausgerissen.

Es genügt dieses Loch nun wohl öfters, um einen grossen Theil der Pupille den Lichtstrahlen durchgängig zu machen, allein der Zweck der Operation ist Entfernung des gesammten Krystallkörpers aus der Lichtung des Strahlenkranzes und, insofern nach der Fläche gekrümmte Nadeln der Realisirung dieses Zweckes minder günstige Chancen bieten, als gerade Nadeln, sind erstere als unzweckmässig zu verwerfen.

§ 600. Doch trotz der günstigsten Verhältnisse und der vorsichtigsten Manipulation gelingt es nur äusserst selten, die ganze Kapsel ringsum aus ihrer

Verbindung mit der Zonula zu reissen, gewöhnlich wird nur ein grosser Theil der Vorderkapsel von dem Strahlenblättchen abgesprengt und mit dem Staarkerne in den Glaskörper versenkt.

Es ist nämlich, wie schon erläutert wurde, ganz unmöglich, ohne den Straklenkranz zu verletzen, die Nadelspitze an dem Rande des Krystallkörpers vorbei nach vorne zu führen. Um mit der Nadelspitze per Scleronyxin in die Vorderkammer zu gelangen, muss der Krystallkörper seiner ganzen Dicke nach von hinten nach vorne in einer ziemlichen Entfernung von dem Rande durchstochen werden, es fällt der Ausstich aus der Vorderkapsel daher immer nahe deren mittlerem Theile, namentlich, wenn bei normalweiter Pupille operirt wird. Es wird in der vorderen Kapselhälfte also eine Wunde gesetzt und es ist leicht einzusehen, dass der Druck der Nadel unmittelbar nur den, hinter der Nadelfläche gelegenen oberen inneren Rand jenes Schlitzes treffen und denselben nach hinten und unten ziehen werde, während die zwischen dem Ausstiche und zwischen dem der Scleralwunde entsprechenden Theile der Zonula liegende Portion der Vorderkapsel dem Nadeldrucke gar nicht ausgesetzt sind, sondern nur mittelbar von den aus ihrer Lage gedrängten Parthien nachgezerrt werden.

Es berstet daher sehr gerne die Vorderkapsel in der Verlängerung der beiden Ausstichswundwinkel und der Riss setzt sich unter dem allmälig gesteigerten Drucke in einer von der Druckebene abweichenden Richtung beiderseits gegen den Rand der Kapsel fort. Es wird so ein, gewöhnlich keilförmiger Lappen aus der Vorderkapsel abgegrenzt und unter dem Zuge der nach hinten dringenden Nadelfläche von der Zonula abgesprengt.

Es bleibt dann ein hufeisen-, mondsichel- oder halbmondförmiger Theil der Vorderkapsel in der Lichtung des Strahlenkranzes stehen, dessen Breite einerseits von der grösseren oder geringeren Excentricität des Ausstiches, anderseits von der Richtung des Kapselsprunges abhängt. Der centrale Rand dieses Kapselüberrestes ist meist unregelmässig zackig, winkelig, der periphere Rand aber besteht in seiner Integrität, hängt durch die unverletzte Portion der Zonula mit den entsprechenden Ciliarfortsätzen zusammen und steht mit den Resten der Hinterkapselperipherie in Verbindung.

Es resultirt demnach ein Nachstaar, welcher entweder ganz hinter die Irisbreite fällt oder aber den Randtheil der Pupille in grösserem oder geringerem Umfange unter der Form eines kreide- oder bläulich-weissen Saumes verlegt und nur eine Parthie derselben für die Lichtstrahlen durchgängig lässt. Der periphere, kreisbogenförmige Rand dieses Nachstaares ist aus den bekannten Gründen entweder in einen Krystallwulst angeschwollen, oder aber ähnelt er dem Randtheile einer häutigen Cataracta siliquata, während die dem Centrum näheren Parthien des fraglichen Nachstaares meisthin blos aus Vorderkapsel bestehen, deren hinteren Fläche ständige Staarreste in einer dünneren oder dickeren Schichte anlagern.

§ 601. Die Abhängigkeit der Breite dieses Nachstaares, und sofort der Grösse des von demselben verlegten Segmentes der Strahlenkranzlichtung, von der grösseren oder geringeren Excentricität des Nadelausstiches erweist die von manchen Augenärzten aufgestellte Regel, den Graustaar nur bei erweiterter Pupille per Scleronyxin zu dislociren, als vollkommen rationel.

Es stellt dieses Abhängigkeitsverhältniss aber auch die Vortrefflichkeit jener Methoden heraus, nach welchen vor der Dislocation der untere äussere Randtheil der Vorderkapsel bei Vermeidung jeder Verletzung der Ciliarfortsätze möglichst nahe der Zonula durchschnitten und die Nadel durch die Wunde auf die Vorderfläche des Krystallkörpers geführt wird [275]. Es wird auf diese Weise der Scheitel des loszureissenden Kapsellappens sehr breit angelegt, und es muss um so leichter gelingen, einen grossen Theil der genannten Haut, namentlich aber die ganze, in das Bereich der Pupille fallende Portion auszureissen.

§ 602. In Bezug auf den Erfolg der Operation, auf den aus der Operation für den Staarblinden erwachsenden Vortheil sind dann die Verhältnisse nahebei dieselben, als ob die Vorderkapsel ihrem ganzen Umfange nach aus der Lichtung des Strahlenkranzes entfernt worden wäre.

Es ereignet sich dieses letztere nun wohl nicht leicht, wie bereits erwähnt wurde, doch ist die Möglichkeit durch einen von mir mikroskopisch untersuchten Fall ausser allen Zweifel gesetzt. Es war der Krystallkörper durch eine Operation, welche ein Zwischending zwischen Depression und Reclination per Scleronyxin gewesen sein musste, in den unteren Theil der vorderen Glaskörperhälfte dislocirt worden. Der braun-gelbe Staarkern lag mit der einen Fläche nach oben gekehrt über dem Vordertheile des unteren Aderhautquadranten. An dem nach vorne gerichteten Rande haftete die knäuelförmig zusammengeballte Kapsel, deren Falten von organischer, viele Kalkconcremente enthaltender Masse erfüllt und zusammengeklebt waren. Es war die Kapsel fast ringsum abgesprengt von der Zonula, nur die untere Portion der letzteren fand sich noch in kaum 1‴ Breite mit dem Kapselballen in Verbindung.

§ 603. Man liest allenthalben in den Büchern von Dislocationen des Krystallkörpers als Ganzen, d. h. von Depressionen, bei welchen die Linse, von der Kapsel umhüllt, in den Glaskörper gelangt, als von einem ganz gewöhnlichen Ereignisse [276].

Trockenhülsige Staare in ihrer Totalität aus der Lichtung des Strahlenkranzes zu reissen und in den Glaskörper zu versenken, unterliegt nun wohl freilich keiner Schwierigkeit. Bei Staaren primärer Entwickelungsformen ist dieses aber ein Anderes. Gestützt auf meine zahlreichen Untersuchungen muss ich betreffs solcher Cataracten eine Dislocation der Linse in ihrer Kapsel für ausnehmend selten, und wenn überhaupt, so nur für reine Kernstaare möglich erklären.

Bei reinen Kernstaaren hängt nämlich die Kapsel an ihrer ganzen Innenwand mit den noch normal vegetirenden oberflächlichen Linsenstratis zusammen und ihre Resistenz wird durch die der letzteren im hohen Grade vermehrt, sie kann sich nicht so leicht abstreifen. Bei Staaren mit weicher Oberfläche berstet aber die Hinterkapsel constant unter dem Drucke der Nadel und unter dem Drucke der am Krystallkörperrande nach vorne ausweichenden Glaskörpertheile; nachdem die Hinterkapsel geborsten ist, wird die Kapsel gleich einem Handschuhe umgestülpt, während sie mit der Linse in den Glaskörper eintritt, sie findet sich gewiss immer nur in Knäuelform auf der vorderen Fläche des Staarkernes auflagernd.

§ 604. Stülpt sich die Kapsel um, so wird ihre nun zur äusseren gewordene Innenwand mit Resten der oberflächlichen Linsenstrata überdeckt sein, welche letztere, in den Falten verborgen, der Resorbtion namhafte Schwierigkeiten bieten und, indem sie ständig werden, die Falten dauernd an einander heften.

Es gilt dieses natürlich nicht nur für ganze Kapseln, sondern auch für grosse, ausgerissene und mit dem Staarkerne dislocirte Kapsellappen. Es scheint darin zum Theile auch die schwierige Resorbtion grösserer, dislocirter Portionen der Vorderkapsel begründet zu sein.

Die Resorbtionsfähigkeit kleinerer ausgerissener und dislocirter Stücke der Vorderkapsel ist erwiesen, wenigstens lässt sich sehr häufig in den Fällen, in welchen ein Lappen aus der Vorderkapsel herausgerissen und in den Glaskörper versenkt worden war, die losgetrennte Parthie der genannten Glashaut nicht mehr auffinden.

Mit positiver Gewissheit jedoch lässt sich die Aufsaugung isolirter Fetzen der hinteren Kapselhälfte behaupten, ja selbst Zipfel, welche noch mit ihrer Basis an dem Rande der Vorderkapsel haften, werden häufig durch Aufsaugung verkleinert; wo der Randtheil der Vorderkapsel fehlt, findet man niemals Ueberbleibsel der hinteren Kapsel und die in Krystallwülsten eingebackenen Reste der letzteren entsprechen ihrer Masse nach fast niemals der Grösse jener Reste, welche man bei der Untersuchung kürzlich operirter Augen in Form breiter Zipfel an dem Rande der Vorderkapsel trifft.

§ 605. Es handelt sich nun darum, die durch die Dislocation gesetzten Veränderungen in der Linse als solcher darzustellen.

§ 606. Bei Cataracten mit erweichter Oberfläche wird immer ein Theil des Magmas während des Eintrittes des Staarkernes in den Glaskörper abgestreift, indem der letztere nicht nur durch die Engheit des in ihm gesetzten Wundkanales, sondern mehr noch durch die Kraft, mit welcher seine gedrückten Theilchen auszuweichen suchen und an dem Rande des angedrückten Staarkernes vorbei nach vorne drängen, einer Versenkung der weicheren Linsensubstanz in den hinteren Augapfelraum entgegentreten. Namentlich die hinter dem Staarkerne gelegenen Parthien des Staarbreies werden gerne abgestreift, daher man öfters die Cataracta im Grunde des Glaskörpers mit ganz reiner unterer Fläche findet, während auf der oberen noch eine dicke Schichte Magma mit gerunzelten Theilen der Kapsel lagert.

Eine Parthie der oberflächlichen malacischen Linsenstrata bleibt demnach vor der durchrissenen tellerförmigen Grube zurück.

Der grösste Theil derselben geht nun wohl durch Resorbtion verloren, doch sah ich das abgestreifte Magma in Einem Falle auch auf dem Wege der Zellentheorie höhere Organisationsstufen erklimmen. Sind Reste der Kapsel in der Lichtung des Strahlenkranzes zurückgeblieben, an welche sich das Magma anlagern kann, so geschieht es in der Regel, dass eine Portion dieser abgestreiften Linsenschichten durch Verkalkung ständig wird.

Namentlich die in dem Kapselfalze oder in einem Theile desselben eingelagert bleibenden Reste des Magmas werden immer zum grossen Theile ständig und bilden eben den Inhalt des Krystallwulstes oder aber ein zwischen

die Ueberbleibsel der beiden Kapselhälften gelagertes Stratum kalkiger Substanz, welches dem Nachstaare das Aussehen des Randtheiles einer trockenhülsigen Cataracta mittheilt.

Eine andere Portion des Magmas streift sich erst während dem Durchtritte des Staarkernes durch das Parenchym des Glaskörpers ab, es erscheint darin in Gestalt von bandförmigen, trüben Streifen, welche von der tellerförmigen Grube gegen den dislocirten Staarkern hinziehen.

Diesen Theil des Magmas sah ich nach Staardislocationen nie anders, als in Verfettigung begriffen, in einem Zustande, welcher die vollständige Resorbtion mit Grund erwarten liess. Doch ist nicht zu zweifeln, dass derselbe auch ständig werden könne, es beweisen die Möglichkeit dessen jene Fälle, in welchen nach zufällig gesetzten durchdringenden Wunden des Krystallkörpers hintere Krystallflocken zu fibrösen Strängen organisirten [277].

§ 607. Die oberflächlichen Strata eines reinen Kernstaares scheinen sich nicht so leicht abzustreifen. Es erscheint die Pupille unmittelbar nach der Dislocation der Cataracta rein schwarz und wenn einige Tage nach der Operation Trübungen in der Sehe wahrnehmbar sind, so beschränken sie sich constant auf den Bereich zurückgebliebener Kapselreste. Es spricht dieses dafür, dass die oberflächlichen, normal vegetirenden Strata an die entsprechenden Portionen der Kapsel gebunden bleiben, die übrigen Theile der nicht sclerosirten Linsenschichten aber, mit dem Kernstaare in Verbindung, in den Glaskörper versenkt werden. Wenigstens scheint sich die Abstreifung auf ausnehmend geringe Portionen zu beschränken, auf so kleine Portionen, dass die bis zur Eröffnung und Untersuchung des Auges nach der Operation verstreichende Zeit hinreicht, dieselben durch Resorbtion verschwinden zu machen. Meine diessfälligen Untersuchungen reichen hier nicht zu, die Zukunft muss lehren, wie weit meine Vermuthungen richtig sind.

Es gelangt demnach ein reiner Kernstaar wohl immer umhüllt von noch durchsichtigen Linsenschichten in den Glaskörper. Diese müssen dann, ihrer normalen Lebensbedingnisse beraubt, den Erweichungsprocess eingehen, zerfallen und entweder resorbirt werden, oder aber zum Theile verkalkend schrumpfen. Jedenfalls also werden dislocirte Kernstaare mit der Zeit in ihrem Volum wesentlich beeinträchtigt werden, wie dieses die Erfahrung auch hinlänglich bestätigt.

§ 608. Die festen, sclerosirten Linsentheile, der harte Kern widersteht immer der Aufsaugung.

Es ist bis jetzt keine einzige Thatsache bekannt geworden, welche auf die vollständige Resorbtion eines solchen harten Kernes hinwiese, im Gegentheile, meine Untersuchungen und die Untersuchungen anderer, an der Leiche forschender Ophthalmologen, namentlich des in der pathologischen Anatomie des Auges viel erfahrenen Beer [278], sprechen geradezu gegen die Resorbtionsfähigkeit sclerosirter Kerne.

Gegen die Auflösbarkeit und das gänzliche Verschwinden dislocirter Linsenkerne von normaler Consistenz, wie sie so häufig bei Weichstaaren gegeben sind, lässt sich jedoch kein begründeter Zweifel erheben, es ist dieselbe vielmehr durch den Nachweis der Verfetti-

gung und der Aufsaugung der oberflächlichen, durchsichtigen Strata der Kernstaare faktisch dargethan. Es hängen die weiteren Metamorphosen eines dislocirten, durchsichtigen Linsenkerns allein ab von dem Entwicklungsgrade der ihn zusammensetzenden Formelemente, diese bestimmen es, ob der in den Glaskörper versenkte Krystalltheil durch die Abgabe seiner wässerigen Bestandtheile sclerosire oder zerfalle, oder aber in seinen mittelsten Schichten durch Vertrocknung ständig, in seinen äusseren Stratis jedoch durch Erweichung resorbtionsfähig werde.

Damit erklären sich die Befunde einiger verdienstvoller Augenärzte, welche letztere nach Dislocation des Krystallkörpers keine Spur von der Linse mehr in dem Corpus vitreum trafen [279].

Es ist begreiflich, dass diesem Ausgange der Umstand sehr zu Hilfe kommen müsse, dass solche Linsenkerne unter dem Nadeldrucke gerne zerklüften, daher nur stückweise in den Glaskörper versenkt werden und während des Durchtrittes durch den letzteren in Folge der Abstreifung viel an Masse verlieren.

§ 609. Der deprimirte Staarkern, wenn er nicht resorbirt wird, findet sich immer im hinteren unteren Theile des Glaskörpers fixirt, mit der einen Fläche gegen die optische Achse gekehrt.

Ich sah ihn niemals in unmittelbarer Berührung mit der Netzhaut, es war zwischen seine, der letzteren zugekehrte Oberfläche und die Retina stets ein $1'''-2'''$ dickes Stratum Glaskörpersubstanz zwischengelagert.

Es erklärt sich dieses aus der Resistenz, welche die oberflächlichen Schichten des Glaskörpers ihrer Zersprengung durch den andrängenden Krystallkern entgegensetzen. Um diesen Widerstand zu überwinden und sofort den Staarkern mit der Netzhaut in unmittelbare Berührung zu bringen, müsste ein ungemein starker Druck ausgeübt werden, ein Druck, welchen die Zartheit der Retina absolut contraindicirt und welcher daher wohl nur von Staarstechern der letzten Categorie ausgeübt wird, dann aber nach dem Zeugnisse Beer's sehr bedauerliche Folgen nach sich ziehen kann, heftiges consensuelles Erbrechen und vollkommene oder unvollkommene Amaurose [280].

§ 610. Ich sagte, der deprimirte Staarkern bleibe am Grunde des Glaskörpers fixirt. Diese Fixation scheint nun vermittelt zu werden durch die stets vorfindige, den Kern umhüllende, mehr weniger dicke Schichte secundär metamorphosirten, zum Theile amorphen, zum Theile kalkigen und fettigen Magmas, und dessen innige Verklebung mit den contiguen Wänden der Glaskörperfächer [281].

§ 611. Es setzt eine solche Fixation begreiflicher Weise den Ablauf einer gewissen Zeit als Bedingung voraus und erklärt sofort nicht das Haftenbleiben des Staarkernes in der Tiefe des Augengrundes während den der Operation unmittelbar folgenden Stadien.

Hier ist es einerseits die specifische Schwere des Kernes, anderseits aber das mechanische Aneinandertreten der, durch den nach hinten weichenden Kern verdrängten, Theile des Glaskörpers und der sofortige Wiederverschluss des von dem dislocirten Staare gerissenen Kanales, was einen Rücktritt des Kernes in seine frühere Lage unmöglich macht.

Es ist eine solche Wiedervereinigung der Kanalwände des Glaskörpers schon aus der Elasticität seiner Substanz wahrscheinlich, faktisch erweisen lässt sie sich aber durch den Umstand, dass nach Depressionen des Staares mitunter die Vorderwand des Glaskörpers ohne Spur einer Zusammenhangstrennung gefunden wird, die Wundränder der durchrissenen Hyaloidea und ihrer Ausläufer sich also nicht blos mechanisch aneinandergelagert haben, sondern sogar wieder verwachsen sein müssen [282].

§ 612. Man wird gegen die soeben aufgestellte Behauptung einwenden, dass im Falle, als sich der von dem deprimirten Linsenkerne in den Glaskörper gerissene Kanal wieder verschliesst, das doch so häufig zu beklagende Wiederaufsteigen des Staares ganz unmöglich wäre.

Dagegen erwidere ich, dass nicht alles eine Depression sei, was als solche erklärt wird, dass gewiss nicht selten reclinirt wird, wo eine Depression in Absicht stand und dass mit einer Reclination dem Wiederaufsteigen des Staares die schon erörterten überaus günstigen Chancen geboten werden [283].

§ 613. Der Hauptgrund des Wiederaufsteigens deprimirter Staarkerne liegt aber bestimmt in der häufigen Verflüssigung der verletzten vorderen und mittleren Glaskörperparthien.

Man findet ganz häufig den Glaskörper reducirt auf eine, der Netzhaut anliegende, nach vorne offene Schale, deren Höhlung von wässeriger Flüssigkeit erfüllt ist. Verflüssigt die unmittelbar an den Staarkern angrenzende Parthie des Glaskörpers ebenfalls, so wird ersterer flott, es bestimmt sofort seine Lage nur mehr die specifische Schwere, Erschütterungen des Auges machen ihn in dem Bulbusraum herumtanzen und selbst in die Vorderkammer vorfallen [284].

Die Zeit der Verflüssigung des Glaskörpers ist eine sehr verschiedene, sie tritt manchmal rasch ein, und wird dabei gewiss durch die von manchen Augenärzten empfohlene vermeintliche Zerschneidung der Hinterkapsel, bei welcher nur der Glaskörper in eine grosse Anzahl kleiner Partikeln zertheilt und diese regellos durcheinander geworfen werden, begünstigt; oder aber diese Verflüssigung tritt erst sehr lange nach der Operation ein.

§ 614. In der Verflüssigung des Glaskörpers und in den secundären Metamorphosen der oberflächlichen Strata des deprimirten Linsenkernes liegt auch die Grundbedingung zu der sogenannten Synchysis scintillans, von welcher später gehandelt wird.

Weiters erklärt man daraus die nach der Depression, oft erst sehr spät eintretende Amaurose, indem der Staarkern alsdann flott werden und bei jeder Bewegung des Auges die Netzhaut mechanisch reizen soll, wofür bis jetzt indess noch gar keine directen Belege geliefert worden sind [285].

Endlich soll auch nach Richter [286] die Verflüssigung des Glaskörpers den Grund des Wiederhinabsteigens aufgestiegener, deprimirter Staare und der Cataracta secundaria abgeben, woran nach dem, was von den Lageveränderungen des Krystallkörpers als Ganzen in Folge aufgehobener Verbindung gemeldet wurde, nicht zu zweifeln ist, wenn es auch nur selten vorkommen dürfte.

Zweite Categorie.

§ 615. Sie umfasst jene pathologisch-anatomischen Veränderungen im Inneren des Bulbus, welche resultiren, wenn der Krystallkörper als Ganzes oder aber ein namhafter Antheil der Linse mit Zurücklassung der Kapsel auf mechanischem Wege aus der Augapfelhöhle entfernt wird.

§ 616. Grundbedingung einer solchen Entleerung ist die Eröffnung der äusseren Bulbuswand. Mit dieser ist nicht nur die Ausgangspforte für das zu Entleerende gegeben, es bestimmt die Oeffnung in der äusseren Bulbuswand zugleich auch den Mechanismus der Entleerung selbst, wie nachstehende Betrachtung ergibt.

§ 617. Die Contenta des Augapfels insgesammt befinden sich bei Integrität der äusseren Augapfelwandungen unter einem nicht unbedeutenden Drucke von Seite der gespannten Hornhaut und Sclera. Dieser Druck wird durch die gleichzeitige Contraction der geraden Augenmuskeln im Verhältnisse zu der Contractionskraft vermehrt und im Falle der Einwirkung einer äusseren mechanischen Gewalt auf den Bulbus auch noch durch die letztere proportional gesteigert.

Sobald die Augapfelwand an irgend einer Stelle durchbrochen wird, müssen die gedrückten Bulbuscontenta hervortreten und zwar mit einer, der Druckkraft entsprechenden Gewalt. Sobald nur die Spannung der Augenhäute wirkt, wird der Abfluss des Kammerwassers, das Hervordrängen eines kleinen Theiles des Glaskörpers hinreichen, um das Gleichgewicht herzustellen; wirkt jedoch der Muskelapparat oder gleichzeitig auch eine äussere mechanische Gewalt, so werden die Contenta des Augapfels, indem sie auszuweichen suchen, in einen Strom versetzt, dessen Richtung bestimmt ist durch die Lage der Oeffnung in der äusseren Bulbuswand, dessen Intensität aber im geraden Verhältnisse steht zur Grösse der wirkenden Druckkräfte und im umgekehrten zu der Grösse des Winkels, welchen ein von der Oeffnung zu dem entgegengesetzten Punkte der Bulbuswand gezogene Linie mit der Resultirenden des Muskeldruckes und der von Aussen wirkenden mechanischen Gewalt einschliesst.

§ 618. Fällt das Centrum des Krystallkörpers in die Richtung des Stromes, so muss das Linsensystem mit einer Kraft gegen die Augapfelöffnung getrieben werden, welche gleich ist der Differenz zwischen der Stromkraft und der Kraft, mit welcher der Krystallkörper durch seine Verbindungen mit den Nachbarorganen an der Lageveränderung gehindert wird.

Geht die Richtung des Stromes durch einen Randtheil des Krystallkörpers, so kann nur dieser Randtheil von der Stromkraft unmittelbar afficirt werden, es muss sich der Krystallkörper um eine entsprechende Achse wälzen, er wird entweder nur vorübergehend in seiner Stellung beeinträchtigt, oder aber gelangt eben durch diese Lageveränderung mit seinem Centrum in den Strom und wird gegen die Ausgangspforte in der Bulbuswand getrieben.

Steht endlich der Krystallkörper gänzlich ausserhalb der

Stromrichtung, so fällt jene mechanische Kraft als ein auf das Linsensystem wirkendes mechanisches Moment ganz weg, es kann der Krystallkörper auf diesem Wege in seiner Stellung und Lage nicht im Mindesten berührt werden.

§ 619. Es liegt nun der Krystallkörper de norma vor der Ansatzebene der vier geraden Augenmuskeln, es kann also in allen jenen Fällen, in welchen die Oeffnung der äusseren Bulbuswand in das Bereich der hinter dieser Ansatzebene gelegenen Portion der Sclera fällt, die vis a tergo, der Muskeldruck nicht mehr als entleerendes Moment wirken, nur äussere mechanische Gewalten können den im vorderen Augapfelraume gelegenen Krystallkörper bestimmen, durch solche Scleralwunden nach Aussen zu treten.

Wohl aber trifft die Resultirende des Muskeldruckes bei Eröffnungen der Bulbushöhle in den, vor den Ansätzen der geraden Augenmuskeln gelegenen Theilen der Bulbuswand, bei Durchbrüchen der Cornea oder gleichzeitig auch des vordersten Scleraltheiles, in den meisten Fällen auf einen Theil des Krystallkörpers, es ist in dem Muskeldrucke als solchen, wo er wirkt, ein Moment gegeben, welches das Linsensystem gegen die Oeffnung in der Augapfelwand zu drängen vermag.

§ 620. Auf dass nun ein Durchtritt des Krystallkörpers durch die Oeffnung in der Bulbuswand stattfinden könne, muss eine gewisse Uebereinstimmung zwischen der Grösse der Oeffnung und zwischen dem Flächeninhalte des grössten, der Oeffnung parallelen Durchschnittes des Krystallkörpers gegeben sein.

Es möge nämlich das Linsensystem durch den Strom der Augapfelcontenta oder durch einen Zug mittelst passender Instrumente an die Oeffnung gebracht werden, so wirkt diese Kraft von dem Augenblicke, in welchem der Krystallkörper an der Oeffnung angelangt ist, nur auf jene Theile des Krystallkörpers ungeschwächt, welche in der Richtung der bewegenden Kraft vor die Oeffnung gelagert sind, an allen übrigen Theilen des Krystallkörpers tritt die Resistenz der die Oeffnung umgrenzenden Parthien der Augapfelwandungen der weiteren Bewegung entgegen, und überwiegt dieser Widerstand die Grösse der bewegenden Kraft, so werden die ausser dem Bereiche der Oeffnung gelegenen Theile des Krystallkörpers nur mit einer Kraft nach Aussen gezogen oder gedrückt werden können, welche der Cohäsion dieser Theile mit den in die Oeffnung fallenden Portionen des Krystallkörpers gleichkommt.

Wird der Krystallkörper mittelst Instrumenten aus der Oeffnung hervorgezogen, so streifen sich immer um so mehr Theile desselben an den Rändern der Oeffnung ab, je kleiner diese und je grösser der Krystallkörper ist und je weniger fest die Theile des Krystallkörpers unter einander und namentlich mit den von dem Instrumente gefassten Portionen zusammenhängen.

Wird der Krystallkörper durch die vis a tergo oder durch eine, von Aussen her auf den Augapfel wirkende mechanische Gewalt gegen die Oeffnung getrieben, so walten dieselben Verhältnisse ob, doch wird noch der Umstand von Belang, dass die Grösse der Kraft, welche auf die an die Oeffnung gelagerten Theile des Krystallkörpers wirkt und welche die Entleerung zu bewerkstelligen hat, eine um so geringere wird, je mehr das Flächenmaass der Oeffnung übertroffen wird von dem grössten, auf der Stromrichtung senkrecht

stehenden Durchschnitte des an die Oeffnung bereits angedrückten Krystallkörpers, dass also, ganz unabhängig von dem Widerstande, den die Cohäsion des Krystallkörpers dem Durchtritte durch eine relativ zu kleine Oeffnung entgegensetzt, auch noch das absolute Maas der entleerenden Druckkraft vermindert wird.

§ 621. Eine relativ zu kleine Oeffnung hindert den Durchtritt des Krystallkörpers nur durch die Resistenz der die Oeffnung umgebenden Theile. Diese Resistenz variirt aber ausnehmend nach der Form des Durchbruches.

Geradelinige Schnittwunden sind zum Klaffen am wenigsten geeignet, sie fordern daher verhältnissmässig die grösste Ausdehnung, sollen sie den Durchtritt des Krystallkörpers gestatten.

Lappenwunden hingegen verhalten sich relativ zur Entleerung des Krystallkörpers, wie Lochwunden, der Lappen gibt dem andrängenden Krystallkörper leicht nach, die Lappenwunde ist eine Lochwunde, deren Grösse eben nur bestimmt wird durch die Grösse des umschriebenen Lappens und welche der Entleerung um so günstigere Chancen bietet, als ihre Form jener eines durch die Achse geführten Durchschnittes des Krystallkörpers nahezu gleichkömmt und als sie daher bei relativ kleinstem Flächenmaasse sehr leicht den Krystallkörper, nach vorläufiger Wendung seiner Aequatorialebene in die Stromrichtung, durchlassen kann. Nur dadurch gestalten sich die Verhältnisse für die Entleerung des Krystallkörpers bei Lappenwunden günstiger, als bei Lochwunden rundlicher Form, wie sie durch Geschwüre, Malacie der Cornea u. s. w. gesetzt werden.

In Bezug auf letztere ist leicht einsichtlich, dass senkrecht abfallende Ränder wegen bedeutender Resistenz weit grössere Oeffnungen voraussetzen, sollen sie die Entleerung des Krystallkörpers gestatten, als allmälig zugeschärfte Ränder, wie sie bei muldenförmigen Cornealgeschwüren gegeben sind. Insoferne solche perforirende Geschwüre eine Heilung mit Zurücklassung einer sehr kleinen Narbe ermöglichen, erklären sich jene Fälle, in welchen der Krystallkörper im Auge gänzlich fehlt, die Cornea aber nur eine sehr unbedeutende faserig schollige Neubildung oder gar nur einen Epithelialfleck trägt und keine Operation vorausgegangen ist.

§ 622. Es wurde bisher verhandelt, als ob der Krystallkörper vollkommen frei in der Augapfelhöhle beweglich wäre. Dieses Verhältniss ist aber nur in seltenen Fällen gegeben, dort nämlich, wo der Krystallkörper vorläufig von der Zonula und der tellerförmigen Grube gelöst worden und bei Lageveränderungen desselben noch keine abnormen Adhäsionen eingegangen ist. Dort gelten die bisher aufgestellten Sätze unbedingt und unbeschränkt.

Viel häufiger jedoch ist gerade im Gegentheile der Krystallkörper durch neoplastisches, straffes, derbes Gefüge an die Cornea, an die Iris oder an diese beide Organe angelöthet und dadurch werden die bei der Entleerung desselben obwaltenden Umstände im hohen Grade modificirt.

§ 623. Jene Fälle, in welchen der Krystallkörper durch resistentes Gewebe an eine durchgreifende Cornealnarbe fest angeheftet ist, sind von minderem Belange. Eine Entleerung des Linsen-

systemes auf operativem Wege dürfte unter solchen Verhältnissen kaum jemals einem vernünftigen Zwecke entsprechen, sonst ist aber eine Entleerung kaum anders denkbar, als durch geschwürige, brandige Zerstörung des Narbengewebes oder des die Narbe umgebenden Cornealgefüges, womit nicht nur der Krystallkörper gelöst wird, sondern auch die Bedingungen zu einer Strömung der Augapfelcontenta und zur Ausstossung des ersteren sammt den ihm anhaftenden Organtheilen gegeben sind, was jedenfalls ein seltenes Ereigniss ist, von dem sich in den Annalen der Oculistik bisher noch kein Beispiel vorfindet.

§ 624. Von Wichtigkeit sind aber jene nicht seltenen Fälle, in welchen der Krystallkörper mit der Hinterwand des Pupillartheiles der Iris in grosser Ausbreitung fest verwachsen ist.

Die Cohäsion des Irisgewebes ist dann wohl meisthin eine viel geringere, als jene des neoplastischen Gefüges, eine Entleerung des Krystallkörpers ist unter solchen Verhältnissen also kaum anders, als mit Zerreissung der Iris oder aber mit deren Lostrennung von dem Ciliarkörper und gleichzeitiger Entfernung aus dem Augapfelraume möglich, man müsste denn, wie es zum Zwecke der Staarextraction in solchen Fällen empfohlen worden ist, den Pupillartheil der Iris von dem Krystallkörper ringsum losgeschnitten haben.

In Anbetracht der Schwierigkeit, welche die Umschneidung des Pupillartheiles der Iris nach Abfluss des Kammerwassers durch die Cornealwunde darbietet und in Anbetracht der Erfolge einer solchen Operation, welche kaum günstiger sind, als wenn ohne vorläufige Umschneidung der Krystallkörper mit der Pincette gefasst und mit Durchreissung oder gänzlicher Lostrennung der Iris nach Aussen gezogen wird, in Anbetracht dieser Umstände hat man längst ausgebreitete Adhäsionen des Krystallkörpers mit dem Pupillartheile der Iris als contraindicirende Momente bezüglich der Extraction erkannt und es dürften die Folgen einer solchen Entleerung des Krystallkörpers mit Theilen der Iris oder der gesammten Regenbogenhaut um so seltener zur Beobachtung kommen, als auch bei geschwürigen, malacischen, brandigen Durchbrüchen oder zufällig gesetzten Wunden der Cornea die Cohäsion des Irisgewebes den Widerstand sehr vermehrt, welchen die Zonula der Entleerung des Krystallkörpers entgegensetzt und so die Bedingungen zu dem fraglichen Ereignisse schwerer erfüllbar macht.

Ist nämlich der Durchruch ein centraler und wirkt die vis a tergo somit auf den mittleren Theil des Krystallkörpers, denselben in der optischen Achse nach vorne treibend, so werden alle Längsfasern der Regenbogenhaut gespannt und die Resistenz ihrer Summe ist eine nicht unbedeutende, es bedarf schon grosser Durchbrüche der Hornhaut, um dann eine Entleerung zu ermöglichen. Ist aber der Durchbruch ein excentrischer, so wirkt der Strom der Augapfelcontenta fast nur auf den entsprechenden Randtheil der Iris, da er an den übrigen Portionen durch die Resistenz der Cornea neutralisirt wird. Wenn dann auch die an die Cornealöffnung angelagerte Portion des Irisrandes berstet, so hindern doch die von der Cornea gestützten Portionen der Regenbogenhaut eine prompte Achsendrehung des Krystallkörpers und sofort die Einstellung des Linsenmittelpunktes in den Strom des nach vorne gedrängten Glaskörpers, es tritt der Letztere neben dem Krystallkörper durch den Irisriss hervor und

drängt den Krystallkörper von der Oeffnung hinweg, statt ihn nach Aussen zu treiben. Ich schliesse dieses aus dem Widerstande, welchen die Iris bei stark contrahirter Pupille dem Vortreten des Krystallkörpers während der Staarextraction öfters entgegensetzt; anderseits aber aus der anerkannten Leichtigkeit, mit welcher der Glaskörper vorfällt und den Staar von der Cornealöffnung wegdrückt, wenn bei der Staarextraction nach den gewöhnlichen Methoden der Ciliarrand der Iris losgeschnitten wird [287].

§ 625. Weiters sind von Wichtigkeit jene Fälle, in welchen ein in die Vorderkammer vorgefallener Krystallkörper mit der Iris oder gleichzeitig auch mit der Descemeti durch straffes, derbes, resistentes Gewebe innige Verbindungen eingegangen ist.

Es ist in solchen Fällen durch das Auftreten heftiger Entzündungen mit Exsudation schmelzender Produkte nun freilich ein Moment gegeben, welches nicht nur Durchbrüche der Cornea zu veranlassen, sondern auch die normwidrigen Verbindungen des Krystallkörpers zu lösen und sofort dessen Ausstossung durch den Muskeldruck möglich machen kann, es wird aber jedenfalls eine solche Entleerung des vorgefallenen Krystallkörpers nach dessen Fixation mittelst ständiger Gewebe eine sehr seltene sein.

Eine Entfernung des angelötheten Krystallkörpers aus der Vorderkammer wird daher fast immer einen operativen Eingriff erfordern, nämlich die Eröffnung der Cornea mit einem Lappenschnitte und die Extraction mittelst des Häkchens oder der Pincette. Ist dann die Cohäsion des Krystallkörpers eine geringere, als jene der verlöthenden neoplastischen Gewebe, und dieses ist wohl die Regel, so muss der Krystallkörper unter dem Zuge des Hakens oder der Pincette zerbröckeln, es bleiben Theile des Krystallkörpers und namentlich Kapselfetzen an der Descemeti und Iris haften, sie können von der ersteren öfters gar nicht, von der letzteren aber nur dadurch getrennt werden, dass mit der zu entfernenden Parthie des Krystallkörpers die angewachsene Portion der Iris durch die Hornhautwunde hervorgezogen und mit der Scheere abgetragen wird.

§ 626. Es erübrigt jetzt noch, den Einfluss zu bestimmen, den partielle Adhäsionen des Krystallkörpers an den Pupillartheil der Iris, theilweise Lostrennungen des Krystallkörpers von dem Strahlenkranze und endlich die normalen Verbindungen des Linsensystems auf dessen Entleerung aus dem Augapfelraume auszuüben im Stande sind. Indem aber die bezüglichen Erörterungen kaum fruchtbringend sind, ohne gleichzeitig den Zustand des Krystallkörpers selbst, namentlich sein Volum und die Beschaffenheit des Linsengefüges zu berücksichtigen: ziehe ich es vor, den Einfluss, welchen die erwähnten Verbindungen des Krystallkörpers, so wie den Einfluss, welchen die Beschaffenheit des Krystallkörpers auf die Verletzungen der in Rede stehenden Art ausübet, unter Einem zu behandeln und dieses um so mehr, als eben die krankhaften Veränderungen des Linsensystems mit dessen Anomalien der Verbindung sehr häufig in innigem Causalnexus stehen.

§ 627. Um Wiederholungen zu vermeiden, beginne ich mit den Entleerungen des Krystallkörpers oder einzelner Theile desselben durch Scleralwunden, bei welchen wegen der Lagerung des Krystall-

körpers in dem vorderen Bulbusraume der Muskeldruck als mechanisches Moment der Entleerung ausgeschlossen ist und welche nur dadurch ermöglicht sind, dass entweder eine intensive äussere mechanische Gewalt auf die vordere Bulbuswand wirkt, durch Abflachung des Augapfels die Zonula ringsum absprengt und das Linsensystem nach hinten drängt, oder dadurch, dass geeignete Instrumente durch eine künstlich gesetzte Scleralwunde eingeführt, der Krystallkörper gefasst, aus seinen Verbindungen gerissen und nach Aussen gezogen wird.

§ 628. Von den Dislocationen des Krystallkörpers als Ganzen unter die Conjunctiva bulbi und den dabei obwaltenden mechanischen Verhältnissen wurde schon gehandelt [288], es erübrigt nur noch der Fälle zu erwähnen, in welchen unter fast gleichen Umständen die Linse oder gar nur Theile derselben ohne Kapsel durch Scleralwunden in Folge von zufälligen Einwirkungen äusserer mechanischer Gewalten unter die nachgiebige, dehnbare Conjunctiva gelangen.

Der Mangel aller Genauigkeit in den anatomischen Beschreibungen der hierher einschlägigen, bisher veröffentlichten Fälle macht den positiven Nachweis solcher Vorkommnisse unmöglich. Es ist an der Existenz derartiger Fälle jedoch nicht zu zweifeln, denn die Grösse des Scleralrisses ist unter solchen Verhältnissen keine bestimmte und wenn dieselbe von dem Volum des Krystallkörpers bedeutend übertroffen wird, so muss der letztere entweder im Inneren des Augapfelraumes zurückbleiben oder in die Wunde der betreffenden Augenhäute eingeklemmt werden, oder aber es muss, wenn die Consistenz des Linsengefüges durch cataractöse Metamorphose und die Resistenz der Kapsel durch ständige Auflagerungen nicht bedeutend vermehrt worden ist, und dieses ist die Regel, der Krystallkörper an der Oeffnung in der Augapfelwand in seiner Continuität getrennt werden, es werden nach Berstung der Kapsel Theile der Linse, namentlich der consistentere Kern nach Aussen treten, die Kapsel mit den anhaftenden oberflächlichen Linsenschichten aber in Berührung mit dem Glaskörper bleiben und, falls der Augapfel nicht zu Grunde geht, auf ähnliche Weise wie deprimirte Linsenglashäute knäuelförmig zusammenbacken, indem das Linsenmagma und öfters auch plastische Exsudate aus der Netzhaut und Uvea ihre Falten dauernd unter einander verlöthen.

Es ist selbst nicht unwahrscheinlich, dass in manchen Fällen die Kapsel berstet, und die Linse nach hinten in die Scleralwunde treten lässt, ohne im ganzen Umfange von der Zonula abgerissen zu werden, es sprechen dafür jene Fälle, in welchen unter ähnlichen Umständen die Linse aus der Kapselhöhle in die Vorderkammer tritt, die Kapsel aber als ein fetziger, bisweilen flottirender Nachstaar in der Lichtung des Strahlenkranzes zurückbleibt.

Die Extractio cataractae per Sclerotomiam

§ 629. setzt einen gewissen Grad von Resistenz und von Cohäsion der Bestandtheile in dem staarigen Krystallkörper voraus, einen Grad, welcher hinreicht, um das Linsensystem an geeignete Instrumente fixiren, und, ohne es zu zerbröckeln, aus seinen Verbindungen reissen zu können.

§ 630. Staare primärer Entwickelungsform mit umfangs-

reichem, durchsichtigem oder sclerosirtem Kerne erfüllen diese Bedingung. Ihre Ausziehung durch eine Scleralwunde setzt aber eine grosse Anzahl sehr bedeutender Unzukömmlichkeiten und Gefahren.

Sie fordert erstens schon begreiflicher Weise eine relativ sehr grosse, und ihrer möglichen und wahrscheinlichen Folgen wegen nicht gleichgültige Wunde in den Augenhäuten [289].

Soll die Operation dem Zwecke möglichst entsprechen, der Entwickelung eines Nachstaares durch Entfernung des grössten Theiles der Kapsel und Linse aus der Lichtung des Strahlenkranzes vorbeugen, so muss die extrahirende Gewalt auf eine grösstmöglichste Portion beider Kapselhälften und auf die Linse nahezu gleichmässig wirken. Es sind also nur zangenartige Instrumente anwendbar, denn nur diese gestatten die Einwirkung auf eine grosse Portion beider Kapselhälften und den zwischengelagerten Staar. Um jedoch diesen Zweck zu realisiren, dürfen ihre Blätter nicht in einen grossen Winkel auf die Flächen des Krystallkörpers geführt werden, denn dann können sie den Krystallkörper nur am Rande fassen, also auf ein Minimum von Oberfläche wirken und machen, abgesehen von der geringen Fixation desselben, dessen Durchtritt durch die lineare Scleralwunde unmöglich. Die Extraction solcher Staare fordert demnach die Einführung der Pincette in einer, zur Aequatorialebene des Krystallkörpers möglichst nahe parallelen Richtung, sofort die Anlegung der Scleralwunde in unmittelbarer Nähe des Cornealrandes und die Zusammenhangstrennung des gefäss- und nervenreichen Strahlenkranzes.

Die Extraction voluminöser Staare durch die Sclera setzt endlich noch die Anlegung des Scleralschnittes in einer zum Cornealrande parallelen, also auf den Verlauf der Ciliarnerven und Ciliargefässe senkrechten Richtung voraus, denn eine Wendung der Aequatorialebene des Krystallkörpers in die Direction einer Sclerallängswunde ist, so lange die Zonula noch in ihrer Integrität besteht, nicht möglich, ohne auf beide Hälften der vorderen und hinteren Kapsel einen sehr ungleichmässigen, ja nach entgegengesetzten Richtungen hin wirkenden Zug auszuüben und sofort dieselbe zum Bersten zu bringen. Wenn aber auch vor der Wendung des Krystallkörpers dessen Verbindung mit der Zonula gänzlich gelöst worden wäre, so ist der Umstand einer Wendung sehr entgegen, dass diese einen namhaften und sehr ungleichmässigen Druck auf die eine Hälfte der tellerförmigen Grube nothwendig macht, damit aber ein Vorfall des grössten Theiles des Glaskörpers und dessen traurige Consequenzen um so leichter herbeigeführt werden müssen, als die Wunde im Vordertheile der Sclera nahebei in die Richtung der Resultirenden des Muskeldruckes fällt, die Operation an und für sich aber kaum ohne heftige Nervenreizung und sofortige reflectorische Muskelcontractionen zu Ende geführt werden kann.

§ 631. Diese Operationsmethode, wenn sie auf Staare von normalem oder nahezu normalem Krystallvolum angewendet wird, schliesst also schon an und für sich eine reichhaltige Quelle höchst verderblicher Zufälle in sich, und es erklärt sich leicht die ausnehmend geringe Beliebtheit derselben; ganz abgesehen von dem häufigen Zurückbleiben grosser Portionen der Kapsel und zerbröckelter Linsensubstanz mit sofortiger Entwickelung von Nachstaaren der nach Discissio cataractæ resultirenden Formen, war die erwiesene Häufigkeit von Atrophie und Phthise des Bulbus als Folge der meisthin gesetzten Blut-

extravasate und heftiger Entzündungen durchaus nicht geeignet, dem von Seite einiger Ophthalmologen gerühmten Verfahren eine günstige Aufnahme zu bereiten [290].

§ 632. Weit günstigere Chancen bieten dieser Operationsmethode Cataracten dar, welche in Folge secundärer Metamorphosen des Magmas im hohen Grade geschrumpft sind, dabei aber an Consistenz gewonnen haben und die Kapsel in inniger Verbindung mit den eingedickten Resten der Linsensubstanz führen, ich meine den trockenhülsigen und den der Cataracta siliquata nahe verwandten Nachstaar.

Das geringe Volum dieser Staare lässt behufs der Extraction sehr kleine Scleralwunden genügend erscheinen und die sehr leichte Wendbarkeit derselben in jedem Augenblicke der Operation macht die Durchschneidung vieler Gefässe und Nerven ganz überflüssig, gestattet die Anlegung der Scleralwunde in einer zu den Ciliargefässen und Ciliarnerven parallelen Richtung. Die bedeutende Resistenz dieser Staare involvirt auch nicht die Nothwendigkeit eines auf grosse Parthien des Krystallkörpers gleichmässig vertheilten Zuges, es ist hinlänglich, irgend einen Theil des Staares zwischen die Blätter der Zange zu fassen, um durch den sofortigen Zug den metamorphosirten Krystallkörper in seiner Totalität oder doch genügende Theile desselben von der Zonula loszureissen und aus der Augapfelhöhle zu entfernen, es stellt sich die Verletzung des Strahlenkranzes durch eine dem Cornealrande nahe Eröffnung der äusseren Augapfelwand als ganz überflüssig dar, es kann die Pincette in einem grossen Winkel auf die Fläche des Staares von hinten her eingeführt werden, um hinlängliche Portionen des Staares zwischen die Zangenarme zu fassen und es wird dieses in vielen Fällen um so leichter gelingen, als sehr häufig trockenhülsige Staare von der Zonula stellenweise getrennt, Nachstaare aber durchlöchert sind oder gar nur in einzelnen Fetzen in der Lichtung des Strahlenkranzes hängen, falls sie aber eine continuirliche Haut vorstellen, sich stellenweise leicht von der Zonula trennen oder durchbohren, somit die Blätter der Pincette sehr leicht an die vordere und hintere Fläche des Staares anlegen lassen.

In Anbetracht dessen hat denn auch Sichel [291] die Extractio per Sclerotomiam für Staare der letztgenannten Formen sehr warm empfohlen.

Immerhin aber sind durch die Kleinheit der erforderlichen Scleralwunde, durch deren Stellung und Richtung die oben geschilderten Gefahren nur vermindert, nicht aufgehoben, und jedenfalls so bedeutende, wenn nicht grössere, als jene sind, welche durch die Ausziehung solcher Staare durch den sogenannten Hornhautstich bedingt werden, es hat diese letztere, gebräuchlichere Methode daher von der Extractio per Sclerotomiam nicht verdrängt werden können.

Die Staarausziehung durch den Hornhautstich.

§ 633. Nahezu dieselben mechanischen Momente, welche die Extraction voluminöser Staare per Sclerotomiam sehr erschweren, beschränken die Anwendbarkeit des Hornhautstiches für die Ausziehung trockenhülsiger und der, ihrer Form nach verwandten Nachstaare.

§ 634. Es wird bei dieser Methode nach den gewöhnlichen Regeln die Cornea durch einen geradelinigen Schnitt eröffnet, welcher in der Richtung eines Radius vom Centrum gegen die Peripherie hinzieht.

Unmittelbar nach dem Einstiche fliesst der Humor aqueus aus und die vis a tergo macht sich bemerklich in der Vorstauung der Iris und der Anlagerung des nach vorne sich wölbenden Staares an die Hinterfläche der Hornhaut. Wegen der geradelinigen Richtung der Cornealwunde ist aber ein Vordrängen des Staares durch die Oeffnung von Seite des Muskeldruckes nicht möglich, kein Theil dieser Organe wird blossgelegt, die vis a tergo wird an allen Punkten durch die Resistenz der Cornea neutralisirt. Um den Staar nach aussen zu fördern, muss er mittelst eines Häkchens oder der Pincette gefasst und hervorgezogen werden.

Wirkt der Zug in der Richtung der optischen Achse, oder doch nur in einem kleinen Winkel zu derselben, so gehört eine sehr bedeutende Cohäsion des staarigen Krystallkörpers dazu, auf dass derselbe, ohne in Stücke zu springen, sich falten und, die Resistenz der Cornealwundränder überwindend, durch die Oeffnung in der Bulbuswand hervortreten könne. Es ist daher erspriesslich, das extrahirende Instrument nach seiner Einführung in den Bulbusraum in eine zur Staaroberfläche möglichst nahe parallele und zur Längsrichtung der Cornealwunde senkrechte Stellung zu bringen. Es wirkt dann nämlich der Zug des Instrumentes mit ganzer Kraft auf den entgegengesetzten Theil der Zonula, es wird dieser leicht einreissen und so ein möglichst grosses Stück des Staares aus seinen Verbindungen getrennt werden, es gelangt dann auch dieses gelöste Staarstück mit seinem grössten Durchmesser gerade in die Längsrichtung der Wunde und die Gefahr des Zerbröckelns des gelösten Staarstückes wird um so geringer, als durch das derart eingestellte Instrument die eine Wundlippe der Cornealöffnung niedergedrückt und die lineare Wunde lochartig erweitert werden kann. Es hemmt dann die Cornea nur den freien Austritt jener Theile des Staares, welche, gegen das Heft des Instrumentes hin, jenseits des Cornealstiches gelegen sind. Die Schwierigkeiten, welche sich der Extraction dieser Staarpartien entgegensetzen, werden aber natürlich um so grössere, je grösser ihre Flächenausdehnung ist.

§ 635. Trockenhülsige Staare häutiger Form werden daher, selbst wenn sie an dem letzterwähnten Theile ihres Umfanges von der Zonula getrennt wären, nur äusserst schwierig in toto ausgezogen, es ist dieses nur bei sehr grosser Biegsamkeit und Zähigkeit möglich, meist zerspringen sie, es bedarf wiederholter Einführungen des Instrumentes und dessen Zugwirkung nach verschiedenen Richtungen, um die einzelnen Staarstücke hervorzuholen und das letztere gilt auch von Nachstaaren ringförmiger Gestalt.

Bei trockenhülsigen Staaren scheibiger Form, welche wegen bedeutender Verkürzung ihrer Durchmesser immer im grossen Umfange von der Zonula getrennt sind, wird sich dieser Widerstand der Zonula auf ein Minimum reduciren lassen, wenn die Wunde in der Cornea möglichst nahe dem freien Rande des Staares und, wenn es ausführbar ist, in der Richtung einer Tangente zu ihm geführt wird, damit das Häkchen oder die Pincette senkrecht auf den Rand eingeführt werden könne und das jenseits des Einschnittes fallende Stück ein möglichst kleines werde.

§ 636. Der Einstich in der Richtung eines Radius der Cornealoberfläche ist demnach nur für trockenhülsige Staare häutiger Form und für ringförmige Nachstaare anzuempfehlen, hier aber unerlässlich, weil eben die häufig sich ergebende Nothwendigkeit, den Staar stückweise herauszuholen, die Anlegung einer Wunde in der Cornea fordert, welche die Manipulation mit dem Instrumente nach allen Richtungen hin bei möglichster Vermeidung von mechanischer Reizung der Iris gestattet. Bei scheibigen trockenhülsigen und fetzigen Nachstaaren ist aber die Schnittführung, soll sie die Erreichung des Zweckes möglichst erleichtern, durch den freien Rand des Staares bestimmt, sie trifft die Cornea in der Richtung einer Sehne, und sie setzt die vorläufige Erweiterung der Pupille durch Mydriatica voraus, denn nur unter dieser Bedingung ist ein solcher Stich ohne Verletzung der Iris möglich, zugleich aber auch die Einführung der Pincette ohne Berührung dieses Organes, oft auch die Fassung des Staares zwischen beide Zangenarmen und das Hervorziehen aus der Wunde, ohne dass ein Theil des Staares sich an der von dem Instrumente niedergedrückten Lippe der Cornealwunde stemme, gestattet.

§ 637. Es wurde bei den vorhergehenden Erörterungen abgesehen von den Fällen, in welchen die fraglichen Staare in grösserem Umfange und ziemlich fest verwachsen sind mit dem Pupillarrande der Iris. Dann ist natürlich der Widerstand noch vermehrt durch die Cohärenz des Irisgefüges und es bleibt bei der Extraction nichts übrig, als den Staar möglichst weit nach den angedeuteten Weisen hervorzuziehen und mit der Scheere abzuschneiden.

§ 638. Die pathologisch-anatomischen Folgen solcher Entleerungen von Staaren oder Staartheilen bedürfen nach dem bereits Mitgetheilten keiner besonderen Erwähnung.

Desto wichtiger ist aber die Erörterung der Folgen, welche eintreten, wenn ein Krystallkörper von normalem Volum blos durch die vis a tergo gegen einen lochförmigen Durchbruch in der Cornea getrieben wird.

Verhalten des Krystallkörpers bei lochförmigen Durchbrüchen der Hornhaut.

§ 639. Von jenen Fällen, in welchen der grösste Theil der blätterigen Hornhautsubstanz durch geschwürige, brandige etc. Processe verloren gegangen ist, die vordere Bulbuswand daher mit weiter Oeffnung klafft, brauche ich nichts weiter zu erwähnen, ich habe schon mitgetheilt, dass unter solchen Verhältnissen nur in sehr wenig Fällen die Resistenz der Zonula und der Iris hinreicht, um den Krystallkörper in dem Inneren des Augapfels zurückzuhalten, und so die Anbildung einer breiten, die Cornea ersetzenden Narbe auf fester Basis zu ermöglichen, dass vielmehr der Regel nach der Krystallkörper und auch ein grosser Theil des Corpus vitreum entleert werde, der Augapfel zusammensinke und sehr häufig atrophisch oder phthisisch zu Grunde gehe.

Es handelt sich nur mehr um jene Fälle, in welchen der Corneal-

durchbruch von geringerem Durchmesser, als der Krystallkörper selbst ist, der letztere bei seinem Hervordrängen demnach an den Wundrändern der Hornhaut eine Stütze findet.

Natürlich hat die Stellung des Durchbruches in der Hornhaut einen sehr bedeutenden Einfluss auf die Folgen, ich beginne daher mit centralen Durchbrüchen, und gehe dann erst zu den excentrischen über.

§ 640. Da der Krystallkörper eine Convexität nach vorne kehrt, tritt derselbe bei centralen Cornealdurchbrüchen und bei hinreichender Druckkraft um so weiter aus der Lichtung des Strahlenkranzes hervor und die Zonula wird um so leichter abgesprengt, je grösser die Oeffnung in der Hornhaut ist.

Doch ist diese Berstung der Zonula wegen der Fixation der, jenseits der Ränder des Durchbruches fallenden, peripheren Theile des Krystallkörpers in Bezug auf die weiteren unmittelbaren Folgen des Cornealdurchbruches ohne sonderlichen Belang. Wichtig wird für diese Folgen nur die Grösse der auf die blossliegenden Portionen des Linsensystems wirkenden Propulsivkraft, welche, wie erwähnt, mit der Intensität des Muskeldruckes und mit dem Flächeninhalte des Cornealdurchbruches wächst, indem von dem Augenblicke an, als der Krystallkörper sich an der Cornea stemmt und deren Oeffnung stopft, die vis a tergo auf alle Punkte der Hinterkapsel gleichmässig vertheilt wird.

§ 641. Häufig reicht diese Propulsivkraft nicht zu, um den Krystallkörper in seiner Continuität zu stören, und dieses begreiflicher Weise am ehesten bei sehr kleinen Durchbruchsöffnungen in der Cornea. Es wird dann das Linsensystem einfach an die Hinterfläche der Cornea angedrückt und bleibt es, bis die Oeffnung geschlossen ist, oft auch wird der Krystallkörper durch das aus den Rändern der Perforationsöffnung in der Cornea und aus der allenfalls nebstbei vorgefallenen Irisportion exsudirte Plasma dauernd angeheftet oder aber, wenn er sich losreisst, eine Art sogenannten Vorderkapselstaares erzeugt, es resultiren also Verhältnisse, welche schon Gegenstand der Erörterung waren.

§ 642. Doch eben so oft, bei nur einigermaassen umfangsreichen Durchbrüchen der Hornhaut und einigermaassen bedeutender Contraction der Augenmuskeln in der Regel, berstet die Vorderkapsel, nachdem sie von dem gegen die Cornealöffnung andrängenden Linsenparenchyme in Form einer flachen Blase nach vorne gebaucht worden war.

Der Kapselsprung ist dann begreiflicher Weise ein um so grösserer und es entleert sich um so mehr von der Linsensubstanz, je grösser die vis a tergo und die Cornealöffnung ist. Doch gänzlich wird die Linsensubstanz wohl niemals entleert, etwas bleibt immer zurück und geht nachträglich, wenn es nicht schon vorläufig cataractös war, die staarige Metamorphose ein, um theils resorbirt, theils aber in secundären Processen ständig zu werden.

§ 643. In der continuirlichen Spannung der Augenmuskeln und in dem steten Abflusse des Kammerwassers sind nun Momente gegeben, um den Krystallkörper an der Cornea angedrückt zu erhalten. Der Verschluss der Hornhautöffnung durch Narbenmasse kann also unmöglich zu Stande kommen, ohne dass das Narbenblastem mit der Vorderfläche des Krystallkörpers in

Berührung käme und es verlöthet die Vorderkapsel um so sicherer mit der Narbenanlage, als eben ihre Wundzipfel durch das von hinten andrängende Linsenparenchym in die Cornealöffnung hinein gestülpt werden, die Krystallmasse aber selbst die Fähigkeit besitzt, dem Narbenplasma ähnliche Metamorphosen einzugehen, also zu Narbensubstanz zu werden und sohin die vorgestülpten Wundzipfel der Kapsel allseitig mit Narbenblastem in Contact stehen.

§ 644. Es geschieht nun die Vernarbung der Cornealöffnung häufig unter heftiger Entzündung der Cornea und der bluthaltigen Gebilde der Augapfelhöhle, massenreiche Exsudate erfüllen oft beide Kammern und hindern die Ansammlung des Humor aqueus, selbst wenn dessen Secretion noch ermöglicht wäre. Es atrophirt dann der Bulbus und man findet hinter einer durchgreifenden Cornealnarbe den Krystallkörper an seiner ganzen Vorderfläche durch ein neoplastisches, die atrophische Iris in sich fassendes Stratum mit der Hinterfläche der Cornea verwachsen. Nicht selten setzt sich dieses Stratum an den Ciliarfortsätzen auf die hintere Fläche des Krystallkörpers fort, um hier mit dem faserspaltig gewordenen Glaskörper zu einem, das Linsensystem rings umkleidenden, nach hinten gestielten Sacke zu verschmelzen.

Der Krystallkörper erscheint in solchen Fällen immer sehr geschrumpft, bald verflacht, selbst scheibenähnlich, bald rundlich. Er enthält immer secundär metamorphosirtes Linsenmagma, meist kalkige Massen, in grösserer oder geringerer Menge. Aus seiner vorderen Oberfläche erhebt sich stets ein zapfenartiger Fortsatz, der in der Narbenmasse gerade nach vorne dringt und mit ihr verschmilzt, es sind dieses die Reste des in die Cornealöffnung hineingedrängten Theiles der Linsensubstanz und die durch letztere vorgestülpten Wundzipfel der durchbrochenen Kapsel.

§ 645. Es hängt die so überaus differente Gestaltung des Krystallkörpers unter den in Frage stehenden Verhältnissen hauptsächlich ab von dem Umstande, ob die Zonula bei dem Cornealdurchbruche durchrissen wurde oder nicht. Es lässt sich dieses in den fraglichen Fällen wohl nicht immer nachweisen, indem das Strahlenblättchen in der Exsudatmasse der Regel nach schwer zu finden ist, oft auch durch Resorbtion verloren geht, doch lässt sich dieser Einfluss auf die Form des zum Theile entleerten Krystallkörpers mit vollem Rechte erschliessen aus jenen Fällen, in welchen der Bulbus nicht atrophirt, die Entzündung und Exsudation auf die nächste Umgebung des Cornealdurchbruches beschränkt und die Secretion und Ansammlung der wässerigen Feuchtigkeit ermöglicht bleibt.

§ 646. Ist das Strahlenblättchen unter den letztgenannten Verhältnissen in seiner Integrität erhalten und sammelt sich das Kammerwasser an, so wird nothwendig der an die Cornealöffnung und allenfalls auch an einen vorgefallenen Iristheil angepickte Krystallkörper nach hinten gedrückt.

War dann das verklebende Exsudat ein reichliches, so wird es bisweilen in einen Kegel ausgezogen, welcher mit seiner Spitze in der Cornealöffnung steckt und sich mit mehr weniger breiter Basis auf der Vorderkapsel festsetzt, in seinem Inneren die vorgestülpten Wundzipfel der geborstenen

Vorderkapsel einschliesst und, zum Theile selbst aus metamorphosirtem Linsenparenchyme bestehend, durch die Kapselöffnung mit dem staarigen Inhalte der Kapselhöhle in Verbindung steht.

Wo aber das verklebende Exsudat ein sehr wenig massenreiches war, dort reisst sich der Krystallkörper nach Verschluss der Cornealöffnung unter dem Drucke des sich sammelnden Kammerwassers oft wieder los, der Kammerraum wird dann wieder hergestellt, wenn auch nicht beide Kammern, da die Iris häufig an der Cornealnarbe haften bleibt. Wenn die Verhältnisse dann ständig geworden sind, findet man gegenüber einer durchgreifenden Cornealnarbe in der Vorderkapsel des Krystallkörpers eine rinnen- oder nabelförmige Vertiefung, umgeben von Kapselfalten, welche durch auflagernde, neoplastische, immer Uvealpigment haltende Massen zu einem wallartigen Wulste vereinigt sind. Es zeigt diese Vertiefung die Form und Grösse des ehemaligen Kapseldurchbruches an. Die Wundränder haben sich zurückgezogen und sind eingebacken in dem an der Kapsel haften gebliebenen Theile des Exsudatpfropfes, welcher nach hinten mit den secundär metamorphosirten Resten des an der Kapselöffnung blossgelegten Linsenparenchyms, und durch diese mit dem staarigen Inhalte der Kapselhöhle in Verbindung steht. Dieser letztere ist im Vergleiche zur Norm in Folge der mit dem Durchbruche gesetzten Entleerung, weiters aber in Folge der theilweisen Resorbtion und Schrumpfung des Zurückgebliebenen immer in hohem Grade vermindert, es erscheint der Krystallkörper stets im Uebergange zu einer Cataracta siliquata oder aber als trockenhülsiger Staar in seiner vollendeten Entwickelung und dem entsprechend ist auch die Kapsel stets in deutliche, breite und tiefe, regelmässig um den Durchbruch angeordnete oder in ganz unregelmässige Falten geworfen.

Es unterscheiden sich solche trockenhülsige Staare von den spontan aufgetretenen häutigen nur durch die narbenähnliche Einziehung ihrer Vorderfläche und oft auch durch ihre kuppelförmige Vorwölbung, welche sich daraus erklärt, dass während des Zeitraumes, als der Humor aqueus noch freien Austritt durch die Cornealöffnung hat und der durch Entleerung verflachte Krystallkörper an die Concavität der Hornhaut angedrückt wird, die Glaskörpersubstanz selbst vermehrt wird, so dass der Krystallkörper, nachdem er sich von der Cornealnarbe losgerissen hat, nicht mehr in die Ebene des Strahlenkranzes zurücktreten, sondern nach vorne gebaucht bleiben muss [292].

§ 647. Es ist nun aber in der Schrumpfung secundär metamorphosirender Linsensubstanz eine Ursache zu Lostrennungen der, letztere einschliessenden Kapsel von dem Strahlenblättchen gelegen. Anderseits ist die namhafte Zähigkeit und Derbheit mancher Exsudate mit der sofortigen Schwierigkeit einer Ausdehnung und Zerreissung des den Krystallkörper an die Cornealöffnung bindenden neoplastischen Pfropfes sicher ein Moment, welches bei der Wiederansammlung des Humor aqueus in der geschlossenen Kammer das Abspringen der Zonula veranlassen kann.

Berstet die Zonula in Folge der Schrumpfung des zum Theile durch eine Cornealöffnung entleerten Krystallkörpers nach vorläufiger Lostrennung des letzteren von dem Cornealnarbenpfropfe, so wird das Resultat ein scheibiger trockenhülsiger Staar mit narbig eingezogener

Vorderfläche sein, welcher Staar sich als Cataracta tremula, natans oder luxata repräsentirt.

Berstet die Zonula aber wegen der Resistenz des den Krystallkörper an die Cornea anheftenden Exsudatpfropfes durch den Druck des sich sammelnden Kammerwassers, also zu einer Zeit, in welcher das in der Kapselhöhle zurückgebliebene Linsenparenchym noch nicht ständige Formen eingegangen ist, so sind die Verhältnisse ganz dieselben, als ob die Zonula gleich bei dem Durchbruche der Cornea durch die vis a tergo abgesprengt worden wäre.

Es ist in dem letzteren Falle in der Ansammlung des Humor aqueus kein Moment mehr gegeben, welches den Krystallkörper von der Cornealnarbe abzureissen vermöchte, es bleibt unter solchen Verhältnissen das Linsensystem immer mit der Hornhautnarbe in Verbindung.

Durch die Absprengung der Zonula sind aber auch die Hindernisse entfernt, welche sich während der secundären Metamorphosen des in der Kapselhöhle zurückbleibenden Linsengefüges einer Schrumpfung des Krystallkörpers nach allen Richtungen hin entgegensetzen, es resultiren daher immer Staare von mehr weniger rundlicher Form.

War das in der Kapselhöhle Zurückbleibende der Masse nach ein ziemlich bedeutendes und der Resorbtion wenig günstige Chancen bietendes, so erscheint der Krystallkörper, nachdem das Linsenmagma ständige Formen eingegangen ist, der Regel nach birnförmig, er formirt ein runzeliges Säckchen mit gewöhnlich fettig kalkigem Inhalte, welches Säckchen frei nach hinten ragt, und nach vorne einen stielartigen Fortsatz trägt, welcher aus faltiger, öfters strickförmig zusammengedrehter Kapsel besteht, deren Falten theils durch Aussen auflagerndes entzündliches Exsudat, theils aber durch das in der Höhlung des Stieles enthaltene staarige Produkt unter einander vereinigt werden. Der Stiel steckt dann in der Cornealnarbe fest, in letzterer verschwinden die Wundzipfel der Kapsel und das durch den Stiel nach vorne ziehende Linsenmagma spurlos.

War aber die Kapselhöhle unter solchen Verhältnissen zum grossen Theile entleert worden, oder aber war nachträglich durch Resorbtion des staarig zerfallenden Restes der Inhalt der Kapselhöhle sehr vermindert worden, so sind die Bedingungen zur Entwickelung eines birnförmigen Staares nicht mehr gegeben, es bildet sich eine scheibige trockenhülsige Cataracta mit kreidigem oder knorpelähnlichem Inhalte oder es schrumpft der Krystallkörper zu einem ganz unregelmässigen, rundlichen, stark runzeligen Knoten von kreidigem Ansehen und von der Grösse eines Pfeffer- oder selbst Hirsekornes. Es haftet dieses Knötchen der Cornealnarbe fest an und erweist sich bei der mikroskopischen Untersuchung als die knäuelförmig zusammengeballte Kapsel, deren Falten nach Innen und an der Vorderhälfte des Knötchens auch nach Aussen von kalkiger, amorpher, mitunter auch knorpelähnlicher, leicht faserstreifiger Masse unter einander verlöthet werden.

§ 648. Es wurde bisher supponirt, dass die Propulsivkraft nach Berstung der Vorderkapsel und nach Entleerung eines mehr weniger grossen Antheiles der Linsensubstanz ins Gleichgewicht trete. Es kömmt jedoch auch vor, dass der vis a tergo durch die blosse Entleerung des Krystalles noch nicht Genüge

geleistet wird, vielmehr auch die, in den centralen Durchbruch der Cornea vorgestaute Hinterkapsel berstet und sofort der grösste Theil des Glaskörpers entleert wird, während der durchbrochene Krystallkörper in Form eines Ringes an der Hinterfläche der Cornea fixirt bleibt.

In der fast gänzlichen Entleerung des Augapfels und der damit gesetzten passiven Blutüberfüllung der Gefässe seines Inneren sind dann wohl wirksame Momente zur Einleitung heftiger Entzündungen der bluthaltigen Organe des Augapfels gegeben und es wird diese Folge um so leichter eintreten, als der Durchbruch der Hornhaut schon der Regel nach in dem Vonstattengehen eines solchen Processes mit Exsudation schmelzender Produkte begründet ist.

In den meisten Fällen wird dann wohl der Bulbus phthisisch zu Grunde gehen, es werden die stark gefalteten inneren Häute des Augapfels allenthalben von Exsudat überkleidet, welches theils schmilzt und entleert wird, theils aber ständig wird und dann den Inhalt der Augapfelhöhle zu einem ganz unregelmässigen, von Uvealpigment stark gebräunten Klumpen vereinigt, welcher, die Reste des Krystallkörpers in Form von geballten Fetzen der Kapsel enthaltend, nach vorne mit der durchgreifenden Cornealnarbe zusammenhängt und die oft winzige Höhle des zu einem tief furchigen Knopfe geschrumpften Augapfels ausfüllt.

Doch kommt es unter solchen Verhältnissen auch vor, dass Exsudate aus der Netzhaut und Uvea abgesetzt werden, welche jeder Neigung zur Schmelzung entbehren, vielmehr ihrer Totalität nach ständige Entwickelungsformen eingehen und in solchen Massen sich anhäufen, dass sie den Bulbus ganz ausfüllen und ihn so weit wieder schwellen, als es die continuirliche Spannung der Augapfelmuskeln erlaubt. In der Muskelthätigkeit ist dann ein Moment gegeben, welches die Exsudatmasse, so lange sie noch weich und die Cornea offen ist, nach vorne treibt, durch den ringförmigen Krystallkörper hindurch, welcher letztere wieder durch das, aus den beiden Oberflächen des nicht vorgefallenen Iristheiles ausgeschwitzte, massenhafte Produkt von der Cornea hinweg gedrückt wird. Wenn dann das den Bulbus erfüllende Plasma ständig geworden und die Cornealöffnung narbig geschlossen ist, kann es geschehen, dass der Krystallkörper in Form eines in der Lichtung des Strahlenkranzes befestigten Ringes erscheint, der von Kapsel umschlossen, staariges Linsenmagma enthält und gleichsam aufgesteckt ist auf einen kegeligen Pfropf, welcher aus dem, die Choroidalhöhle erfüllenden neoplastischen Gefüge mit breiter Basis entspringt, den Krystallkörper durchbohrt und das die Kammern ausstopfende Neugebilde durchsetzt, um mit der Cornealnarbe in unmittelbare Verbindung zu treten [293].

Es ist bei centralen Durchbrüchen der Cornea und des Krystallkörpers mit Entleerung des grössten Theiles der Linse und des Glaskörpers endlich auch noch die Möglichkeit gegeben, dass die Cornealöffnung verlöthet, ohne dass der Bulbus phthisisch zu Grunde geht und ohne dass massenhafte plastische Exsudate seine Höhle ganz ausfüllen. In dem Zusammensinken des Augapfels und dem constanten Vorfall namhafter Parthien der Regenbogenhaut liegt nämlich ein der Stopfung der Durchbruchsöffnung sehr förderlicher Umstand. Es genügt eine Entzündung des blossgelegten Iristheiles, um die Augapfelhöhle wieder zu schliessen und die Ansammlung wässeriger, theils von den Ciliarfortsätzen, theils aus den

Gefässen der Choroidea ausgeschwitzter Feuchtigkeiten zu erlauben. Da es in diesen Fällen ein Pfropf aus zusammengeballter Iris ist, welcher, in Verbindung mit Cornealexsudat und iritischem Produkte, unter Zusammengesunkensein des Bulbus die Hornhautöffnung schliesst, sofort eine Verlöthung des Restes des Krystallkörpers seiner grössten Oberfläche nach mit dem Exsudatpfropfe wohl immer bedingt; so dürfte von einer Wiederbefreiung des durch Entleerung stark an Volum verminderten Krystallkörpers kaum die Rede sein, vielmehr derselbe wohl constant der Hinterfläche der Cornealnarbe angepickt bleiben und, in seiner Schrumpfung von der Zonula abgesprengt, zu einem Knötchen von dem bereits geschilderten Character werden.

§ 649. Es handelt sich nun um die Folgen eines excentrischen Durchbruches der Cornea bezüglich der in dem Krystallkörper möglicher Weise bedingten Zusammenhangstrennungen.

§ 650. Excentrische Durchbrüche von relativ geringen Durchmessern sind bezüglich des Krystallkörpers ohne sonderlichen Belang; es kömmt das Linsensystem unter solchen Verhältnissen mit den Rändern des Durchbruches nicht in Berührung, indem sich die Iris zwischenlagert und die Cornealöffnung völlig überspannt; der Krystallkörper kann auch nicht durchbrochen werden, indem er sich ringsum an den Rändern des Durchbruchs stemmt, die Propulsivkraft aber durch die Kleinheit der Cornealöffnung sehr vermindert wird.

Selbst bei sehr heftigen Contractionen der Augenmuskeln bleibt daher der Krystallkörper unter solchen Verhältnissen in seiner Integrität und normaler Verbindung, es resultirt blos ein Irisvorfall, der die Hornhautöffnung stopft und so die Ansammlung von Kammerwasser und die Zurückstauung des Krystallkörpers gestattet, ehe der letztere mit der Iris Verbindungen eingegangen ist. Nur bei Krystallkörpern von sehr vermindertem Achsendurchmesser ist eine übermässige Vortreibung aus der Lichtung des Strahlenkranzes, eine Abreissung der Zonula im Bereiche des Durchbruches und die Hebung des Krystallkörpers mit sofortiger Einwirkung der vis a tergo auf die vorgelagerte Irisportion, deren Durchbrechung und der Vorfall des Glaskörpers leichter möglich.

§ 651. Bei excentrischen Hornhautdurchbrüchen von namhafter Grösse, deren centraler Rand daher schon immer nahe der Hornhautmitte fällt, ist die Intensität der Propulsivkraft an und für sich eine bedeutendere, als sie bei gleicher Muskelspannung im Falle eines Cornealdurchbruches von geringen Durchmessern ist; sie wird noch verstärkt durch die Grösse des Winkels, in welchem ihre Resultirende auf die Hinterkapsel wirkt und durch die Abnahme der gestützten Punkte, somit des Widerstandes.

Es entleert sich unter solchen Verhältnissen der Krystallkörper sehr leicht, ja viel leichter, als bei centralen Durchbrüchen von gleichem Umfange. Es wirkt nämlich der Druck vornehmlich auf den, dem Durchbruche entsprechenden, Theil der Zonula, diese wird leicht eingerissen, es ist dem Glaskörper Gelegenheit geboten, unter dem Krystallkörper hervorzudringen, den Rand des letzteren zu heben und nach vorne zu drängen, das Linsensystem sofort zu wälzen und mit den geringsten Durchmessern gegen die Oeffnung zu treiben. Die Iris kann hier keinen Widerstand von Belang leisten, da die entsprechende Portion des Pupillarrandes selbst in die Hornhautöffnung fällt. Es wird unter solchen Ver-

hältnissen der Krystallkörper sehr häufig seiner Totalität nach sammt dem grössten Theile des Glaskörpers entleert, und geht der Bulbus in Folge dessen nicht phthisisch oder atrophisch zu Grunde, beschränkt sich der nachfolgende krankhafte Process auf Anbildung einer Narbe auf dem vorgelagerten Iristheile, so findet man die Zonula in Form eines frei flottirenden, fetzigen Saumes an dem Strahlenkranze haften, oder aber es ist jede Spur derselben, sowie des Krystallkörpers verschwunden.

§ 652. Da Lappenwunden der Cornea wegen der Nachgiebigkeit des Lappens ganz ähnliche mechanische Momente bedingen, wie Durchbrüche der Hornhaut von der Grösse und Form des Lappens, so erklärt sich leicht die Häufigkeit der Entleerung des Krystallkörpers und des Corpus vitreum in Folge von mondsichelförmigen Geschwüren der Hornhaut und in Folge von Lappenschnitten, wie sie zum Zwecke der Extractio cataractae gesetzt werden, wenn diese Lappenschnitte zu gross ausfallen, der Zenith des Lappens nahe dem Cornealrande, die beiden Wundwinkel aber schon in einen grössten Durchmesser der Hornhaut oder gar über diesen hinausfallen.

Damit ist der Uebergang gegeben zur speciellen Erörterung des Mechanismus und der den Krystallkörper betreffenden Folgen der sogenannten

Staarausziehung durch den Hornhautschnitt.

§ 653. Es ist dieser Name eigentlich ein schlecht bezeichnender, indem das mechanische Moment, welches den Staar nach Aussen befördert, nicht ein Zug, sondern die vis a tergo ist und die Operation nur in dem Herbeiführen jener Bedingungen besteht, welche die Thätigkeitsäusserung der vis a tergo in einer Weise erlauben, in der die Entleerung des Staares bei Vermeidung eines Vorfalls des Glaskörpers, der Iris und andrer übler Zufälle ermöglichet ist. Nur in manchen seltenen, beziehungsweise abnormen Fällen wird eine Ausziehung von Staaren und Staartheilen erforderlich und erscheint dann als blose Unterstützung der vis a tergo, als ein Nebenbehelf.

§ 654. Ist die vis a tergo das den Staar aus seiner Verbindung lösende und nach Aussen befördernde mechanische Moment, so erscheint es für den ersten Augenblick gleichgültig, in welchen Quadranten der Hornhautperipherie der Zenith des Corneallappens falle, denn der Bulbus stellt einen um die optische Achse gedrehten Rotationskörper vor, und die durch die Ansätze der 4 geraden Augenmuskeln gelegte Ebene schliesst mit der Rotationsachse einen von 90^0 nur wenig abweichenden Winkel ein.

Doch wirkt auch die Schwerkraft des Staares und wird begreiflicher Weise von dem Augenblicke an von Belang, als die Bewegung des Staares nicht mehr ein Wälzen um eine Querachse, sondern eine Bewegung des Schwerpunktes nach vorne wird, also von dem Augenblicke an, in welchem der Staar, aus der Pupille hervortretend, seiner Gesammtmasse nach gegen die Hornhautöffnung gedrängt wird. Dann wird der der Entleerung entgegengesetzte Widerstand ein um so bedeutenderer sein, in einem je grösseren Winkel die Schwerkraft des Krystallkörpers zu der Stromrichtung steht. Der Staar wird also am leichtesten austreten bei einem Hornhautschnitte nach unten, am schwersten aber bei einer Lappenbildung im oberen Hornhautquadranten.

Der Hornhautschnitt nach oben und jener nach aussen macht also eine

weit grösse re Propulsivkraft erforderlich, als der Hornhautschnitt nach Unten. Es ist nun in den meisten Fällen absolut unmöglich, die den Staar nach Aussen befördernde Kraft in dem Momente zu anulliren, in welchem der Staar ausgetreten ist. Es wird also, wo auch nur die zur Entleerung des Staares erforderliche Kraft wirkte, nach dessem Austritte der Bulbusinhalt einem bedeutend grösseren Drucke ausgesetzt sein, falls der Hornhautschnitt nach Oben angelegt, als im Falle er in dem unteren Hornhautumfange gesetzt wurde. Gerade in diesem Drucke liegt aber die Grundursache des Glaskörpervorfalls, es möge der Lappen in welch immer für einen Theil des Hornhautumfanges fallen, denn die Schwerkraft könnte nur in Bezug auf den Hornhautschnitt nach unten von Belang werden, wird es aber nicht, indem sie nur rücksichtlich eines in die Vorderkammer gedrängten, also ausnehmend kleinen Theils des Corpus vitreum wirksam werden kann, relativ zu einem so kleinen Theile aber nothwendig die Cohäsion des Glaskörpergefüges in Rechnung kömmt.

Es liegen also in dem Hornhautschnitte nach Oben und zur Seite keinerlei Momente, welche einem Glaskörpervorfalle hinderlich in den Weg treten, denselben seltener, als bei dem Hornhautschnitte nach Unten machen könnten, es erscheint mit Ausnahme jener Fälle, in welchen Alterationen der unteren Cornealperipherie zu berücksichtigen sind, nur allein der Hornhautschnitt nach unten rationell, indem er am leichtesten zweckdienlich angelegt werden kann, der Ausführung der nothwendigen Hilfsencheiresen die geringsten Schwierigkeiten bietet und keinerlei Gefahren setzt, welche nicht in eben dem Maasse bei dem Hornhautschnitte nach oben und zur Seite zu fürchten wären, daher denn auch selbst die eifrigsten Vertheidiger des Hornhautschnittes nach oben und zur Seite in neuerer Zeit zu jenem nach unten zurückgekehrt sind.

§ 655. In dem Momente, als durch Eröffnung der Cornea dem Kammerwasser der Ausfluss gestattet ist, tritt der Krystallkörper etwas aus der Lichtung des Strahlenkranzes hervor, seine Entleerung als Ganzes findet aber einen um so grösseren Widerstand, je inniger seine Verbindungen, je enger die Pupille und je grösser der Contractionsnisus des Schliessmuskels des Sehloches, weiters aber je kleiner der Corneallappen im Vergleiche zur Vorderfläche des Krystallkörpers, je grösser also das mit den unnachgiebigen Theilen der Cornea in mittelbare oder unmittelbare Berührung kommende Stück des Krystallkörpers ist.

§ 656. Es gibt, wie bereits erwähnt wurde, Staare, welche, nach vorläufiger Trennung der Zonula im grösseren Umfange entstanden oder aber während der secundären Metamorphose ihres Magmas und der damit verbundenen Schrumpfung von dem Strahlenblättchen im grossen Umkreise losgelöst, die Form eines kleinen, von faltiger Kapsel umschlossenen, kugeligen Säckchens mit verschieden gestaltetem Inhalte darbieten.

Bei solchen Staaren können die oben erwähnten Hindernisse der Entleerung nicht wirken, im Gegentheile, indem ein solcher Staar durch die vis a tergo in die Lichtung der Pupille getrieben wird, findet er gerade in dem Widerstande, welchen der Pupillenschliessmuskel der Bewegung des Staares in der Richtung eines um den bestehenden Theil der Zonula gezogenen Kreisbogens entgegensetzt, ein Moment, welches die Losreissung des Krystallkörpers

von dem letzten Reste des Strahlenblättchens zu veranlassen im Stande ist und dieses natürlich um so leichter, als die Pupille durch den vorgedrängten Staar verlegt, die Propulsivkraft demnach eine fast centrale wird und mit ihrer ganzen Gewalt den Krystallkörper hervortreibt.

Solche Staare rollen häufig, sobald der Hornhautschnitt vollendet ist, hervor, oder lassen sich doch äusserst leicht mit einem Häkchen fassen und als Ganzes hervorziehen, wenn sie nicht mit der Iris verlöthet sind, wo dann wohl meistens Fetzen der Kapsel haften bleiben.

In Anbetracht der so überaus günstigen Chancen, welche derartige kugelige Staare von geringem Volum der Erreichung des idealen Zweckes der Operation, vollständiger Entleerung des gesammten Linsensystems, bieten, hat denn auch Beer [294] als Regel aufgestellt, Staare der in Rede stehenden Form, seine „Balgstaare", sammt der Kapsel durch den Hornhautlappenschnitt zu extrahiren.

§ 657. Er dehnt diese Indication aus auf trockenhülsige Staare, doch selbst bei der scheibigen Form der Cataracta siliquata, trotz deren naher Verwandtschaft zu dem sogenannten Balgstaare, sind die der spontanen Losreissung von dem Zonulareste und der Hervortreibung durch die vis a tergo günstigen Verhältnisse nicht gegeben, die geringe Convexität der beiden Oberflächen gestattet keine Fixation an dem Pupillarrande, es werden solche Staare vielmehr immer durch den Strom der Augapfelcontenta von der Pupille und der Cornealöffnung hinweggedrückt, und falls sie auch ihrer Stellung wegen in die Sehe und die Cornealwunde hineingetrieben werden, wälzen sie sich klappenartig zur Seite, und gelangen so ausser die Stromrichtung, es entleert sich eher fast der gesammte Glaskörper, als dass sie durch die vis a tergo nach Aussen geworfen werden könnten. Sie müssen fast immer mittelst der Pincette hervorgeholt werden, und da zu diesem Ende der geradlinige Hornhautstich vollkommen zureicht, ist aller Grund vorhanden, den Lappenschnitt zu meiden, es sind diese Staare kein Gegenstand der folgenden Erörterungen.

§ 658. Bei Staaren von normalem oder doch nur wenig vermindertem Volum haben die oben aufgestellten Satzungen ihre volle Giltigkeit.

Die der Entleerung als Ganzen entgegentretenden Hindernisse sind bei Gegebensein eines Staares von nahezu normalem Volum genügend, um einer mässigen Spannung der geraden Augenmuskeln, oder vielmehr der damit auf den Inhalt des Bulbus ausgeübten Druckkraft, das Gleichgewicht zu halten, sofort die Entleerung des Krystallkörpers, wenigstens eine Zeit lang hintanzuhalten. Sie gestatten dem Operateur Zeit und Gelegenheit zu zweckdienlichen Hilfsencheiresen.

§ 659. Doch bei nur einigermaassen kräftigen Contractionen der Augenmuskeln entleert sich der Regel nach der Krystallkörper als Ganzes sammt einem grossen Theile des Glaskörpers.

Es wirkt nämlich wegen der excentrischen Lage des Hornhautlappens die Resultirende der Propulsivkraft auf den hinter dem Lappen gelegenen Randtheil des Krystallkörpers und die dazu gehörige Portion der Zonula. Deren ausnehmende Zartheit ist Berstungen sehr günstig. Ist aber die Zonula gebor-

sten, so wirkt die Resultirende der Propulsivkraft auf den entblössten Theil der Hyaloidea. Ist dann die Propulsivkraft hinreichend, um den Krystallkörper als Ganzes zu drehen, durch die Pupille und die Hornhautwunde zu treiben, so genügt sie auch immer, um die glashäutige Hülle des Corpus vitreum zu sprengen, es wird sich dieses um so leichter entleeren, als der Regel nach der Krystallkörper noch stellenweise, wenn auch lose, mit der tellerförmigen Grube verbunden ist.

§ 660. Die bedauerlichen Folgen einer solchen Entleerung der Bulbushöhle sind allgemein bekannt und gefürchtet. In ihnen liegt der hauptsächlichste Grund, warum sich Beer's Methode, den grauen Staar sammt der Kapsel auszuziehen [295], keine Anhänger zu verschaffen im Stande war.

Es lässt sich bei ihr der Vorfall des Glaskörpers nur selten vermeiden, die Losreissung des Krystallkörpers von der Zonula, die Durchführung des Linsensystems als Ganzen durch die relativ immer zu enge Pupille sind ohne Anregung reflectorischer Muskelcontractionen kaum ausführbar, sie sind aber auch schon an und für sich hinreichend, um durch die mit der Manipulation verbundene, heftige, mechanische Reizung der Theile Entzündungen im Inneren des Augapfels hervorzurufen. Uebrigens ist leicht einzusehen, dass dort, wo die Kapsel nicht durch Auflagerungen ständiger Produkte an Resistenz mächtig zugenommen hat, der Zweck der Operation, Entleerung des Krystallkörpers als Ganzen, durch die Sprödigkeit der Kapsel häufig vereitelt werden, der Staar ohne Kapsel hervorgezogen werden müsse [296], die Operation also in vielen Fällen ganz nutzlos erschwert und ihre Gefährlichkeit erhöht sei.

§ 661. Es bleibt demnach bei der Extraction von Cataracten, deren Volum normal oder doch nur wenig vermindert ist, die Einschneidung der Kapsel, die Entleerung der staarigen Linse ohne der glashäutigen Hülle, trotz der damit gesetzten Möglichkeit der Entwickelung von Nachstaaren, geboten; es ist dieses Verfahren nothwendig, um den so eben aufgeführten Gefahren zu begegnen, der Berstung der Zonula und damit jener der Hyaloidea mit sofortigem Vorfalle des Glaskörpers vorzubeugen und dieses um so sicherer, als durch Verkleinerung des zu Extrahirenden die Grösse der erforderlichen Propulsivkraft vermindert wird und der Hornhautlappen möglichst klein angelegt werden kann; weiters aber muss die Kapsel eingeschnitten werden, um durch alleinige Entleerung des immer von weichen Schichten umgebenen Linsenkerns Zerrungen, Quetschungen des Pupillartheiles der Iris und der Hornhautwundränder, sowie endlich Vorstülpungen der Iris in die Cornealwunde möglichst zu vermeiden.

§ 662. Dass nun wirklich in der Einschneidung der Vorderkapsel ein Mittel liege, welches bei dem Wirken einer mässigen Muskelkraft den so eben bezeichneten Zwecken entspreche, ergibt sich klar aus der Betrachtung jener Ereignisse, welche der Incision der Vorderkapsel nach vorläufig gebildetem Hornhautlappenschnitte auf dem Fusse folgen.

Es hängen dieselben, abgesehen von der Grösse der Propulsivkraft, hauptsächlich ab von der Constitution des Staares, daher ich denn auch, da von Cataracten mit nahezu normalem Volumen die Rede ist, nach einander von der Extraction completer weicher, von der Extraction weicher Staare mit normalem oder sclerosirtem Kerne und endlich von der Extraction reiner Kernstaare handle.

§ 663. Bei completen Weichstaaren wird sich nach der Eröffnung der Kapselhöhle der flüssige oder halbflüssige Inhalt derselben leicht mit einer Geschwindigkeit entleeren, welche dem auf die Hinterfläche des Krystallkörpers wirkenden, mässigen Drucke entspricht. Ist dieses der Fall, so kann, so lange noch Magma aus der Kapselhöhle ausfliesst, keine Berstung der Hinterkapsel erfolgen, aber auch die Zonula nicht einreissen, denn indem der Widerstand an einer Stelle der Kapsel aufgehoben ist, wird die Resultirende des Muskeldruckes von dem, dem Hornhautlappen entsprechenden Randtheile des Krystallkörpers und der dazu gehörigen Portion des Strahlenblättchens abgelenkt und gegen die Kapselwunde gerichtet. Es ist sofort auch ein Vorfall des Glaskörpers unter der gemachten Voraussetzung nicht möglich, bevor sich nicht der grösste Theil des Magmas entleert hat und die Hinterkapsel an die vordere herangetreten ist.

Wenn dieses Verhältniss aber eingetreten ist, kann die Zonula und die Kapsel der vis a tergo, wenn nicht krampfhafte Contractionen der Augenmuskeln dieselbe steigern, um so leichter Widerstand leisten, als in der Vorbauchung der tellerförmigen Grube ein Moment gegeben ist, welches einen Theil der angenommener Maassen wenig intensiven Propulsivkraft aufzuheben im Stande ist, indem damit offenbar die Bögen, in welchen der Bulbusumfang von den geraden Augenmuskeln umspannt wird, sich merklich verflachen. Es trifft dann die grösste Kraft begreiflicher Weise den Zenith des in die Oeffnung der Cornea vorgebauchten Theiles der einander berührenden Kapseln. Es ist nun freilich möglich, dass die Wunde der Vorderkapsel in den Scheitel dieser Vorbauchung falle und daher gerade ein entblösster Theil der überaus zarten Hinterkapsel den grössten Druck auszuhalten habe, allein es ist diese Parthie der Hinterkapsel sehr klein, seine Resistenz also relativ bedeutend, indem die Zusammenhangstrennung in der Vorderkapsel geradelinig und der Regel nach von geringer Ausdehnung, dem Nachgeben der Wundränder also nicht günstig ist.

Es muss sich nämlich der Operateur gewöhnlich auf einen sehr kleinen Schnitt in der Vorderkapsel beschränken, weil in dem Augenblicke, als die Kapsel eröffnet wird, das Staarmagma hervorquillt und, die hinter der Cornea gelegenen Theile verdeckend, weitere Einsicht in das, was man schneidet, unmöglich macht. Ein Grund davon liegt aber auch darin, dass weite Kapselschnitte die Entleerung des Magmas gar zu rapid machen und die plötzliche Entleerung der Kapselhöhle mit dem sofortigen namhaften Zusammensinken des Augapfels meistens die Ursache heftiger Muskelcontractionen wird, in Folge deren sich der Glaskörper entleert, indem er entweder die Kapsel von der Zonula absprengt und vor sich hertreibt, oder aber, indem er ohne Gefährdung der Zonula die beiden Kapselhälften durchbricht. Das letztere geschieht um so leichter, als wegen des schnellen Abflusses des Magmas der Schnitt, welcher der Vorderkapsel galt, in den letzten Momenten schon die hervortretende hintere Kapsel und den Glaskörper treffen muss, der letztere also keinerlei erhebliche Hindernisse bei seinem Vorfalle trifft.

Hierin liegt ein Grund, warum man complete Weichstaare von jeher schon für unpassend zur Extraction erklärte, indem man vorgab, es sei bei solchen Cataracten auch der Glaskörper verflüssigt, sein Vorfall also schwer zu vermeiden. Es ist der Glaube an die Auflösung des Glaskörpers bei der

Phacohydropsie indess irrig, es lehrten mich dieses meine anatomischen Untersuchungen von Augen mit completen Weichstaaren und ihren secundären Formen, den trockenhülsigen Cataracten, es liegt der Grund des Glaskörpervorfalls unter diesen Verhältnissen in dem Mechanismus der Operation.

Doch wenn auch ein solcher Vorfall des Glaskörpers glücklich vermieden würde, so könnte doch eine Entleerung des Magmas zu keinem erfreulichen Ziele führen, indem sich jederzeit ein die Pupille vollkommen verlegender Nachstaar von der Form der Cataracta siliquata entwickeln muss. Es wird nämlich in keinem Falle das Magma vollkommen entleert, etwas bleibt immer in einer dünnen Schichte zwischen den beiden Kapselhälften, geschützt vor der unmittelbaren Einwirkung des Kammerwassers durch die Kleinheit der Kapselhöhlenöffnung und die nahe Berührung der Höhlenwände, zurück, es geht secundäre Metamorphosen ein, wird ständig. Uebrigens ist bei solchen Staaren, wenn sie zur Operation kommen, häufig schon ein Theil des Magmas ständig und haftet der Innenwand beider Kapseln an, der Nachstaar ist also schon vorbereitet.

Man müsste also, um Nachstaare zu vermeiden, die Kapsel zerreissen und allenfalls auch Stücke derselben mittelst Pincetten hervorziehen. Es ist dieses aber ohne vielfältige Verletzung des Glaskörpers und ohne namhafte Reizung der inneren Augapfelgebilde nicht möglich, die Gefahr eines Glaskörpervorfalls wird ungemein erhöht, und da eine zweckdienliche Dislaceration durch Nadeloperationen bei weit geringerer Gefährdung des Augapfels weit leichter ausführbar und ganz zureichend ist, erscheint die Extraction completer Weichstaare als ein Unding, selbst wenn man davon ganz absieht, dass in jedem Augenblicke der nicht wenig langwierigen Operation intensive Contractionen der Augapfelmuskeln eintreten und das Corpus vitreum sammt der Kapsel oder aber durch deren Oeffnungen hindurch hervorschleudern können.

§ 663. In der unvermeidlichen Entwickelung von Nachstaaren liegt nun auch der Beweis für die gänzliche Unbrauchbarkeit der hieher gehörigen, alt erfundenen, längst vergessenen, neuerlich wieder empfohlenen Suctionsmethode der Aspiratio cataractae, bei welcher flüssige Staare durch hohle, in die Kapselhöhle eingestochene Instrumente ausgesaugt, oder ausgepumpt werden sollen [297].

§ 664. Kleine Kerne, wie sie häufig bei der Phacohydropsie vorkommen, bedingen begreiflicher Weise keine merklichen Modificationen in den mechanischen Verhältnissen und in den Resultaten der Extraction, wohl aber Kerne von namhafter Grösse.

§ 665. Ist ein Staar mit erweichter Oberfläche und umfangsreichem, durchsichtigem oder sclerosirtem Kerne das Substrat der Operation, so wird, nach vorläufiger Bildung des Hornhautlappens, in dem Momente, als die Kapsel angeschnitten wird, ein Theil des Magmas abfliessen, die Resultirende des Muskeldruckes demnach von dem, gegenüber der Cornealwunde gelegenen Theile der Krystallkörperperipherie und Zonula ab, gegen den Kapselschnitt hin gelenkt. Diese Ablenkung ist begreiflich eine der Geschwindigkeit des Abflusses des Staarbreies entsprechende, immer aber eine allmählige, sie äussert sich in Hervordrängung und Hebung des der Kapselöffnung benachbarten Randes des Linsenkernes. Es wird der Linsenkern, indem

er ringsum von flüssigem oder breiigem Magma umgeben, in der Kapselhöhle also beweglich ist, nach Art eines zweiarmigen Hebels um einen der Lappenbreite parallelen Durchmesser gedreht, es tritt der bezeichnete Rand hervor, der entgegengesetzte aber nach rückwärts, bis sich beide an den Wänden der Kapselhöhle stemmen, oder aber der an die Vorderkapsel angedrängte Rand des Kernes in die Kapselwunde fällt.

Fällt der bezeichnete Kernrand nicht in die Kapselwunde, so fliesst noch Magma heraus, bis endlich die Hinterkapsel der hinteren Fläche des Kernes anliegt. Dann sind die Verhältnisse wieder dieselben geworden, wie sie vor Eröffnung der Kapsel waren, es wirkt wieder die Resultirende des Muskeldruckes auf den in den Bereich des Lappens fallenden Randtheil des Krystallkörpers und die damit in Verbindung stehende Parthie der Zonula, der Zustand bleibt unverändert, bis eine zweckmässigere Kapselwunde gesetzt wird, oder die vis a tergo von Seite des Operateurs durch einen mechanischen Druck auf die Sclera, oder aber durch intensivere Muskelzusammenziehungen verstärkt wird.

Dann berstet aber gewiss leichter die Zonula als die Vorderkapsel, es wird der Krystallkörper als Ganzes gewälzt und dadurch sein Schwerpunkt in die Stromrichtung gebracht, es wird der Krystallkörper sammt einem mehr weniger grossen Theile des Glaskörpers hervorstürzen.

Es kann diesem üblen Ereignisse nur dadurch gesteuert werden, dass die Kapsel in einer Weise geöffnet wird, welche ein Eintreten des Kernrandes in die Kapselwunde gestattet, wenn der Kapselschnitt also parallel zu der Breite des Corneallappens und um so näher der Kapselperipherie angelegt wird, je grösser der Kern selbst ist.

Stellt sich nämlich der Kernrand in den Kapselschnitt, so ist ein weiteres Vordringen desselben bei möglichst geringer Propulsivkraft thunlich, es wird der Kern gleich einem Keile zwischen die Wundränder der Kapsel getrieben, deren Widerstand wird ein relativ geringer, es berstet die Kapsel entweder in Form eines Lappens oder aber strahlenförmig nach mehreren Richtungen; der Linsenkern tritt, die Iris vor sich her drängend, langsam hervor und dreht sich dabei immer mehr, bis seine Aequatorialebene in die Richtung der Stromkraft, also in eine, durch die Lappenwunde und den davon entferntesten Theil des hinteren Augapfelumfanges gelegte Ebene und bis der auf dieser Ebene senkrecht stehende grösste Durchmesser des gewälzten Kernes vor die Cornealöffnung fällt; dann ist, indem der Pupillarrand der Iris der Vorderkapsel unmittelbar anliegt, seine Resistenz also auch schon überwunden sein muss, und indem der Hornhautlappen von entsprechender Grösse vorausgesetzt wird, der Widerstand Null, der Kern tritt plötzlich durch die Cornealwunde hervor, er wird entleert.

Es ist nun leicht einzusehen, dass, soll sich der Staarkern in der letztgeschilderten Weise entbinden, sein Hervortreten aus der Kapselwunde und der Pupille mit einer der Druckkraft entsprechenden Geschwindigkeit ermöglicht sein müsse, dass sofort durch heftige Muskelzusammenziehungen oder übermässigen Druck des Operateurs auf den der Cornealwunde gegenüberliegenden Quadranten des Scleralvordertheiles, womit die erforderliche Geschwindigkeit des Staaraustrittes sehr gesteigert wird, weiters aber durch Auflagerungen ständiger Produkte auf die Vorderkapsel und sofortige Vermehrung des Widerstandes

eine Losreissung des Krystallkörpers von der Zonula und eine Entleerung des Staarkernes sammt der Kapsel und daher auch mit dem Glaskörper bis zu dem Augenblicke ermöglicht werde, als der grösste Durchmesser des Staarkernes vor die Kapselöffnung getreten ist. Hat die Zonula bis zu diesem Momente ausgehalten, so ist deren Berstung fürder nicht mehr zu befürchten, wohl aber ist eine Entleerung des Glaskörpers noch möglich, und kömmt sogar häufig vor, indem eben das ruckweise Vorschnellen des Staarkernes im letzten Momente seiner Entbindung häufig eine heftige Contraction der Augenmuskeln anregt, die vis a tergo aber, wegen des im Bereiche der Vorderkapselwunde ganz aufgehobenen Widerstandes mit aller Kraft gegen die in die Oeffnung fallende, jeden Schutzes beraubte und entsprechend der Grösse der Vorderkapselöffnung ziemlich umfangsreiche Parthie der Hinterkapsel drängt, diese aber, so wie die unterliegende Portion der Hyaloidea, ohne äusseren Schutz namhaften Gewalten die Stirne zu bieten nicht vermag.

Wenn indessen die vis a tergo nach dem Austritte des Staarkernes aus der Augapfelhöhle in den Schranken der Mässigkeit bleibt, was bei vorsichtiger Manipulation des Operateurs und ruhigem Verhalten des Operirten wohl meistens der Fall ist, so genügt leicht die Resistenz der Hinterkapsel und jene des glashäutigen Ueberzuges der tellerförmigen Grube, um den andrängenden Glaskörper zurückzuhalten, insbesondere da, wie schon erwähnt wurde, durch die Vorbauchung des mittleren Theils des Glaskörpers und die damit gesetzte Abflachung der Muskelbögen ein Theil der Propulsivkraft aufgehoben wird. Es tritt die hintere Kapsel an die vordere heran, wölbt sich etwas in die Oeffnung der letzteren hinein und so wird der periphere Theil des Kapselraumes wieder in Form eines hohlen Ringes abgeschlossen, in welchem Reste der erweichten, oberflächlichen Linsenschichten zurückbleiben.

§ 666. Bei reinen Kernstaaren kann, nach Bildung des Hornhautlappenschnittes und Eröffnung der Kapselhöhle von den organisirten oberflächlichen Linsenschichten nichts abfliessen, es erleidet daher die Resultirende des Muskeldruckes durch den Kapselschnitt keine Ablenkung. Eine Drehung des Kernes im Inneren der Kapselhöhle ist durch die Cohärenz der peripheren Krystallschichten sehr gehemmt. Die Enthülsung des Staares unterliegt daher namhaften Schwierigkeiten, wenn sich die Incision der Kapsel auf einen einfachen, geradelinigen Schnitt, sei er auch möglichst lang und dem Kapselrande nahe, beschränkt. Wirkt die vis a tergo mit sehr geringer Intensität, so ist das Resultat wegen des Widerstandes der Theile Null; wirkt sie aber mit einer Kraft, welche diesen Widerstand zu überwinden vermag, so berstet eher die Zonula, als dass der Staarkern aus der Kapselhöhle tritt, es entleert sich der Krystallkörper als Ganzes sammt einer grösseren oder geringeren Portion des Corpus vitreum und das Volum so wie die Consistenz des ersteren sind ganz geeignet, den Durchtritt durch die Pupille zur Ursache folgereicher Zerrungen, Quetschungen und Vorstülpungen der Regenbogenhaut zu machen.

Doch gerade durch den Widerstand, welchen die Entleerung des Krystallkörpers als Ganzen und das Hervortreten des Kernes aus der Kapselhöhle bei geradelinigen Kapselwunden von geringer Ausdehnung findet, wird dem Operateur in regelrechten Fällen, in welchen keine heftigen Muskelcontractionen missliebig zwischentreten, Zeit gegönnt, durch einen langen, kreisbogenförmigen, dem Kapsel-

rande nahen Schnitt, oder aber durch wiederholte sich interferirende Schnitte den in das Bereich der Cornealöffnung fallenden Theil der Vorderkapsel widerstandsunfähig zu machen.

Damit ist nun der, wenn auch wenig intensiven, Propulsivkraft die Gelegenheit eingeräumt, den von der Kapsel entblössten Randtheil der Linse nach vorne zu drücken, was, indem die jenseits des Corneallappens gelegenen Portionen beider Kapseln ausserhalb der Stromrichtung und in ihrer Stellung geschützt sind, nicht anders thunlich ist, als dass der harte Kern aus seiner Verbindung mit den oberflächlichen Schichten der Linse gleichsam herausgebrochen wird.

Während eine mehr minder dicke Lage peripherischer Krystallstrata mit der Innenwand der Kapsel in Verbindung bleibt, löst sich der Kern los, es drängt sich der hinter dem Corneallappen gelegene Theil desselben langsam hervor, die Iris vorstülpend, sein Rand steigt etwas empor, bis endlich der aus seinen Verbindungen gelöste Linsentheil mit seinem Schwerpunkte in die Richtung der Stromkraft gelangt ist. Dann ist eine weitere hebelförmige Bewegung des Staarkernes nicht mehr gegeben, es rückt der letztere, den Rand voran, in gerader Richtung gegen die Cornealöffnung.

Der vorgeschobene Rand des Staarkernes trifft bei dieser Bewegung, indem sich nach Eröffnung der Kammer die Pupille der Regel nach sehr verengt, auf den, hinter dem Corneallappen ausgespannten Theil der Regenbogenhaut, welcher durch die Kraft seiner Muskeln einigen Widerstand zu leisten vermag. Bei sehr intensiven Zusammenziehungen des Schliessmuskels der Sehe kann in den letzten Momenten, in welchen die Spannung der Iris bereits ihr Maximum erreicht hat, der Widerstand ein ganz ansehnlicher, nur durch bedeutende Kraftäusserungen der vis a tergo überwindbarer werden, und da diese letztere begreiflicher Weise auf Theile der hinteren Kapsel wirkt, welche wegen der Lageveränderung des Staarkerns ihrer Stütze beraubt sind; so ist die Entleerung der Staares ohne Durchbruch des Glaskörpers durch die Hinterkapsel kaum möglich und die Folgen sind dann um so bedauerlicher, als der Regel nach eine Vorstülpung und Einklemmung der Iris zwischen die Wundränder der Cornea gesetzt wird [298].

In den meisten Fällen jedoch erweitert sich unter dem Drange des Staarkernes die Pupille, es tritt der Rand des letzteren in das Sehloch, der Pupillartheil der Iris streift sich gleichsam an dem Staarkerne nach hinten, und bedingt dadurch gerade ein langsames Vorrücken des Staarkernes, bis dieser mit seinem grössten Durchmesser das Sehloch passirt hat; dann tritt derselbe mit einem Rucke hervor, vorausgesetzt, dass der Lappenschnitt in der Hornhaut dem Umfange des Staares entsprechend gross angelegt wurde, denn ist dieses nicht der Fall, so bleibt die Cataracta in der Cornealwunde stecken und bedarf, wenn sie nicht zerstückelt oder mit Gewalt hervorgezerrt wird, einer bedeutenden Druckkraft. Doch gilt dieses einsichtlicher Maassen nur bei geringen Missverhältnissen, denn sind diese gross, so ist schon die Vordrängung des Staarkernes aus der Kapselhöhle, dessen Enthülsung unmöglich.

In dem ruckweisen Vorschnellen des Kernes während der letzten Momente der Staarentbindung lieget, wie bei der Extraction peripherer Weichstaare, eine wirksame Ursache für unwillkührliche Contractionen der Augenmuskeln, für Durchbrüche der Hinterkapsel und Vorfälle des Glaskörpers bei Fortbe-

stand der Verbindung zwischen der Kapselperipherie und Zonula, während dort, wo diese Muskelzusammenziehungen in unliebsamer Intensität nicht angeregt werden, die Hinterkapsel mit den ihr anhaftenden oberflächlichsten Schichten des Krystalls sich einfach an die Vorderkapsel anlegt und so Folgen vorbereitet, wie sie in ähnlicher Weise bei gelungenen Extractionen der oberflächlich weichen Staare gesetzt werden.

§ 667. Die pathologisch-anatomischen Veränderungen zu zeichnen, welche aus der Extraction des peripheren Weichstaares und des reinen Kernstaares in der Lichtung des Strahlenkranzes resultiren, ist bei der Seltenheit, in welcher einschlägige Fälle zur Beobachtung kommen und bei der fast gänzlichen Entblössung der Literatur von bezüglichen Mittheilungen eine schwere Aufgabe. Doch glaube ich sie annäherungsweise lösen zu können durch die mir vorliegenden mikroskopischen Befunde einiger Menschenaugen, an welchen kürzere oder längere Zeit vor dem Tode der Besitzer die Staarextraction ausgeführt worden war, weiters durch die Ergebnisse einer nicht unbeträchtlichen Zahl von Experimenten an Kaninchen, durch die bereits erörterten Folgen zufälliger Entleerungen des Krystallkörpers als Ganzen oder von Theilen desselben und durch den Vergleich der so gewonnenen anatomischen Daten mit den Erscheinungen, welche sich nach der Staarextraction am lebenden Menschen bei genauer Untersuchung wahrnehmen lassen.

§ 668. Nach Entleerung des Krystallkörpers als Ganzen lässt sich nur von Veränderungen der Zonula sprechen. Es findet sich dieselbe entweder in Form von Fetzen oder aber, übersponnen von einer dünnen Lage ständigen Produktes, zu einem zarten trüben Säumchen zusammengefaltet, oder endlich fehlt sie ganz, sie ist resorbirt worden.

§ 669. In jenen Fällen, in welchen die hintere Kapsel durchbrochen wurde und ein grösserer oder geringerer Theil des Glaskörpers sich entleerte, sind die anatomischen Verhältnisse nahezu dieselben, wie sie häufig bei Discissio oder Depressio cataractae beobachtet werden. Sie unterscheiden sich von den Folgen jener Staarextractionen, welche ohne Durchbruch der hinteren Kapsel und ohne Vorfall des Glaskörpers gelungen waren, durch das gewöhnliche Vorhandensein von wässerigem Fluidum an der Stelle des verlorenen Theiles des Corpus vitreum und durch den Mangel der mittleren Portion der Hinterkapsel, wodurch der Regel nach eine Communication zwischen der Kammerhöhle und dem hinteren Augenraume hergestellt ist.

§ 670. Der, ohne Durchbruch des Glaskörpers gelungenen Staarextractionen characteristische, Fortbestand der unverletzten Hinterkapsel ist ein Hauptfaktor bei der Entwickelung der sehr mannigfaltigen Formen, welche die in der Lichtung des Strahlenkranzes zurückbleibenden Reste des Krystallkörpers annehmen. Die übrigen auf diese anatomischen Veränderungen vornehmlich influenzirenden Momente liegen aber in dem Zustande, in welchen die Vorderkapsel durch die Operation versetzt wurde und in der Constitution des operirten Staares.

§ 671. Am günstigsten in Bezug auf den mit der Operation beabsichtigten Zweck gestalten sich die Verhältnisse, wenn der mittlere Theil

der Vorderkapsel, sei es durch den austretenden Linsenkern oder durch Beihilfe einer discindirenden Nadel, so zerschlitzt und zerspalten wurde, dass unter übrigens günstigen Umständen die einzelnen Zipfel sich jenseits des Bereiches der mässigweiten Pupille zurückziehen können.

Indem die Hinterkapsel nach Eröffnung des Kammerraumes durch die vis a tergo hervorgewölbt und nach Schliessung der Cornealwunde wegen der mittlerweile erfolgten Vergrösserung des Glaskörpers in dieser ihrer Lage erhalten wird, finden die durch Faltung sich retrahirenden Zipfel der Vorderkapsel eine solide Unterlage, und schliessen so den, in dem peripheren Kapselraume zurückbleibenden Theil der Linsensubstanz von der Kammerhöhle ab, die Resorbtion desselben im hohen Grade erschwerend. Durch secundäre Metamorphose des zwischen den faltigen Zipfeln der Vorderkapsel und der unterliegenden Portion der hinteren Kapsel gelagerten Krystallparenchymes wird dann die Verbindung ständig, es resultirt ein von der Kapsel umschlossener und von Linsenresten gefüllter kreisförmiger Kanal, ein Krystallwulst, in dessen Lichtung die von dem Glaskörper vorgebauchte mittlere Portion der Hinterkapsel kuppelförmig hervorgewölbt ist.

§ 672. Die Quantität des in dem Kapselfalze zurückbleibenden Linsenparenchymes ist begreiflicher Weise abhängig von der Resistenz der oberflächlichen Linsenschichten und ihrer Cohärenz mit der Innenwand der Kapsel. Sie beträgt ein Minimum bei oberflächlich flüssigen Staaren, ist bedeutender bei dichterem Magma und erreicht ihr Maximum bei reinen Kernstaaren, womit jedoch nicht gesagt sein will, dass sie bei der letzteren Staarform immer ein Grösstes sei, sondern nur, dass die organisirten oberflächlichen Schichten des reinen Kernstaares unter günstigen Verhältnissen das Zurückbleiben einer Masse von Linsensubstanz ermöglichen, wie sie bei peripheren Weichstaaren niemals im Krystallwulste gefunden wird.

Es tritt dieses Verhältniss besonders deutlich in späteren Stadien nach der Operation in die Wahrnehmung, indem mit der Consistenz des in dem Krystallwulste Eingeschlossenen auch die Resorbtionsfähigkeit desselben in Relation steht.

Waren die oberflächlichen Schichten des Krystalles zur Zeit der Operation verflüssiget, so nimmt der Krystallwulst die anatomische Form des Umfanges häutiger trockenhülsiger Staare an, er schrumpft, flacht sich ab und bildet ein von der Kapsel überkleidetes Stratum amorpher, mit Kalkkörnern durchstreuter Masse.

War der Linsenkern von breiigem Magma umgeben gewesen, so ist die Quantität des Zurückgebliebenen in der Regel eine weit grössere, die Resorbtion aber eine minder begünstigte, es tritt die wulstige Form an der Peripherie des Krystallkörperrestes deutlich hervor.

Eingeschlossen in dem ringförmigen, von Kapsel umwandeten Kanale fand ich unter solchen Verhältnissen immer Magma, dessen Grundlage eine mehr weniger wasserreiche, von zahllosen Molekulen feinpunktirte, trübe Masse war, und welches Kerne und Zellen in verschiedenen Entwickelungszuständen bis zur Form der Eiterzelle, homogene und bereits faserstreifige Coagulate, Fett in Kügelchen und in plattenförmigen Krystallen, Kalkkörner und Kalkdrusen und

endlich, als Beweis des Hervorgehens aus Linsenparenchym, gewöhnlich auch Trümmer getrübter, immer aber noch deutlich faseriger Linsenblätter in ausserordentlich wandelbaren Massenverhältnissen erkennen liess. Die consistenteren Theile, die Coagulate und die Kalkdrusen sassen immer der Innenwand der erhaltenen Kapseltheile an und fehlten im Bereiche der zurückgezogenen Vorderkapselzipfel nie, das Centrum der kreisförmigen Höhle aber hatten stets die weicheren Theile inne.

War ein reiner Kernstaar extrahirt worden, so wird der in dem Kapselfalze zurückbleibende Theil der oberflächlichen Linsenschichten, entsprechend seiner Constitution, wohl meistens malacisch zerfallen und so mittelbar zur Entwickelung eines Krystallwulstes der geschilderten Form führen, allein in manchen Fällen bietet der Inhalt des Krystallwulstes ganz besondere Eigenschaften dar, welche den äusseren Umrissen nach zwar schon längst gekannt und beschrieben [299], ihrem Wesen und ihrer Bedeutung nach jedoch erst durch Valentin's [300] mikroskopische Untersuchungen aufgeklärt worden sind.

Die Resultate meiner Forschungen, welche ich an einem Menschenauge nach der Extraction eines reinen Kernstaares und an drei Kaninchenaugen nach der Entleerung des Linsenkernes anzustellen Gelegenheit hatte, stimmen mit jenen meiner Vorgänger überein.

Ich fand in den erwähnten Fällen einen schön entwickelten Krystallwulst von namhafter, aber ungleichmässiger Dicke und Breite. Die ihn umhüllenden Portionen der beiden Kapselhälften waren vollkommen durchsichtig und die vordere Wand deckte völlig normales Epithel. Nur der centrale Rand des Krystallwulstes erschien milchig trüb, es waren die faltigen Zipfel des mittleren Theiles der Vorderkapsel durch theils homogenes, geronnenem Eiweisse ähnliches, theils undeutlich faserstreifiges Gefüge an die unterlagernde Portion der vorgewölbten Hinterkapsel gelöthet. Von dieser Vereinigungsstelle an breitete sich die eben beschriebene Substanz, allmählig verwaschen, an der Innenwand des glashäutigen Ueberzuges des Krystallwulstes aus, ohne jedoch bis zur Hälfte von dessen Breite vorzudringen. Die Höhle des Krystallwulstes füllte eine gallertähnliche, gelbliche, vollkommen klare, durch Weingeist und Säuren coagulirende und sich trübende Substanz, welche unter dem Mikroskope fast homogen erschien, nur hier und da Punktmasse erkennen liess, sonst aber eine bald grössere, bald geringere Menge von Kernen und Kernzellen enthielt, welche letztere mit Ausnahme ihrer sehr verschiedenen Durchmesser jenen der oberflächlichen Schichten gesunder Linsen ganz gleichsahen.

Die Analogie dieser Substanz mit den oberflächlichen Substanzlagen gesunder Linsen und mit dem die Zwischenräume der einzelnen Fasercurvenscheitel ausfüllenden Gefüge springt in die Augen, die Hauptdifferenz liegt nur in dem übermässigen Vorschlagen der strukturlosen Grundlage.

Schon dieser Unterschied macht es sehr unwahrscheinlich, dass der durchsichtige Inhalt des Krystallwulstes in diesen Fällen als der unverändert gebliebene Rest von oberflächlichen Schichten des Krystalles zu betrachten sei. Mit positiver Gewissheit aber spricht gegen diese Annahme die bei $^3/_4$‴ erreichende Dicke des Krystallwulstes in dem von mir untersuchten Menschenauge, welches an einem ausgebildeten reinen Kernstaare gelitten, also eine Linse enthalten hatte, in welcher die embryonalen Elemente des Gefüges auf

die äussersten Strata beschränkt, ihrer Masse nach ungemein gering anzuschlagen sein mussten.

Ich glaube, dieses sei nicht anders zu erklären, als dadurch, dass die an den Kapseln, namentlich im Kapselfalze, haftend gebliebenen Theile der oberflächlichen Linsenschichten, malacisch zerfallend, unter Resorbtion des Löslichen und Flüssigen sich an der Innenwand des Krystallwulstes niedergeschlagen und den Weg der Faserspaltung eingeschlagen haben, ihre Stelle aber ersetzt worden sei von Linsenblasteme, welches in der, von normalem Kapselgefüge umkleideten und völlig abgeschlossenen Höhle neu abgesetzt worden ist, jedoch, unter abnormen Verhältnissen vegetirend, sich über die Anbildung einzelner, isolirter, embryonaler Linsenelemente emporzuschwingen unfähig war.

§ 673. Der mittlere Theil der unverletzten Hinterkapsel erscheint, wie bereits erwähnt wurde, in der Lichtung des Krystallwulstes kuppelförmig vorgebaucht. Ob er nachträglich zerfalle und durch Resorbtion verloren gehe, worauf Beck's Fall [301] hindeutet, müssen spätere Erfahrungen darthun. In den von mir untersuchten Fällen fehlte er niemals. Doch war er seiner enormen Zartheit wegen und wegen des fast allenthalben gegebenen Mangels auflagernder, secundär metamorphosirter Linsenreste leicht zu übersehen.

Es erklärt sich dieser Mangel durch den Umstand, dass malacische Staarreste, welche nach der Entbindung des Linsenkernes im Bereiche der Pupille zurückbleiben, einer alten Regel getreu, gewöhnlich mit dem Daviel'schen Löffel entfernt werden und dass dort, wo dieses nicht geschieht, das an dem freien Theile der Hinterkapsel anlagernde Stratum der oberflächlichen Linsenschichten in der Berührung mit dem Kammerwasser die günstigste Gelegenheit zur Erweichung und völligen Auflösung findet und dieselbe auch weithin in den meisten Fällen benützt. Es gehet dieses aus der täglich zu machenden Beobachtung hervor, dass bei genügender Zerspaltung des mittleren Vorderkapseltheiles selbst massenhafte, die Pupille verlegende Linsenreste, welche bei der Extraction reiner Kernstaare ihrer Verbindung mit der Kapsel wegen so gerne zurückbleiben und ihrer Durchsichtigkeit halber bei der Operation übersehen werden, sich nach vorläufiger Trübung völlig auflösen und die Pupille wieder schwarz erscheinen lassen [302].

In Anbetracht dessen erscheint der Rath einiger Oculisten, die Hinterkapsel nach der Extraction des Staarkernes zu durchschneiden, ganz unpraktisch und dieses um so mehr, als eine Zerschneidung der Hinterkapsel in retractionsfähige Zipfel nicht thunlich ist, indem der Glaskörper mit dem Vorfalle nicht wartet, bis der Operateur mit dem Zerschneiden fertig ist, und indem sich niemals das Quantum bestimmen lässt, welches nach der Incision der hinteren Kapsel hervordringt.

Man hat dieses längst eingesehen und daher die Indication für die Zerschneidung der hinteren Kapsel auf jene Fälle beschränkt, in welchen, nach Entleerung des Staarkernes, der Hinterkapsel aufsitzende, secundär metamorphosirte, cataractöse Massen zum Vorschein kommen, ein Nachstaar der in Rede stehenden Form also schon vorbereitet scheint.

Allein wo solche Auflagerungen auf der hinteren Kapsel gegeben sind, dort ist die Masse jener, welche der Innenwand der Vorderkapsel anhaften,

immer eine viel bedeutendere und, indem damit die Retraction der Vorderkapselzipfel sehr erschwert ist, kann die Discission der ersteren weder die Entwickelung eines nach vorne und hinten von Kapsel überzogenen Nachstaares hindern, noch den Erfolg der Operation günstiger gestalten, ohne dass die vordere Kapsel mittelst der Pincette aus der Augapfelhöhle entfernt wird und dieses zwar vor der Einschneidung der hinteren Kapselhälfte, weil nach derselben die Ausziehung der vorderen Hälfte durch den Ausfluss des Glaskörpers unthunlich ist. Eine solche Entfernung der vorderen Kapselhälfte ist aber auch sehr schwer auszuführen, so lange die hintere Kapsel in ihrer Integrität besteht, weil die sie erforderlich machenden Anlagerungen ständiger Staarmasse wieder die Erweichung einer namhaften Quantität oberflächlicher Linsenschichten voraussetzen, der Kern somit sehr klein ist und bald austritt, gleichzeitig aber auch durch die zurückbleibenden malacischen Parthien die zu extrahirende Kapsel verdeckt, die Operation zu einer sehr langwierigen und unsicheren gemacht wird, so dass man fast allenthalben solche Staare weniger für die Ausziehung, als für die Depression geeignet erklärt hat und die Gelegenheit zur Anbildung derartiger Nachstaare in diesen Fällen vermeidet.

Gewiss kommen demnach Nachstaare mit einem blos auf Hinterkapsel ruhendem Centrum nicht leicht zur Beobachtung, wenn sich auch die Möglichkeit ihrer Entwickelung, selbst als Folge der Extraction von Cataracten primärer Entwickelungsformen, nach der Beobachtung eines Falles, in welchem zwölf Tage nach der Extraction eines reinen Kernstaares das von Vorderkapsel entblösste Centrum der hintern Kapsel mit einem dünnen Stratum in Faserung begriffenen Linsenmagmas bedeckt war [303], nicht läugnen lässt.

§ 674. Dem Mitgetheilten entsprechend, fand ich denn auch mit Ausnahme des letzterwähnten Falles, welcher übrigens wegen der Kürze des von der Operation bis zu der Untersuchung verflossenen Zeitraumes als Beispiel eines Nachstaares nicht gelten kann, jene Nachstaare, welche einer, ohne Durchbruch der Hinterkapsel gelungenen, Extraction des Linsenkernes gefolgt waren, constant beiderseits und ihrer ganzen Ausdehnung nach von stehengebliebenen Resten der Kapsel überkleidet.

Wo die mikroskopische Untersuchung nicht möglich war, am Lebenden, liess sich aber aus der Gesammtheit der Erscheinungen der Regel nach nicht verkennen, dass der Ueberzug der Vorderfläche von Theilen der Vorderkapsel gebildet wurde. Namentlich stellten dieses letztere Verhältniss ausser allen Zweifel die Faltung der Oberfläche, deren Mangel an Rauhigkeiten trotz einer sehr ungleichen Vertheilung der Trübung und häufig auch vorhandenen, deutlichen, knotenförmigen, kalkigen Concrementen, endlich in manchen Fällen auch noch der bei gewissen Stellungen zum Lichte deutlich hervortretende Glanz des Nachstaares.

Es verlegten diese Nachstaare je nach ihrer Grösse bald mehr bald weniger von der Lichtung eines, rings um den Strahlenkranz ziehenden Krystallwulstes und stellten hautartige Fortsätze von dessen centralem Rande vor. Bei ansehnlicher Breite erschienen sie im Bereiche der mittelweiten Pupille als gleichmässig bläulichweisse, oder weiss getupfte und gestriemte, bald ganz opake kreideweisse Membranen, welche bald mondsichelförmig einen grösseren oder geringeren Bogen der Pupillenperipherie entlang sich hinzogen, bald halb-

mondsichelförmig ein oder das andere, selbst mehrere, Segmente des Sehloches verlegten und im letzteren Falle nur einen breiteren oder schmäleren, meist triangulären Spalt den Lichtstrahlen durchgängig liessen. Am Cadaver von hinten, am Lebenden durch die erweiterte Pupille betrachtet, repräsentirten sich dieselben als eine von dem Krystallwulste umgebene trockenhülsige Cataracta, welche bald in Form eines Dreieckes, bald in Form eines ganz unregelmässigen, winkelig begrenzten Loches von diversen Durchmessern durchbohrt schien, ohne es jedoch zu sein, indem in dem scheinbaren Durchbruche die blanke Hinterkapsel am Cadaver nachweisbar war.

§ 675. Die Entwickelung dieser anatomischen Form des Nachstaares erklärt sich ganz einfach dadurch, dass die Hinterkapsel nach Entleerung des Kernes an die Vorderkapsel heranrückt und durch Massenzunahme des Glaskörpers und die damit bedingte Vorstauung der tellerförmigen Grube in dieser ihrer Stellung erhalten wird.

Dadurch werden nämlich jene Linsenparthien, welche an der Kapsel haften blieben und bei dem Austritte des Staarkernes aus der relativ immer zu kleinen Kapselwunde sich abstreiften, zwischen die Hinterkapsel und die zurückziehungsunfähigen Theile der vorderen Kapsel gepresst und durch die Einrollung und Retraction der Wundränder der Vorderkapsel vollends abgesperrt von dem lösenden Einflusse des Humor aqueus. Sie gehen daher zum Theile ständige Entwickelungsformen ein.

Die Convexität der Hinterkapsel begünstigt sehr den Abfluss des erweichten Linsengefüges und es wird sich in den mittleren Theilen der nunmehr sehr veränderten Kapselhöhle um so weniger ein ansehnlicheres Quantum von Staarresten sammeln können, als gerade hier die Hinterkapsel wegen ihrer relativ bedeutend grösseren Krümmung sich der vorderen Kapsel enger anschliesst, als im Bereiche des Kapselfalzes. Uebrigens walten am Linsenrande die weicheren, saftigeren Elemente immer vor, es bleibt demnach zwischen den peripheren Theilen der beiden Kapseln schon von vornherein mehr Magma zurück. Es ist daher gar nicht zu wundern, wenn sich am Rande des in der Lichtung des Strahlenkranzes zurückbleibenden Restes des Linsensystems ein Krystallwulst, in den dem Centrum näheren Parthien aber die Charactere einer Cataracta siliquata häutiger Form entwickeln.

Es lässt sich die Entstehung des fraglichen Nachstaares aus Kapselresten und zwischengelagerter Linsensubstanz mit dem Mikroskope deutlich verfolgen, namentlich nach der Extraction reiner Kernstaare an der Menschenleiche und nach der künstlichen Entleerung des Linsenkernes an Kaninchen. Kurze Zeit nach der Operation findet man stets die Zipfel der Vorderkapsel flottirend, ihre Basis aber durch eine Schichte durchsichtigen, oder bereits getrübten, noch deutlich faserigen Linsengewebes von der etwas vorgebauchten Hinterkapsel getrennt. Später zeigt sich diese zwischengelagerte Schichte schon zerfallen und ihre Masse ist sehr geringe, es ist das Magma theils abgeflossen, theils resorbirt, sodass der Humor aqueus, wenigstens stellenweise, Zutritt zu der Krystallwulsthöhle hat. Endlich aber findet man die Zipfel der vorderen Kapsel immer schon umgeschlagen, durch ständig gewordene Staarmassen der Hinterkapsel angeheftet, die angrenzenden Portionen der Vorderkapsel sind eingesunken, haben sich gefaltet und durch secundär meta-

morphosirtes Magma der Convexität der hinteren Kapsel angeheftet und nur im Krystallwulste zeigen sich noch trübe Linsenblatttrümmer und Staarmagma primärer Entwickelungsform, wenn nicht auch dieses schon durch secundäre Metamorphosen ständig geworden oder in der erörterten Weise durch unvollkommen entwickeltes Linsenblastem ersetzt worden ist.

§ 676. Der mikroskopische Nachweis dieser Verhältnisse ist ein so leichter, dass man wirklich staunen muss, wie Oculisten, welche die neue medicinische Schule fortwährend im Munde führen und sich allenthalben mit ihren mikroskopischen Untersuchungen brüsten, den Krystallwulst und den Nachstaar der fraglichen Form aus einer Entzündung der Kapselreste oder aus der Auflagerung iritischer oder zonulitischer Produkte auf zurückbleibende Stücke der Linsenglashaut ableiten konnten, insbesondere, da sich sehr häufig Nachstaare in Augen entwickeln, in welchen sich auch nicht die mindeste Spur einer Entzündung nach der Operation nachweisen liess und da, im Falle wirklich eine solche Entzündung mit Exsudation plastischer Materie stattgefunden hat, das Produkt dem Nachstaare stets Aussen aufliegt, hintere Synechien der Regenbogenhaut bedingt, und ganz abgesehen von seinen übrigen anatomischen Characteren sich durch den steten Gehalt an Uvealpigment deutlich unterscheidet von den Staarresten, welche im Krystallwulste enthalten und zwischengeschoben sind zwischen die einander näherstehenden mittleren Portionen beider Kapseln.

§ 677. So different indessen die Entwickelung des Nachstaares, der zu Grunde liegende Process, erklärt wird, darin kommen doch fast alle Autoren überein, dass es hauptsächlich die in der Lichtung des Strahlenkranzes zurückgebliebenen Reste der Vorderkapsel seien, welche das Zustandekommen eines Nachstaares bedingen. Es hatte sich der innige Causalnexus zwischen der Form und Grösse der Nachstaare und zwischen der Gestalt und dem Umfange der mit der Zonula in Verbindung gebliebenen Reste der Vorderkapsel schon den Forschern des vorigen Jahrhunderts aufgedrängt. Man stösst daher allenthalben auf Vorschläge, um durch Zerstörung und Entfernung der gesammten Vorderkapsel oder ihres mittleren Theiles der Entwickelung eines Nachstaares zu begegnen.

§ 678. Eine völlige Zerreissung der Vorderkapsel, eine Ausziehung derselben, die Umstechung eines centralen Loches liesse sich nach dem von den Eigenschaften der Glashäute Mitgetheilten nur in den Fällen rechtfertigen, in welchen Auflagerungen resistenter Massen, Adhäsionen an den Pupillarrand der Iris u. s. w., der Retraction der Vorderkapsel, selbst nach deren Zerspaltung in schmale Zipfel, namhafte Schwierigkeiten in den Weg legen. Es sind indessen diese Manipulationen gar nicht leicht auszuführen, sie fordern auch viel Zeit und bedingen immer namhafte Reizung der entzündungsfähigen Theile des Augapfels. Ueberdiess sind Staare, deren Vorderkapsel massenhafte Auflagerungen darbietet, wenn sie nicht schon trockenhülsig geworden sind und die Extraction in toto fordern, der Regel nach vorwaltend malacische, enthalten nur einen kleinen Kern und eignen sich besser zu Nadeloperationen.

§ 679. Es handelt sich hier also eigentlich nur um periphere Weichstaare und um reine Kernstaare, bei welchen die Vorderkapsel ohne massen-

hafte Auflagerungen besteht. Hier genügt es jedoch, die genannte Glashaut durch zweckmässige Spaltung in zurückziehungsfähige Zipfel zu zertheilen.

Man hat zu diesem Ende sich kreuzende Schnitte empfohlen, welche allerdings nicht nur die Bildung langer und schmaler, zur Zurückziehung sehr geeigneter, Zipfel in sich schliessen, sondern sogar die totale Entfernung centraler Portionen der Vorderkapsel bedingen.

Um die Vorderkapsel durch mehrere, sich kreuzende Schnitte spalten zu können, ist aber das Vorhandensein des Staares in der Kapselhöhle unumgänglich nothwendig; sobald derselbe entleert ist, mangelt die Unterlage für die Vorderkapsel, es weicht dieselbe vor der discindirenden Nadel zurück, sie lässt sich nicht weiter zerspalten, überdiess aber fallen die Schnitte in die Hinterkapsel und in den Glaskörper, welcher letzterer schon bei seiner ersten Incision sich hervordrängt, zum Theile sich entleert und jede weitere Manipulation unmöglich macht.

Es müssen demnach die ersteren Schnitte so geführt werden, dass sie das Hervortreten des Staares nicht begünstigen, sie müssen, wie Beer [304] gelehrt hat, parallel zu einander und senkrecht auf die Basis des Corneallappens geführt werden. Erst nachdem der mittlere Theil der Vorderkapsel in mehrere Bänder von dem bezeichneten Verlaufe gespalten ist, lassen sich Schnitte führen, welche der Basis des Corneallappens nahezu parallel sind und auf den ersteren in einen fast rechten Winkel stehen. Wenn dann auch bei dem ersten der letzteren Schnitte der entsprechende Staarrand hervortritt, so ist doch schon ein System von Zipfeln gebildet, welche zur Retraction vollkommen geeignet sind. Doch auch hier kann man nach dem, was ich von der Mechanik der Staarausziehung gemeldet habe, dem vorzeitigen Austritte der Cataracta, namentlich bei grösserem Volum der letzteren, einigermaassen vorbeugen durch Anlegung der ersten Querschnitte in dem, dem Corneallappenrande entferntesten Theile der für die Nadel zugänglichen Portion der Vorderkapsel und durch allmälige Annäherung der folgenden Querschnitte an den dem Scheitel des Corneallappens nächsten Randtheil der Vorderkapsel.

§ 680. In der Nichtbeobachtung dieser, in dem Mechanismus der Staarextraction begründeten Regel liegt die überaus reichhaltige Quelle von Nachstaaren, welche durch ihre Flächenausdehnung und Dicke den Erfolg der Operation so häufig zu einem sehr bedauerlichen machen und den Werth der Extractionsmethode in den Augen mancher Oculisten sehr herabgesetzt haben, so zwar, dass diese geradezu behaupten, der Nachstaar resultire nach der Extraction viel häufiger, als nach den Nadeloperationen.

Wird nämlich der erste Schnitt in die Vorderkapsel parallel zu der Basis des Corneallappens und noch dazu nahe an dem Rande geführt, so geschieht es sehr häufig, dass, ehe ein zweiter Schnitt möglich wird, der entsprechende Rand des Staarkernes schon in die Kapselwunde tritt, sich vordrängt und der Staar sich entleert, worauf weitere Schnitte unthunlich sind, und bei reinen Kernstaaren wegen der scheinbaren Reinheit der Pupille auch überflüssig dünken.

Der hervortretende Staar erweitert nun freilich die Kapselwunde, es kann geschehen, dass die Kapsel nach mehreren Richtungen hin berstet und so in

retractionsfähige Zipfel gespalten wird. Allein dieses ist Zufall und eben so oft reisst die Kapsel blos in der Verlängerung der Wundwinkel, es wird ein Lappen gebildet, der nach Entleerung des Staares in seine frühere Lage zurücksinkt.

Ein solcher umfangsreicher Lappen zieht sich aber niemals bis an die Vereinigungslinie der beiden Wundwinkel zurück, er bildet im günstigsten Falle einen faltigen Wulst, der immer einen grossen Theil der Pupille verlegt; sehr oft faltet er sich blos, und erscheint als ein trüber, wellig hügeliger Vorhang, welcher die Pupille ganz oder zum grössten Theile verlegt und nur bei erweitertem Sehloche an seinem Rande einen Spalt erkennen lässt, durch welchen der schwarze Augengrund hervorblickt. Ich fand in einem Falle sogar den Rand des gefalteten Lappens durch wallartig hervortretendes, kalkiges Staarmagma mit dem ihm entsprechenden Randtheile der Vorderkapsel wieder vereinigt, es hatte sich eine, von einem trüben Krystallwulste umgebene, häutige trockenhülsige Cataracta entwickelt, welche kuppelartig nach vorne gebaucht war und an ihrer Vorderfläche den ehemaligen Durchbruch durch einen unregelmässig kreisbogenförmigen, kreidig weissen, etwas erhabenen Streifen zu erkennen gab.

§ 681. Es ist dieser völlige Wiederverschluss der Kapselhöhle begreiflicher Weise besonders begünstigt bei reinen Kernstaaren, die immer von einem, oft ansehnlich dicken Stratum normal vegetirenden Linsenparenchymes eingeschlossen sind. Dessen oberflächlichste Blattlagen hängen nämlich der Innenwand der Kapsel fest an und bleiben häufig als eine Schale in der Kapselhöhle zurück, während der Kern austritt; sie hindern dann die Retraction des Kapsellappens und die Wundränder der Kapsel können um so leichter in nahe gegenseitige Berührung kommen, als mit der Entleerung der Kapselhöhle die Spannung der Kapsel im bedeutenden Grade abnimmt.

Wenn nun auch die in die Wunde fallende Portion der Linsenschichten der zu ihrem normalen Fortbestande nöthigen Bedingungen beraubt ist und staarig zerfällt, so liegt doch gerade in ihrer secundären Metamorphose das Mittel zur dauernden Abschliessung des inneren Kapselraumes und die den unverletzten Kapselparthien anhaftenden Linsenblätter können um so leichter normal fortvegetiren, als durch die Vorbauchung der tellerförmigen Grube und die damit gesetzte Annäherung beider Kapselhälften das Eindringen des Humor aqueus in die Kapselhöhle schon von dem Momente des Austrittes des Linsenkernes an unmöglich gemacht wird.

Bedenkt man nun die, bei Gelegenheit der einfachen Verwundungen des Krystallkörpers erwiesene Fähigkeit ursprünglich getrennter Linsenblätter, nach staariger Zerfällung und mehr weniger vollständiger Resorbtion der zwischengelagerten Krystallstrata in unmittelbare Verbindung zu treten, so schwindet die Sonderbarkeit des seit Cocteau's und Le Roy d'Etoilles's Entdeckungen [305] nachgewiesenen Bestandes einer mehr weniger durchsichtigen, meistens sehr verflachten, weichen Linse in mehreren Menschenaugen und in vielen Thieraugen, an welchen kürzere oder längere Zeit vor der Untersuchung die Linse extrahirt worden war.

Es scheint sich dieser Befund ganz einfach aus dem Zurückbleiben eines

ansehnlichen Theiles der oberflächlichen Linsenlagen und daraus zu erklären, dass durch den Wiederverschluss der Kapselhöhle alle Bedingungen für den ungestörten Fortgang des en- und exosmotischen Stromes und sohin zur Fortexistenz des innerhalb der Kapselhöhle eingeschlossenen Linsenparenchymes in einem der Norm mehr weniger entsprechenden Zustande erfüllt sind. Selbst die ansehnliche Grösse mancher, nach der Extraction des Krystalles in der Kapselhöhle vorfindigen, Linse scheint durch die Annahme erklärbar, es sei die extrahirte Cataracta ein unentwickelter Kernstaar gewesen, bei welchem, so wie bei der Ausziehung gesunder Linsen an Thieren, oft der grösste Theil der oberflächlichen und mittleren Schichten in der Kapselhöhle zurückbleibt.

Man hat wirklich dieser Erklärungsweise vielfach gehuldiget. Doch Valentin's [306] und meine [307] mikroskopischen Untersuchungen stellen mit Bestimmtheit die Unzulänglichkeit dieser Hypothese und die Nothwendigkeit der Annahme heraus, dass in der wieder geschlossenen und von normalem Kapselgewebe ringsumwandeten Kapselhöhle der Absatz neuen und neuen Linsenblastemes wie in der Norm fortdauere, dieses sofort sich sammele, der Fähigkeit jedoch entbehre, sich zu vollkommen ausgebildetem, normalem Linsengefüge zu gestalten, vielmehr auf jener Stufe stehen bleibe, welche das Gefüge embryonaler Linsen auszeichnet.

Der grösste Theil des Kapselhöhleninhaltes in solchen Fällen ist nämlich amorphe, gallertähnliche, durchsichtige Masse, welche nur stellenweise zu sehr lichten, feinen, geradeziehenden, sich verfilzenden Fasern verdichtet, von Linsenkernen und Linsenzellen in verschiedenen Stadien ihrer Entwickelung durchstreut ist und die Grundlage abgibt für einzelne, zwiebelartig spaltbare, durchsichtige Klumpen oder Schollen, welche aus breiten, weichen, öfters mit Kernen besetzten, überhaupt ganz denen embryonaler Linsen entsprechenden Linsenfasern zusammengesetzt sind, und in ihrem Gefüge den charakteristischen Zug der Fasern in normalen Linsen nicht erkennen lassen.

§ 682. So wie normalem Krystallparenchyme, so auch dem neugenerirten inhärirt die Fähigkeit der Staarmetamorphose und in der That geht das letztere diesen Process häufig ein, namentlich, wenn ein Kernstaar extrahirt worden war und es dessen Stelle vertritt, indem ja eben der Kernstaar aus der Aufhebung der zum völlig normalen Bestande des Linsengefüges erforderlichen Bedingungen resultirt. Entsprechend der geringen Entwickelung der neugebildeten Linsenmasse ist dann auch das Produkt des Staarprocesses constant eine amorphe körnige Masse, welche das so häufig zu beobachtende, milchige Ansehen des Kapselhöhleninhaltes bedingt und gewiss in manchen Fällen verwechselt worden ist mit staarigen Resten des bei der Operation in dem Kapselraume zurückgebliebenen, ursprünglichen Linsengefüges, so dass eine sogenannte Cataracta secundaria lenticularis diagnosticirt wurde, wo neugebildetes Linsengefüge die Kapselhöhle füllte.

§ 683. Ein Theil des ursprünglichen Linsengefüges wird aber immer durch secundäre Staarmetamorphosen ständig, es ist jene trübe, amorphe, mit Kalkkörnchen durchstreute, oder faserspaltige Masse, welche die Wundränder der Kapsel einhüllt und die Kapselöffnung schliesst, bald als nabelförmig vertiefte, bald als eine streifenähnliche Narbe an der

Oberfläche des Krystallkörpers erscheint, und ihrem Wesen und ihrer Bedeutung nach ganz übereinkömmt mit der den centralen Rand durchsichtiger Krystallwülste trübenden Masse.

Die Analogie dieser durchsichtigen Krystallwülste mit den neugebildeten Linsen springt nach dem Erörterten in die Augen, die Differenz ist nur eine formelle und begründet in der Verschiedenheit der Verhältnisse, unter welchen die vordere Kapsel den Verschluss der Kapselhöhle einzuleiten gezwungen ist.

Dritte Categorie.

§ 684. Sie umfasst die Berstungen der Vorderkapsel mit Dislocation der Linse in die Vorderkammer bei uneröffneter Augapfelhöhle, Verhältnisse, welche immer nur die Folge eines heftigen, den Bulbus treffenden Stosses, Schlages u. s. w. sind.

Das mechanische Moment an und für sich ist schon der Entwickelung verheerender Processe in dem Augapfel sehr förderlich, anderseits aber liegt in dem Reize des vorgefallenen Krystalles eine Ursache exsudativer Entzündungen, welche letztere durch ihre Produkte, ganz abgesehen von deren häufig schmelzender Natur, sowohl das Dislocirte, als das in der Lichtung des Strahlenkranzes Zurückgebliebene der Beobachtung entziehen und die Diagnose unmöglich machen.

Die ungemeine Seltenheit hierher gehörender Fälle ist daher nicht sonderbar und dieses um so weniger, als vermöge der grösseren Zartheit der Zonula viel leichter diese, als die Kapsel berstet, somit Dislocationen des Krystallkörpers als Ganzen der Regel nach das Resultat derartiger mechanischer Eingriffe sind und ganz besondere Verhältnisse erforderlich sein müssen, um damit eine Zusammenhangstrennung der in Rede stehenden Art gesetzt werde.

Ich habe keinen hierher gehörigen Fall beobachtet, beschränke mich daher darauf, Bouchacourt's [308] und Sichel's [309] Fälle, die einzigen mir bekannten zu erwähnen. Der erste dieser Fälle betraf einen Mann, dessen eine Linse in Folge eines Schlages auf die Schläfe durch eine Kapselwunde in die Vorderkammer gefallen war, und erst nach einigen Jahren Entzündung heftigeren Grades angeregt hatte. Sie fand sich in der Vorderkammer als ein grau-gelblicher, gestreifter Körper, dessen äusserste Schichte kalkig, der Kern mehr feucht, gypsähnlich war. Hinter der Linse sah man die Kapsel, welche sich zu trüben begann, in der hinteren Kammer hängen. Der zweite Fall betraf einen Wallgräber. Vor 8 Jahren war in Folge eines Schlages wahrscheinlich die Vorderkapsel geborsten, es entwickelte sich eine Cataracta, welche nun bei gebückter Stellung des Kranken plötzlich vorgefallen war und eine heftige Ophthalmitis verursacht hatte. Man fand den Staar zum grössten Theile aus Kalkdrusen bestehend, die Kapsel mit Vegetationen (?) bedeckt.

Vierte Fehlergruppe.

Anomalien des Inhaltes der Kapselhöhle.

§ 685. Es kann hier begreiflicher Weise nur die Rede sein von Körpern, welche weder Produkt der specifischen Lebensthätigkeit des Krystall-

körpers sind, noch aber durch den die Linse de norma nährenden en- und exosmotischen Strom in die Kapselhöhle und das Linsengewebe eingedrungen sind. Das Substrat der folgenden Erörterungen sind Körper, welche in Bezug auf das Linsensystem als äussere betrachtet werden müssen und falls sie zu Veränderungen fähig sind, diese ganz unabhängig von den eigenthümlichen Vegetationsverhältnissen des Krystallkörpers in einer, ihrem inneren Wesen entsprechenden, Weise durchmachen. Als solche Anomalien des Inhaltes sind bisher Blutextravasate, Entozoen und fremde Körper im engeren Wortsinne nachgewiesen worden.

1. Blutextravasate in der Kapselhöhle.

§ 686. Bei der Gefässlosigkeit des Krystallkörpers lässt sich die Existenz von Blutkugeln in der Kapselhöhle nur auf eine zweifache Weise erklären, entweder durch Neubildung derselben aus metamorphosirtem Linsenblasteme, oder aber durch Eindringen eines ausserhalb des Krystallkörpers ergossenen Extravasates durch eine Kapselöffnung.

Für die Möglichkeit des ersteren Vorganges lassen sich bisher noch keinerlei Gründe vorführen, wohl aber ist das Eindringen von Blutextravasaten aus dem Kammerraume in die Kapselhöhle als die Folge der gleichzeitigen Verletzung des Krystallkörpers und der Iris oder der Ciliarfortsätze durch einige Fälle mit Gewissheit dargethan.

§ 687. Es ist begreiflich, dass ein Eindringen der Blutkugeln in die Kapselhöhle bei Bestand der Linse in ihrem normalen oder aber in verdichtetem Zustande nicht möglich sei, es lässt sich unter solchen Verhältnissen blos eine Imbibition des Krystalles mit gelöstem Hämatin denken. Auf dass sich Linsengewebe mit Blutkugeln mischen könne, oder aber Blut in reinem Zustande in die Kapselhöhle eingehen könne, muss der Krystall zerfallen, erweicht, oder bereits ein Theil desselben verloren gegangen sein.

Es liegt nun schon in der Verletzung des Augapfels, in specie des Krystallkörpers, das veranlassende Moment zur Entwickelung des malacischen Processes in den oberflächlichen Linsenstratis und sofort auch zur Erfüllung der vorgesetzten Bedingung, es ist der Zustand des Krystallkörpers im Momente der Verletzung im Allgemeinen kein Hinderniss für das Eindringen von Blutextravasaten in die Kapselhöhle, wohl aber bestimmt er in Anbetracht jener Bedingung die Grösse des Terrains, auf welchem sich das Blut in der Kapselhöhle ausbreiten kann, und sofort auch die Form, unter welcher der Krystallkörper nach dem Ereignisse in die Wahrnehmung treten kann und muss.

Ist nämlich die Verbreitung des Blutextravasates als solchen an die Existenz von breiig zerfallenen Linsenschichten oder von Substanzlücken in dem Krystalle gebunden, und die Summe der bisher anatomisch untersuchten Fälle lässt hierüber keinen Zweifel, so kann ein Extravasat bei Vorhandensein eines Kernstaares oder eines bereits hochgradig entwickelten Linsenkernes nur in den oberflächlichen Substanzlagen des Krystalles Fuss fassen; eine Erfüllung des ganzen Kapselraumes von Blutextravasat in Durchmischung mit Linsenresten ist nur denkbar bei completen Weichstaaren;

ein Eindringen des Blutextravasates in den centralen Theil der Kapselhöhle bei Bestand der oberflächlichen Krystallblätter aber nur nach Entfernung des der Malacie widerstehenden Kernes.

§ 688. Ein Beispiel der letzteren Form ist in einem von mir genau untersuchten Falle gegeben[310], in welchem, wegen Einlöthung des Pupillartheiles der Iris in eine durchgreifende Cornealnarbe, eine künstliche Pupille unter ansehnlichem Blutaustritte in den Kammerraum angelegt, dabei aber nicht nur die Iris, sondern auch einige Ciliarfortsätze, die Zonula, das Corpus vitreum und der Randtheil des schon bei dem Cornealdurchbruche seines Kernes beraubten Krystallkörpers zerrissen worden waren. Ein Blutcoagulum verlegte die künstliche Pupille und zog sich von hier in den Petit'schen Canal, um einerseits in den Glaskörper, anderseits aber in einen spaltförmigen Raum der Kapselhöhle einzudringen und in letzterem in Gestalt eines papierdicken Stratums, nach vorne und hinten bedeckt von den oberflächlichen Stratis der kuchenförmigen Linse, weitere Metamorphosen einzugehen.

§ 689. Ein Beispiel von Erfüllung der Kapselhöhle durch eine weiche blutige Masse in dem Auge eines Kaninchens, an welchem die künstliche Pupillenbildung unter grosser Unruhe des Thieres ausgeführt worden war, liefert Beger [311].

§ 690. Beispiele von frischen Blutextravasaten in der Kapselhöhle, als Umhüllung eines echymosirten Linsenkernes mangeln, ihr Vorkommen ist aber durch den Nachweis von bereits metamorphosirtem Blutcoagulum in Form eines, den Kern gleich einer Schale umschliessenden Stratums ausser Zweifel gesetzt.

Ich fand nämlich in 4 alten Weingeistpräparaten, welche auf der Wiener Augenschule aufbewahrt werden und die Aufschrift „Cataracta nigra oder vorticosa" führen, Linsenkerne, welche ihre Fasertextur vollkommen bewahrt haben und im reflectirten Lichte dunkelbraun oder dunkel grün-braun erschienen, gegen das Licht gehalten jedoch am Rande Saftbraun oder Roth-braun durchschimmern liessen. Die Oberfläche dieser Krystallkerne war stellenweise glatt, von freiliegenden Faserblättern gebildet, stellenweise jedoch lagerte ihr ein mehr weniger dickes Stratum oder getrennte Placques einer schwarzen, schwarz-braunen oder grün-braunen, grumösen Substanz auf, welche bei der mikroskopischen Untersuchung bisweilen noch Faserreste erkennen liess, zum grössten Theile jedoch aus schwarzen, klumpig zusammengebackenen, groben Körnern und aus formlosem, theilweise körnigem Trümmerwerke bestand, in concentrirter Kalilösung sich nicht löste, wohl aber im Wasser ausgezogen wurde, sich gleichsam verwusch und an dünneren Objektstellen sowie an den Objekträndern bei grellem, durchfallendem Lichte roth-braun, oft sehr schön purpurroth erschien [312].

Ich sah in den Präparaten der Wiener Augenschule, welche in ungemein starkem Weingeiste bewahrt wurden und zum Theile ganz lederartig geworden sind, öfters Blutextravasate, welche ganz dieselben Charactere darboten, wie die beschriebene Masse, und glaube, das Hervorgehen der letzteren aus Blutcoagulis nicht bezweifeln zu dürfen.

Bezüglich des einen dieser vier Fälle gibt eine handschriftliche Notiz Beer's

den Nachweis einer, wie von beigemischtem Uvealpigmente, braungefärbten Flüssigkeit zwischen der Kapsel und dem kleinen, schwarzen, sehr harten Kerne, welche Flüssigkeit nach gemachtem Hornhautschnitte und eröffneter Kapsel hervorquoll [313].

Bezüglich des Zustandekommens dieser eigenthümlichen anatomisch-pathologischen Verhältnisse auf dem von mir bezeichneten Wege, durch Blutextravasate in den Kammern und deren Eintritt in die Kapselhöhle, gibt aber ein fünftes, auf der Wiener Augenklinik bewahrtes, Präparat den nöthigen Nachweis. Es findet sich in diesem Präparate der Krystallkern sehr hart, dunkelbraun, aus Fasern mit lichtbräunlichem Teint zusammengesetzt. Es umhüllt ihn ein sehr dünnes Stratum grumöser Masse von brauner Farbe, welche ganz die oben geschilderten Charactere darbietet und nach aussen von der ganz durchsichtigen Kapsel umkleidet wird. Es ist das Centrum der Vorderkapsel in Form eines Loches durchbrochen, die Wundzipfel haben sich zurückgezogen und an der Vorderfläche des Kernes angeheftet, so dass der Krystallkörper nach vorne eine nabelförmige Vertiefung zeigt, deren Grund den Durchmesser eines Hirsekorns hat und von einem, den Linsenblättern unmittelbar auflagernden Stratum einer amorphen, körnigen, weiss-gelblichen, mit braunen und braunrothen Grumen untermischten Substanz gebildet wird, welche Substanz, sich allmählig verwaschend, an den von der Kapsel gebildeten Wandungen der nabelförmigen Vertiefung emporsteigt. Es ist in dieser Substanz der durch den Weingeist stark veränderte, wahrscheinlich mit Resten des Krystallflockens vermischte, der Kapsel auflagernd gebliebene Theil des in den Kammerraum ergossenen Blutextravasates kaum zu verkennen.

§ 691. Meine literarischen Forschungen nach ähnlichen Fällen ergaben ein äusserst spärliches Resultat. Nur Morgagni [314], Wenzel [315] und vielleicht Ammon [316] scheinen nach diesen Untersuchungen hierher bezügliche Beobachtungen gemacht zu haben. Alle anderen, in den Annalen der Ophthalmologie als Cataracta nigra aufgeführten Fälle, selbst die allgemein citirten Edwards'schen [317] sind mit Bestimmtheit theils als Pigmentstaare, als Auflagerungen metamorphosirter Blutcoagulate oder von Irispigment auf die Kapsel, oder als ganz eigentliche, reine Kernstaare von ausnehmender Trockenheit, Dichtigkeit und sofortiger dunkler Farbe zu betrachten.

§ 692. Man warf alle diese verschiedenen Zustände unter einander, daher denn auch viel Confuses über Aetiologie und Symptomatologie der Cataracta nigra geschrieben wurde; ich übergehe es, da das Substrat desselben je nach dem Autor wechselt, seiner Wesenheit nach meistens ein völlig unbestimmbares ist und, wenn dieses nicht, so in den betreffenden Capiteln über Kernstaar und Pigmentstaar nachgelesen werden kann.

Bezüglich der eigentlichen Cataracta nigra, welche der Gegenstand vorstehender Erörterungen ist, erwähne ich nur noch, dass ihr Hervorgehen aus Blutextravasaten in der Kammerhöhle wohl meistens die Symptomatologie ähnlich jener des Pigmentstaares gestalten werde, dieses jedoch nicht nothwendig, da spaltförmige Zusammenhangstrennungen der Kapsel als ätiologischer Faktor genügend erscheinen, Blutextravasate in den Kammern aber leicht bis

auf ein, ungenaueren Untersuchungen entschwindendes Quantum reducirt werden können.

Es ist dieses eine Annahme, die nothwendig ist, soll sich Beer's Stillschweigen über die Auflagerung auf die Vorderkapsel erklären. Jedenfalls thuen wissenschaftliche Forschungen bezüglich des fraglichen Gegenstandes noch sehr noth.

2. *Entozoen in der Kapselhöhle.*

§ 693. Das hierüber Bekannte verdankt die Wissenschaft allein den verdienstvollen Forschern Nordmann [318] und Gescheidt [319].

Sie fanden beim Menschen aus der Klasse der Rundwürmer (Nematelmia) die von Ersteren benannte Filaria oculi humani in drei Fällen und sechs Exemplaren, aus der Klasse der Plattwürmer (Platyelmia) das Monostoma lentis in einem Falle und acht Exemplaren, das Distoma oculi humani in einem Falle und vier Exemplaren.

Es ist das Auftreten dieser Thiere in der Kapselhöhle an kein Lebensalter gebunden, es fanden sich die Entozoen in Individuen verschiedener Lebensepochen.

Die cataractöse Erweichung der Linsenoberfläche, welche dem Eindringen der Entozoen in die Kapselhöhle auf dem Fusse folgt, macht die Diagnose der Helminthiasis der Linse unmöglich, trotzdem der Wurm dem freien Auge seiner Grösse nach wahrnehmbar wäre. Die Erscheinungen dieser Krankheit fallen mit jener einer partiellen oder completen Phacomalacie zusammen, nur die anatomische Untersuchung der Linsensubstanz am Secirtische macht die Entdeckung des Wurmes möglich.

Die Linsenkapsel fand sich in den erwähnten Fällen im Zustande ihrer Integrität, was Gescheidt zum Theile verführt haben mag, die Entstehung der Helminthen in der Kapselhöhle durch die, neuerer Zeit immer mehr Boden verlierende, Generatio æquivoca zu erklären.

3. *Fremde Körper in der Kapselhöhle.*

§ 694. Ich erwähnte bereits bei Gelegenheit der Anomalien des Kammerinhaltes, dass bisweilen kleine, fremde Körper, durch die Cornea in die Bulbushöhle dringend, in den oberflächlichen Schichten der Linse stecken bleiben, dass in Folge dessen das umgebende Krystallgefüge malacisch zerfalle, zum Theile resorbirt, sofort der fremde Körper wieder locker werde und daher in die Kammer vorfalle, indem die Kapsel bei dem Eindringen dieses Körpers ihrer Sprödigkeit wegen gewöhnlich nach mehreren Richtungen oder doch in grösserer linearer Ausdehnung berstet, als dass sie den fremden Körper allein zurückzuhalten vermöchte.

Sichel [320] hat hierüber äusserst interessante Mittheilungen gemacht und in Anbetracht der Gefahren, welche der Vorfall des fremden Körpers in den Kammerraum droht, die ungesäumte Extraction des Eindringlinges durch den Hornhautstich oder durch einen kleinen Lappenschnitt mittelst der Pincette als indicirt erklärt. Er erzählt zwei Fälle, in welchen ein Stück eines Zündhütchens durch die Cornea in die Linse gefahren und nahe deren Centrum stecken geblieben war. Es hatte sich im ersten Falle die Linse ganz getrübt, später

fielen ansehnliche Stücke der Cataracta durch die Kapselwunde und mit ihnen auch das Kupferstück in die Vorderkammer, worauf der Staar in der Mitte durchbohrt erschien und der Kranke durch das Loch recht gut sah. Die nunmehrige Extraction des fremden Körpers hatte den besten Erfolg, der Kranke wurde völlig hergestellt. Im zweiten Falle stack das Kupferstück fester in der durch Anlagerung von Linsenmagma getrübten Kapsel, es blieb hier haften, trotzdem am fünften Tage nach der Verletzung schon die Linse völlig aufgesaugt war, sodass der fremde Körper sammt dem Stücke der Kapsel, an welchem er befestigt war, extrahirt werden konnte.

§ 695. Die Fixation des fremden Körpers an der sehr zerklüfteten Kapsel lässt in diesem Falle der Vermuthung Spielraum, es habe sich das Magma in der Umgebung des Kupferstückes, statt lösliche Formen einzugehen, verdichtet, es sei zu einem der Faserspaltung fähigen Coagulate geworden. Ist diese Vermuthung richtig, so wäre damit die Möglichkeit einer Art Incapsulation ausgesprochen, wie sie mir nothwendig dünkt, um einen weiteren Fall, den Himly mittheilt [321], seiner Pathogenese nach zu erklären, einen Fall, in welchem 5 Wochen nach der Perforation der Cornea mittelst eines Drahtes fünf wimpernähnliche Haare in dem Kammerraum gefunden wurden, von welchen zwei auf einem Wärzchen der zerrissenen und verdunkelten Kapsel sassen.

Ich halte es mit Stilling [322] in Anbetracht der erwiesenen Möglichkeit eines Eindringens von Wimpern in die Augapfelhöhle durch Cornealwunden, in Anbetracht der Aehnlichkeit der gefundenen Haare mit Wimpern und namentlich in Anbetracht des Umstandes, dass das eine der fünf Haare, welches auf der Iris sass, zwei völlig freie Enden zeigte: für sehr wahrscheinlich, wenn nicht gewiss, dass es sich hier nur um Wimpern handle, welche von dem Drahte losgerissen, in den Bulbusraum getrieben und hier anfänglich wegen der der Beobachtung hinderlichen Ophthalmie nicht gesehen worden waren, sondern erst bemerkt wurden, als die oberflächlichen, in Folge der Verletzung erweichten Linsenschichten secundäre Metamorphosen eingegangen waren und dadurch, vielleicht auch mit Beihilfe plastischer Exsudate der Iris, die Kapselhöhle wieder geschlossen, die Haare aber fixirt hatten.

Himly's Vermuthung, es könne sich hier um eine Trichiasis lentis handeln, d. i. um eine Neubildung von Haarfollikeln und Haaren aus Linsenmagma oder irgend welchen plastischen Produkten des Krystallkörpers, obwohl sie Gundlach und Ruete theilen, ist durch die beiden Enden des auf der Iris lagernden Haares mit Bestimmtheit widerlegt.

Fünftes Hauptstück.

Das Strahlenblättchen und der Petit'sche Kanal.

§ 696. Es ist das Strahlenblättchen, die Zonula Zinni, ein kreisförmig in sich selbst zurücklaufendes Band von nahe zu 2‴ Breite, welches in der Gegend der Ora serrata retinæ von dem dort etwas verdickten glashäutigen

Ueberzuge des Corpus vitreum entspringt und, sich allmählig abhebend von dem letzteren, gegen den Rand des Krystallkörpers hinzieht, um mit der Kapselperipherie zu verschmelzen.

§ 697. Seiner ganzen Breite nach ist es in strahlenförmig verlaufende Falten geworfen, die in der Gegend der Ora serrata retinæ sehr flach sind, in Verhältniss zu ihrer Annäherung an den Rand des Krystallkörpers aber an Höhe zunehmen.

Die Faltenfirste entsprechen den, zwischen je zwei Ciliarfortsätzen einspringenden Furchen der hinteren Wand des Strahlenkranzes, die Faltenthäler aber bilden Mulden, deren jede einen Ciliarfortsatz in sich aufnimmt und einen fast genauen Abdruck des letzteren ihrer Form nach darstellt.

Es wird daher der grösste Theil des Strahlenblättchens von dem Strahlenkranze gedeckt, nur ein schmaler Saum der Zonula liegt frei, von Kammerwasser umspült, zwischen den Kopfenden der Ciliarfortsätze und der Peripherie des Krystallkörpers ausgebreitet. Ich bediene mich für diesen Theil der Benennung „Zonula lentis".

§ 698. Es ist die Zonula in senkrecht auf den Kapselrand stehende Falten gelegt, es setzt sich dieselbe daher auch nicht in einer geometrischen Kreislinie an der Kapsel an, sondern die Ansatzlinie bildet schmale, spitzwinkelige Zacken, die durch den Kapselrand nahezu halbirt werden. Die Faltenthäler der Zonula stehen nämlich tiefer, als der Kapselrand, die sie bildende Portion des Strahlenblättchens trifft daher die Peripherie der Hinterkapsel und verschmilzt mit ihr, während die Faltenfirste in Form von Helmkämmen über den Rand des Krystallkörpers hinübergreifen und den letztern, gleich Klammern, umfassen.

§ 699. Durch das Abheben des Strahlenblättchens von der Hyaloidea und dessen Vordringen zum Linsenrande wird ein, im Querdurchschnitte vierseitiger, trapezoidaler, ringförmig in sich selbst zurücklaufender Kanal, der Petit'sche Kanal, auch canal godronné, gebildet, der nach vorne und aussen von der Zonula ciliaris, nach vorne und gegen die optische Achse zu von der Zonula lentis und der Peripherie des Krystallkörpers, nach hinten aber von dem etwas convexen peripheren Theile der vorderen Glaskörperwand umgrenzt wird.

Es ist dieser Kanal begreiflicher Weise am engsten an der zackigen Ursprungsstelle des Strahlenblättchens, an der Ora serrata retinæ und nimmt von hier gegen den Linsenrand an Räumlichkeit zu; er variirt in der Nähe des letzteren wegen der Höhe der Zonulafalten nach Krause [323] zwischen $^{6}/_{13}$''' und $^{7}/_{13}$'''.

Er ist mit einer wasserhellen, chemisch noch nicht untersuchten, wahrscheinlich aber dem Humor aqueus identischen Flüssigkeit gefüllt.

§ 700. Das Strahlenblättchen ist eine Glashaut im engsten Wortsinne und theilt daher deren mikroskopische und physiologische Eigenschaften.

§ 701. Man hat den glashäutigen Character der Zonula vielfach verkannt, ihr bald eine körnige, bald faserige Textur beigemessen, sie bald für

eine seröse, bald für eine ganz eigenthümliche Haut, bald für eine Fortsetzung der Netzhaut u. s. f. erklärt.

Es ist dieser Irrthum sicherlich zum Theile darin begründet, dass es sehr schwer ist, das Strahlenblättchen rein darzustellen. Abgesehen von dem Pigmente der Strahlenfortsätze, welches bei der Abtrennung dieser Organe auf der Zonula zurückbleibt und ihr das schwarzgestreifte Ansehen gibt, abgesehen von diesem Pigmente lagert nämlich dem Strahlenblättchen, ziemlich fest mit ihm verbunden, ein dünnes, trübliches Stratum von Fasern, Gefässen und gekernten Zellen auf, welches an der Ora serrata unmittelbar mit der Netzhaut zusammenhängt und sich bis in die Nähe des Linsenrandes verfolgen lässt.

Es sind die erwähnten Fasern, welche man fälschlicher Weise für Nerven- und Muskelfasern erklärt hat, den Bindegewebsfibrillen sehr ähnlich, ausnehmend zart und licht. Sie halten in ihrem Verlaufe im Allgemeinen die Meridianrichtung ein, legen sich jedoch häufig übereinander und interferiren sich so in spitzen Winkeln. Sie kommen von jenen Fasern der Netzhaut, in welche deren Nervenzellen eingelagert sind [324].

Zwischen und über den Fasern ist ein lockeres Capillargefässnetz ausgebreitet, welches nach Einigen mit den Gefässen des Strahlenkranzes, nach Anderen mit jenen der Netzhaut zusammenhängt und nach Henle an dem äusseren Rande der Zonula einen kreisförmigen Blutleiter bilden soll.

Die Zellen lagern zwischen dieser von Gefässen durchsetzten Faserschichte und dem Pigmente der Ciliarfortsätze. Sie sind nach Brücke [325] im Allgemeinen kleiner, dickwandiger, schärfer contourirt und weniger kugelrund, als die Nervenzellen der Retina, häufig elliptisch und abgeplattet; doch finden sich deren auch, welche grösser, kugelrund sind, einen deutlichen Kern enthalten und den Gehirnzellen sehr ähneln.

In Anbetracht dieses anatomischen Befundes hat man die der Zonula auflagernde Schichte neuerer Zeit geradezu als Pars ciliaris retinae (Processus ciliares retinæ) bezeichnet und von der Zonula strenge geschieden [326].

§ 702. Meine pathologisch-anatomischen Untersuchungen fallen für die Richtigkeit dieser Bezeichnungsweise, sohin auch für die Richtigkeit der Ansicht, dass das der Zonula auflagernde Stratum einen integrirenden Bestandtheil der Netzhaut bilde, gewichtig in die Wagschale. In manchen Fällen von ausgesprochener Retinitis mit massenhafter Exsudation lässt sich der Uebergang der Netzhaut auf die Zonula und die Fortsetzung der ersteren bis nahe zu dem Linsenrande schon mit freiem Auge deutlich erkennen, das Mikroskop aber erhebt es über allen Zweifel, indem die in der Retina vorfindigen krankhaften Formgebilde sich in ganz gleicher Menge und Gestalt in dem, bisweilen 0‴.5 dicken, der Zonula auflagernden Stratum wiederfinden, während sie in den Exsudaten der Uvea total fehlen.

In Berücksichtigung dessen sehe ich denn auch vorläufig von diesem Stratum ganz ab, es findet in dem Buche über Netzhautkrankheiten seine geeignete Stelle, ich betrachte hier die Zonula in ihrer Reinheit als Glashaut, und erwähne krankhafte Auflagerungen nur in soferne, als sie für die Art und Weise, in welcher die Zonula besteht, von Wichtigkeit werden.

§ 703. Die glashäutige Textur des Strahlenblättchens schliesst schon die Unfähigkeit desselben in sich, durch vitale Thätigkeit in irgend einen Bezug zu dem Linsensysteme zu treten, es ist schon a priori die Abhängigkeit der Linsenernährung von dem Bestande der Zonula undenkbar.

Positive Belege für die Richtigkeit dieser Ansicht liegen in dem Nachweise des ungestörten Fortganges des die Linse nährenden Stromes bei gänzlicher Lostrennung des Krystallkörpers von dem Strahlenblättchen [327].

§ 704. Der Zweck der Zonula lässt sich aber auch nicht aus den Beziehungen der Glashäute zu en- und exosmotischen Strömungen ableiten, denn die Annahme einer Differenz in der chemischen Constitution des Inhaltes des Petit'schen Kanales und der wässerigen Feuchtigkeit ist durch gar Nichts wahrscheinlich gemacht, wohl aber wird sie im hohen Grade unwahrscheinlich durch den Umstand, dass in nicht gar zu seltenen Fällen der Petit'sche Kanal durch Lücken in der Zonula offen communicirt mit dem Kammerraume, ohne dass daraus irgend welche erhebliche Anomalien in dem Verhalten des Linsensystems, des Glaskörpers und der Cornea resultiren.

Wenn nun auch mit Sicherheit angenommen werden muss, dass der Humor Petiti dem Rande und den hinteren Schichten des Krystallkörpers, sowie dem Vordertheile des Corpus vitreum Nahrungsstoffe zuführe, so lässt sich damit der Zweck des Strahlenblättchens als Schlusswand des Petit'schen Kanales nicht einsehen.

Es steht auch fest, dass die Zonula durch die Fixation des Krystallkörpers in der Lichtung des Strahlenkranzes von hohem Belange sei. Doch damit ist wieder die physiologische Bedeutung des Petit'schen Kanales nicht erklärt.

§ 705. Der völlige Abschluss dieses Kanales durch die Zonula hat bisher in den anatomischen und physiologischen Schriften noch keine genügende Rechtfertigung gefunden. Ich glaube, diese Lücke gefüllt zu haben durch meine, vor etlichen Jahren veröffentlichte [328] und neuerdings mit triftigen Gründen belegte [329] Theorie der Accommodation des Auges.

Es spielt in dieser der Petit'sche Kanal vermöge der Incompressibilität seines Inhaltes und vermöge seines vollständigen Verschlusses eine wichtige Rolle, er erscheint als Regulator jenes Druckes, welcher von Seite des Accommodationsmuskels mittelst der Ciliarfortsätze als Peloten auf die Peripherie der vorderen Glaskörperwand zu dem Zwecke ausgeübt wird, um den mittleren Theil des Glaskörpers und mit ihm den Krystallkörper zum Vorrücken zu bestimmen. Durch die gleichmässige Vertheilung dieses Druckes, selbst bei nicht ganz gleichmässiger Contraction der einzelnen Faserbündel des Accommodationsmuskels bedingt der Petit'sche Kanal die Möglichkeit eines Vorrückens des Krystallkörpers ohne Achsenverrückung der Linse, und hindert so die mit derartigen Achsenverrückungen nothwendig verknüpften Störungen des deutlichen Sehens.

Die Pathologie der Zonula und des Petit'schen Kanales

§ 706. lässt sich in Kurzem zusammenfassen, da sie zum grossen Theile in dem Vorhergehenden enthalten ist, zum Theile aber mit den

Anomalien der bluthaltigen Organe des Augapfels in so engem Bezuge steht, dass eine Trennung Beider unthunlich ist.

§ 707. Der totale Mangel der Zonula als Bildungsfehler ist in dem Anophthalmus und wahrscheinlich auch in manchen Fällen von Mikrophthalmus gegeben, in welchen die Linse und der Glaskörper vollständig mangeln [330].

Theilweiser Abgang des Strahlenblättchens als Bildungsfehler ist in dem Cyclopenauge und in den verschmolzenen Augen symphysocephalischer Missgeburten vorauszusetzen. Nachgewiesen habe ich ihn in hochgradiger Mikrophthalmie mit noch deutlicher Spaltung der Bulbushäute. Ich fand in einem solchen Falle in beiden Augen die Zonula in der Verlängerung des Iriscolobomes fehlend, es war der Petit'sche Kanal hier offen und communicirte durch einen 0″.06 breiten Spalt des Strahlenblättchens mit dem Kammerraume.

§ 708. Entsprechend den geringen Dimensionen mikrophthalmischer Bulbi ist auch der Perimeter der Zonula in solchen Augen ein normwidrig kleiner. Dasselbe gilt von dem Strahlenblättchen jener Augen, welche durch krankhafte Processe während der Kindheit des Individuums in ihrem Wachsthume gehindert werden.

Normwidrig vergrösserte Strahlenblättchen sind im Buphthalmus zu vermuthen. Anatomisch demonstriren lassen sie sich in manchen Fällen, in welchen der Krystallkörper an eine durchgreifende Cornealnarbe angelöthet ist, oder aber durch massenhafte, namentlich krebsige, Exsudate in dem hinteren Augapfelraume nach vorne gedrückt wird. Die allmählig sich steigernde Zerrung der Zonula hat dann bisweilen eine Ausdehnung derselben zur Folge, welche unter gewissen Verhältnissen selbst eine, bezüglich verschiedener Quadranten des Strahlenblättchens ungleichmässige werden kann, wie z. B. bei excentrischer Anheftung des Krystallkörpers an die Cornea oder bei centrischer Anlöthung des Linsensystemes und partieller Ectasie des vordersten Scleraltheiles.

Es ist diese Flächenvergrösserung jedoch, wenn überhaupt, nur zum Theile auf Einlagerung neuer glashäutiger Elemente zwischen die alten zu schieben, ein grosser Theil dieser Ausdehnung scheint mir aus der Verstreichung der Zonulafalten erklärt werden zu müssen, denn ich fand in solchen Fällen beinahe constant die Zonula fast glatt und eben, und daher auch den Petit'schen Kanal, welcher vollkommen durchgängig war, in seiner Gestalt verändert.

Verdickungen der Zonula durch Auflagerung glashäutiger Schichten habe ich bisher noch nicht mit Bestimmtheit nachweisen können und ebenso wenig Verdünnungen.

§ 709. Bezüglich der Durchsichtigkeit und Farbe des Strahlenblättchens habe ich nur die Beobachtung einer rauchigen Trübung in manchen Fällen von hochgradiger Atrophie des Bulbus als wahrscheinliches Zeichen einer beginnenden Zerfällung seiner Textur anzuführen.

§ 710. Als Verbindungsanomalie des Strahlenblättchens lässt sich die mit der Ausdehnung und Verflachung der Falten gesetzte

Lockerung des Zusammenhaltes mit den Ciliarfortsätzen und die gegenseitige Trennung dieser Organe durch zwischengelagerte massenhafte Exsudate bezeichnen.

§ 711. Als Anomalien der Verbindung des Petit'schen Kanales sind zu erwähnen die Communicationen desselben mit dem hinteren Augapfelraume bei Verflüssigung des Glaskörpers, die Communicationen mit der Kapselhöhle bei Verletzungen des Randtheiles des Krystallkörpers und die Communicationen mit dem Kammerraume, wie sie resultiren aus Spaltungen des Strahlenblättchens als Bildungsfehlern und aus Continuitätstrennungen der Zonula als Folgen der Zerrung bei Anheftung des Krystallkörpers an durchgreifende, besonders staphylomatös sich vorbauchende, Hornhautnarben, als Folgen der Schrumpfung des Linsensystems, als Folgen erschütternder, den Augapfel mittelbar oder unmittelbar treffender Gewalten, als Folgen des bei der Dilaceration oder Dislocation des Krystallkörpers ausgeübten Zuges und endlich als Folgen der Durchreissung bei gänzlicher Entleerung des Krystallkörpers durch künstlich gesetzte oder zufällig entstandene, namentlich geschwürige, Durchbrüche der Hornhaut.

Es war von diesen Verbindungsanomalien bei Gelegenheit der Anomalien der Kammern [331] und des Linsensystems [332] bereits die Sprache, ich komme auf sie nicht mehr zurück, sondern beschränke mich lediglich darauf, Einiges über die Wunden der Zonula anzufügen.

§ 712. Es theilt das Strahlenblättchen seine physicalischen und vitalen Eigenschaften mit den Glashäuten überhaupt, es verhält sich die Zonula bei Zusammenhangstrennungen daher nahebei so wie die Linsenkapsel.

§ 713. Ihre Sprödigkeit macht ganz scharfe Wunden sehr selten und nur für jene Fälle möglich, in welchen ein spitzes, scharfes Instrument, durch den Randtheil der Sclera in den Bulbusraum eindringend, das Strahlenblättchen trifft. Hier ist eine spurlose Verlöthung der Wundränder möglich, dürfte aber um so weniger oft zur Wahrnehmung kommen, als die nothwendig damit verbundene Continuitätstrennung der Ciliarfortsätze ohne Extravasation und Exsudation kaum denkbar ist, das Blutcoagulum und das entzündliche Produkt aber zwischen die Wundränder der Zonula und sohin auch in den Petit'schen Kanal gelangen, die Verlöthung daher zu einer mittelbaren machen müssen.

Weithin in den meisten Fällen ist die Wunde der Zonula eine sehr unregelmässige, vielfältige, strahlige, und dieses um so mehr, als eben der Regel nach die Ursache der Continuitätstrennung eine Erschütterung oder ein auf das Strahlenblättchen ausgeübter Zug ist, die Zonula also nicht zerschnitten, durch ein Instrument gespalten, sondern zum Bersten gezwungen wird. Die Wundränder sind daher fast immer zackig.

Im Bereiche der Zonula lentis finden die Zacken kein Moment, welches sich ihrem Streben, sich durch Einrollung zurückzuziehen, hindernd in den Weg träte, hier zeigen sich Wunden fast constant unter der Form eines unregelmässig begrenzten, spaltförmigen Loches, dessen Ränder anfänglich frei flottiren, später aber entweder durch Resorbtion untergehen oder aber, von Exsudaten der nachbarlichen Organe bedeckt, unter der Form eines Wülstchens die Oeffnung umsäumen.

Wo aber die Zonula den Ciliarfortsätzen anlagert, dort ist durch die Verbindung der genannten Organe dem Zurückziehen der Wundzipfel ein kräftiger Damm entgegengesetzt, es verwachsen bisweilen die Wundränder wieder; doch öfters findet man noch die Spuren der Continuitätstrennung in Form einer strahligen weissen Zeichnung, es ist das Exsudat des Ciliartheiles der Retina und der Ciliarfortsätze zum Theile zwischen die Wundränder der Zonula getreten und deren Verlöthung ist eine mittelbare geworden.

Nach der Depression des grauen Staares, wenn bei Fortbestand des Kapselfalzes Theile des Strahlenblättchens gesprengt werden, lässt sich dieses Verhältniss relativ am häufigsten nachweisen.

§ 714. Wird der Krystallkörper als Ganzes durch eine Oeffnung in der Bulbuswand entleert, oder aber nur aus der Lichtung des Strahlenkranzes an irgend einen Punkt des Bulbusraumes dislocirt, so reisst meistens die Zonula lentis, der die Ciliarfortsätze überziehende Theil des Strahlenblättchens scheint durch seine Verbindung der Continuitätstrennung bedeutendere Schwierigkeiten entgegenzusetzen. Der Linsentheil der Zonula findet sich dann in Form von Fetzen, welche mit der Basis an den Kopfenden der Ciliarfortsätze haften und zackenähnliche Verlängerungen des unverletzten Ciliartheiles des Strahlenblättchens vorstellen.

Geht dann der Bulbus nicht phthisisch zu Grunde, behält er seine normale Gestalt und der Strahlenkranz seinen normalen Perimeter, so gehen die Wundzipfel der Zonula lentis oft durch Resorbtion verloren, man findet einige Zeit nach der Entleerung des Krystallkörpers keine Spur mehr von ihnen, nur die Ciliarportion der Zonula ist erhalten oder aber, bei Verflüssigung des Glaskörpers nicht selten, fehlt auch diese. In anderen Fällen jedoch erscheint die Zonula lentis als ein äusserst zartes, weisses, bisweilen unterbrochenes Wülstchen, welches an den Kopfenden der Ciliarfortsätze haftet, es sind die Zipfel eingerollt und mit einer zarten Schichte plastischen, ständig gewordenen Exsudates überkleidet. Sie bilden so ein fadenförmiges Säumchen an dem centralen Rande des Ciliartheiles der Zonula.

In Fällen von totaler Entleerung des Krystallkörpers durch eine Cornealöffnung ist immer auch ein Glaskörpervorfall gegeben, es fällt der Augapfel zusammen, der Regel nach entwickeln sich im Inneren des Augapfels heftige Entzündungen mit massenhafter Exsudation gewöhnlich schmelzender Produkte, der Bulbus geht phthisisch zu Grunde, die Organe seines Inneren backen in einen Klumpen zusammen und gehen, zum Theile wenigstens, ihrer Form und Textur nach unter. Auch die Zonula lässt sich dann gewöhnlich nicht mehr nachweisen, sie ist in dem Exsudatklumpen sammt dem Strahlenkranze verschwunden.

Doch selbst in hochgradig phthisischen Augäpfeln findet sich manchmal noch ein oder der andere Theil des Strahlenkranzes, wenn auch von Exsudaten durchdrungen oder durch Atrophie bedeutend geschrumpft, und dann lässt sich an ihm öfters auch die Zonula nachweisen, selbst die zackenähnlichen Fetzen der Zonula lentis konnte ich bisweilen noch deutlich erkennen in dem Exsudatklumpen, sie waren gefaltet und allenthalben mit Neubildung überzogen. Sie waren nur in seltenen Fällen, in welchen sich auch an den übrigen Glas-

häuten Spuren der Atrophie fanden, rauh und zeigten so den Beginn ihres Zerfällungsprocesses, sehr oft erschienen sie nach Entfernung der Auflagerungen vollkommen durchsichtig und rein, und selbst die Wundränder liessen keine Spur eines durch Resorbtion bedingten Detritus wahrnehmen, die Textur der Zonula war in ihrer Integrität erhalten.

§ 715. Es liegt in diesem letzteren Befunde der Nachweis für die Unfähigkeit des Strahlenblättchens als solchen sich zu entzünden, selbst wenn diese Eigenschaft als Prärogativ der Glashäute im Allgemeinen nicht dargethan wäre.

Die Aufstellung einer Zonulitis lässt sich also nur rechtfertigen, wenn man in den Begriff des Strahlenblättchens den Ciliartheil der Retina einbezieht. Dieser führt Blut in Gefässen, er enthält Nerven und lässt schon a priori, ganz abgesehen von dem nicht seltenen Befunde wahrhaft entzündlicher Alterationen, an der Entzündbarkeit seines Gewebes nicht zweifeln.

In der That weisen genauere mikroskopische Untersuchungen jede dem freien Auge sichtbare Trübung der Zonula als Auflagerungen auf eine oder die andere, oder auf beide Oberflächen des Strahlenblättchens nach und wo diese Auflagerungen noch frisch sind, der Bulbus nicht schon vor Langem atrophisch oder phthisisch geworden ist, zeigt der Bestand der Zonula in völliger Integrität, der Mangel jeder Veränderung in dem glashäutigen Gefüge des Strahlenblättchens, dass es sich hier nicht handle um eine essentielle Erkrankung der genannten Glashaut, sondern um eine Alteration des Ciliartheiles der Netzhaut oder des Strahlenkranzes oder dieser beiden Organe.

§ 716. So sah ich mehr minder massenhafte, punkt-, placque-, strichförmige Blutextravasate auf der Vorderfläche der Zonula bei der mit Blutungen so häufig gepaarten Retinitis und bei Hämorrhagien in verschiedenen Theilen der Uvea.

Ich sah den Ciliartheil der Netzhaut zu einem $0'''.5$ dicken, milchig trüben Stratum geschwellt, welches in dem mikroskopischen Befunde genau übereinkam mit jenem der entzündeten, hinter der Ora serrata gelegenen Portion der Retina.

Ich sah den gelben Tuberkel bei allgemeiner Tuberkulose des Augapfels in einer mächtigen Schichte zwischen das Strahlenblättchen und die Ciliarfortsätze eingelagert; die Zonula war dabei faltenlos und überkleidete, nachdem der Krystallkörper und das Corpus vitreum durch die mit der Consumtion der Cornea gesetzte Oeffnung in der vorderen Augapfelwand entleert worden waren, als ein glattes glänzendes Häutchen den Eingang zu der mit gelber, zum Theile schon eitrig zerfallener Tuberkelmasse ganz umwandeten Bulbushöhle.

Ich sah ferner plastische Exsudate der Zonula auflagernd, welche Exsudate in verschiedenen Stadien der Entwickelung auf dem Wege der Zellentheorie oder der Faserspaltung begriffen, in anderen Fällen aber roh geblieben oder regressiv metamorphosirt worden waren, sich als ein Stratum amorpher, feinkörniger, mit Kalkkörnern, mit Kalkkrystallen, mit Fettkügelchen und Cholestearinkrystallen vermischter Masse repräsentirten [333] und oft mit ähnlichen Auflagerungen auf der Vorderkapsel einerseits, anderseits aber mit solchen Neubildungen auf der Innenwand der Aderhaut zusammenhingen, und jederzeit den völligen Untergang der Pars ciliaris retinæ bedingt hatten.

Endlich sah ich Krebsmassen, welche bei normalem Bestande der Aderhaut von einem oder dem anderen Theile der vorderen Netzhauthälfte ausgegangen waren, und, nach vorne dringend, in Form einer mehr weniger dicken Haut sich zwischen das Strahlenblättchen und die Ciliarfortsätze zwischengeschoben hatten, in den Gefässen der Ciliarfortsätze an einem oder dem anderen Punkte des Strahlenkranzes weiter geschritten waren, dessen Gefüge verdrängt, consumirt hatten, und an dem Schlemm'schen Kanale und an den hier eintretenden vorderen Ciliargefässen nach Aussen gewuchert und so in Form eines erbsen- bis bohnengrossen Knötchens die Conjunctiva bulbi nahe dem Cornealrande emporgewölbt hatten.

§ 717. Es gab in diesen Fällen die Zonula die Grenzmarke ab, über welche hinaus, gegen die optische Achse des Auges zu, das Exsudat nicht vorgedrungen war. Der Petit'sche Kanal erschien in diesen Fällen demnach durchgängig, wenn er auch bedeutend verengt war, sodass sich das Strahlenblättchen und die Vorderwand des Glaskörpers nahezu oder vollkommen berührten und im letzteren Falle ein Contentum des Kanales nicht nachgewiesen werden konnte, ein Verhalten, welches sich nicht nur aus der Compression des Hohlraumes durch die Exsudate, sondern vornehmlich aus dem Umstande erklärt, dass solche Exsudationen der Regel nach unter bedeutenderer Alteration der bluthaltigen Organe des Augapfels zu Stande kommen, dieselben fast immer der Atrophie oder Phthise zuführen und die gemeinschaftliche Quelle des Humor aqueus und des Petit'schen Wassers versiegen, die Ciliarfortsätze funktionsuntüchtig machen.

§ 718. In anderen, sehr häufigen, Fällen findet man die freie Oberfläche der Ciliarfortsätze überkleidet mit einer, gewöhnlich sehr mächtigen, Schichte faserspaltigen, sehnenähnlichen Gefüges, welches an den Kopfenden der genannten Organe ohne Unterbrechung sich unmittelbar fortsetzt in eine gleich construirte, ebenso mächtige, die gesammte Vorderfläche des Krystallkörpers überziehende Haut, welche Haut nach vorne entweder von der atrophischen Iris überkleidet ist, oder aber nur Pigmentreste der in ihr untergegangenen Regenbogenhaut in sich schliesst, und sich als organisirtes iritisches Exsudat erkennen lässt. Nach hinten hängt das den Strahlenkranz überkleidende Stratum zusammen mit einer gleichen sehnigen Masse, welche sich an der Hinterwand des Krystallkörpers ausbreitet und dieselbe vollständig überkleidet, sodass das Linsensystem ringsum von einer sehnigen Schale eingehüllt ist, welche in der Richtung der optischen Achse nach hinten zu sich gewöhnlich stielförmig verlängert, oft auch einen sehnigen Ueberzug vorstellt von einer knochigen Wand, die in der Ebene der hinteren Enden der Ciliarfortsätze ausgespannt ist und an ihrer Peripherie mit verknöcherten Exsudaten der inneren Aderhautfläche zusammenhängt. In solchen Fällen lässt sich der Regel nach die Zonula nicht mehr finden, sie ist in der neoplastischen Hülle des Krystallkörpers untergegangen.

Es frägt sich hier, war nebst der Auflagerung auf die Zonula auch noch der Petit'sche Kanal mit plastischen Elementen gefüllt worden, welche nach vorläufigem Untergange der zwischengelagerten Glashäute nach vorne mit den der Zonula auflagernden Exsudaten, nach hinten mit dem sehnig metamorphosirenden Glaskörper verschmolzen? oder aber blieb der Petit'sche Kanal frei von Exsudaten, berührten sich nach

Aufhören der Secretion des wässerigen Inhaltes die Zonula und der entsprechende Theil der Hyaloidea unmittelbar und verband sich dann nach Resorbtion der Glashäute das dem Strahlenblättchen auflagernde neoplastische Stratum unmittelbar mit dem fibrös gewordenen Glaskörper?

Ich konnte trotz vielen sorgfältigen Untersuchungen nicht ins Reine kommen. Für die letztere Erklärungsweise scheint mir zu sprechen, dass man bisweilen die Peripherie der hinteren Krystallkörperwand und das metamorphosirte Corpus vitreum gegenseitig getrennt findet durch einen ringsumlaufenden, mehr weniger tief gegen die optische Achse zu eindringenden Spalt, welcher in seiner Form dem centralen Theile des Petit'schen Kanales entspricht und nach aussen abgegrenzt wird von einem Stratum sehnigen Gefüges, welches die Kopfenden der Ciliarfortsätze überkleidet und von diesen unmittelbar in den metamorphosirten Glaskörper übergeht.

Für die zweite Erklärungsweise spricht aber eine Reihe von Befunden, welche ich bei Panophthalmitis mit massigen Exsudaten im Bereiche der gesammten Uvea und der Netzhaut zu machen Gelegenheit hatte.

§ 719. Ich fand hier die Zonula immer vollkommen durchsichtig, ihre Falten nahe dem Linsenrande deutlich, nach hinten gegen die Ora serrata der sehr bedeutend verdickten, trüben, gewöhnlich mit Blutextravasaten dicht übersäeten Netzhaut zu verstrichen. Der Ciliartheil der Retina war entweder von trüben Exsudaten geschwellt und bisweilen mit Blutextravasaten durchsetzt, oder aber fand ich ihn blos serös infiltrirt, durchsichtig, aber mit hämorrhagischen Heerden und Uvealpigment überdeckt. Unmittelbar unter der Zonula, welche sich leicht in Falten abheben liess, war eine relativ ungeheure Menge milchig trüben, oder aber gelblichen, croupösen Exsudates ergossen, welches, von hinten gesehen, einen bei 3‴ breiten Ring formirte, der die Ciliarfortsätze von hinten her völlig verdeckte, von dem vollkommen durchsichtigen Krystallkörper nur den mittleren Theil der Hinterfläche frei liess und denselben mit verschwommenem Rande umkränzte. Es hing dieser Ring an seinem peripheren Rande mit der Ora serrata retinae innig zusammen, nahm von hier gegen die optische Achse allmälig an Dicke zu, so dass er entsprechend dem Linsenrande 1‴—2‴ maass, verjüngte sich von hier aber wieder gegen den centralen Rand und zeigte, indem er allmälig verschwamm, eine Lichtung von 1‴—2‴ Durchmesser. Die vordere, convexe Wand dieses Ringes, welche von der Zonula überkleidet war, erschien dem entsprechend stets scharf begrenzt, gegen den Linsenrand zu faltig, nach hinten zu aber glatt. Die innere Wand des Ringes, welche den peripheren Theil des Krystallkörpers enge umschloss, war falzartig, glatt. Die hintere Wand aber war ganz unregelmässig flockig, es zeigten sich hier ganz deutlich Exsudatflocken eingesprengt zwischen Parthien völlig durchsichtigen, bisweilen gelblichen und selbst weingelben Glaskörpers, es war nicht nur der Petit'sche Kanal mit solchen Exsudaten vollgepfropft, auch das Gefüge des Glaskörpers selbst war von krankhaften Produkten durchsetzt, es waren die Elemente dieser Exsudate im flüssigen Zustande mit der wässerigen Feuchtigkeit in den Petit'schen Kanal gedrungen und hatten sich hier theils differenzirt, theils aber waren sie durch den en- und exosmotischen Strom noch weiter bis in die vorderen Parthien des Glaskörpers und

zwar in die den Petit'schen Kanal nach hinten begrenzenden Fächer des Corpus vitreum gelangt und hatten hier erst sich von dem flüssigen Menstruum geschieden.

§ 720. In dem Mitgetheilten sind bereits die hauptsächlichsten Inhaltsanomalien des Petit'schen Kanales abgehandelt.

Es sind dieselben, wie erwähnt, zum Theile quantitativer Art und dann in der Verengerung des Kanales, mehr aber in der Versiegung der den flüssigen Inhalt liefernden Quelle begründet, daher im engsten Bezuge zu den gleichen Anomalien der Kammern und mit gutem Grunde zu vermuthen bei jenen Fällen, in welchen der Mangel des Humor aqueus Atonie der Cornea und später Atrophie des gesammten Augapfels bedingt [334].

Es ist nicht zu zweifeln, dass mit diesen Abweichungen in der Quantität auch Qualitätsanomalien verbunden seien, doch liegen hierüber keine bestimmten Erfahrungen vor.

Was diese Qualitätsabweichungen des Inhaltes des Petit'schen Kanales betrifft, beschränkte sich das Wissen der Ophthalmologen bisher auf die einmalige, von Ammon [335] gemachte Entdeckung von Eiter in dem fraglichen Raume.

Ich füge zu den bereits erwähnten Anomalien noch hinzu den erwiesenen Gehalt des Petit'schen Humors an gelöstem Hämatin in den bereits wiederholt erörterten Fällen von rother Färbung des dioptrischen Apparates bei manchen Neugebornen und in den Fällen, in welchen sich massige Blutextravasate in den Kammern rasch lösen. Ich bin überzeugt, dass bei hochgradigem Icterus auch, so wie in dem Humor aqueus, Gallenfarbstoff in dem Petit'schen Wasser zu finden sein werde.

Endlich erwähne ich noch des Eindringens von Blutcoagulum bei Verwundungen der Iris, der Ciliarfortsätze und der Zonula, wovon ich schon ein Beispiel mitgetheilt habe [336] und des Eindringens von Blut durch den wiedereröffneten Canalis Cloqueti, wofür ich in dem folgenden Hauptstücke durch einen Fall den Nachweis liefern werde [337].

Sechstes Hauptstück.

Der Glaskörper.

§ 721. Es ist der Glaskörper, das Corpus vitreum, ein dem Eiweisse ähnlicher, vollkommen durchsichtiger und farbloser, im hohen Grade elastisch biegsamer Körper, welcher den gesammten, von der Netzhaut umschlossenen hinteren Augapfelraum erfüllt und nach vorne von dem Petit'schen Kanale und dem mittleren Theile der hinteren Linsenkapselhälfte bedeckt wird.

§ 722. Er stellt, der Form des hinteren Augapfelraumes entsprechend, ein um die kleine Achse gedrehtes, nicht ganz regelmässiges Rotationsellipsoid vor, dessen grösste Achse, im Diagonaldurchmesser des Bulbus gelegen, nach

Krause [338] 9‴.8—10‴.25, die senkrechte Achse im senkrechten Durchmesser des Auges 9‴.167—9‴.67, die halbe kleine Achse, welche der hintere Theil der Augenachse ist, aber 4‴.33—4‴.6 misst.

§ 723. Die vordere Wand des Glaskörpers ist in Gestalt einer Grube (der tellerförmigen Grube, fossa hyaloidea, patellaris, lenticularis) von kreisförmigem Umfange und circa 4‴ Durchmesser ausgehöhlt, welche Grube den durch den Glaskörper gelegten Theil der optischen Achse auf 4‴.8—6‴.8 reducirt.

§ 724. Der Brechungsexponent des Glaskörpers ist nach Brewster [339] 1.3394, also von jenem der hinteren Linsenschichten nur wenig verschieden.

§ 725. Es besteht der Glaskörper aus zwei wesentlich verschiedenen Substanzen, der Glasfeuchtigkeit, Vitrina ocularis, und aus Glashäuten von ausnehmender Zartheit.

§ 726. Die Vitrina ist eine vollkommen durchsichtige, farblose, etwas klebrige Flüssigkeit, welche nur 2.6 Procent fester Bestandtheile, nämlich Kochsalz, Eiweiss, in Wasser lösliche Substanz und nach Milton [340] auch Harnstoff führt.

§ 727. Ihre Gesammtmasse wird umhüllt von einer sackförmigen, vollkommen geschlossenen, dem freien Auge noch erkennbaren, zarten Glashaut, der Hyaloidea im engeren Wortsinne, welche an der Eintrittsstelle des Nervus opticus mit den bindegewebigen Fäden des Sehnervenmarkes zusammenhängt, an der Ora serrata retinæ sich in zwei Blätter spaltet, deren vorderes die Zonula ist, während das andere die Hinterwand des Petit'schen Kanales bildet und, die tellerförmige Grube überziehend, an deren mittlerer Portion so innig mit der Hinterkapsel verbunden ist, dass im Normalzustande eine Trennung der beiden genannten Häute grossen Schwierigkeiten unterworfen ist.

Den seitlichen und hinteren Umfang der Hyaloidea deckt eine Schichte äusserst durchsichtiger, sechseckiger Kernzellen, welche denen des Pflasterepitheles anderer Glashäute analog sind, wahrscheinlich die Glashaut durch Verschmelzung continuirlich neu erzeugen und den, in ganz frischen Augen deutlich nachweisbaren, ziemlich innigen Zusammenhang der Hyaloidea mit der inneren Netzhautfläche zu vermitteln scheinen, doch, so wie das Epithel der übrigen Glashäute alsbald nach dem Tode sich von ihrer Unterlage lösen und so den Anschein begründen, als liege die Retina frei auf dem Glaskörper auf [341].

§ 728. Von der Innenwand der Hyaloidea entspringen unter rechtem Winkel eine grosse Anzahl (Hannover zählte ungefähr 180) äusserst feiner, selbst bei starken Vergrösserungen durch das Mikroskop nur nach gewissen Präparationen nachweisbarer, glashäutiger Platten, welche in geradem oder etwas welligem Zuge in der Richtung von Radien gegen die optische Achse hin streichen, dieselbe jedoch nicht zu erreichen scheinen, indem sie in deren Nähe in einem anscheinend texturlosen Gefüge verschwimmen.

Sie theilen den Glaskörper in keilförmige Fächer, deren Basis gegen die Sclerotica, die Scheitel gegen die optische Achse hin gerichtet, hier aber nicht

geschlossen sind, sondern in jene texturlose Masse geöffnet zu sein scheinen, deren Quantität bei Kindern eine absolut und relativ grössere ist, als bei Erwachsenen.

Es sprechen Gründe dafür, dass diese, der optischen Achse des Auges parallel stehenden, glashäutigen Septa noch von einem anderen Systeme von Glashäuten geschnitten werden, welche letztere eine Anzahl in einander geschachtelter und gegen die tellerförmige Grube hin offener Säcke vorstellen, deren Seitenwandungen jenen der Hyaloidea, deren mittlere Portionen aber der Hinterkapsel nahezu concentrisch liegen. Sollte dieses richtig sein, so wäre die Vitrina in eine grosse Menge vierseitiger Fachräume eingeschlossen und es liesse sich die Festigkeit des Glaskörpers, sowie der Umstand leicht erklären, dass kleine Oeffnungen in dem Glaskörper, wenn sie nicht der optischen Achse nahe sind, immer nur eine sehr kleine Menge Vitrina ausfliessen lassen und den Glaskörper nur in der unmittelbaren Nähe der Wunde einsinken machen [342].

§ 729. Der Glaskörper ist im geborenen Menschen ein nerven- und gefässloses Organ, nur in manchen Fällen hochgradiger Mikrophthalmie mit auffälliger Spaltung der Augapfelorgane, also in Fällen von Bildungshemmungen, lassen sich in ihm Blutgefässe, und zwar in reichlicher Menge nachweisen. Es sind dieses Ueberbleibsel des, dem foetalen Glaskörper de norma zukommenden und seine Entwickelung durch Stoffzufuhr bedingenden, dichten Netzes von Arterien und Venen.

Die Arteria centralis retinæ entsendet nämlich im Foetusauge einen Ast, die Arteria hyaloidea (capsularis, Art. Albini, corporis vitrei), welche anfänglich ausserhalb des Glaskörpers, in der Richtung des foetalen Augenspaltes in einer Rinne liegt, welche von den beiden Enden des im senkrechten Durchschnitte hufeisenförmigen Glaskörpers gebildet wird. Später umgreifen diese beiden Enden des Glaskörpers die Arteria hyaloidea nach unten, verschmelzen und versetzen das Gefäss, indem sie allmählig wachsen und sich verdicken, in die Nähe der optischen Achse, wo dann die Kapselarterie, begleitet von einer rückläufigen Vene, in einem Kanale, dem Cloquet'schen, eingelagert erscheint, dessen letzter Rest selbst noch im Erwachsenen an einer trichterförmigen Vertiefung des hinteren Glaskörperumfanges, entsprechend dem Porus opticus, nachgewiesen werden kann und als Area Martegiani bekannt ist.

Es ist dieser Kanal umwandet von einer äusserst zarten Glashaut, dem letzten Reste jener Parthie der Hyaloidea, welche in den ersten Zeiten des foetalen Lebens den Spalt des Glaskörpers auskleidet, später aber wahrscheinlich zu einem der radialen Sektoren verschmilzt.

Die Arteria capsularis und die sie begleitende Vene sind die Hauptstämme des in den früheren Epochen des foetalen Lebens vorfindigen, dichten Gefässnetzes des Corpus vitreum, in dem weiteren Verlaufe des embryonalen Lebens verschwindet das Netz, es bleibt blos die Arteria capsularis sammt dem Venenstamme zurück. Diese lösen sich in der Nähe der Hinterkapsel in 3—4 Aeste auf, welche auseinander fahren, die tellerförmige Grube mit einem dichten Gefässnetze überziehen und einen Gefässkranz um die Linse, den Circulus arteriosus Mascagni, bilden [343]. Bei der Geburt sind auch

diese Gefässe sämmtlich verschwunden, nur der Canalis Cloqueti ist noch vorhanden und wurde von Hannover in senkrechten Durchschnitten von in Chromsäure erhärteten Glaskörpern neugeborener Kinder in Gestalt einer runden Oeffnung nachgewiesen, deren Weite eine sehr beträchtliche und zwar um so grössere ist, je jünger das Auge ist, so zwar, dass (nach Huschke) im zweimonatlichen Foetus der Kanal den dritten Theil des Glaskörpers ausmacht [344].

Kurze Zeit nach der Geburt endlich ist auch jede Spur des Cloquet'schen Kanales verschwunden, doch nöthigen später zu erörternde Gründe zu der Annahme, es sei unter gewissen Verhältnissen die Wiedereröffnung des Kanales ermöglichet.

§ 730. Mit den Gefässen schwindet natürlich auch die Möglichkeit eines unmittelbaren Stoffaustausches zwischen dem Glaskörper und dem Blute, es ist ein unmittelbarer Stoffaustausch nur in der foetalen Lebensepoche, während des raschen Wachsthumes des Glaskörpers, gegeben, nach der Geburt wird der Glaskörper, ähnlich der Linse und der Hornhaut, auf Distanz von dem Blute ernährt, mittelst Strömungen, deren Vermittler, wie allerorts, die Glashäute sind.

Die Richtung dieser Ströme ist eine radiale, die zu- und abführenden Gefässe gehören theils der, an der Innenwand der Netzhaut baumförmig verzweigten Arteria centralis retinæ an, theils sind sie Bestandtheile der Strahlenfortsätze und stehen mittelbar durch den Petit'schen Humor mit dem Vordertheile des Corpus vitreum in Stoffwechsel.

Die Abhängigkeit der Glaskörperernährung von den Netzhautgefässen ergibt sich klar aus der innigen Theilnahme des Corpus vitreum an allen vegetativen Erkrankungen der Retina. Der innige Rapport, welcher zwischen dem Vordertheile des Corpus vitreum und den Ciliarfortsätzen durch das Petit'sche Wasser vermittelt wird, lässt sich aber erschliessen aus meiner mehrmaligen Beobachtung von Fällen, in welchen der Petit'sche Kanal mit Exsudaten diverser Constitution erfüllt war und in welchen dieses Exsudat, über die Hinterwand dieses Kanales hinaus, in das Parenchym des Glaskörpers eingedrungen war, sich jedoch fast genau auf die hinter dem Petit'schen Kanale gelegenen Parthien beschränkt und so einen Ring dargestellt hatte, in dessen Lichtung der mittlere Theil der hinteren Kapsel sass, und dessen Hinterfläche verschwommen, wolkig erschien.

Ob und in welcher Weise dieser Stoffwechsel von Nerveneinflüssen geleitet werde, ist bei dem Mangel erweisbarer Nerven in dem Glaskörper zur Stunde ganz unbekannt.

§ 731. Es schliesst die Nervenlosigkeit die auch auf experimentalem Wege erweisbare Unfähigkeit des Glaskörpers zur Aufnahme sensitiver Eindrücke in sich und bedingt in Verbindung mit dem Mangel an Gefässen den geringen Grad von Lebensthätigkeit, welcher sich in dem Gefüge des Glaskörpers zeigt und den letzteren auf eine tiefe Stufe organischer Dignität stellt [345].

§ 732. In Anbetracht dessen kann der physiologische Zweck des Glaskörpers auch nicht in Aeusserungen lebendiger Kraft gesucht werden, in Bezug auf vegetative Thätigkeit erscheint der Glaskörper nur als

Vermittler von Strömungen, welche dem mittleren Theile der hinteren Linsenschichten Nahrungsstoffe zuführen.

Die eigentliche physiologische Bedeutung des Corpus vitreum und seines Baues kann einerseits nur in den bereits erörterten dioptrischen Verhältnissen liegen, anderseits kann sie nur eine mechanische sein.

Es scheint nämlich der Glaskörper durch sein Fachwerk bestimmt, Schwingungen des Krystallkörpers mit grossen Amplituden, wie sie bei Erfüllung der Augapfelhöhle mit Flüssigkeiten durch Bewegungen und namentlich durch Erschütterungen des Bulbus nothwendig angeregt würden, zu verhindern und demnach die Fixation des Krystallkörpers in der Lichtung des Strahlenkranzes zu sichern.

Zweitens aber begründet das Fachwerk des Corpus vitreum die Biegungselasticität des letzteren und diese ist die Hauptbedingung der Accommodationsbewegungen der Linse. Durch sie wird es möglich, dass unter dem Drucke des Accommodationsmuskels, proportional zur Stärke dieses Druckes, der äussere Umfang des Glaskörpers nach hinten weichen und die mittleren Portionen desselben sammt dem Krystallkörper in der Richtung der optischen Achse des Auges nach vorne treiben könne, um das Auge für nahe Objekte anzupassen. Durch die Biegungselasticität des Glaskörpers wird es weiter möglich, dass mit der Relaxation des Accommodationsmuskels die peripheren Theile des Corpus vitreum wieder nach vorne springen, die mittleren Portionen des letzteren aber sammt dem Krystallkörper wieder in die dem Ruhezustande des Auges entsprechende und zur Accommodation des dioptrischen Apparates für die Ferne erforderliche Lage zurücksinken. Es macht der Bau des Glaskörpers die Vorschiebung des Corpus crystallinum durch Muskeldruck auf ganz einfache Weise ausführbar, die Existenz eines eigenen Apparates zur Accommodation des Auges für die Ferne aber entbehrlich und überflüssig [346].

§ 733. Ueber das Vermögen des Glaskörpers, unter gewissen Verhältnissen zu einem das Licht doppelt brechenden und damit theilweise polarisirenden Körper zu werden, kann erst im dritten Buche, bei Gelegenheit der Analyse der dioptrischen Fehler des Auges, die Rede sein [347].

Erste Fehlergruppe.

1. Anomalien bezüglich der Zahl.

§ 734. Der absolute Mangel des Glaskörpers ist nur in dem Anophthalmus gegeben, in allen übrigen Fällen ist der gänzliche Abgang des Corpus vitreum die Folge mechanischer Entleerung oder aber eigenthümlicher krankhafter Processe, der Auflösung der glashäutigen Bestandtheile des Corpus vitreum und der Mischung der Vitrina mit Exsudaten der bluthaltigen Organe der Bulbushöhle.

Der partielle Mangel, der Abgang einzelner Portionen des Glaskörpers ist Gegenstand der Beobachtung in den verschmolzenen Augen der Cyclopen und symphysocephalischen Missgeburten.

In Bezug auf das cyclopische Auge ist zu erwähnen, dass die Grösse des Fehlenden im geraden Verhältnisse zu dem Grade der Verschmelzung stehe und dass der Bildungsmangel jederzeit in Bezug auf die hinteren Portionen des Glaskörpers ein bedeutenderer sei, als in Bezug auf die vorderen Portionen des Glaskörpers, sodass man an den letzteren immer noch deutlich die Zusammensetzung aus zwei, ursprünglich getrennt gewesenen Glaskörpern nachzuweisen im Stande ist, keineswegs aber an den hinteren Portionen, welche selbst bei niederen Graden der Cyclopie fast vollständig und ohne Spur der ehemaligen Trennung verschmolzen sein sollen.

2. Anomalien in Bezug auf Grösse.

§ 735. Ueber das Verhalten des Glaskörpers im Buphthalmus als ursprünglichen Bildungsfehler ist gar nichts bekannt, wohl aber behauptet man eine normwidrige Vergrösserung des in Rede stehenden Organes in der sogenannten Hydrophthalmia posterior, dem erworbenen Buphthalmus, und wähnt diese Krankheit begründet in der Volumszunahme des Corpus vitreum [348].

§ 736. Ich habe eine ganz ansehnliche Zahl von Augen mit Hydrophthalmus posterior untersucht. Auf Grundlage meiner anatomischen Befunde kann ich die Richtigkeit jener Angaben nur theilweise anerkennen.

Es ist in solchergestalt erkrankten Bulbis nur bisweilen der Glaskörper merklich, niemals aber in hohem Grade vergrössert; wo er sich überhaupt vorfindet, lässt sich meistens kaum mit Grund eine Volumsvermehrung desselben behaupten. Die Prallheit, die Härte des Augapfels, welcher in Folge der mehr weniger gleichmässigen Ausdehnung der Sclera an Umfang sehr bedeutend zugenommen hat, wird durchaus nicht von dem Glaskörper vermittelt, sondern durch wässeriges Exsudat, welches entweder allein zwischen Glaskörper und Netzhaut, oder gleichzeitig auch zwischen letztere und die Choroidea ergossen ist. Die letztgenannten Häute sind immer im bedeutenden Maasse alterirt, sie erscheinen anfänglich im Zustande entzündlicher Infiltration, später aber atrophisch.

Die Hyaloidea, wo sie überhaupt bestand, ist von mir stets im Zustande der Integrität befunden worden. Wohl aber sind ihre Ausläufer, die Fachwände des Glaskörpers, das Substrat krankhafter Processe, sie gehen zum Theile und im Verlaufe der Krankheit gänzlich unter.

Es lässt sich dieser Untergang wohl nicht direkt, durch Anschauung erweisen, wohl aber erschliessen aus dem längst bekannten Umstande, dass der Glaskörper viel weicher ist und schon ganz kleine Wunden in der Hyaloidea hinreichen, um einen grossen, ja den grössten Theil des ganz flüssigen, farblosen oder gelblichen Humor vitreus zu entleeren. Namentlich die hinteren Portionen des Glaskörpers zeigen diese Erscheinungen, ich meine jene Theile, welche durch zwischengelagertes seröses Exsudat von der Netzhaut getrennt sind, während die der Ora serrata nachbarlichen und die hinter dem Petit'schen Kanale gelegenen Parthien des Corpus vitreum der Regel nach längere Zeit ihre normale Consistenz bewahren, es wäre denn, dass die Ciliarfortsätze hochgradig alterirt sind und damit die Absonderung der wässerigen Feuchtigkeit gestört ist.

§ 737. Es lässt sich schon hieraus der innige Bezug vermuthen, in welchem die Alteration des Glaskörpers bei dem Hydrophthalmus posticus zu der Erkrankung der Netzhaut stehet. Deutlicher tritt derselbe aber noch dadurch hervor, dass dort, wo die Netzhaut an der Choroidea haften bleibt und so der Glaskörper durch ein dickes Stratum serösen Ergusses von der Retina getrennt wird, sowie dort, wo die Netzhaut beiderseits von wässerigen Exsudaten eingeschlossen wurde und völlig unterging, wie dieses ganz häufig vorkömmt, der Glaskörper nur in sehr frühen Stadien der Krankheit zu finden, meistens aber schon völlig untergegangen ist, sodass der ganze hintere Raum der ausgedehnten Bulbushöhle von einem wässerigen, verschiedenfarbigen Fluidum erfüllt wird, und auch nicht mehr die geringste Spur von dem Corpus vitreum und seinen Häuten nachgewiesen werden kann.

§ 738. Fasst man in das Auge, dass, in allen Fällen, der Entwickelung des Hydrophthalmus posterior die untrüglichsten Zeichen einer Entzündung heftigen Grades in den tieferen Gebilden des Auges vorangehen und dass überall, wo die Netzhaut dem Glaskörper angelagert bleibt, sie möge durch was immer für Produkte und so weit als möglich von der Aderhaut abgehoben sein, das Corpus vitreum wohl seine Textur ändere, niemals aber völlig untergehe, spurlos verschwinde, wie ich alsbald nachweisen werde, berücksichtigt man alle diese Daten: so wird wohl kaum ein Zweifel darüber obwalten können, dass die Alterationen des Glaskörpers im Hydrophthalmus posticus nicht sowohl selbstständige Erkrankungen des Corpus vitreum seien, und das Wesen der fraglichen Krankheiten bedingen, sondern vielmehr nur als secundäre Folgen der in den bluthaltigen Organen des Augapfels vor sich gehenden Processe zu betrachten und begründet seien in der Behemmung der den Glaskörper de norma nährenden en- und exosmotischen Strömungen, des Stoffwechsels mit dem in den gefässhaltigen Organen des Augapfels strömenden Blute. Es erscheint die, in dem Untergange einzelner Fachwände begründete Weichheit des Glaskörpers als der Uebergang zu der völligen Verflüssigung des Organs, dem Ausdrucke des gänzlichen Verschwindens des dem Glaskörper eigenen Glashautsystems.

§ 739. Eine Vergrösserung des Glaskörpers ohne gleichzeitigen Untergang von Fachwänden, eine Volumszunahme durch normwidrig vermehrte Aufnahme normaler Stoffelemente und in specie durch Vergrösserung der Fachräume ist nur dort gegeben, wo die Netzhaut im Zustande völliger Normalität besteht und dem Glaskörper auf ganz normale Weise anhaftet, zugleich aber auch durch temporäre Verminderung des de norma auf dem Glaskörper wirkenden Druckes die Möglichkeit zur Ausdehnung, zur Volumsvergrösserung geboten ist.

Es walten diese Verhältnisse ob, wenn die Cornea durch Wunden oder krankhafte Processe eröffnet und ein grösserer Antheil des Krystallkörpers entleert wurde. Es wird dann der Glaskörper durch die vis a tergo nach vorne gedrückt, in der Verminderung des auf den Gefässen der Bulbushöhle normgemäss lastenden Druckes liegen die Momente zur gesteigerten Exhalation, der Humor aqueus fliesst aber beständig ab, bis die Cornea geschlossen ist, und mittlerweile hat der Glaskörper Zeit durch Aufnahme von Humor vitreus sich zu vergrössern, es sinkt nicht mehr die tellerförmige Grube zurück, sie

bleibt vorgewölbt, wie ich dieses bereits bei Gelegenheit der Extractio cataractae und der den Krystallkörper betreffenden Folgen von centralen Durchbrüchen der Cornea erörtert habe.

§ 740. Normwidrige Kleinheit des Glaskörpers ist gegeben in dem Mikrophthalmus; weiters in manchen Fällen, in welchen der Augapfel durch tief in seine Organisation eingreifende Krankheiten während der Kindheit des Individuums an seinem Wachsthume gehindert wird und in zahlreichen Fällen, in welchen durch krankhafte Ablagerungen massiger Produkte aus den Gefässen der Uvea und Netzhaut der Raum der Bulbushöhle beengt, und damit auch der Bestand des Glaskörpers in normaler Ausdehnung unmöglich gemacht wird.

3. Anomalien in Bezug auf Gestalt.

§ 741. Zieht man die in Texturanomalien des Glaskörpers begründeten, bisweilen im hohen Grade auffälligen Formabweichungen, von welchen später die Rede ist, ab, so reducirt sich das Substrat der folgenden Erörterungen allein auf Anomalien, welche mit denen der Grösse im innigsten Bezuge stehen und an deren Existenz gebunden sind.

§ 742. Es gehören hierher die erwähnten Vorbauchungen der tellerförmigen Grube, welche nach Entleerung der Linse durch Extraktion oder durch zufällige, geschwürige u. dgl. Durchbrüche der Cornea in Folge der Volumszunahme des Corpus vitreum bedingt werden und schon von Maitre-Jean [349] beschrieben wurden.

Sie sind bisweilen sehr auffällige, so zwar, dass es scheint, als sei die Concavität der tellerförmigen Grube mit unverändertem Krümmungshalbmesser umgekehrt worden.

In den Fällen, in welchen ein staariger Krystallkörper die Convexität der vorderen Glaskörperwand deckt, sind diese Vorbauchungen der tellerförmigen Grube begreiflicher Weise nur in anatomischer Beziehung von Interesse. In jenen Fällen, in welchen der Krystall durch eine glückliche Extraktion aus der Augapfelhöhle entfernt wurde, erhalten sie aber durch den Umstand eine physiologische und praktische Bedeutung, dass man durch sie erklären zu können glaubte, warum gelungene Staarextractionen der Regel nach ein besseres Gesicht vermitteln, als Nadeloperationen bei Abgang aller üblen Zufälle während und nach der Operation. Man meinte nämlich, dass der nach vorne tretende, also eine Convexität gegen die Cornea kehrende Glaskörper einen Theil der ohnehin geringen, dem Krystalle übertragenen Lichtbrechung vermitteln und so die Linse einigermaassen ersetzen, und den Diameter der Zerstreuungskreise auf der Netzhaut vermindern könne.

Es ist dieses unrichtig, der mathematische Calcul lehrt, dass selbst unter den günstigsten Suppositionen die Verkürzung der Vereinigungsweite durch die Convexität der tellerförmigen Grube eine viel zu geringe sei, als dass sie merkliche Veränderungen in den Netzhautbildern hervorzubringen vermöchte [350].

Ich kann desshalb nur glauben, dass die faktisch erwiesene Vorzüglichkeit der Extraktion relativ zu den Nadeloperationen darauf beruhe, dass die

Lichtstrahlen, nach Extraktionen ohne Durchbruch der hinteren Kapsel und der tellerförmigen Grube, an der Convexität der letzteren eine reguläre, wenn auch wenig starke Brechung erleiden; nach Nadeloperationen aber und nach Extractionen mit Glaskörpervorfall, welche letztere nach dem Ausspruche aller erfahrenen Aerzte immer ein weniger gutes Gesicht, stärkere Presbyopie, vermitteln, die Lichtstrahlen entweder schon in der tellerförmigen Grube auf eine irreguläre Glaskörperoberfläche treffen oder aber, wenn der mittlere Theil des Corpus vitreum verflüssigt ist, an der hinteren Portion des in solchen Fällen becherförmigen Glaskörpers, und dass die Lichtstrahlen sodann an diesen unregelmässigen Oberflächen, wenn auch in geringem Maasse, so doch hinlänglich von der früheren Richtung abgelenkt werden, um die ohnehin geringe Schärfe der Netzhautbilder noch mehr zu vermindern.

§ 743. Weiters gehört hierher das Coloboma corporis vitrei, eine in Bildungshemmung des Augapfels begründete Unvollständigkeit der Schliessung des fötalen Glaskörperspaltes.

Es zeigt sich nicht in allen Fällen, in welchen die Uvea, Netzhaut und Sclera noch die deutlichen Spuren ihrer ehemaligen Spaltung nachweisen, im Gegentheile, die Erscheinung von Ueberresten des fötalen Glaskörperspaltes ist selbst in hochgradig mikrophthalmischen Augen eine seltene zu nennen, daher sich denn auch die hierher einschlägigen Beobachtungen auf einige wenige beschränken, welche von Arnold [351], Hannover [352] und mir gemacht worden sind.

Als niederster Grad des Glaskörpercoloboms lässt sich die, von mir in einem mikrophthalmischen Auge mit Spaltung der Sclera, Uvea und Netzhaut beobachtete, seuchte Rinne bezeichnen, welche genau in der Richtung des Spaltes der genannten Häute am inneren unteren Theile des übrigens völlig normalen Glaskörpers von der Eintrittsstelle des Sehnerven an bis nahe der Aequatorialebene des Auges verlief, und einen rundlichen sehnigen Strang in sich aufnahm, welcher letzterer das Staphyloma scleroticae posticum Scarpae, d. i. die ectatische Narbe des ehemaligen Scleralspaltes in zwei dunnhäutige, ungleich grosse, stark vorspringende Wülste theilte.

Als höherer Grad des Coloboms ist die von Hannover in zwei Fällen nachgewiesene Rinne im Glaskörper zu betrachten, welche Rinne, genau entsprechend der Richtung und Lage des Spaltes in der Sclera, Uvea und Netzhaut, von der Eintrittsstelle des Sehnerven bis nach vorne verlief, die von Hannover entdeckten plattenförmigen Fortsätze der Netzhautspalträuder in sich barg und in dem zweiten mitgetheilten Falle ungefähr 2‴ von dem Boden des Auges senkrecht in die Höhe stieg, ausgekleidet von einer festen Membran, oberhalb welcher man eine Oeffnung für den Canalis hyaloideus bemerkte, der tiefer lag, als es in Kinderaugen gewöhnlich der Fall ist.

Eine weitere Stufe höher steht Arnold's Fall, in welchem der Glaskörper nach unten und innen gespalten war und zwar von der Eintrittsstelle des Sehnerven an bis zu einem Fortsatze, welcher in der Gegend des Strahlenbandes von der Sclerotica entsprang, sich durch den äusseren Rand der sehr schmalen Iris hindurchzog und sich festsetzte an der ansehnlich grossen, rundlichen Linse, welche in der Spalte des Glaskörpers schief nach unten und innen, ausserhalb der Augenachse gelegen war.

Es hat dieser Befund Aehnlichkeit mit jenem, welchen ich in dem zweiten der von mir untersuchten, mikrophthalmischen und durch Spaltbildung ausgezeichneten, Augen zu machen Gelegenheit hatte, und welcher zugleich den höchsten bisher beobachteten Grad von Glaskörpercolobom darstellt. Es war hier das Corpus vitreum von der Eintrittsstelle des Sehnerven bis in die tellerförmige Grube gespalten und der Spalt entsprach in Richtung und Lage dem Spalte der Uvea, Netzhaut und der Sclera. In der vorderen Portion des Corpus vitreum reichte der Spalt bis nahe dem entgegengesetzten, oberen äusseren Rande des Krystallkörpers und hatte hier eine Breite von 0″.12, verschmälerte sich von hier, gleichzeitig an Tiefe zunehmend, bis zu dem Vorderrande des Staphyloma sclerae posticum Scarpae und nahm von hier bis zu der Eintrittsstelle des Sehnerven wieder an Tiefe und Breite zu. Es barg dieser Spalt einen weissen, zähen, festen, aus faserspaltigem Gefüge zusammengesetzten Strang, der mit breiter Basis an dem unteren Rande der Sehnervenscheidenmündung entsprang, sich allmählig verschmälerte, an dem vorderen Umfange des Scleralstaphylomes festsetzte, von hier aber rasch zu einem 0″.24 langen, 0″.18 hohen und 0″.12 breiten sehnigen Kamme anwuchs, welcher mit der hinteren Fläche des Krystallkörpers verbunden war und letztere mit Ausnahme des Randes fast ganz deckte. Im vorderen Theile des übrigens völlig durchsichtigen und in seiner Consistenz normalen Glaskörpers fanden sich mehrere blutrothe, unregelmässig geformte, 0″.05 bis 0″.08 im Durchmesser haltende Klumpen, aus welchen eine Unzahl sehr feiner, stark verzweigter, unter sich Netze bildender und wieder in den Ursprungsklumpen zurückbiegender Gefässe hervorgingen, die allenthalben weit entfernt waren von den bluthaltigen Organen des Bulbus, auch mit den sparsamen Gefässen des Kammes nicht communicirten und bei dem Abgange der Arteria centralis corporis vitrei vor der Hand als solche gelten müssen, welche wohl als Ueberbleibsel der Glaskörpergefässe betrachtet werden können, keinesfalls aber mehr mit dem allgemeinen Kreislaufe in Verbindung standen, sondern, bereits abgesperrt, ihrer Auflösung entgegensahen.

Der Bau solcher colobomatöser Glaskörper ist von Hannover auf eine, im hohen Grade Anerkennung verdienende Weise erforscht worden. Es fand derselbe die Sektoren an dem Querdurchschnitte hufeisenförmig gelagert, sodass die Spitzen nach unten und gegen die Mitte hin convergirten, während sie in der unteren Hälfte des Augapfels auf beiden Seiten in einer senkrechten Mittellinie gestellt waren [353].

§ 744. Unter die Formanomalien des Glaskörpers gehören endlich noch jene Gestaltabweichungen, welche resultiren aus mechanischer Compression des Corpus vitreum von Seite wuchernder Aftergebilde im Inneren des Augapfels und sich durch die mechanische Begründung sowohl, als auch durch ihre ungeheure Mannigfaltigkeit unterscheiden von den später zu erörternden Gestaltabweichungen, deren veranlassende Ursache stets Alterationen der gesammten Netzhaut sind, sich aus der völligen Veränderung der den Glaskörper nährenden Strömungen ableiten lassen, stets die Trichterform als Grundtypus erkennen lassen und nachweisbar mit höchst auffälliger Texturveränderung des Organes einhergehen.

Als wuchernde Aftergebilde, welche die in Frage stehenden Anomalien

allein durch Compression zu veranlassen befähigt sind, ergeben sich nach meinen bisherigen, gewiss ausnehmend zahlreichen, Untersuchungen die medullaren Carcinome in ihren verschiedenen Abarten, wenn sie in den Organen des hinteren Augapfelraumes, in der Netzhaut, Uvea, den Ciliargefässen und Ciliarnerven sich entwickeln.

Der Grund, warum wuchernde Produkte anderer Constitution relativ zu dem Glaskörper sich nicht ebenso verhalten, scheint darin zu liegen, dass unter der Herrschaft der sie setzenden Processe immer die gesammte Netzhaut und die Ciliarfortsätze im hohen Grade mitleiden, sofort die das Corpus vitreum nährenden Strömungen aufgehoben und der Glaskörper selbst in seinem Fortbestande unmöglich gemacht wird, während das Carcinom sich häufig auf einen oder den anderen Theil dieses oder jenes Bulbusorganes beschränkt und dabei die übrigen Portionen der ergriffenen Organe in ihren Vegetationsverhältnissen wenig oder gar nicht beeinträchtigt.

Als triftigen Grund für die Richtigkeit meiner Behauptung betrachte ich den Umstand, dass dort, wo die Netzhaut ganz oder zum grössten Theile zerstört ist, auch stets der Glaskörper fehlt oder, bereits in Auflösung begriffen, höchstens noch in seiner vordersten Portion erhalten ist und dann den normalen Fortbestand des Petit'schen Kanales oder vielmehr der Kammerwassersekretion voraussetzt.

Die Formveränderung des Glaskörpers ist bedingt durch Compression, es zeigen daher die gedrängten Theile des Corpus vitreum auch stets einen Abdruck des Carcinoms. Es stehen nun die Gefässe der bluthaltigen Organe des hinteren Bulbusraumes, namentlich jene der Netz- und Aderhaut in keiner engeren anatomischen Verbindung, und es äussert sich dieses Verhältniss in ganz auffälliger Weise dadurch, dass ausnehmend häufig Carcinome in dieser oder jener Membran sich über grosse Flächen ausbreiten, ohne auf die andere überzugehen, und falls beide Häute ergriffen sind, nur selten, an beschränkten Stellen und in späten Stadien, Verbindungen zwischen den Aftergebilden der beiden Membranen bestehen, die letzteren sich im Gegentheile gewöhnlich leicht von einander abheben und öfters schon mit freiem Auge ganz differente Constitutionen erkennen lassen.

In dieser, gewöhnlich flächenartigen, Ausbreitung der Krebse im hinteren Augapfelraume liegt nun der Schlüssel zur Erklärung der überaus differenten Gestaltung des Glaskörpers bei partiellen Netzhautcarcinomen, bei Krebsen der Aderhaut, der Ciliargefässe und Ciliarnerven.

Häufig findet sich der Krebs blos an der einen oder der anderen Wand der Augapfelhöhle, der Glaskörper ist an der einen Seite mehr weniger eingedrückt, concav. Es wuchert der Krebs bisweilen an der Choroidea ringsum, ohne auf die Netzhaut und den Sehnerven übergehen zu können, es formirt dann die Netzhaut einen unregelmässigen, nach vorne von dem Linsensysteme geschlossenen, nach hinten gestielten Becher, dessen Inneres der Glaskörper vollständig ausfüllt. Wuchert dann an einer Seite der Krebs rascher, als an der andern, so wird der Becherraum immer mehr und mehr beengt und es kann endlich, wie ich es in einem Falle sah, geschehen, dass der Glaskörper reducirt wird auf ein mehr weniger breites und dickes Blatt, dessen vorderer Theil die hintere Fläche des Linsensystems überzieht und sich an dessen

einem Rande nach hinten umbiegt, um sich zwischen den beiden, von dem Carcinome einander genäherten, seitlichen Hälften der Netzhaut als ein nach der äusseren Augenwand gekrümmtes Stratum bis zu der Eintrittsstelle des Sehnerven fortzusetzen und an der Eintrittsstelle des Sehnerven festzuhängen.

Diese Verbindung des Glaskörpers mit dem Sehnerven bleibt stets erhalten, wenn nicht der Krebs den grössten Theil der Netzhaut zerstört und Verflüssigung des Glaskörpers nach sich zieht, oder aber, wenn der Krebs nicht, wie es manchmal geschieht, aus dem Sehnervenmarke hervor in die Bulbushöhle hineinwuchert. In dem letzteren Falle ist es möglich, dass der Glaskörper von vorne nach hinten zusammengedrückt wird und zuletzt, wie ich es in einem Falle bei normalem Bestande der vorderen Augapfelhälfte sah, einen Kuchen formirt, auf dem der Krystallkörper und der Petit'sche Kanal ruhen.

Es versteht sich von selbst, dass diese mit Verkleinerung einhergehenden Formveränderungen des Glaskörpers hauptsächlich durch Absorbtion von Vitrina bedingt werden. Wie sich dabei die Sectorenwände verhalten, weiss ich nicht, ich habe keine Untersuchungen darüber gemacht. Ich erwähne nur, dass in den von mir beobachteten Fällen die Glaskörper unter den genannten Verhältnissen sowohl in Weingeist-, als in frischen Präparaten von jenen normaler Augen nicht abwichen, in Weingeistpräparaten die Glashäute und die ihnen auflagernden Niederschläge, in frischen Präparaten die normale Consistenz und Durchsichtigkeit zeigten.

4. Anomalien in Bezug auf Durchsichtigkeit und Farbe.

§ 745. Dem von mir gewählten Systeme gemäss kann hier nur die Rede sein von jenen Färbungen und darin begründeten Verminderungen der Durchsichtigkeit, welche sich weder zurückführen lassen auf gestörte Ernährung des Glaskörpers und sofortige Texturabweichungen, noch aber auf fremde Körper, die auf mechanischen Wegen in das Corpus vitreum gelangten. Mit dieser Beschränkung reduciren sich die fraglichen Anomalien auf einige wenige, welche sich sämmtlich auf Durchtränkung des Glaskörpers mit gelösten Farbestoffen von Seite des mit letzteren geschwängerten Blutserums oder aber von Seite des Kammerwassers zurückführen lassen und durch die, den Glaskörper de norma nährenden, en- und exosmotischen Strömungen bedingt werden.

§ 746. Ich erwähne zuerst die rothe Färbung des Glaskörpers in mit Färberröthe gefütterten Thieren, welche man mit gutem Grunde als einen Beweis für die Ernährung des Corpus vitreum durch Imbibition verwendet hat [354].

Weiters gehört hierher die gelbe Färbung in manchen Fällen von hochgradigem Icterus, die rothe Färbung bei manchen vollblütigen Neugeborenen, von welchen schon bei früheren Gelegenheiten die Rede war, und endlich die bisweilen zu beobachtende Durchtränkung des Glaskörpers mit gelöstem Hämatin bei Vorhandensein von Blutextravasaten in dem Kammerraume, welche Durchtränkung die Strömungen zwischen dem Humor aqueus und der Vitrina ocularis mit Bestimmtheit herausstellet [355].

§ 747. Es lassen sich von den letzteren Fällen nicht wohl trennen die, neben heftigen Entzündungen der bluthaltigen Organe des Augapfels gar nicht selten zu beobachtenden, gelben Färbungen des übrigens noch vollkommen normalen Glaskörpers.

Ich sah zu wiederholten Malen bei intensiver Iritis und bei Entzündung der Netzhaut, sowie der hinteren Parthien der Uvea, den Glaskörper weingelb bis safranfarbig. Der Umstand, dass Salpetersäure die Farbe durchaus nicht veränderte, wohl aber Ammoniak, welcher die Vitrina sogleich braungelb machte, spricht dafür, dass das färbende Princip Hämatin war.

Ich halte dafür, dass die, neben heftigen Entzündungen einzelner Organtheile des Augapfels stets einhergehende, nicht unbedeutende und oft sehr deutlich noch an der Leiche nachweisbare Congestion in den noch nicht entzündeten Parthien des Augapfels den Eintritt hämatingeschwängerter Flüssigkeiten auf dem gewöhnlichen Nutritionswege bedinge, und so ein Analogon liefere für die Infiltration der Umgebungen von Entzündungsherden mit farbigem Blutserum, wie sie in anderen Organen so oft beobachtet wird.

Die weiteren Metamorphosen des in den Glaskörper eingedrungenen Hämatins und dessen Veränderungen bei eintretender Leichenfäule erklären dann die braune, braun-gelbe, rost-braune, braun-grüne, grünlich-gelbe u. s. w. Nuance, welche bisweilen der Glaskörper annimmt, wie Schön [356] durch eine Zahl gesammelter Beispiele und die Protocolle meiner pathologisch-anatomischen Untersuchungen darthun.

Aus den letzteren geht hervor, dass die erwähnten Färbungen stets gebunden sind an die Erscheinungen von Entzündung oder deren Folgezuständen in den bluthaltigen Gebilden der Augapfelhöhle, dass aber umgekehrt Entzündung und ihre Ausgänge in den genannten Theilen sehr häufig bestehen, ohne den Glaskörper im mindesten zu verfärben, dass das Corpus vitreum selbst bei hochgradigem Glaucome, dem häufigsten Repräsentanten heftiger mit Exsudation einhergehender Entzündung der Uvea und Netzhaut, ebenso häufig seine normale Farblosigkeit, als eine Färbung erkennen lasse. Es geht weiters daraus hervor, dass, wenn man nicht ohne alle genügenden Gründe eine Blutentmischung annimmt, sich durchaus keine Prämissen zu einem giltigen Schlusse auf die Ursachen finden lassen, warum in einem Falle die den Glaskörper nährenden en- und exosmotischen Strömungen Hämatin überführen, in dem anderen nicht.

Sicher steht indessen, dass diese Strömungen als Grundursache der Färbung zu betrachten seien und sofort als bestehend vorausgesetzt werden müssen, denn der Glaskörper ist unter solchen Verhältnissen in Bezug auf seine übrigen physicalischen und vitalen Eigenschaften nicht nothwendig verändert, und wo sein Gefüge bereits Alterationen erkennen lässt, erweisen sich dieselben denen vollkommen identisch, welche unter gleichen Umständen das Corpus vitreum bei ganz normaler Farblosigkeit wahrnehmen lässt; es erscheint der Glaskörper zu einer farbigen Flüssigkeit geschmolzen, wenn durch Abhebung der Netzhaut von dem Glaskörper oder durch deren Untergang die Strömungen unmöglich geworden sind; er metamorphosirt aber zu faserspaltigem Gewebe, wenn die Netzhaut von der Aderhaut durch Exsudate getrennt und mit dem Glaskörper in Verbindung geblieben ist. Es hat die Färbung, das Eingehen von Hämatin in den Glaskörper keinen Einfluss auf die gänzliche Umstaltung des Corpus vitreum, es ist die Färbung nur ein Epiphänomenon, das die

Beziehungen des fraglichen Organes zu den Muttergeweben nicht im mindesten verändert und die eigenthümlichen Lebensverhältnisse des Glaskörpers irgendwie zu modificiren nicht im Stande ist.

5. Anomalien in Bezug auf Verbindung und Lage.

§ 748. Ich erinnere hier im Vorübergehen an die Trennungen des Krystallkörpers als Ganzen von dem, die tellerförmige Grube überkleidenden, Theile der Hyaloidea und an die Zwischenlagerungen von wässerigem Exsudate zwischen Retina und den Glaskörper, welche letztere constant die Verflüssigung des Corpus vitreum zur Folge haben und wenigstens die auffälligsten Zeichen des theilweisen Unterganges von Fachwänden im Inneren des Glaskörpers mit sich führen.

§ 749. Von ganz besonderem Interesse sind die, von manchen Oculisten bei der Depressio cataractae sehr gefürchteten, Trennungen [357] des Glaskörpers von den Ciliarfortsätzen, der Netzhaut und der Eintrittsstelle des Sehnerven mit sofortiger Verschiebung des Corpus vitreum aus seiner normalen Lage.

Man glaubt, dass in manchen Fällen die Verbindung des Glaskörpers mit dem Krystallkörper eine so innige sein könne, dass der bei der Dislocation des Krystallkörpers ausgeübte Druck das Corpus vitreum bestimmt, dem Krystallkörper zu folgen und sich so um seine Achse zu drehen. Beer will sogar nach Benedict [358] einen Fall gesehen haben, in welchem der Glaskörper, 7 Jahre nach der Niederdrückung des Staares, so aus seiner Lage gebracht war, dass sein hinterer Theil der obere geworden war und sein vorderer Theil mit der Linse den Grund des Bulbus berührte, wobei jedoch der Kranke bis zu seinem Tode ein gutes Gesicht bewahrt hatte.

Ich sehe ganz ab von der bedeutenden Differenz zwischen der Cohäsion des Glaskörpers und dem Zusammenhalte dieses Organes mit seinen Umgebungen und glaube eine untergelaufene Täuschung Beer's, die Unmöglichkeit einer Drehung des Glaskörpers bei der Dislocation der Cataracta, mit Hinweisung auf das von dem Mechanismus dieser Operation Gemeldete auf das Eclatanteste dadurch zu beweisen, dass bei der Scleronyxe der Glaskörper von hinten nach vorne angestochen und durch die Nadel selbst an der Drehung gehindert wird, bei der Keratonyxe aber in dem Drucke kein die Wälzung des Glaskörpers vermittelndes Moment aufzufinden ist.

§ 750. Ein von mir genau untersuchter Fall verdient hier einer besonderen Erwähnung. Es war die Cornea nahe ihrem Centrum durch ein perforirendes Geschwür eröffnet worden, durch welches sich der grösste Theil der Linse entleerte, während der Rest die fettigkalkige Metamorphose einging und den Inhalt einer, durch festes sehniges Gewebe an die Hornhautnarbe angewachsenen, Cataracta siliquata bildete. Später hatte sich ein vorderes Scleralstaphylom entwickelt, welches in Gestalt bläulich durchscheinender Wülste mehr als die halbe Peripherie der Cornea umsäumte, und in seiner grössten Breite, am oberen Quadranten des Scleralrandes, $0''.14$ maass, an dem entgegengesetzten Cornealumfange aber sich erst unter Form einer seuchten, zackigen Rinne, wie ich sie als niedersten Grad der Ectasia canalis Schlemmi

beschrieben habe [359], im Vordertheile der inneren Scleralwand bemerklich machte. Dadurch war die Cornea mit der optischen Achse in einen spitzen Winkel getreten, sie sah mit ihrer Convexität gegen den unteren Orbitalrand. Der Cornea war der Krystallkörper und diesem der Glaskörper gefolgt. Die dem Kapselrande ringsum anhaftende Zonula hatte sich von den Ciliarfortsätzen losgelöst und bildete mit dem vorderen oberen Theile der Hyaloidea die convexe Hinterwand der hinteren Kammer, deren vordere Wand, die Iris, dem Cornealrande des Scleralstaphylomes nach vorne gefolgt war, und welche nach hinten frei communicirte mit dem Zwischenraume zwischen der Aderhaut und der Netzhaut, welche letztere dem übrigens normalen Glaskörper enge und faltenlos anlag und von der Choroidea durch wässeriges Fluidum getrennt war.

Es war demnach in diesem Falle nicht sowohl eine Lösung des Glaskörpers aus seinen normalen Verbindungen gegeben, er haftete nach vorne fest an dem Krystallkörper und an der Zonula, nach hinten an der Eintrittsstelle des Sehnerven und wurde von der Retina umkleidet; wohl aber war eine Lageveränderung zu beobachten, die tellerförmige Grube schloss mit der optischen Achse einen spitzen Winkel ein und sah gegen den unteren Orbitalrand. Dass damit die Form des Glaskörpers etwas verändert war, versteht sich von selbst.

Zweite Fehlergruppe.

Anomalien des Zusammenhanges.

Es sind die Trennungen des Zusammenhanges der organischen Formbestandtheile sehr häufig die Ursache der Verflüssigung des Glaskörpers, welche letztere ich als Cohäsionsanomalien der chemischen Elemente abhandeln zu müssen glaube, ich schicke daher, um Wiederholungen zu vermeiden, die ersteren voraus.

1. Anomalien in der Cohäsion der organischen Formbestandtheile.

a. Erschütterung des Glaskörpers.

§ 751. Es steht fest, dass der Glaskörper intensiven, den Augapfel unmittelbar treffenden, mechanischen Gewalten so wenig Widerstand zu leisten vermag, wie andere organische Gebilde, dass Berstungen desselben aus solchen Eingriffen, welche momentane, bedeutende Gestaltveränderungen des Bulbus bedingen, resultiren können. Was aber die weiteren Folgen solcher Berstungen seien, in welcher Weise der Glaskörper auf derartige Risse reagire, ob er sich nach solchen Einwirkungen so verhalte, wie nach blosen Zerreissungen ohne gleichzeitige Erschütterung, oder aber, ob die Erschütterung als solche den Zusammenhalt der feineren organischen Molekule in dem glashäutigen Fachwerke jenseits der Rissflächen gefährden und durch Processe besonderer Art in die Erscheinung bringen könne, ist bisher noch durch keine Beobachtungen aufgeklärt worden.

Ich untersuchte mehrere Augäpfel nach der Einwirkung intensiver mechanischer Gewalten und darunter auch einen, in welchem die Iris zur Hälfte von dem Ciliarmuskel abgerissen, der Krystallkörper in die Vorderkammer dislocirt worden und mit der vorderen Regenbogenhautfläche verwachsen war. Der Glaskörper fand sich im Zustande völliger Integrität, von normaler Consistenz und Durchsichtigkeit, in dem citirten Falle erschien er sogar vergrössert und die tellerförmige Grube vorgebaucht.

Ich glaube daraus mit Berücksichtigung des fächerigen Baues des Glaskörpers schliessen zu dürfen, dass Erschütterungen in dem Corpus vitreum nicht die Bedingungen zur Erregung von Oscillationen mit grossen Amplituden finden und dass Schwingungen mit geringen Amplituden die Lebensbedingungen des glashäutigen, d. i. epithelialen Fachwerkes aufzuheben nicht im Stande seien.

Ich bin weit entfernt, damit die Möglichkeit, ja selbst die Häufigkeit, des völligen Unterganges der Glaskörpertextur als weitere Folge der Einwirkung intensiver mechanischer Gewalten läugnen zu wollen, ich müsste dadurch den Resultaten meiner mikroskopischen Forschungen gerade entgegen calculiren. Doch ist zu bemerken, dass mit dem Gegebensein solcher Alterationen in dem Glaskörper deren unmittelbare Begründung in Erschütterung nicht bewiesen sei, dass vielmehr Risswunden als solche, ganz abgesehen von Erschütterung, häufig die veranlassende Ursache partieller oder totaler Glaskörpersynchyse abgeben, dass unter den supponirten Verhältnissen die bluthaltigen Mutterorgane des Glaskörpers immer mehr, als der letztere selbst, leiden, und dass nach Erschütterungen des Augapfels sowohl die Synchyse des Glaskörpers, als dessen Metamorphose durch Faserspaltung ganz an dieselben materiellen Veränderungen in der Netzhaut gebunden vorkommen, wie in Augen, die niemals eine heftige erschütternde Gewalt getroffen hat, dass sofort der Nachweis von direkten Folgen der Glaskörpererschütterung auf namhafte Schwierigkeiten stösst, deren Beseitigung der Zukunft vorbehalten bleibt.

b. Stich- und Schnittwunden.

§ 752. Es zeigt sich hier sehr deutlich der innige Bezug des Glaskörpers zu der Netzhaut und den Ciliarfortsätzen. In zwei Fällen, in welchen vor langer Zeit der Augapfel zufällig verletzt worden, ein scharfes Messer durch den vorderen Scleralrand, die Ciliarfortsätze und den Petit'schen Kanal in den Glaskörper gedrungen war, fand ich neben Atrophie des Strahlenkranzes und der Choroidea, sowie neben gänzlichem Abgange der Netzhaut jede Spur des Glaskörpers verschwunden, seine Stelle durch gelbliches Fluidum ersetzt.

Es kann hier die Synchyse nicht auf die Verletzung des Glaskörpers als solchen zurückgeführt werden, denn die Untersuchungen von Augen, in welchen kurz oder lange zuvor die Discission der Cataracta vollführt worden war, liefern die augenscheinlichsten Beweise von dem grossen Indifferentismus des fraglichen Organes in Bezug auf einfache Continuitätstrennungen. Sie stellen heraus, dass selbst eine Mehrzahl von sich interferirenden, langen und tiefen Schnitten den Fortbestand des Glaskörpers in einem, dem freien Auge normal erscheinenden, Status aufzuheben

nicht immer im Stande sei, namentlich dann, wenn durch die Nadel die einzelnen Stücke des Corpus vitreum nicht untereinander geworfen, sondern nahezu in ihrer natürlichen Lage belassen werden. Ich fand nach der Discission des Krystallkörpers in Kaninchenaugen und in menschlichen Bulbis das Corpus vitreum öfters ohne nachweisbare Veränderung, die tellerförmige Grube von einem ganz normalen glashäutigen Ueberzuge gedeckt, oder aber, wie schon erwähnt wurde, von einem organisirten, hinteren Krystallflocken durchsetzt, in dem die Wundränder der Hyaloidea eingebacken waren. Wie sich die Sectoren, die glashäutigen Fächer verhielten, weiss ich nicht, Untersuchungen nach Hannover's Methode müssen es in der Zukunft herausstellen.

Ich halte es für wahrscheinlich, in Bezug auf den die tellerförmige Grube überziehenden Theil der Hyaloidea für gewiss, dass die sich gegenseitig berührenden Wundränder wieder unmittelbar verschmelzen und dass auch, ähnlich wie bei der Linsenkapsel, die temporäre Zwischenlagerung resorbtionsfähigen Staarmagmas diese Verschmelzung wohl verzögern, nicht aber verhindern könne.

Die Beobachtung hinterer Krystallflocken, welche bereits organisirt waren und aus der cataractösen Linse in den übrigens scheinbar normalen Vordertheil des Glaskörpers eintraten, um mit dessen Gewebe innig zu verwachsen, erweist weiters auch die Möglichkeit mittelbarer Verschmelzung der hyalinen Häute des Glaskörpers, wie sie bei der Linsenkapsel beobachtet wird.

§ 753. Immerhin häufiger ist aber nach der Discission der Cataracta die Verflüssigung des Glaskörpers.

Es erscheint derselbe öfters völlig aufgelöst, ein wässeriges Fluidum erfüllt den gesammten Augenraum. Wohl in vielen Fällen, aber nicht immer, finden sich dann Veränderungen in den bluthaltigen Organen des Augapfels, welche die Ernährung des Corpus vitreum nothwendig beeinträchtigen mussten.

Wo die Uvea und Netzhaut im Zustande der Integrität bestehen, dort beschränkt sich häufig der Verflüssigungsprocess auf den, nach mehreren Richtungen hin zerschnittenen Glaskörpertheil, ich fand zum wiederholten Male von dem Corpus vitreum nur die äusseren, der Netzhaut anlagernden Schichten erhalten, die mittleren Portionen aber vollständig verflüssigt und von einer, dem Humor aqueus völlig identischen Flüssigkeit ersetzt, es formirte der Glaskörper einen nach vorne offenen Becher, dessen Wandung in ihrer Dicke mächtig variirte, in Bezug auf Consistenz und Durchsichtigkeit aber von dem normalen Glaskörpergewebe durchaus nicht verschieden war, sodass man annehmen musste, es seien die äusseren Lagen des Glaskörpers trotz des Unterganges des Kernes ganz unverändert geblieben.

c. Risswunden.

§ 754. Sie sind theils Folgen zufälliger mechanischer Einwirkungen auf den Glaskörper, theils compliciren sie die bei der künstlichen Pupillenbildung gesetzten Verletzungen der Iris, am häufigsten aber werden sie bei der Dilaceration und der Dislocation des Krystallkörpers auf operativem Wege gesetzt.

§ 755. Es sind diese Wunden, zum Theile wenigstens, immer verun-

reinigt, ich fand Uvealpigment, Blut, kurz nach Staaroperationen aber immer Reste des cataractösen Magmas und Kapseltrümmer eingesprengt.

Gerade diese Massen sind es, welche einige Einsicht in die Form und Grösse der Glaskörperwunden möglich machen. Durch sie erkennt man mit Leichtigkeit die sich vielfältig kreuzenden, zum Theile strahligen Risse, welche aus wiederholten Hebel- und Rotationsbewegungen der Nadel während der Operation resultirten, anderseits aber auch den Weg, den der dislocirte Staarkern genommen hatte, um die gegenwärtige Lage einzunehmen, es zieht sich von dem einfach eingerissenen oder fetzigen Vordertheile des Glaskörpers ein unregelmässig zackiger oder aber ein fast scharf begrenzter, mit den genannten Massen gefüllter Spalt bis zu dem Staarkerne oder doch bis in dessen Nähe.

Es ist die Resorbtion dieser eingesprengten Massen nicht immer eine sehr prompte, sie bedarf mitunter Wochen zu ihrer Vollendung, die Spuren der Glaskörperwunden bleiben durch die sie verunreinigenden Körper öfters längere Zeit sichtbar.

Es verflüssigen nämlich bei Integrität der Mutterorgane gewöhnlich nur solche Theile des Glaskörpers rasch, welche ringsum oder doch im grössten Umfange aus ihrer Verbindung mit den unverletzt gebliebenen Portionen des Corpus vitreum gerissen wurden, deren der Operation auf dem Fusse folgende Untergang bedingt das fetzige Ansehen und den deutlichen Substanzverlust der mittleren Portionen des Vordertheiles des Glaskörpers nach Dilacerationen oder schwierigen Dislocationen der Cataracta.

Selbst mehrfach zersprengte Parthien des Corpus vitreum aber, wenn sie im grössten Umfange mit dem unverletzten, dichten, peripheren Fachwerke zusammenhängen, widerstehen bei normalem Bestande der Netzhaut und der Ciliarfortsätze bisweilen lange der Auflösung, ja sie zeigen in ihrem Gefüge ausser der Continuitätstrennung keine Alteration. Ich sah öfters mehrere Wochen nach der traumatischen Einwirkung die Wände des zackigen oder quastenähnlich zerfahrenden Glaskörperspaltes vollkommen normal, ohne Spur von Trübung oder Consistenzverminderung.

§ 756. Schon in diesen Fällen lehrte das Ensemble der Erscheinungen, dass bereits Parthien des Spaltes nach Resorbtion der eingesprengten Massen wieder verwachsen, die Continuität wieder hergestellt worden sei. Klar und deutlich tritt aber dieses Vermögen des Glaskörpers, gerissene Wunden seines Gefüges spurlos verschwinden zu machen, in einigen Fällen hervor, in welchen der Staarkern in den Glaskörper dislocirt war, aber weder die tellerförmige Grube noch der Glaskörper selbst eine Spur von Narbe oder einer vorhanden gewesenen Continuitätstrennung erkennen liess [360].

Uebrigens lässt sich diese Fähigkeit des Glaskörpers auch in den am häufigsten zur Beobachtung kommenden Fällen nachweisen, dort nämlich, wo die mittleren Portionen der Vorderwand und der Kern des Corpus vitreum in Folge einer vorläufigen Dislocation des Staares und der damit gesetzten Continuitätstrennungen völlig verflüssigt, der Glaskörper demnach auf einen dickwandigen, nach Vorne mit dem Kammerraum communicirenden Becher reducirt ist. Es liegt in diesen Fällen der dislocirte Staarkern der Innenwand des Bechers nicht frei auf, er wird durch vollkommen durchsichtiges oder

matt gestriemtes Glaskörpergefüge eingeschlossen, es ist somit der Hintertheil des Kanales, durch welchen der Staarkern in seine dermalige Lage gekommen ist, wieder geschlossen worden.

Darin liegt eben das Mittel, durch welches der dislocirte Staarkern, trotz der so häufigen partiellen Verflüssigung des Glaskörpers, am Grunde des hinteren Augapfelraumes zurückgehalten wird und selbst bei der widersinnigen, von Pauli erfundenen, Dislocation des Staares nach oben eine Senkung der Cataracta in das Bereich der Pupille verhindert werden kann. Die theilweise Wiedervereinigung der Wände jenes Glaskörperspaltes, durch den der Staar in den hinteren Augenraum gelangt, ist es, welche das Wiederaufsteigen und den Vorfall der Cataracta hindert, wenn nicht kurze Zeit nach der Operation, als dieser Verschluss noch nicht ermöglichet war, Momente gegeben wurden, welche den Staar aus seiner neuen Lage heraustreiben.

Diese Verhältnisse lassen in Bezug auf das Wiederaufsteigen des Staares die Prognose günstig stellen, wenn bereits einige Zeit seit der Operation verflossen ist, ohne dass der Staar seine Lage verlassen hat. Es würden die Prämissen zu einer günstigen Prognose in dieser Beziehung mit der Zeit steigen, wenn nicht bisweilen, ganz abgesehen von Erkrankungen der bluthaltigen Bulbusorgane als gewöhnlichen Ursachen, lange nach der Operation die Verflüssigung des Glaskörperbechers, von dessen innerer Wand gegen die Netzhaut fortschreitend, endlich den Staar seines Haltes beraubte. So erkläret sich das Wiederaufsteigen und der Vorfall von Staaren, welche seit vielen Jahren glücklich deprimirt waren.

§ 757. Es bedarf keines speciellen Nachweises, dass der Glaskörper bei der Dislocation des Staares und auch bei der Dilaceratio cataractae einem nicht unbedeutenden Drucke ausgesetzt werde. Es scheinen demnach alle Bedingungen zur Quetschung des Organes gegeben und es muss im hohen Grade befremden, die sonst so verderblichen Folgen von Quetschungen in dem Glaskörper nicht wiederzufinden, vielmehr dessen Vegetationsfähigkeit aufrecht erhalten zu sehen und zwar gerade in der Umgebung des dislocirten Staarkernes, also in jenen Theilen, welche sicherlich am meisten gedrückt wurden.

Allein es ist die Vitrina nicht compressibel, also auch nicht quetschbar, und das Fachwerk entgeht der Quetschung, indem es bei geringem Drucke schon berstet und dem Humor vitreus den Ausgang gestattet. Es lässt sich also von gequetschten Wunden im Glaskörper nicht wohl sprechen, sondern nur von gerissenen. Dass aber gerissene Wunden in Glashäuten der Wiedervereinigung keine besonderen Schwierigkeiten darbieten, wurde bereits vielfach nachgewiesen.

In der Entleerung der Glaskörperfächer und in dem Zusammensinken ihrer glashäutigen Wände liegen nun die Bedingungen, auf dass die Wundränder der Fächer leicht wieder in gegenseitige Berührung kommen und sich wieder vereinigen können. Ist aber ein Fach wieder geschlossen, so kann sich leicht wieder Vitrina in demselben anhäufen und erzeugen, zusammengefallene Fächer können sich wieder füllen.

Daraus scheint sich zum Theile zu erklären, warum der Risskanal des Glaskörpers, durch welchen ein voluminöser Staarkern getrieben wurde,

immer sehr bald nach der Operation, wenn nicht Verflüssigung der Kanalwände resultirte, sehr enge und der Durchgang der Cataracta ganz unbegreiflich scheint. Anderseits liegt darin ein Erklärungsgrund für den Umstand, dass der dislocirte Staarkern, selbst wenn er mit namhafter Gewalt gegen den Boden der Augapfelhöhle gedrückt worden war, stets durch eine ansehnliche, $1''' - 1'''.5$ und mehr dicke Schichte von Glaskörpergefüge von der Netzhaut getrennt erscheint. Weiters liegt aber in der Wiederfüllung der ausgedrückten Fächer, wie schon erwähnt wurde, ein Moment, welches das Wiederaufsteigen frisch reclinirter Staare zu bedingen im Stande ist.

d. Der Glaskörpervorfall.

§ 758. Es ist derselbe stets gebunden an Continuitätstrennungen der Hyaloidea und weithin in den meisten Fällen ist eben diese Verletzung der glashäutigen Hülle des Corpus vitreum die unerlässliche Bedingung, auf dass der Vorfall des Glaskörpers stattfinden kann, der Regel nach ist der Prolapsus des Glaskörpers, wie Hyrtl [361] sagt, „ein wahres Ausdrücken des Inhaltes, keine Hernia mit unverletzter Hyaloidea." Dieses Verhältniss macht die Einreihung des fraglichen Uebels unter den Zusammenhangsanomalien nothwendig.

§ 759. Ueber die dem Glaskörpervorfalle zu Grunde liegenden mechanischen Verhältnisse habe ich mich bereits am geeigneten Orte sattsam ausgesprochen, ich habe gezeigt, dass es stets die vis a tergo oder eine auf den Bulbus wirkende äussere Gewalt sei, welche bei Vorhandensein einer grossen Oeffnung in den Augapfelwandungen den Glaskörper gegen das Loch treibe, und unter Berstung der Hyaloidea einen grösseren oder geringeren Antheil des Glaskörpergefüges nach Aussen stosse; ich habe gezeigt, dass weder die Lage der Oeffnung in der oberen Hälfte der Bulbuswandungen, noch aber die horizontale Lage des Kranken während der zufällig oder künstlich (bei der Extractio cataractae) gesetzten Eröffnung der Bulbuswände den Vorfall zu hindern im Stande sei, indem die Schwerkraft nur in Bezug auf Theile des Glaskörpers wirksam werden könne, welche bereits den von der Uvea umkleideten Raum verlassen haben, und indem relativ zu ihrer äusserst geringen Schwere die Cohäsion des Glaskörpergefüges und die innige Verbindung der Hyaloidea mit den sie umgebenden Organen in Anschlag kömmt.

§ 760. Dass in der That die letztgenannten Momente von Belang seien, ergibt sich klar aus jenen Fällen, in welchen unter heftiger Contraction der Augenmuskeln sich namhafte Portionen des Glaskörpers sammt dem Corpus crystallinum durch weitklaffende Wunden in den Augapfelwänden entleeren, andere Parthien des Corpus vitreum aber an den Bulbusorganen haften bleiben und in Gestalt eines durchsichtigen, dem Eiweisse ähnlichen Pfropfes aus der Wunde hervorhängen.

Es ist hier nur die Cohäsion des Glaskörpergefüges und die Verbindung der Hyaloidea mit der Eintrittsstelle des Sehnerven, mit der Netzhaut und mit der den Ciliarfortsätzen anhängenden Zonula, welche den vorgefallenen Glaskörpertheil, seiner Schwere entgegen, an dem Bulbus festhält.

Besonders deutlich wird dieses Verhältniss, wenn durch grosse Wunden der Glaskörper, umhüllt von der vielfach gefalteten, bald sich weisslich trübenden

und mit abgeschürftem Uvealpigment belegten Netzhaut als ein schleimähnlicher, von missfarbigen Fetzen belegter Pfropf aus dem eingesunkenen Bulbus hervorhängt. Es haftet dann der Glaskörper nur an der Netzhaut und der Eintrittsstelle der Sehnerven. Ein Hervorziehen in toto ist kaum ausführbar, Experimente am Cadaver beweisen es, erst wenn die Netzhaut anfängt, brandig abzusterben, löst sich der Klumpen und fällt, der Schwere folgend, herab.

Es sind diese Fälle begreiflicher Weise im hohen Grade misslich, der Vorfall hindert nämlich die gegenseitige Annäherung der weitklaffenden Wundränder der Bulbusöffnung, ohne diese gehörig stopfen zu können, es fliesst das abgesonderte Fluidum beständig ab, der auf den Gefassen der Uvea und Retina de norma lastende Druck bleibt aufgehoben, passive Congestion, erschöpfende Hämorrhagien oder aber Entzündungen der heftigsten Grade, Phthise und selbst Brand sind die Folgen, daher man längst die ungesäumte Abtragung solcher Vorfälle als unerlässlich anerkannt hat.

§ 761. Natürlich sind diese Vorfälle ganz excessive Erscheinungen, sie bedürfen bedeutender Kraftanstrengungen der Augenmuskeln, oder intensiver äusserer Gewalten und einer sehr weiten Oeffnung in der Bulbuswand, wie sie bei Berstungen der Sclera, bei der Abtragung von Staphylomen, bei umfangsreichen, geschwürigen, brandigen u. s. w. Perforationen der Cornea, selten bei Staarextractionen, gesetzt werden.

§ 762. Bei kleinen Wunden der Sclera ist der Glaskörpervorfall in Bezug auf das Quantum des Entleerten gewöhnlich ein sehr unbedeutender.

Es tritt nämlich gar nicht selten, wenn die Wunde in schiefer Richtung durch die Bulbushäute geht, die Conjunctiva bulbi der Entleerung des Glaskörpers entgegen, sie wird nur in Gestalt eines durchsichtigen Wülstchens von dem Glaskörpervorfalle emporgehoben und nach Verheilung der Scleralwunde sinkt die Wölbung wieder zusammen. Bei Nadeloperationen per Scleronyxin bildet sich häufig rings um den Nadelhals ein solcher Vorfall.

Wo aber dem Austritte des Glaskörpers nicht schon durch die Conjunctiva Schranken gesetzt werden, da stellt sich die Hyaloidea und das in ihrer unmittelbaren Nachbarschaft sehr dichte Fachwerk des Glaskörpers der Entleerung entgegen, vorausgesetzt, dass das verletzende Instrument in den Glaskörper nicht eingedrungen ist. Es bedarf unter solchen Umständen schon ansehnlicherer Kraftanstrengungen der Augenmuskeln, um die Glashäute zur Berstung zu bringen und einen Theil des Glaskörpers zu entleeren.

Wo diese Contractionen fehlen, da bleibt die Hyaloidea, selbst bei rundlichen Löchern in der Sclera, in der Ader- und Netzhaut, wie sie gesetzt werden bei der Sclerectomie, (d. i. der künstlichen Bildung eines Fensters in den Augapfelwandungen, um bei gänzlicher Trübung der Cornea Lichtstrahlen zur Netzhaut gelangen zu lassen und so einiges Sehvermögen herzustellen) öfters ganz unverletzt und ausgespannt in der Lichtung der Oeffnung, höchstens etwas vorgebaucht und bildet so die Basis, auf welcher sich die Exsudate aus den Wundrändern der durchlöcherten, bluthaltigen Häute ablagern und sich zu einer Narbe heranbilden, welche den beabsichtigten Zweck der Operation immer wieder vereitelt. Wo aber solche heftigere Zusammenziehungen der Augenmuskeln während oder kurz nach der Operation angeregt werden, dort berstet die Hyaloidea. Es geschieht dann bisweilen, dass

durch die Risswunde der Glashaut ein Theil des peripheren, dichten Gefüges in Form eines durchsichtigen Klumpens aus der Oeffnung in der Bulbuswandung hervordringt und hier haften bleibt, bis er durch die allmählige Verengerung des Loches abgeschnürt wird und abfällt, oder selbst vertrocknet, zusammensinkt und unter Schliessung der Wunde verschwindet. Gewöhnlich aber wird, indem mit dem Durchbruche der dichteren peripheren Strata des Corpus vitreum dessen weicheres, flüssigeres Centrum seiner Schutzdecke beraubt ist, unter solchen Verhältnissen ein namhaftes Quantum von Glaskörpersubstanz entleert und dieses fliesst immer ab, ohne mit den Bulbusorganen in Zusammenhang zu bleiben. Es sinkt dann der Bulbus ein. Er kann sich nach Verlöthung der Oeffnung wieder füllen, meistens aber sind intensive Entzündungen, öfters auch Hämorrhagien mit ihren fatalen Consequenzen die Folge. Es sind dieses Umstände, welche nicht nur die Sclerectomie als Surrogat der Coremorphose, sondern auch die Exstirpation von Scleralstaphylomen, wenn die Aderhaut nicht schon atrophisch ist, oft zu einer sehr gefährlichen Operation machen.

§ 763. Es ist bei Scleraldurchbrüchen die Dichtigkeit der der Netzhaut nahen Schichten des Corpus vitreum, welche massigen Vorfällen und der Entleerung des Augapfels hinderlich in den Weg zu treten vermag.

Bei Cornealdurchbrüchen fällt dieses Moment hinweg, das Gefüge des Glaskörpers in der Nähe der tellerförmigen Grube und in der Mitte des hinteren Bulbusraumes ist ein viel zarteres, das Fachwerk ist weniger ausgebildet, die Glashäute sind hier so fein, dass sie sich selbst nach Hannover's Methode kaum ersichtlich machen lassen, der mittlere Theil des Glaskörpers ist weicher und viel flüssiger, als dessen seitlicher und hinterer Umfang.

Es genügen daher kleine Lappenwunden und kleine Löcher in der Cornea, um unter nur einiger Maassen kräftigeren Contractionen der Augenmuskeln den glashäutigen Ueberzug der tellerförmigen Grube zu durchbrechen und grosse Quantitäten der Glaskörpersubstanz nach Aussen zu entleeren, vorausgesetzt, dass die Cornealwunde nicht durch die Linse oder die Iris verstopft wird, dass die Hyaloidea also, indem sie nach vorne tritt, nicht an diesen Organen eine Stütze findet, welche die auf sie wirkende Gewalt neutralisirt.

Es ist unter diesen Verhältnissen immer nur der Kern des Glaskörpers, welcher nach Aussen gestossen wird. Es beweist dieses die ausnehmend geringe Consistenz des Entleerten, welches, des dichten glashäutigen Fachwerkes entbehrend, in Gestalt eines fadenziehenden Fluidums hervorquillt und zu der Meinung Veranlassung gegeben hat, es sei stets Verflüssigung des Glaskörpers der Grund des bei Durchbrüchen der Cornea mit Entleerung der Linse, namentlich bei der Staarextraction, so häufig eintretenden Glaskörpervorfalls; eine Ansicht, die nur in den Augen von Leuten plausibel erscheinen kann, welche sehr wenige Glaskörper der anatomischen Untersuchung unterzogen haben.

Es bleiben in diesen Fällen die peripheren Schichten des Glaskörpers in Form eines nach Vorne offenen Bechers zurück, welcher letzterer mit der Netzhaut und mittelst der Zonula an den Ciliarfortsätzen festhaftet; nur in seltneren Fällen, bei grossen Oeffnungen in der Cornea und sehr intensiven

Muskelcontractionen wird dieser Becher, während der Bulbus zusammensinkt, sammt der Netzhaut hervorgestossen und bleibt in der Oeffnung der Bulbuswandungen haften.

§ 764. Es lässt sich nun die Möglichkeit und Wahrscheinlichkeit Dessen nicht läugnen, dass, im Falle die peripheren Strata des Corpus vitreum in Gestalt eines nach vorne offenen Bechers mit der Netzhaut und den Ciliarfortsätzen in normaler Verbindung und Lage bleiben, die Wundränder des glashäutigen Ueberzuges der tellerförmigen Grube wieder unmittelbar unter einander verlöthen, verloren gegangene Stücke desselben vielleicht sogar neugebildet und so die Becherhöhle zu einem ringsum von Glashaut umschlossenen Sacke werden könne, in welchem Sacke sich wieder Vitrina und selbst rudimentäres glashäutiges Fachwerk anbilden, der Glaskörper sich demnach, wenn auch unvollkommen, zu regeneriren im Stande sei.

Ich schliesse dieses aus drei, von mir sehr genau untersuchten Fällen, in welchen Cornealnarbenstaphylome bestanden, der Krystallkörper aber in toto fehlte, an seiner Stelle die von einer ganz normalen, keine Spur einer Trennung nachweisenden, Glashaut überzogene tellerförmige Grube mit bedeutender Convexität hervorragte und das Corpus vitreum ausser einer kaum merklichen Consistenzabnahme seines mittleren Theiles keine Abweichung darbot. Es war hier sicherlich der Krystallkörper unter einem namhaften Drucke durch den Cornealdurchbruch hindurch entleert worden, und es ist dieses ohne Entleerung der mittleren Portionen des Glaskörpers kaum denkbar. Hat aber diese stattgefunden, so ist auch die Regenerationsfähigkeit des Glaskörpers, welche übrigens schon a priori durch dieses Vermögen der Linse und Hornhaut wahrscheinlich gemacht ist, erwiesen.

§ 765. Der Regel nach ist aber eine solche Wiederverlöthung der Wunde in dem glashäutigen Ueberzuge der tellerförmigen Grube und eine Regeneration des Kernes des Corpus vitreum nicht gegeben, im Gegentheile, es verflüssiget sehr häufig auch der letzte Rest des Glaskörpers und an dessen Stelle erfüllt wässeriges Fluidum den hinteren Augenraum, oder aber es widerstehen die zurückgebliebenen, peripheren Glaskörperschichten der Zerstörung, es findet sich noch spät der eben erwähnte, von Glassubstanz gebildete Becher mit dickeren oder dünneren Wandungen, deren innere Oberfläche uneben, hügelig ist, und sich in der ursprünglichen, durch den Prolapsus bedingten, Form erhalten zu haben scheint.

Es setzen diese Verhältnisse natürlich voraus, dass überhaupt noch ein von Netzhaut umschlossener Raum existirt, dass der Bulbus nicht atrophisch oder phthisisch zu Grunde gegangen ist in Folge von heftigen Hämorrhagien oder Entzündungen, wie sie so häufig bedingt werden durch massigere Entleerungen von Glaskörpersubstanz und die damit gesetzte Aufhebung des de norma auf den Gefässen der bluthaltigen Organe des Augapfels lastenden Druckes.

§ 766. Diese Gefahr ist es, welche Glaskörpervorfälle zu einem höchst misslichen und gefürchteten Ereignisse machen. Es ist leicht einzusehen, dass das die üblen Folgen unmittelbar veranlassende Moment, die Aufhebung des auf den Gefässen lastenden Druckes, mit der Grösse des Vorfalls in Proportion stehe, dass demnach auch die Gefahr im Verhältnisse zu dem Prolapsus steige. Man hat dieses allgemein anerkannt, die Erfahrung hat die Richtigkeit dessen

längst herausgestellt, grössere Vorfälle werden allenthalben als im hohen Grade verderblich geschildert, während es erwiesen ist, dass kleine, unbedeutende Entleerungen unter übrigens normalen Verhältnissen dem Auge nur geringe Gefahren drohen.

2. Anomalien in der Cohäsion der chemischen Elemente.

a. Die Synchyse des Glaskörpers.

§ 767. Man definirt diesen Zustand gewöhnlich kurzweg als eine Verflüssigung des Glaskörpers, doch ist dabei zu bedenken, dass die Vitrina ein tropfbar flüssiges Medium von geringerer Dichtigkeit, als das Blutserum und einer Verflüssigung unfähig sei, ja dass die, den Glaskörper bei vollständiger Synchyse ersetzende, Flüssigkeit sich der Regel nach in ganz auffälliger Weise durch einen grösseren Gehalt an festen Elementen auszeichne, als er der Vitrina zukömmt.

Wenn daher von einer Verflüssigung des Corpus vitreum die Rede ist, kann nur der Untergang jenes glashäutigen Fachwerkes gemeint sein, welches dem Glaskörper die ihm eigenthümliche Consistenz und Elasticität gibt, es kann die Synchyse wohl mit Quantitätsveränderungen der Vitrina einhergehen, die characteristische Fluidität kann aber nur aus dem Untergange der glashäutigen Elemente erklärt werden.

§ 768. Das Wesen des zu Grunde liegenden Processes mit wissenschaftlicher Genauigkeit, aus positiven mikroskopischen Befunden, zu erörtern, ist dermalen noch nicht möglich. Ich glaube aber nicht zu irren, wenn ich behaupte, es sei der Untergang der Hyaloidea und des glashäutigen Fachwerkes im Corpus vitreum dem Schwunde der Glashäute analog, ja identisch, es resultire demnach die Synchyse des Glaskörpers aus dem Zerfällnisse seiner Glashäute in ihre Formelemente und aus deren weiterer chemischer Umsetzung in lösliche Substanzen.

§ 769. Es stimmt mit dieser Annahme die Thatsache ganz gut überein, dass der Regel nach die Verflüssigung des Glaskörpers, abgesehen von mechanischen Continuitätstrennungen, in der Umgebung der optischen Achse beginnt, dort also, wo das Fachwerk äusserst zart und selbst nach Hannover's Methode kaum nachweisbar ist, dass später erst das dichte Fachwerk des Glaskörperumfanges zu Grunde geht und am letzten die Hyaloidea schwindet, welche an Mächtigkeit alle übrigen Glashäute des Corpus vitreum überbietet; denn es ist in dem Früheren nachgewiesen worden, dass die Glashäute im Allgemeinen der Atrophie, der Zerfällung, um so grösseren Widerstand entgegensetzen, je dicker sie sind.

§ 770. Es stehen aber auch die veranlassenden Momente der Synchyse ganz im Einklange mit jenen Verhältnissen, welche den Schwund der Glashäute überhaupt zu bedingen im Stande sind.

Ich habe bisher als Ursachen der Synchyse angegeben: die Scheidung des Glaskörpers von der Retina und Choroidea durch zwischengelagerte seröse Exsudate bei dem Hydrophthalmus posticus und ferner mechanische Continui-

tätstrennungen, wie sie bedingt werden durch Nadeloperationen und den Glaskörpervorfall oder rücksichtlich des letzteren vielmehr durch die unregelmässige Zerfetzung des in dem Augapfel zurückbleibenden peripheren Antheiles des Corpus vitreum. Es springt hier die Analogie klar in die Augen, welche einerseits zwischen dem Untergange des gesammten Fachwerkes des Glaskörpers bei Hydrophthalmus posticus, sowie zwischen der Auflösung gänzlich oder theilweise losgerissener Fetzen der glashäutigen Sectoren nach Verletzungen und anderseits zwischen der Zerfällung und Resorbtion abgetrennter Stücke der Descemeti, der Linsenkapsel und der Zonula obwaltet.

Wo sich aber die Synchyse auf Continuitätstrennungen des Glaskörpers und auf den dem Hydrophthalmus posticus zu Grunde liegenden Process nicht folgerecht zurückführen lässt, dort findet sie sich constant neben Erscheinungen, welche auf Atrophie des Augapfels hinweisen, sohin die Begründung der Glaskörperverflüssigung in ganz denselben Verhältnissen wahrscheinlich machen, welche Verhältnisse die Zerfällung der Glashäute überhaupt und deren Umsetzung in lösliche Substanzen zu veranlassen im Stande sind.

§ 771. Es ergibt sich dieses aus der Betrachtung jener Symptome, aus welchen man auf flüssigen Zustand des Glaskörpers, abgesehen von dem Hydrophthalmus posticus und von vorgängigen Continuitätstrennungen des Augapfels, nach der Erfahrung schliessen kann.

Diese Symptome sind: Abnahme des der Cornea eigenthümlichen Glanzes und dadurch bedingtes cadaveröses Aussehen des Auges, besonders aber jene punktförmigen Trübungen des Cornealparenchyms, welche ich als organisationsunfähige Exsudate der Hornhaut geschildert habe [362]; Engheit der Vorderkammer; Verfärbung der Iris mit oder ohne nachweisbaren Produkten einer ehemaligen Iritis; Trägheit oder Unbeweglichkeit der Pupille, selbst bei vollständigem Mangel einer Synechie, dafür aber, bei völliger Freiheit des Pupillarrandes, Iridodonesis; Weitsichtigkeit bei Bestand der Netzhaut in lichtempfindungsfähigem Zustande und bei Abhandensein der übrigens oft gegebenen Cataracta; häufig, aber nicht immer, deutliche Verminderung der specifischen Funktionstüchtigkeit der Retina oder vollständige Amaurose; bläuliche Färbung der Sclera wegen dem Durchscheinen des in den hinteren Augapfelraum fallenden Lichtes und endlich verminderte Härte des Bulbus, in weit vorgerückten Stadien sogar völlige Schlaffheit der Albuginea und die Möglichkeit, sie in Falten aufzuheben.

§ 772. Es ist in diesen Erscheinungen der Schwund des Augapfels so klar ausgesprochen, dass es kaum nöthig sein dürfte, den Nachweis durch pathologisch-anatomische Fakta zu liefern. Ich erwähne daher nur im Vorbeigehen, dass die im Bereiche der Regenbogenhaut sichtbaren Veränderungen sich stets mit Schlaffheit, Pigmentmangel und der Regel nach auch mit Rareficirung des Muskelgewebes der Iris gepaart finden, dass das bläuliche Durchscheinen der Sclera seinen Grund habe in dem mit eclatantem Schwunde einhergehenden Pigmentmangel der Choroidea, und dass die Abnahme des Lichtempfindungsvermögens stets seinen anatomischen Nachweis in Nutritionsstörungen der Netzhaut und des Sehnerven, die vollständige Amaurose aber häufig in gänzlichem Abhandensein der Retina finde.

Als hochwichtig muss ich bemerken, dass die Synchyse, wenn sie nicht die Folge mechanischer Continuitätstrennungen des Glaskörpers ist, das Vorhandensein massiger, fester Entzündungsprodukte ausschliesse und dieses sowohl bei Hydrophthalmus posticus, als auch in den speciell hier erörterten Fällen. In diesen letzteren Fällen beschränken sich die etwa vorhandenen Entzündungsprodukte fester Form stets nur auf feine Fäden oder kleine Klümpchen, welche den Pupillarrand der Iris an die Vorderkapsel löthen und auf einen zarten, amorphen, meistens kalksalzhaltigen Beschlag der Innenwand der Aderhaut; es findet sich die Synchyse unter den letzteren Verhältnissen niemals neben Neubildungen von einigem Volumen, es ist das Produkt des Entzündungsprocesses, wenn dieser durch äussere Erscheinungen nachweisbar wird und demnach als vorhanden gewesen angenommen werden muss, was übrigens nicht immer der Fall ist, ein an festen Elementen sehr armes, wässeriges, höchstens sulziges. Es erscheint in den frühesten Stadien des Processes die Netzhaut und die Uvea sammt ihren Anhängseln serös infiltrirt und erstere gewöhnlich durch ein Stratum seröser Flüssigkeit von dem Glaskörper und von der Aderhaut getrennt, in den späteren Stadien aber ist die Atrophie dieser Häute schon ausgesprochen, ja die Netzhaut fehlt bisweilen ganz.

§ 773. Es geht dieser Process, wie gesagt, nicht immer unter den Erscheinungen einer Entzündung einher, öfters schleicht er fast unmerklich fort, ohne jemals Schmerzen oder sichtbare Röthung der Conjunctiva bedingt zu haben.

Diese Thatsache, sowie der Umstand, dass diese Differenz keinen wesentlichen Unterschied in dem pathologisch-anatomischen Befunde bedingt, sondern eine nachweisbare Entzündung nur das Vorhandensein von iritischen Produkten in geringer Masse und, wie Beer [363] schon gewusst hat, gelbliche oder bräunliche Färbung des den Glaskörper ersetzenden Fluidums veranlasst: spricht schon sehr dafür, dass Entzündung nicht eigentlich das Wesen des Processes ausmache, wenigstens nicht eine Entzündung der gewöhnlichen Form [364]. Ich neige mich um so mehr zu dieser Ansicht, als in ausgesprochenen Fällen von Synchyse die eigenthümlichen, punktförmigen, organisationsunfähigen Exsudate in dem Cornealgefüge sehr häufig gegeben sind, wo diese aber vorhanden sind, die Synchyse niemals fehlt, beide Erscheinungen also im Zusammenhange zu stehen und der der Synchyse zu Grunde liegende Process demnach ein wesentliches Moment in der Aufhebung des zur Vegetation nöthigen Nervenimpulses zu finden scheint.

Ich habe bei Gelegenheit der Hornhautkrankheiten bereits den innigen Bezug der constitutionellen Syphilis zu dem in Rede stehenden Processe ausgesprochen und stütze mich dabei auf meine eigenen und auf Beer's pathologisch-anatomische Untersuchungen, welche diesen Bezug klar nachweisen. Doch bemerke ich ausdrücklich, dass evidentermaassen syphilitische Entzündungen mit massenhaften, plastischen Exsudaten die Synchyse des Glaskörpers nicht bedingen, wohl aber durch Beengung des hinteren Augapfelraumes entweder den Glaskörper ganz verdrängen und zur Resorbtion bringen oder aber zur Metamorphose in faserspaltiges Gewebe veranlassen können. Der Widerstand, den Beer's, offenbar auf zahlreiche Untersuchungen gestützter,

Ausspruch traf, ist mir nur aus dem Stillschweigen des grossen Ophthalmologen über diesen Unterschied erklärlich.

Doch meine ich nicht, dass die in Rede stehende Form von Augenleiden ein Prärogativ constitutioneller Syphylis sei, ich sah sie in Fällen, in welchen durchaus keine Erscheinungen einer solchen Dyscrasie nachweisbar, deren Annahme also nicht gerechtfertigt war, in äusserst schwächlichen cachectischen, hydrämischen Individuen, deren Sectionsbefunde jedoch nicht mehr eruirbar sind.

§ 774. Man wird mir hier einwenden, dass der Glaskörper bisweilen auch bei scheinbar ganz gesundem Zustande der bluthaltigen Organe des Augapfels verflüssigt gefunden wird. Allein die dieser Behauptung zu Grunde liegenden Beobachtungen sind nicht an der Leiche gemacht, es stützt sich jene Ansicht allein auf die Leichtigkeit, mit welcher der Glaskörper bisweilen bei Staarextractionen hervorstürzt. Ich habe aber schon gezeigt, dass der Vorfall des Glaskörpers, den die Operateure so gerne mit der Synchyse entschuldigen, meistens in den mechanischen Verhältnissen der Operation begründet sei, dass sich grosse Parthien fadenziehenden, scheinbar flüssigen Glaskörpers bei ganz normalem Verhalten des Corpus vitreum entleeren können, und ich bin durch die Resultate meiner vielen Untersuchungen ganz überzeugt worden, dass, wenn je Gründe vorhanden sein sollten zu der Annahme, als entleerten sich unter ganz gleichen mechanischen Verhältnissen manche Glaskörper leichter als andere, dieses nur aus einer grösseren oder geringeren Zartheit des glashäutigen Fachwerkes, nicht aber aus dessen Untergange erklärt werden könne, denn trotz so ungemein vielen Untersuchungen von Augen fand ich bisher die Synchyse nur nach vorgängigen Verletzungen des Auges, nach theilweiser Entleerung des Glaskörpers durch geschwürige, brandige Hornhautdurchbrüche und daher besonders oft in Gesellschaft mit Cornealnarbenstaphylomen, ferner als Theilerscheinung des Hydrophthalmus posticus und endlich als Theilerscheinung des letztgeschilderten, mit oder ohne deutliche Entzündungssymptome einherschreitenden Atrophisirungsprocesses.

§ 775. Es ist sofort die Glaskörpersynchyse ein Symptom sehr differenter Zustände des Auges und damit ist natürlich schon ausgesprochen, dass sie ihrer Bedeutung nach im hohen Grade variirt, es ist nicht die Synchyse als solche, sondern das sie Bedingende, was die Prognose bestimmt.

Bei Integrität der Uvea und Netzhaut, also bei Synchysen, welche die Folge von Continuitätstrennungen des Glaskörpers sind, ist dieser Zustand des Glaskörpers kaum von sonderlicher Bedeutung, ausgenommen es war eine Dislocation der Cataracta in den Glaskörper, oder aber ein Durchbruch der Hornhaut mit Entleerung der Linse und eines Theiles des Glaskörpers und mit nachfolgender Ectasie der Cornealnarbe die Ursache. Es kann nämlich die Verflüssigung des Glaskörpers den dislocirten Staar wieder flott und in die Vorderkammer vorfallen machen, anderseits aber soll nach einigen Autoren die Verflüssigung des Glaskörpers dadurch verderblich werden können, dass der dislocirte Staar, indem seine Unterlage von Glaskörpersubstanz schwindet, immer tiefer sinkt und endlich auf die Netzhaut drückt. Es erscheint diese letztere Behauptung wirklich plausibel, wenn man die der Depressio cataractae oft

spät nachfolgenden Amaurosen betrachtet, erwiesen ist dieses Verhältniss jedoch nicht. Bezüglich der Cornealnarbenstaphylome, welche so gerne mit Synchyse des Glaskörpers aus dem erörterten Grunde einhergehen, ist aber zu erwähnen, dass dann die Abtragung des Ectatischen immer die gänzliche Entleerung des Augapfels bedingt und dadurch gerne heftige Zufälle und völliges Zugrundegehen der Form des Auges veranlasst werden.

Bei Begründung der Synchyse in dem sogenannten Hydrophthalmus posticus und in dem eigenthümlichen Atrophisirungsprocesse des Augapfels tritt die Verflüssigung des Glaskörpers nur in soferne in Bezug auf Prognose hervor, als sie scheinbar spontane Dislocationen der Linse zu bedingen im Stande ist, und dadurch die schon erörterten Verhältnisse herbeizuführen vermag. Im übrigen richtet sich die Prognose ganz nach dem jeweiligen Zustande der bluthaltigen Mutterorgane des Corpus vitreum.

Man behauptet, niedere Grade können zur Heilung gebracht werden. Es liegt kein Grund gegen die Annahme vor, dass der eigenthümliche, in den bluthaltigen Organen des Augapfels vor sich gehende und mit seröser Schwellung derselben gepaarte Process aufgehalten und selbst rückgängig werde, im Gegentheile, die Aufhellung von Hornhäuten, in welchen sich dieser Process deutlich nachweisen liess, scheint dafür zu sprechen. Ob aber der einmal verflüssigte Glaskörper wieder sein normales Fachwerk anbilde, ist ganz unbekannt, es müssen dieses Sectionen von Augen nachweisen, in welchen vor langer Zeit der Process vor sich gegangen war.

Meistentheils geht aber der Augapfel unter solchen Verhältnissen unaufhaltsam der Atrophie entgegen. Darin stimmen alle Autoren überein. In diesen Fällen ist natürlich eine Variation der Prognose nur durch den bald äusserst schleppenden, bald raschen Ablauf des Processes begründet, namentlich aber durch den Umstand, dass die Netzhaut nicht immer ganz gleichen Schritt hält mit den Veränderungen in den übrigen Bulbusorganen, so zwar, dass sie, bei schleichendem Verlaufe des Uebels, bisweilen noch ihre specifische Sensibilität bewahrt, während in der Uvea, Cornea schon die Folgen des Processes ausgesprochen und die Synchyse des Glaskörpers nachweisbar ist, während in andern Fällen gleich Anfangs des Processes Abnahme des Lichtempfindungsvermögens und dessen baldiger totaler Verlust zu beklagen sind.

Es lässt sich nach dem Vorhergehenden die Synchyse als eine Auflösung des glashäutigen Theiles des Glaskörpers in Folge des Aufhörens der Lebensbedingnisse erklären. Folgerecht sollten sich Mittheilungen über den

b. Brand des Glaskörpers

§ 776. anreihen, doch über die Metamorphosen eines vorgefallenen und noch mit dem Bulbus in Verbindung stehenden Glaskörpertheiles sind noch keine genauen Beobachtungen gemacht worden, und der spontane Brand, so wie der Brand in Folge der Einwirkung von Chemicalien dürften nicht leicht gegeben sein, da sie die Zerstörung der bluthaltigen Bulbusorgane voraussetzen und der Glaskörper sofort, so wie der Krystallkörper, früher entleert wird, als er brandig abstirbt. In der That ist der Glaskörper, wenn er durch brandige Cornealdurchbrüche hervortrat, bisher noch nicht auffällig verändert getroffen worden. Es erübrigt nun noch zu erwähnen, was bekannt ist von den

c. Wirkungen electrischer Ströme auf den Glaskörper.

§ 777. Ich stiess bei mehreren Kaninchen eine feine Acupunkturnadel in den Glaskörper, theils von der Cornea her und durch den Krystallkörper, theils durch die Sclera und armirte sie mit dem positiven oder negativen Pole eines electromagnetischen Rotationsapparates, während ich den andern Pol an die Aussenwand des Auges ansetzte. Es entwickelte sich Gas, welches an der Acupunkturnadel aus der Wunde in Form von Bläschen hervortrat und in der Leiche der, einige Wochen darnach getödteten Thiere fand ich den übrigens ganz normalen Glaskörper von einzelnen, weissen, trüben Punkten und Streifen durchsetzt, welche ganz aus amorpher, fein granulirter Masse bestanden und mit gutem Grunde als Coagulate zu betrachten sind. Crusell und Neumann [365] haben schon viel früher die Zersetzung, Trübung, dabei aber auch die Zerstörung des Glaskörpers unter der Wirkung einer galvanischen Säule mittelst des Kupferpoles auf einen in das Auge eingestochenen Leitungsdraht beobachtet und die Berücksichtigung dessen bei Versuchen, Staare auf dem Wege der Electricität zu lösen, anempfohlen.

Dritte Fehlergruppe.

Anomalien der Textur.

§ 778. Es erscheinen im Inneren des Glaskörpers gar nicht selten Massen, welche ihre Analogie mit Entzündungsprodukten durch das mikroskopische Verhalten auf das Entschiedenste beurkunden, indem sie je nach ihrer höchst variablen Constitution bald in auf-, bald in absteigender Richtung metamorphosiren und in diesen ihren Metamorphosen Formelemente anbilden, wie sie Exsudaten überhaupt characteristisch sind.

§ 779. Es können diese Massen nicht auf mechanischen Wegen in den Glaskörper eingedrungen sein, die Hyaloidea und bisweilen auch die Fachwände beweisen dieses durch ihren Bestand in völliger Integrität. Sie können aber auch nicht durch blose Umbildung der normalen Glaskörpersubstanz, durch blose Differenziation der festen Elemente der Vitrina zu Stande kommen, denn ihr Quantum überbietet jenes der festen Elemente des Corpus vitreum um ein Vielfaches.

Es erklärt sich demnach das Vorhandensein dieser Substanzen im Inneren der geschlossenen Fachräume des Glaskörpers nur durch die Ueberfuhr plastischer Elemente aus dem allgemeinen Kreislaufe mittelst der das Corpus vitreum nährenden en- und exosmotischen Ströme, durch Durchtränkung des Glaskörpers mit einem, von plastischen Stoffen übermässig geschwängerten, krankhaften Nahrungssafte und durch die Differenziation dieses Fluidums mit sofortigem Absatze der festen Bestandtheile im Inneren des Glaskörperparenchyms.

Es ist dieser Process offenbar von Exsudation nicht verschieden, es ist die Annahme von Exsudationsprocessen in dem Glaskörper unabweisbar. Es frägt sich nun um den Grund dieser Processe, um ihr Wesen.

§ 780. Eine Entzündung des Glaskörpers anzunehmen ist

ausserordentlich leicht, sie aber faktisch nachzuweisen, ausserordentlich schwer. Was soll sich im Glaskörper entzünden?

Die Glashäute entbehren der Fähigkeit, sich zu entzünden und die mikroskopische Untersuchung von Glaskörpern, in welchen Exsudate vorgefunden werden, weist mit Bestimmtheit darauf hin, dass die Hyaloidea und das glashäutige Fachwerk wohl die Fähigkeit zum Zerfallen, keineswegs aber das Vermögen anderweitiger Alterationen in sich schliessen, es sind entweder die Glashäute im Corpus vitreum unnachweisbar, oder sie finden sich im Zustande völliger Integrität, vollkommener Durchsichtigkeit und scheinbare Trübungen erweisen sich constant als blose Auflagerungen, niemals als essentielle Alterationen des Glashautgefüges selbst, die Annahme einer Hyalitis oder Hyaloiditis erscheint vor dem Forum der pathologischen Anatomie als völlig grundlos und nur durch die Beschränktheit der Hilfsmittel ihrer Vertheidiger zu rechtfertigen.

Wenn aber die Glashäute der Fähigkeit, sich zu entzünden, entbehren, soll die Vitrina sich entzünden? Eben so gut müsste man dann auch eine Inflammation des Humor aqueus annehmen. Oder soll man im Glaskörper einen Entzündungsprocess annehmen, wie ich ihn in der Grundsubstanz der Cornea vor sich gehend geschildert habe? Dazu fehlt der Nachweis von Nerven im Corpus vitreum.

Es bleibt demnach nichts übrig, als vor der Hand ganz abzusehen von dem eigentlichen Wesen des Processes, es muss vor der Hand die Thatsache genügen, dass unter gewissen Umständen der Glaskörper mit einem an festen Elementen übermässig geschwängerten Nahrungsfluidum durchtränkt wird und aus diesem die gelösten dichteren Stoffe innerhalb der Fachräume niedergeschlagen werden, um je nach Umständen, vorzüglich aber je nach der eigenthümlichen Constitution des auf dem Wege der Endosmose Uebergeführten bald diese, bald jene weiteren Metamorphosen einzugehen.

Ich benütze diese Metamorphosen als Eintheilungsprincip für die, aus den angedeuteten Vorgängen resultirenden Alterationen des Glaskörpers und beginne mit den

a. Blut- und Gefässneubildungen im Glaskörper.

§ 782. Ich fand in dem Auge eines 75jährigen, an Marasmus gestorbenen Weibes neben einem excentrischen, die untere äussere Hälfte der Cornea betreffenden, Cornealnarbenstaphylome, neben geringer gleichmässiger Ausdehnung der vorderen Scleralportion, hartweicher Linsencataracta, hochgradiger Atrophie der Choroidea und neben auffälliger Hyperämie der übrigens nicht veränderten Netzhaut so wie neben Hyperämie des, in der Nähe des Chiasmas Spuren beginnenden Schwundes darbiethenden, Sehnervenmarkes den Glaskörper in Bezug auf Durchsichtigkeit und Consistenz vollkommen normal. Doch in seinem Inneren, anderthalb Linien von der äusseren Oberfläche entfernt, erschien eine, der Hyaloidea concentrisch laufende, nach Aussen convexe, gegen die optische Achse concave, schalenartige, 4‴ breite, dünne Schichte unter der Form eines blutrothen, flockigen, weitmaschigen Netzwerkes. Es stand dieses Netzwerk an keinem Punkte in Berührung mit der Hyaloidea, nach aussen und nach vorn waren die Grenzen 1‴ von der Peripherie des Glaskörpers entfernt und die hintere Grenze stand über 1‴ von der Eintrittsstelle des Sehnerven ab.

Selbst durch die Loupe konnte man keine Spur einer Communication mit den Gefässen der bluthaltigen Bulbusorgane entdecken, es war das in Rede stehende Netz völlig abgeschlossen im Inneren des Corpus vitreum, eingeschaltet in perfect durchsichtiges Glaskörperparenchym. Das Mikroskop liess es zusammengesetzt erkennen aus einer Unzahl von Blutkörperchen, welche in gelblicher Flüssigkeit schwammen und zum Theile in kleine Gruppen aggregirt waren, welche Gruppen bald 3, bald mehr Spitzen und Zacken bildeten, einer umhüllenden Haut aber entbehrten. Gefässe fehlten durchaus, auch communicirten die einzelnen Heerde nicht mit einander, sowohl die Gruppen, als auch eine Unzahl von einzelnen Blutkörperchen waren völlig isolirt, wie eingestreut in die betreffende Schichte des Glaskörpers. Nirgends war eine Spur von Trübung nachzuweisen, es war kein Blastem aufzufinden, aus welchem sich die, durch ihr ganzes Verhalten Jugend andeutenden Blutkügelchen ableiten liessen, und doch konnten sie kein Extravasat sein, dafür bürge ich, indem meine Untersuchung mit der grössten Genauigkeit und specieller Rücksicht auf diesen Punkt vorgenommen worden war.

Ueber das Wie des Zustandekommens dieser Blutneubildung enthalte ich mich jeder Hypothese, ich bemerke nur, dass mein Fall nicht allein steht, dass schon lange vor mir Beck [366] einen Fall erzählt hat, der mit dem Meinen sehr viel Aehnlichkeit zeigt und nur darin differirt, dass das Blut bereits in Strömchen abgetheilt war, also wahrscheinlich schon Gefässe im Inneren des Glaskörpers entwickelt waren und so jene Verhältnisse wiederholt wurden, welche in mikrophthalmischen Glaskörpern bereits einige Male beobachtet und von mir am geeigneten Orte bereits geschildert worden sind.

b. Fibrinalbuminose Produkte im Bereiche des übrigens normalen Glaskörpers.

§ 783. Die Literatur dieses Abschnittes bildet ein Gewirre von Beobachtungen, welche die Kläglichkeit der bisher angewandten Untersuchungsmethoden in dem grellsten Lichte erscheinen lassen und es kaum möglich machen, über das sich zu orientiren, was die einzelnen Forscher gesehen haben und als was es möglicherweise zu betrachten sei. Auf Grund meiner vielen mikroskopischen Untersuchungen will ich es versuchen, den Knoten zu lösen. Dabei wird es vor Allem aber nöthig, auszuscheiden, was in das Bereich dieser Krankheitsgruppe nicht gehört.

§ 784. In dieser Rücksicht wird es nothwendig, von der Cataracta hyaloidea zu sprechen, einer bald gleichmässigen, bald netzförmigen und dann Cataracta secundaria arachnoidea genannten, weisslichen Trübung in der tellerförmigen Grube, welche in essentieller Erkrankung der Hyaloidea begründet gedacht wird und entweder nach Entfernung eines Linsenstaars sogleich in die Wahrnehmung treten, oder aber sich erst in Folge der Operation und zwar gewöhnlich unter den Erscheinungen einer Entzündung, durch Hyaloiditis, entwickeln soll.

Es schliesst die Glashaut der tellerförmigen Grube sich enge an an das im Bereiche der Pupille liegende Centrum der hinteren Kapsel, es ist dort zwischen beiden Häuten kein Raum, in welchem sich Exsudationen etabliren

könnten. In Anbetracht dessen, in Anbetracht weiters, dass ich unter so vielen Fällen auch keinen einzigen fand, der auf die Möglichkeit einer Produktbildung an dem genannten Orte hinwiese, dass das Zurückbleiben der Hinterkapsel bei der Extraction der Cataracta Regel und bei der Dislocation des Staares das Zurückbleiben von Kapselfetzen häufig ist: in Anbetracht dessen ist wohl der Schluss erlaubt, dass bei der ausserordentlichen Zartheit der hinteren Kapselhälfte und bei der Rohheit der, jenen Beobachtungen zu Grunde liegenden, Untersuchungen die durch Auflagerungen getrübte Hinterkapsel für die die tellerförmige Grube deckende Portion der Hyaloidea in jenen Fällen genommen wurde, in welchen mit der Entfernung der Linse aus der Lichtung des Strahlenkranzes im Bereiche der Fossa hyaloidea eine Trübung wahrgenommen wurde.

Was jene Fälle anbelangt, in welchen sich erst nach der Operation die Cataracta hyaloidea entwickeln soll, erinnere ich, dass bei der Extraction reiner Kernstaare sehr oft die Hinterkapsel mit einem auflagernden Stratum durchsichtiger peripherer Linsenschichten zurückbleibt, welches sich erst nach der Hand staarig trübt und resorbirt, möglicherweise aber, in ausserordentlich seltenen Fällen, secundär metamorphosiren und so ausnahmsweise die scheinbare Entwickelung einer Cataracta hyaloidea bedingen kann [367]. Ich erinnere ferner, dass bei der Dislocation der Staare öfters Portionen von Linsenmagma oder von durchsichtigen oberflächlichen Krystallschichten in dem Kammerraume zurückbleiben und, wenn in Ausnahmsfällen die Wunde der Hyaloidea wieder vereinigt wird, diese Haut die Basis abgeben kann, auf der sich ein dünnes Stratum secundär metamorphosirten Magmas niederschlagen und ständig werden kann.

Es ist endlich leicht einzusehen, dass die tellerförmige Grube, wo sie ihre Integrität bewahrt oder nachträglich durch Wiederverschluss ihrer Wunden wieder erlangt hat, indem sie sich vorbaucht und der Iris nähert, ähnlich der Vorderkapsel, einen günstigen Boden für Auflagerung iritischer Exsudate abgibt. Nur so erklären sich die auf dem Wege der Entzündung, der vermeintlichen Hyaloiditis, zu Stande kommenden Glashautstaare. Die Unfähigkeit der Glashäute, sich zu entzünden, ist erwiesen. Uebrigens ist das Bild, welches man von Hyaloiditis entwirft, ein solches, dass sich darin ebenso deutlich die Iritis abspiegelt, als bei der sogenannten Capsulitis.

Klar und deutlich lässt sich dieser Process verfolgen nach der Abtragung kleinerer Narbenstaphylome in der Cornea, wo öfters die Hyaloidea, wahrscheinlich noch von Hinterkapsel bedeckt, vor die Oeffnung tritt und mit Exsudaten aus der Wundfläche überzogen wird, die, an Masse wachsend, endlich zur Narbe organisiren [368]. Ich habe diesen Process bereits geschildert und dabei die Möglichkeit ausgesprochen, dass ein kleiner Theil der plastischen Produkte auch durch Transsudation von Vitrina, deren Differenzirung und Mischung mit den entzündlichen Produkten gebildet werden könne.

§ 785. Weiters auszuschliessen sind die, fast allenthalben auf Hyaloiditis mit Exsudation zurückgeführten, Befunde einer bald eiterähnlichen, bald lymphähnlichen, verschieden metamorphosirenden Substanz in dem Inneren des Glaskörpers in Folge von Nadel-

operationen. Ihr Auftreten ohne nachweisbare Entzündungserscheinungen hat zu der Meinung Veranlassung gegeben, dass die Hyaloiditis ohne alle wahrnehmbare Symptome einhergehen und plastische Exsudationen vermitteln könne.

Nach dem, was ich über die Mechanik der Nadeloperationen und über die Metamorphosen des durch die Nadel in den Glaskörper getriebenen Linsenmagmas gesagt habe, glaube ich mich jeden weiteren Nachweises darüber enthalten zu können, dass diese, im Inneren des Glaskörpers vorgefundenen, Massen nichts, als Linsenmagma seien, welches bald unter ganz auffälliger Fettbildung zur Resorbtion sich vorbereitet [369] und dann ein eiterähnliches Aussehen gewinnt [370], später aber zerfällt und resorbirt wird, oder aber Linsenmagma, welches dieser Metamorphose widersteht und auf dem Wege der Faserspaltung höher organisirt [371].

§ 786. Ich habe bei Gelegenheit der Schilderung der hinteren Krystallflocke die Meinung ausgesprochen, dass die Masse der in den Glaskörper getriebenen und daselbst organisirenden Linsensubstanz durch plastische Elemente aus der Vitrina vermehrt werden könne. Es ist diese Annahme unerlässlich zu der Erklärung der von Sömmering [372] und Beck [373] nachgewiesenen Fixation deprimirter Staare im Glaskörper mittelst weisslicher, lymphähnlicher Fäden, welche, von der Oberfläche des Staares ausgehend, sich nach allen Richtungen hin ausbreiten und in der Substanz des Glaskörpers verschwinden.

Es sind diese Fäden nach meinen Untersuchungen keine constante Erscheinung, der Regel nach findet sich rings um lange deprimirte Staartheile nur ein Stratum trüber, amorpher, sehr feinkörniger, gewöhnlich einzelne Kalkkörner und bisweilen Cholestearinkrystalle enthaltender Masse. Dieses Stratum ist, wo die Trübung um den deprimirten Staar deutlicher hervortritt, die Basis einer dem freien Auge wolkigtrüb erscheinenden, unregelmässig begrenzten Schichte, welche sich unter der Loupe als ein spinnenwebartiges, aus äusserst zarten trüben Fäden zusammengesetztes, ganz irreguläres Netz zeigt, dessen Maschen mit durchsichtiger Glaskörpersubstanz gefüllt sind, und aus welchem bald mehr, bald weniger, dickere oder dünnere Fäden von verschiedener Länge hervortreten, die in dem Glaskörpergewebe selbst festsitzen. Ich fand diese Fäden stets zusammengesetzt aus trüber, amorpher, äusserst fein granulirter Substanz.

Ihre Ausbreitung in der unter dem deprimirten Staare gelegenen peripheren Glaskörperparthie, sofort an einem Orte, an welchen Staarmagma höchst wahrscheinlich nicht gelangen kann, machen die Annahme zur Nothwendigkeit, dass wenigstens einzelne Fäden blos durch Differenziation einer an plastischen Elementen überreichen Vitrina zu Stande kommen, wenn auch das den deprimirten Staar unmittelbar umgebende trübe Stratum und das mehr aussen auflagernde Netzwerk zum grössten Theile das Resultat secundärer Metamorphosen in den peripheren Staarschichten sein muss, wobei jedoch die Möglichkeit nicht ausgeschlossen ist, dass gerade die Mischung des Magmas mit proteinhaltiger Vitrina dessen Neigung zur Ständigwerdung erhöht und die Berührung der Glaskörpersubstanz mit einem relativ fremden Körper den seinem Wesen nach unbekannten Anstoss zur Coagulation, zur Ausscheidung plastischer Elemente aus dem Humor vitreus abgibt.

§ 787. Durch diese Fälle ist der Uebergang gegeben zu jenen Produktablagerungen, für welche sich kein, selbst entfernterer, Grund in dem Glaskörper selbst nachweisen lässt, vielmehr das Corpus vitreum rings um die Exsudate vollkommen normal erscheint.

§ 788. Angaben über verschiedenfarbige Flecken und Streifen an der Oberfläche und im Inneren des Glaskörpers, welche neben den Folgezuständen vorausgegangener, heftigerer Entzündungen der Uvea gefunden worden sein sollen, finden sich fast allenthalben in den oculistischen Schriften; doch mangeln die Beschreibungen entweder ganz oder sind von der Art, dass es kaum möglich ist, darüber zu urtheilen, ob eine Täuschung zu Grunde gelegen habe, oder aber, wenn ja Flecken und Streifen gegeben waren, was davon zu halten sei. Erwähnenswerth sind nur zwei Fälle von Schön und Ruete, denen ich mich mit einem dritten, genau untersuchten anschliesse.

Ersterer [374] fand den Glaskörper vollkommen durchsichtig, von normaler Consistenz, indessen durchstreut von einer unzähligen Menge schneeweisser Pünktchen und Streifen, von denen einer, der nach innen gelegen war, die Grösse eines Stecknadelkopfes hatte und welche Schön für kleine Exsudate von plastischer Lymphe in den Lamellen des Glaskörpers zu halten, geneigt ist.

Ruete [375] fand in einem Pferdeauge unmittelbar hinter der Hinterkapsel eine aus Proteinstoffen und Kalksalzen bestehende, sternförmige, weisse Verdunklung.

Ich sah in dem Auge eines 75jährigen Weibes neben völliger Normalität der bluthaltigen Bulbusorgane und neben einem reinen Kernstaare den übrigens völlig gesunden Glaskörper durchsäet von einer Unzahl kleiner, weissgrauer Pünktchen. Unter dem Mikroskope erschienen dieselben von Punktgrösse bis zu einem Durchmesser von 0‴.006, und erwiesen sich zusammengesetzt aus trüber, amorpher, feinkörniger, mit Fettkügelchen reichlich durchstreuter Masse.

Es liefern die beiden letzteren mikroskopisch untersuchten Fälle Beispiele von retrograden Metamorphosen des Produktes.

Fälle, in welchen plastische Produkte im Inneren des übrigens gesunden Glaskörpers sich höher organisirt hätten, sind bisher nicht nachgewiesen worden [376].

§ 789. Wohl aber bin ich im Stande, durch mehrere auf das Genaueste untersuchte Fälle den Uebergang crupös faserstoffiger, crupös tuberkuloser und roher, milchähnlich trüber, sogenannter lymphatischer Produkte in den Glaskörper bestimmt nachzuweisen und so den vagen Berichten mehrerer Autoren über milchähnliche Infiltrate [377], über Eiterablagerung im Corpus vitreum und über dessen Vereiterung [378] festen Grund zu geben und sie zu vervollständigen.

Es war von diesen Fällen bereits die Rede (§ 719); ich habe bereits gesagt, dass jene Ablagerungen in dem Glaskörper stets unter den Erscheinungen einer Panophthalmitis zu Stande kommen mit massiger Ausschwitzung ganz gleich constituirter Exsudate im Bereiche der entzündungsfähigen Bulbusorgane gepaart einhergehen und dass sie immer mit vollständiger Anpfropfung des Petit'schen Kanales von gleicher Substanz getroffen werden. Ich habe auch

erwähnt, dass in den dem Petit'schen Kanale anliegenden Fächern des Glaskörpers die Infiltration am vollständigsten sei, dass gegen die optische Achse des Auges zu und nach hinten hin das Exsudat sich in Form von Streifen und Wolken auflöse und endlich in vollkommen normalem, höchstens durch Imbibition mit gelöstem Hämatin gelb gefärbtem, Glaskörpergefüge verschwimme, sodass der Schluss sehr nahe liegt, es werde der grösste Theil der Masse durch den Petit'schen Humor in den Glaskörper überführt, insbesondere da, entsprechend der Identität dieses Humors und der wässerigen Feuchtigkeit, sich gewöhnlich auch massige Ablagerungen gleichen Stoffes in dem Kammerraume und öfters auch in dem Cornealgewebe finden.

§ 790. Es erübrigt nur noch, den mikroskopischen Befund zu erörtern.

Betreffs dessen ist zu erwähnen, dass in allen Fällen die Hyaloidea völlig normal, ohne Spur von Trübung oder anderweitiger Alteration angetroffen wird, und dass in den infiltrirten Parthien des Glaskörpers sich stets eine Menge von äusserst zarten Glashäuten nachweisen lasse, die durch die Auflagerung von Exsudat sichtbar geworden sind, ja dass sogar mit freiem Auge häufig der zellige Bau des Glaskörpers erkennbar ist, indem der letztere in ganz unregelmässige, bald grössere, bald kleinere, polyedrische Zellen abgetheilt erscheint.

Die infiltrirten Massen sind in den meisten Fällen gelblich, käseähnlich und erweisen sich zusammengesetzt aus einer gelblichen, sulzigen Grundmasse, in der sich eine ganz ungeheure, alles überdeckende Menge von Punkten und Fettkörnchen, nebstdem aber bald mehr, bald weniger Kerne vorfinden, welche letztere alle möglichen Entwickelungsstufen darbieten, theils bläschenartig, wasserhell, theils trüblich, theils Kernkörperchen haltend, theils aber schon mit einer grossen Anzahl von Fettkügelchen durchstreut sind. Kernzellen sind sehr selten und wo sie erscheinen, sind sie den Eiterzellen ähnlich. Körnchenzellen sah ich in diesen Exsudaten im Inneren des Glaskörpers nicht.

Nach Hinten zu und gegen die optische Achse, wo sich trübe Parthien und durchsichtige Glassubstanz unter einander mengen, fand ich immer die gelbliche, sulzähnliche, durchsichtige Grundlage vorherrschend, die Punktmasse und die Fettkörnchen mehr zerstreut, die Kerne selten und Zellen fehlten immer ganz.

In den hintersten Parthien des Glaskörpers, welche ausser einer gelblichen oder gelben, durch Imbibition mit gelöstem Hämatin bedingten Färbung keine Alteration dem freien Auge erkennen liessen, war auch die Vitrina stets ohne Spur von normwidriger Beimischung.

In relativ selteneren Fällen erscheint die infiltrirte Masse an Farbe dem gekochten Eiweisse ähnlich. In diesem Exsudate sah ich immer nur Punkte verschiedenen Calibers und grösserer oder geringerer Dunkelheit, Fettbläschen selten, wasserhelle, trübe und mitunter dunkelpunktirte Kerne in geringer Anzahl, Kernzellen niemals, die durchsichtigen Parthien des Glaskörpers liessen dann keine Alteration erkennen, ausgenommen eine bisweilen vorfindige, gelbliche Färbung, und eingestreute, einzelne, feine, lichte Molekule.

§ 791. Das mikroskopische Verhalten des gelben, käsigen Infiltrates weist mit Bestimmtheit hin auf die, dem Produkte inhärirende,

bedeutende Tendenz zur Schmelzung, zur Auflösung in eine eiterähnliche Flüssigkeit.

Es erfolgt diese Schmelzung gewiss constant über kurz oder lang, je nach der Constitution desselben Produktes. Doch ist sie nicht immer zu beobachten, indem nach meiner bisherigen Erfahrung der in Rede stehende Krankheitsprocess häufig nur als Localisation einer bereits zu den höchsten Graden gestiegenen allgemeinen Tuberkulose, oder als Metastase in die Erscheinung tritt und der Kranke früher stirbt, als die Schmelzung weit gediehen ist; anderseits aber, indem, wie aus meinen Untersuchungen hervorzugehen scheint, der quasi Vereiterung des Glaskörpers gewöhnlich die Schmelzung der in den Kammern abgelagerten Massen und der Durchbruch des Auges mit sofortiger Entleerung der Linse und des mittleren Glaskörpertheiles vorausgeht, ja dieser Durchbruch gewöhnlich früher erfolgt, als die Infiltration auf die mittleren Portionen des Glaskörpers fortgeschritten ist. Ich schliesse dieses daraus, dass ich in meinen Protokollen nur Fälle mit jenem Exsudatringe in dem vorderen Glaskörpertheile und Fälle vorfinde, in welchen die Cornea bereits consumirt, die Linse entleert und der Glaskörper auf die Becherform reduzirt, dann aber, mit alleiniger Ausnahme des hinteren Theiles der äusseren dichteren Schichten, infiltrirt war und zwar so, dass die innere Wand des Bechers lediglich von eiterähnlicher Masse ausgekleidet wurde, darauf nach Aussen eine consistente, erst in Verfettigung begriffene, Schichte croupösen Exsudates folgte, und endlich die durchsichtigen peripheren Strata des Corpus vitreum gelagert waren [379].

§ 792. Es ist kein Zweifel, dass die milchweissen Produkte öfters in die erstgeschilderten, offenbar croupös faserstoffigen übergehen. Ob dieses stets der Fall sei, oder ob es derartige Exsudate gebe, welche höher organisiren können, ist nach meinen bisherigen Untersuchungen nicht möglich zu entscheiden.

Wäre das letztere der Fall, so wäre die Möglichkeit einer Verknorpelung, Verknöcherung, einer fibrösen Metamorphose etc. des Glaskörpers bei Fortbestand desselben in einer der normalen annäherungsweise ähnlichen Form und bei wenig verringertem Volum erklärbar. Bisher existiren aber durchaus keine darauf, auch nur mit einem schwachen Scheine, hinzeigenden Befunde, im Gegentheile hat mich die genaue Untersuchung einer überaus grossen Menge von atrophischen Augen, deren Inneres an der Stelle des Glaskörpers mit bindegewebigen, faserspaltigen, knorpelähnlichen oder knochigen Massen erfüllt war, zu der Ueberzeugung gebracht, dass jene Massen constant Aderhautexsudat sind, dass nur in seltenen Fällen der Glaskörper sammt Netzhaut durch wuchernde Exsudate, welche nach verschiedenen Richtungen hin metamorphosiren können, zu Grunde gehe, dass man bisher ganz übersehen habe, dass sich im Inneren der knorpeligen und knochigen Concremente fast constant die Netzhaut klöppelförmig zusammenfaltet und in ihr der faserspaltige Glaskörper in einer bisher nicht geahnten Form wiederfindet.

Dieses führt mich auf

c. die Metamorphose des Glaskörpers durch Faserspaltung.

§ 793. Im Gefolge heftiger Entzündungen im Inneren des Augapfels,

wie sie unter der Form des Glaucoms in die äussere Erscheinung treten, viel häufiger aber sich als Panophthalmitis mit Ausgang in Atrophie repräsentiren und am allerhäufigsten durch Perforation der Cornea von was immer für Art mit oder ohne Entleerung des Krystallkörpers und des Kernes des Corpus vitreum bedingt werden; im Gefolge solcher Entzündungen, sage ich, findet man ganz gewöhnlich die Netzhaut im hohen Grade congestionirt, von kleinen hämorrhagischen Heerden punktirt, gefleckt, gestriemt, zugleich aber auch infiltrirt von Produkten höchst differenter Constitution und dadurch oft in ganz enormer Weise geschwellt, getrübt und bald dichter, bald breiähnlich, matsch. Nur in den ersten Perioden dieses Processes findet man die Netzhaut der stark congestionirten und serös infiltrirten Aderhaut anliegend, über kurz oder lang entwickelt sich zwischen beiden Häuten eine allmählig an Dicke zunehmende Exsudatschichte. Es ist dieses Produkt oft serös und nur durch reichlichen Gehalt an Uvealpigment von serösen Exsudaten anderer bluthaltiger Organe verschieden. Bisweilen enthält es ungeheure Quantitäten freien Fettes oder Miriaden von Cholestearinkrystallen. Selten wuchert es unter der Form von Fleischwärzchen und erklimmt auf dem Wege der Zellentheorie höhere Organisationsstufen. Oft aber theilt es sich deutlich in zwei Theile, deren einer in Gestalt eines mehr weniger dicken Stratums eines dem gekochten Eiweisse ähnlichen Coagulates der Innenwand der Choroidea anlagert, während der andere Theil des Choroidalproduktes seine flüssige Form behält und den Zwischenraum zwischen der Coagulatschichte an der Aderhaut und zwischen der Netzhaut ausfüllt. Diese Coagulatschichte ist dann nicht immer an allen Stellen der Aderhaut gleich dick, bald bildet sie stellenweise nur einen leichten Anflug, bald aber erreicht sie namhafte Dicken, in gar nicht seltenen Fällen traf ich sie mehrere Linien mächtig. Wo sie in bedeutender Stärke entwickelt ist, setzt sie sich immer auf die Hinterwand der Ciliarfortsätze fort und erscheint dann in Gestalt einer bald faserspaltigen, öfters knorpelähnlichen, am häufigsten aber knochigen Kapsel, welche den ganzen hinteren, von dem Strahlenkranze und der Aderhaut umwandeten Bulbusraum ausfüllt.

Nur in wenigen von jenen Fällen, in welchen das Aderhautexsudat in der Form von Granulationen wuchert, geschieht es, dass unter dem Drucke der allmählig anwachsenden Neubildung die Netzhaut und der Glaskörper gänzlich zu Grunde gehen, resorbirt werden, ohne Spur verschwinden, der hintere Augapfelraum allein von Aderhautexsudat erfüllt wird, welches nach verschiedenen Richtungen hin weiter metamorphosiren kann. Es ist der Untergang der Netzhaut und des Glaskörpers unter solchen Verhältnissen ein ausserordentlich seltener Befund. In den allermeisten Fällen besteht die Retina und der Glaskörper fort, wenn auch in ganz veränderter Form, und es ist dann ziemlich gleichgültig, ob das Choroidalexsudat fleischwärzchenähnlich, ob es rein serös war, oder durch seinen Gehalt an plastischen Elementen die Ausscheidung von faserspaltigen, kreidigen oder knochigen Schuppen und Schalenstücken, oder gar die Bildung einer derart zusammengesetzten und den ganzen hinteren Augapfelraum umkleidenden Kapsel ermöglichet hat.

Je nach der verschiedenen Menge des zwischen Netzhaut und Choroidea ergossenen, diversen Exsudates erscheint dann die Retina in differenten Stellungen, die ich in der Reihe, in welcher sie sich unter der allmähligen Ansammlung jenes Exsudates aus einander hervorbilden, schildern will. Es findet

sich die Netzhaut öfters in Form eines Bechers mit geräumiger Höhle, dessen Rand mit der Zonula in Verbindung steht und welcher sich nach hinten in einen kurzen dicken Stiel zusammenzieht, welcher Stiel unmittelbar in das Mark des Sehnerven übergeht. Bei Zunahme des Choroidalexsudates verwandelt sich der Becher in eine, sich immer mehr abflachende, die Concavität nach vorne kehrende Schale, deren Stiel im Verhältnisse zu der Abflachung der Schale an Länge wächst. Endlich ist die Schale in eine fast ebene Scheidewand übergegangen, welche in der Lichtung des vorderen Aderhautrandes ausgebreitet ist und aus dem Centrum ihrer Hinterfläche einen langen Stiel aussendet, welcher nahezu in der Richtung der optischen Achse nach hinten zieht und in das Sehnervenmark übergeht, nachdem er zuvor die allenfalls vorhandene Kapsel, welche die Innenwand der Aderhaut auskleidet, in Form eines kleinen Loches oder eines Kanales von grösserer oder kleinerer Lichtung durchbohrt hat. Nicht selten zieht sich unter der allmähligen Verkleinerung des atrophisirenden Bulbus die Lichtung des Strahlenkranzes zusammen, oder aber es ist diese Abnahme des Durchmessers des Strahlenkranzes die Folge der Schrumpfung einer durchgreifenden Cornealnarbe, welche nach grösstentheiliger Consumtion der Hornhaut, Entleerung des Krystallkörpers und des Glaskörperkernes auf der blossgelegten Iris gebildet worden ist; dann erscheint die Netzhaut nach vorne zu als ein faltiger keulen- oder knopfförmiger Körper, der sich nach hinten in jenen Stiel verlängert, um in jedem Falle, es sei seröses oder schon knochiges Aderhautexsudat gegeben, mit dem Nervus opticus in Verbindung zu treten.

Eingeschlossen in den von der Netzhaut gebildeten Becher, Schale, Teller, Klöppel und in der Achse des Stieles ist nun der Glaskörper zu finden, freilich oft mit ganz verändertem Gefüge, und unter einer äusseren Form, welche genau die von der Netzhaut umschlossene und nach hinten kanalförmig ausgezogene Höhle wiedergibt.

§ 794. Wo unter den erörterten Verhältnissen die Netzhaut der Choroidea noch enge anliegt, oder aber das Aderhautexsudat seiner Masse nach ein beschränktes ist, dort findet sich der Glaskörper auch stets bezüglich seiner Textur unverändert, es möge nun der Entzündungsprocess die Symptome eines Glaucomes oder einer Panophthalmitis bedingen.

Dasselbe gilt auch, wenn die Entzündung einem Cornealdurchbruche mit oder ohne Entleerung des Krystallkörpers und einer Portion des Corpus vitreum gefolgt und erstere durch letztere veranlasst worden war, auch hier findet sich der Glaskörper oder sein zurückgebliebener peripherer Theil seiner Textur nach unverändert, vorausgesetzt, dass die Continuitätstrennung an und für sich nicht die Verflüssigung des Corpus vitreum oder seines zurückgebliebenen Restes bedingt hat.

Nur die Farbe des Glaskörpers variirt in diesen und jenen Fällen sehr häufig. Namentlich dort, wo die Netzhaut im hohen Grade congestionirt und mit Blutextravasaten reichlich durchsäet ist, erscheint das Corpus vitreum der Regel nach weingelb, selbst intensiv safrangelb, bräunlichgelb oder bräunlich. In einem Falle sah ich sogar unter solchen Umständen in dem durchsichtigen, hochgelben Glaskörper eine Menge von blutrothen Flecken und Streifen, welche

sich bei der mikroskopischen Untersuchung zusammengesetzt erwiesen aus geschrumpften, zum Theile schon in Pigmentmetamorphose begriffenen Blutkörperchen, und vermöge ihrer Lage und der Integrität der Hyaloidea nur aus der Neubildung von Blutelementen im Inneren des Glaskörpers, wie ich sie schon geschildert habe, erklärt werden können.

§ 795. Doch wenn das Choroidalexsudat an Masse bereits in bedeutenderem Grade zugenommen hat und sofort der Rauminhalt des von der Netzhaut umschlossenen Bechers mehr und mehr beengt wird, da zeigen sich die ersten Erscheinungen der im Glaskörper beginnenden Texturveränderung.

Es repräsentirt sich dann der Glaskörper nach sorgsamer Abtrennung der alterirten Netzhaut als ein graulicher, gelblicher, bräunlicher Körper von sulzähnlichem Ansehen, der aber nicht mehr perfect durchsichtig ist, sondern glanzlos, matt, wie angeraucht erscheint. Bei Verletzung dieses Körpers fliesst eine klare, wasserhelle oder von Hämatingehalt gelb- oder bräunlichgefärbte Flüssigkeit ab und man kann deutlich die vorläufige Einlagerung dieses Fluidums in ein von Balken und Blättern gebildetes Fachwerk erkennen, es zeigt sich als Grundlage des in seiner Form veränderten Glaskörpers eine äussere, mehr weniger dicke Schichte einer trüblichen, rauchigen Sulze, von welcher Schichte eine grössere oder geringere Anzahl von eben solchen sulzigen, matten Balken und Häuten entspringt, welche sich unter den verschiedensten Winkeln interferiren und so den von dem Glaskörper eingenommenen Raum in ganz irreguläre Fächer abtheilen, in welchen der flüssige Antheil abgesackt ist.

Bei der mikroskopischen Untersuchung findet man dann nach Aussen, der Netzhaut unmittelbar anlagernd, die unveränderte, vollkommen wasserhelle, aber sehr stark gefaltete Hyaloidea, erkennbar durch die Dunkelheit ihrer Riss- und Faltenränder. Innerhalb der Hyaloidea erscheint ein Stratum einer zähen Substanz, welche sich leicht in Form von dehnbaren Membranen auf dem Objektivglase ausbreiten lässt und in diesem Zustande fast vollkommen wasserhell, kaum merklich bestäubt, völlig strukturlos erscheint, sich von Glashäuten aber durch die Rauhigkeit der Objektränder und die äusserst geringe Lichtbrechungskraft dieser und der Faltenränder unterscheidet. Ganz gleich verhalten sich auch die, von dieser zähen, elastisch dehnbaren Schichte ausgehenden Balken und Blätter, welche den Glaskörperraum in Fächer abtheilen. Allenthalben, doch in grossen Abständen, finden sich in den Objecten der geschilderten Masse eckigrundliche, rundliche oder ovale, platte Zellen von $0'''.0055 - 0'''.0074$ Durchmesser. Die Contouren dieser Zellen sind oft sehr licht, ihr Inhalt wasserhell, nur wenige dunkle Körnchen und einen bläschenartigen, ausserordentlich lichten Kern führend. Von dieser Form sind dann eine Menge von Uebergängen gegeben zu Zellen, in denen die Contour immer dunkler hervortritt, der Inhalt mehr und mehr grobkörnig wird, der Kern aber scharf ausgeprägt ist und seine Kernkörperchen deutlich entwickelt zeigt. Neben diesen Zellen finden sich oft freie Kerne von Bläschenform bis zur vollständigsten Ausbildung mit deutlichen Kernkörperchen und körnig differenzirtem Inhalte; weiters finden sich oft eine grosse Menge von Fettkügelchen und braunen und schwarzen Pigmentmoleculen, isolirt und gruppen-

weise zusammengebacken. Eigentliche Glashäute im Inneren des Glaskörperrestes konnte ich nicht entdecken.

§ 796. Unter allmähliger Verkleinerung des von der Netzhaut umschlossenen Raumes verschwindet der flüssige Theil des Glaskörpers mehr und mehr, die Consistenz des Corpus vitreum nimmt zu und in den Objekten findet sich bisweilen hier und da schon eine Andeutung einer parallelen, äusserst zarten Faserstreifung.

§ 797. Im weiteren Verlaufe zeigen sich grauliche oder, bei reichlichem Gehalte an Hämatin, gelbliche, undurchsichtige, trübe Flecken und Streifen mit wolkig verschwommenen Contouren in der Peripherie des Glaskörperrestes und im Innern desselben ganz unregelmässig eingelagert, während die übrigen Portionen des alterirten Corpus vitreum noch in dem oben geschilderten Zustande verharren.

In diesem Stadio fehlt die Hyaloidea meistens schon. Die trüben Streifen und Flecken erscheinen ganz zusammengesetzt aus einer sehr feinkörnigen, vollkommen amorphen Masse, in welcher sich bei Hämatingehalt des Glaskörpers braune und gelbe Pigmentmolekule und dunkle Punkte, kaum jemals aber Zellen und Kerne finden.

Die Bildung dieser sehnenähnlichen Streifen und Flecken beginnt immer an der Peripherie des Glaskörperrestes.

Am ersten ist jene Parthie des Corpus vitreum bis zu dem genannten Grade verdichtet, welche in dem Kanale des von der hinteren Netzhautportion gebildeten Stieles eingeschlossen ist. Dessen Achse erscheint schon frühzeitig in einen anscheinend fibrösen, mehr weniger dicken Faden verwandelt, von welchem sich sehr leicht die von der Retina gebildete Hülle ablösen lässt und welcher dann nach hinten, unmittelbar oder aber nach vorläufiger Zertheilung in einen Büschel feiner bindegewebiger Fäden, in das Mark des Sehnerven übergeht, nach vorne aber in einige wenige sehnige Streifen zerfährt, welche mit verschwommener Grenze in dem sulzigen Glaskörperklumpen verschwinden.

Mit oder bald nach der Bildung dieses Fadens beginnt dann auch die Vorderfläche des Glaskörpers sich zu trüben, und, indem die Flecken und Streifen zusammenfliessen, entwickelt sich eine mehr weniger dicke, bläulich durchscheinende, oft gelbliche oder bräunliche Haut, welche den, von der Netzhaut umgebenen Raum nach vorne schliesst und nach hinten in eine wolkige und streifige Trübung sich auflöst, um so allmählig in den noch durchsichtigen Theil des Glaskörpers überzugehen.

§ 798. Endlich verschwindet der flüssige Bestandtheil des Glaskörpers gänzlich unter beständiger Schrumpfung und immer stärker werdender Trübung, das Corpus vitreum wird zuletzt unter der Form eines knorpel- oder sehnenähnlichen, nach hinten gestielten Scheibchens von grösserem oder geringerem Perimeter oder unter der Gestalt eines Pfropfes mit fadenförmiger Verlängerung nach hinten ständig.

Bei der mikroskopischen Untersuchung erscheint dann jede Spur von Glashaut verschwunden. Das Gefüge des Scheibchens, des Pfropfes und des Stieles ist häufig fast homogen, äusserst feinkörnig mit kaum erkennbaren Spuren einer parallelen, äusserst zarten Faserstreifung. In höheren Graden

der Entwickelung tritt aber die Organisation des Blastemes auf dem Wege der Faserspaltung immer mehr hervor. Im Stiele wird die Faserung deutlicher, unter allmähliger Aufklärung der Grundmasse erscheinen Bündel äusserst zarter, parallel und in schön geschlängeltem Verlaufe dahinziehender Fasern, die an den Objekträndern deutlich pinselig auseinanderfahren. In dem Scheibchen oder dem Pfropfe aber scheint eine blätterige Textur sich auszubilden. Es lassen sich blattförmige Objecte mit zerfaserten Rändern ausreissen, die zum Theile hyalin, ohne Struktur, zum Theile faserstreifig, zum Theile aber bei grosser Helligkeit aus den schönst entwickelten, in Essigsäure schwindenden, parallel und in elegant geschlängeltem Zuge neben einander liegenden Fasern bestehen, welche Fasern an den zackigen Objekträndern auseinanderfahren und den Objekten oft ein schön geflammtes Aussehen geben. Kerne fand ich nur in strukturlosen, trüben, knorpelähnlichen Scheibchen, Zellen fehlten constant. Dafür finden sich aber in der trüben oder hyalinen, strukturlosen Grundsubstanz oft in Menge dunkle Körnchen, selten Fettmolekule, selten Kalkkörner, sehr selten splitterige, durchsichtige Kalksalzkrystalle, ungemein häufig aber gelbes und braunes, selbst schwarzes Pigment in isolirten Körnern und oft ausgebreiteten Placques, bisweilen in solchen Massen, dass die Scheibe im Durchschnitte gestriemt und gescheckt erscheint.

§ 799. Nach diesen Erörterungen dürfte es nicht schwer sein, den zu Grunde liegenden Process seinen äusseren Umrissen nach zu zeichnen.

Der Untergang der glashäutigen Sektoren in frühen Stadien der fraglichen Metamorphose ist durch den Abfluss des wässerigen Bestandtheiles bei Verletzungen, welcher Abfluss sich nur durch Verschwinden des Fachwerkes im Glaskörper erklärt, im hohen Grade wahrscheinlich gemacht. Der Untergang der Hyaloidea in späteren Perioden lässt sich aber mikroskopisch nachweisen. Soweit lässt sich eine Analogie mit der Synchyse behaupten und dieses um so mehr, als auch dort wie hier die Glaskörperalteration unter auffälligen Erscheinungen des allgemeinen Schwundes des Augapfels einhergeht.

Doch differirt der in Rede stehende Process von der Synchyse durch das Auftreten eines anfänglich sulzigen, durch Entwickelung von Zellen und später durch Faserspaltung seine Neigung zur Höhergestaltung beurkundenden, Blastems. Die Masse dieses Blastems ist eine so bedeutende, dass sie aus der Differenziation normaler Vitrina unmöglich abgeleitet werden kann, es müssen plastische Elemente in normwidriger Menge in den Glaskörper übergeführt worden sein, plastische Elemente, welche in Verbindung mit dem proteinigen Antheile der Vitrina durch Coagulation in die feste Form und aus dieser in die sehnige Textur übergehen.

Es kann dieser Uebergang plastischer Elemente um so sicherer angenommen werden, als in den meisten Fällen auch Hämatin übergeführt wird und als in der Netzhaut und in der Uvea stets mehr weniger bedeutende Quantitäten organisirender Exsudate abgelagert werden, demnach die Existenz en- und exosmotischer Strömungen zwischen dem allgemeinen Kreislaufe und dem Glaskörper, sowie die qualitative Abweichung, die Uebersättigung der aus den Blutgefässen hervortretenden Nahrungsflüssigkeit mit plastischen Elementen nachweisbar ist.

Es darf übrigens der Uebergang plastischer Elemente aus dem allgemeinen Blutstrome in den Glaskörper nicht wundern, denn die Metamorphose des Glaskörpers durch Faserspaltung ist untrennbar gebunden an die unmittelbare Anlagerung der Netzhaut an die Hyaloidea, der in Rede stehende Process kommt nur zur Entwickelung, wo die Retina durch kein fremdartiges Produkt von was immer für Art getrennt ist von dem Glaskörper, wo sofort die Bedingungen zur Durchtränkung des Glaskörpers von den Aesten der Arteria centralis retinae aus, und zwar zur Durchtränkung auf unmittelbare Weise, fortbestehen.

§ 800. Darin, in dem Gebundensein der Metamorphose durch Faserspaltung an die innige Verbindung des Glaskörpers mit der Netzhaut ist nun auch der Grund gegeben für eine Reihe höchst merkwürdiger und mit der Hand greifbarer anatomischer Verhältnisse, welche, entsprechend der Häufigkeit des Processes, auch sehr häufig und von den verschiedensten Autoren beobachtet und auf die unbegreiflichste Weise verkannt worden sind. Ich beschränke mich vorläufig auf eine Skizze derselben.

§ 801. Steht der Krystallkörper während dem Ablaufe des Processes in normaler Verbindung mit der Zonula und ist er sofort in der Lichtung des Strahlenkranzes gelagert, so ist in der Convexität der Hinterkapsel ein Damm gegeben, welcher bedeutendere Krümmungsabweichungen der tellerförmigen Grube bei der Metamorphose des Glaskörpers hindert. Wenn dann der vordere Theil des Corpus vitreum sich allmählig verdichtet hat, so erscheint er in Form einer mehr weniger dicken, grau durchscheinenden oder sehnig weissen, nach vorne concaven Haut, die gleich einer Scheidewand hinter dem Krystallkörper ausgespannt ist und eine Art Schale vorstellt, in der die Linse ruht, bald fest verbunden mit der Haut, bald sehr lose aufgelagert, ja selbst abgetrennt, indem der Krystall unter solchen Verhältnissen immer staarig zerfällt und durch die, mit der secundären Metamorphose des Magmas verbundene Schrumpfung späterhin nicht nur der Zusammenhalt der Hinterkapsel mit der tellerförmigen Grube, sondern öfters auch mit der Zonula aufgehoben wird.

Waren die den Process einleitenden Entzündungen ohne Ablagerung massenhafter Produkte im Bereiche der Ciliarfortsätze und der vorderen Aderhautparthie verlaufen, so erscheint jene Haut anfänglich überall von fast gleichmässiger, geringer Dicke und zieht sich mit unregelmässig zackigstreifiger, selten kreisrunder Peripherie bis zur Ora serrata an den Hinterenden der Ciliarfortsätze. An ihrer Hinterfläche findet man noch gelatinöse Theile des Glaskörpers und hinter diesen die schalenförmige, nach hinten zu einem Stiele gefaltete, gewöhnlich mit hämorrhagischen Heerden besetzte, durch infiltrirtes Exsudat in hohem Grade geschwellte Netzhaut [380]. Wenn aber unter diesen Verhältnissen die Glaskörpermetamorphose zu den höchsten Entwickelungsgraden gediehen ist, so erscheint die Haut in der Lichtung des Strahlenkranzes als ein fibröses, vom Centrum gegen die Peripherie an Dicke abnehmendes, knorpel- oder sehnenähnliches, gestieltes Scheibchen, welches an seinem Rande in ein dünnes sehniges Bändchen übergeht, das die Hinterfläche der Ciliarfortsätze von dem wulstigen

Netzhautrande trennt. Die Hinterfläche des Scheibchens und der Stiel ist dann von der alterirten, enge anschliessenden Netzhaut überkleidet.

Wenn aber die den Process einleitenden Entzündungen massige Exsudationen plastischer Produkte im ganzen Bereiche der Uvea, namentlich im Bereiche der Ciliarfortsätze und der Aderhaut, bedingt haben, so verschwimmt der Rand des Scheibchens mit den die Hinterfläche der Ciliarfortsätze in dicken Lagen überziehenden, gewiss auch öfters den Petit'schen Kanal erfüllenden, organisirten Produkten und es scheint das Scheibchen gegen seinen Rand hin an Mächtigkeit zuzunehmen, ja es ist bisweilen sogar anzunehmen, dass ein wirklicher Uebergang solcher Produkte in dem Vordertheil des Glaskörpers stattgehabt habe und sofort die Massenzunahme des Scheibchens eine faktische sei, und dieses um so mehr, als auch das Centrum des Scheibchens in solchen Fällen eine Dicke erreicht, wie sie bei Abhandensein solcher massiger Neubildungen im Bereiche der Ciliarfortsätze und Aderhaut nicht vorkömmt. Es beschränkt sich dann die Exsudation nicht auf die Hinterfläche der Ciliarfortsätze, oft werden auch ähnliche Produkte aus der hinteren Irisfläche ausgeschwitzt, der Krystallkörper erscheint ringsum von einer sehnigen Schale umschlossen, immer aber finden sich unter solchen Verhältnissen auch Ablagerungen massenreicher Produkte im ganzen Umfange der Aderhaut. Es organisiren diese Produkte dann auf dem Wege der Faserspaltung, im Bereiche der Aderhaut gehen sie aber immer zum Theile, der Regel nach zum grössten Theile und von Aussen nach Innen fortschreitend in Knochengefüge über. Es ist dann eine zum Theile oder ganz knochige Schale gegeben, deren vordere Oeffnung im Bereiche des Strahlenkranzes von dem sehnigen Scheibchen des Glaskörpers geschlossen wird. Ja manchmal, und dieses ist der einzig mögliche Fall von Glaskörperverknöcherung, lagern sich auch Kalksalze in dem Glaskörperscheibchen ab, es verknöchert das letztere zum Theile oder ganz, es ist der hintere Augenraum ganz von einer knochigen Kapsel ausgefüllt, die nach aussen und hinten von den Ciliarfortsätzen und der Aderhaut überzogen wird, und der nach vorne der Krystallkörper anlagert. Im Bereiche des Sehnerveneintrittes ist die Kapsel immer etwas zugespitzt und die kegelförmige Spitze steckt in dem Marke des Sehnerven. Es ist diese Spitze immer in Form eines Kanälchens durchbohrt, und dieses Kanälchen ist der Weg, auf welchem die alterirte Netzhaut in das Innere der knochigen Kapsel eintritt. Es findet sich in der mit wässerigem Fluidum gefüllten Knochenkapsel constant die Netzhaut in Form eines mehr weniger dicken Stieles, der sich nach Vorne in Gestalt eines Scheibchens ausbreitet und sich an der Hinterwand des vorderen Theiles der Knochenkapsel festsetzt. In seinem Kanal ist der fadenförmige Hintertheil des Glaskörpers, welcher unmittelbar aus dem Centrum der vorderen Wand der Knochenkapsel entspringt, jederzeit nachweisbar [381].

§ 802. Sehr häufig ist, wie erwähnt wurde, der in Rede stehende Process veranlasst durch Cornealdurchbrüche mit Entleerung des Krystallkörpers. Es wird dabei, wie schon gesagt wurde, immer ein Theil des Glaskörpers, dessen Kern, mit nach aussen geworfen, doch die dichteren peripheren Strata des Corpus vitreum bleiben in Becherform und der Netzhaut innig anliegend in der Bulbushöhle zurück. Ihr Zurückbleiben ist

eben die Bedingung, unter welcher sich der fragliche Process entwickeln kann und zahlreiche Fälle lehren es, dass durch die Entleerung des Glaskörperkernes in dem pathologischen Vorgange und in den ständigen Formen der daraus resultirenden krankhaften Veränderungen keine wesentlichen, den faserspaltigen Glaskörper selbst betreffenden, Modificationen bedingt werden.

Oft erscheinen dann reichlichere Exsudationen nur im Bereiche der Iris, die Hinterfläche der Ciliarfortsätze und die Innenwand der Aderhaut sind nur stellenweise von einer mächtigeren Exsudatschichte belegt oder die Neubildung beschränkt sich in diesen Theilen der Uvea nur auf einen dünnen Beschlag von differenter Constitution. Wenn dann die Verhältnisse ständig geworden sind, erscheint in Verbindung mit der flachen, durchgreifenden Cornealnarbe eine sehnige Masse, welche, die grösstentheils atrophische Iris in sich fassend und mit Pigment reichlich durchstreut, die Stelle der beiden Kammern bis in das Niveau der Strahlenkranzlichtung ausfüllt und sich in Form einer dünnen sehnigen Haut oder eines zarten Beschlages eine Strecke weit auf der Hinterfläche der Ciliarfortsätze ausbreitet. An der Hinterwand dieser sehnigen Masse bis nahe den spitzen Enden der Ciliarfortsätze, oder selbst über diese hinaus, findet sich dann die in der bereits geschilderten Weise alterirte Netzhaut ausgebreitet und nach hinten zu in einen mehr weniger dicken Stiel verlängert, welcher an der Eintrittsstelle des Sehnerven festhaftet. In der Achse dieses Stieles ist der sehnige, fadenähnliche Glaskörperhintertheil eingeschlossen; es verbreitet sich derselbe nach vorne kegelförmig und geht unmittelbar in jene sehnige Masse über. Es ist das Corpus vitreum in diesen Fällen unmittelbar verschmolzen mit den auf seiner Vorderfläche abgelagerten Produkten und mittelbar durch diese mit der Cornealnarbe in Verbindung getreten.

Wenn unter den fraglichen Verhältnissen die Exsudation organisationsfähiger Produkte im Bereiche der gesammten Uvea eine massenreiche gewesen ist, so entwickelt sich hier wie dort, wo der Krystallkörper noch in der Lichtung des Strahlenkranzes steht, der Regel nach eine knochige Kapsel, welche nach aussen von den Ciliarfortsätzen und der Choroidea überzogen ist, nach vorne aber natürlich nicht den Krystallkörper aufsitzend hat, sondern von den aus der Iris und den Ciliarfortsätzen ausgeschwitzten, mit der Cornealnarbe in unmittelbarer Verbindung stehenden, organisirten und meistens schon verknöcherten Produkten geschlossen wird. Es erreichen diese letzteren Massen, welche die Vorderwand der den Bulbusraum erfüllenden Knochenkapsel bilden, bisweilen ganz enorme Dicken, so zwar, dass sie weit hinter das Niveau der Ciliarfortsätze reichen und die Kapselhöhle in ihrer Räumlichkeit eine sehr geringe wird. Immer ist eine solche Höhle aber gegeben. Sie ist nach hinten in Form eines, das Concrement durchsetzenden Kanales eröffnet und durch diesen Kanal tritt die stielförmig zusammengefaltete und den fadenähnlichen, faserspaltigen Hintertheil des Glaskörpers umhüllende Netzhaut in den Kapselraum, um sich sammt dem Glaskörper allmählig in Gestalt eines Scheibchens auszubreiten, welches Scheibchen an der hinteren Fläche der vorderen Kapselwand haftet und unmittelbar in das Gefüge der letzteren übergeht.

§ 803. Es setzen diese Verhältnisse voraus, dass die Netzhaut sammt

den peripheren Glaskörperschichten mittelst der Zonula an die Ciliarfortsätze angeheftet bleibt. Es geschieht nun aber nicht so selten, wie meine pathologisch-anatomischen Untersuchungen beweisen, dass bei dem Durchbruche der Cornea unter der Gewalt des Muskeldruckes und unter dem Zuge des vorstürzenden Krystallkörpers und Glaskörperkernes die Netzhaut ringsum von den Ciliarfortsätzen abgerissen wird und zusammenfällt. Ihr Vordertheil wird dann durch Exsudation unmittelbar mit der Cornealnarbe verlöthet.

Ist die Produktablagerung eine sehr mässige und auf die Umgebung der Wunde beschränkte, so findet man, nachdem die Verhältnisse ständig geworden sind, die in der erörterten Weise alterirte Netzhaut aus der Eintrittsstelle des Sehnerven durch den Bulbusraum bis zur Hinterfläche der Cornea ziehend, hier keulenförmig angeschwollen und durch Narbenmasse mit der Iris und Cornealnarbe verwachsen. Auch unter diesen Verhältnissen erscheint der Glaskörper nach hinten in Gestalt eines von der Netzhaut umschlossenen und leicht isolirbaren sehnigen Fadens, der aber nach vorne sich zu einem Knopfe verbreitert und mit der Narbenmasse in Verbindung steht.

In einem Falle sah ich die in der beschriebenen Weise veränderte Netzhaut als Stiel nach vorne treten und sich an der Hinterfläche der Iris, deren Pupillartheil in einer central durchgreifenden Cornealnarbe eingeheftet war, bis zu den Köpfen der Ciliarfortsätze ausbreiten. Der Stiel enthielt den fibrösen Glashautfaden, der nach Vorne in die die Iris überziehende Neubildung überging. Von der Hinterfläche der Ciliarfortsätze war eine dicke Exsudatschichte abgelagert worden, welche in Form einer sehnigen Haut gegen die optische Achse hin vorsprang und eine im Centrum durchbohrte Scheidewand bildete, durch welche hindurch der Netzhautstiel mit dem eingeschlossenen Glaskörper in den vorderen Augenraum trat. Nach hinten setzte sich diese Neubildung der Ciliarfortsätze in ein schalenartiges, knochiges Gebilde fort, welches, von der Aderhaut umkleidet, fast den ganzen hinteren Augenraum erfüllte, indem es bei 2‴ mächtig war. Durch die ganze Dicke dieses Concrements fand sich in der Richtung des Sehnerveneintrittes ein enger Kanal, durch den der Netzhautstiel nach vorne drang.

Denkt man sich in diesem letzteren Falle die von dem Strahlenkranze aus geschiedene sehnige Haut im Centrum nicht durchbrochen, sondern geschlossen und nach vorne ganz verschmolzen mit der Netzhaut und mit organisirenden Produkten aus dem Vordertheile der Uvea, so hat man wieder den Begriff eines nicht selten vorfindigen pathologischen Zustandes. Eine neugebildete Kapsel erfüllt den inneren Bulbusraum. Sie ist nach hinten durchbohrt, um der stielförmigen Netzhaut mit dem eingeschlossenen faserspaltigen Glaskörper den Eintritt in die kleine Kapselhöhle zu erlauben. An der Vorderwand dieser Höhle erscheint aber die Netzhaut nicht verbreitert, sie endet hier noch in Stielform, ihr Gefüge ist nach vorne in jener Exsudation untergegangen, welche, die Vorderwand der beschriebenen Kapselhöhle bildend, den grössten Theil des ganzen Bulbusraumes ausfüllt, nach vorne mit der Cornea, mit der Iris, den Ciliarfortsätzen und der vorderen Parthie der Aderhaut in Verbindung steht.

Vierte Fehlergruppe.

Anomalien des Inhaltes.

§ 804. Absolut fremde Körper sind bisher im Glaskörper noch nicht beobachtet worden, das Material der nachfolgenden Erörterungen beschränkt sich auf die Verhältnisse, welche durch Blutextravasate, dislocirte Theile des Krystallkörpers und durch Entozoen im Glaskörper bedingt werden.

1. Blutextravasate im Glaskörper.

§ 805. In der Fötalperiode und in manchen mikrophthalmischen Augen führt der Glaskörper ein dichtes Netz von Blutgefässen. Es steht hier demnach einem Extravasate von Blut in den Glaskörper aus Gefässen, welche dem letzteren eigenthümlich sind, nichts entgegen. Doch wurden bisher solche Fälle noch nicht beobachtet, oder doch nicht beschrieben, denn die rothe Färbung des Corpus vitreum in den Augen mancher Embryonen und Neugebornen, von der Ammon spricht, ist vermöge der Gleichmässigkeit der Färbung offenbar nicht auf das Eingehen von Blut als solchen, sondern nur auf Imbibition der Vitrina mit gelöstem Hämatin zu beziehen.

Im gebornen Menschen ist das Corpus vitreum ein vollkommen gefässloses Organ, es scheint demnach, dass Blutextravasate nur nach vorläufiger Continuitätstrennung der Hyaloidea und der von ihr abgehenden Sektoren in den Glaskörper eindringen können, es scheint, dass in geborenen Menschen, abgesehen von Neubildungen, das Vorhandensein von Blutkörperchen im Inneren des Glaskörpers stets eine Verwundung des letztgenannten Organs voraussetze. Es ist jedoch nicht dem so, wie der folgende, von mir genau untersuchte Fall auf das Klarste herausstellt.

a. Injection des Cloquet'schen Kanales.

§ 806. Ich fand in dem Auge eines Mannes, der seit 5 Wochen an Bindehautblennorrhoe gelitten hatte und an Lungenemphysem gestorben war, den unteren äusseren Quadranten der übrigens gesunden Cornea in Form eines nierenförmigen, 2‴ langen und $^3/_4$‴ breiten Geschwüres mit eitrig infiltrirten, fetzigen, steil abfallenden Rändern durchbrochen. Eingelagert in die Oeffnung war ein Stück aus der Breite der Iris, in welchem man noch deutlich die ganz unveränderten Faserpaquete, dazwischen aber reichliches seröses Infiltrat und die von Blutkörperchen und von strukturloser, feinkörniger gelblicher Masse vollgepfropften Gefässe erkennen konnte. Der freie Theil der Iris so wie der Ciliarmuskel waren im hohen Grade geschwellt von serösem Infiltrate, ihre Blutgefässe bedeutend congestionirt. Die Vorderkammer war fast ganz ausgefüllt von einem gelblich-weissen Exsudate, welches theils auf dem Wege zur Vereiterung, theils auf dem Wege zur Höhergestaltung nach der Zellentheorie begriffen war. Die Ciliarfortsätze und die Aderhaut fanden sich serös infiltrirt, ihre Gefässe von Blutkörperchen ausgedehnt und an der äusseren Seite des Bulbus zwischen Choroidea und Sclera lag ein kuchenförmiges 2‴—3‴ Durch-

messer haltendes Blutextravasat. In der Netzhaut war die Congestion minder stark ausgesprochen. Doch, von der Eintrittsstelle des Sehnerven ausgehend, zog sich genau in der Richtung des Cloquet'schen Kanales ein blutrother Faden, der mit einem injicirten Gefässe die vollkommenste Aehnlichkeit hatte, nirgends Ausbuchtungen zeigte, sondern allenthalben von gleichmässigem Caliber und Zwirnsfadendicke, ohne sich in Aeste aufzulösen, bis zu dem Centrum der tellerförmigen Grube reichte, wo er sich in ein Blutextravasat verlor, welches, zwischen der vorderen Wand der Hyaloidea und der Hinterkapsel bis in den Petit'schen Kanal sich ausbreitend, in Form eines ovalen, 2‴ langen und $^3/_4$‴ breiten, papierdicken Scheibchens den inneren Quadranten der tellerförmigen Grube überdeckte. Es fanden sich in diesem Extravasate in der Fossa hyaloidea streckenweise zusammengebackene, am Rande gekerbte Blutkörperchen, welche von einer bräunlich-gelben, leicht punktirten Flüssigkeit umspült wurden, streckenweise aber fanden sich Klümpchen und Streifen von rohem geronnenem Fibrin, Gefässe mangelten absolut. Der den Glaskörper durchsetzende, rothe, gefässähnliche Faden bestand ganz aus Blutkörperchen mit zwischengelagerter bräunlicher Flüssigkeit. Eine Gefässhaut als Hülle des Fadens konnte ich trotz der sorgfältigsten mikroskopischen Untersuchung nicht entdecken.

§ 807. In Anbetracht dieses Mangels der zum Begriffe des Gefässes unerlässlichen Gefässhaut und in Anbetracht des völligen Abganges von Verzweigungen des Fadens innerhalb des Glaskörpers und in der tellerförmigen Grube kann ich den beschriebenen mit Blut gefüllten Kanal als Gefäss nicht anerkennen, ich kann ihn nicht als die aus dem Fötalleben zurückgebliebene Arteria centralis corporis vitrei gelten lassen; sein Bestand ist mir vielmehr nur erklärlich durch Berstung der Arteria centralis retinae an jener Stelle, an welcher in der Embryonalperiode die Arteria hyaloidea abgieng und durch sofortige Wiedereröffnung des Cloquet'schen Kanales von Seite des mit Gewalt andrängenden Blutstromes.

Es dünkt mir diese, vor der Hand nothwendige Annahme um so plausibler, als über das Gegebensein des erforderlichen Druckes von Seite des Blutes auf die Gefässwände in dem vorliegenden Falle kein begründeter Zweifel herrschen kann, die Anpfropfung der Gefässe und deren Ausdehnung von Blutkörperchen, so wie das Blutextravasat an der äusseren Seite der Aderhaut sind dafür Bürge.

Man wird mir aber einwenden, dass Extravasate in den Cloquet'schen Kanal, wie sie bei der künstlichen Injektion der Arteria hyaloidea in Fötusaugen vorkommen, durch ihre irreguläre Form, Ausbuchtungen u. s. w. sich gründlich unterscheiden von dem oben geschilderten Faden. Hierauf bemerke ich, dass in den Augen von Leichen wegen der Welkheit des Bulbus nicht jener Druck auf die Wandungen des Kanales wirkt, wie dort, wo die Injektion im Lebenden statt hat, dass daher die Injektion in der Leiche unter ganz anderen mechanischen Verhältnissen zu Stande kömmt.

Man wird mir ferner einwenden, dass, wie Hyrtl [382] behauptet, der Canalis Cloqueti nur im Embryo existirt. Dagegen erinnere ich an ein Präparat, welches Gruby injicirt hat und welches sich im Museum des Wiener Augenklinikums befindet. Auch in diesem Präparate ist die Injektionsmasse aus der Arteria centralis retinae in Form eines scharf begrenzten Fadens

mitten durch den Glaskörper gedrungen und als Arteria hyaloidea in eminenter Weise dargestellt worden. Es war in diesem Auge, wenn ich nicht irre, die Extractio cataractae vollführt worden und eine heftige Entzündung gefolgt. Sollte mein Fall vielleicht eine natürliche Wiederholung des von Gruby künstlich erzeugten Vorganges sein? Ist der von Gruby injicirte Kanal etwa der Cloquet'sche ohne Arteria hyaloidea? War vielleicht in diesem Falle der Cloquet'sche Kanal schon bei Lebzeiten des Kranken von Blut erfüllt? Die Bedingungen hierzu waren einsichtlicher Maassen ganz in derselben Weise gegeben, wie in meinem Falle.

§ 808. Ruete [383] spricht von Blutüberfüllung des Glaskörpers, von aneurismatischen Ausdehnungen der Centralarterie. Ich glaube vermuthen zu können, dass er hier die Centralarterie der Retina meint. Nicht Gleiches lässt sich von Anderen sagen, die von Alterationen der Arteria centralis und ihren an der Hinterkapsel verbreiteten Zweige sprechen. Diese Autoren scheinen die Arteria hyaloidea zu meinen und in diesem Sinne habe ich ihre Aussprüche an den betreffenden Orten auch aufgefasst. Sollte ihren unbestimmten Angaben über Ausdehnungen und varicösen Verbildungen etc. etwa ein oder der andere, dem meinigen ähnliche Fall zu Grunde liegen?

b. Blutextravasate im Glaskörpergefüge.

§ 809. Es kommen dieselben selten zur Beobachtung, denn sie erfordern erstens eine Verletzung der bluthaltigen Organe des Augapfels und zweitens eine Continuitätstrennung des Glaskörpers selbst, und zwar Störungen des mechanischen Zusammenhaltes der Theile von nicht geringer Intensität und Extension. Ihr Zustandekommen ist also an Bedingungen geknüpft, welche dem Fortbestande des Glaskörpers als solchen nichts weniger als günstig sind, das Corpus vitreum verflüssigt unter solchen Verhältnissen vielmehr sehr oft oder es metamorphosirt auf dem Wege der Faserspaltung oder es geht in dem durch Phthise ruinirten Bulbus spurlos unter, die Hämorrhagie ist sofort nicht mehr nachweisbar.

Doch sind einige Fälle in den oculistischen Schriften bemerkt [384], in welchen nach einer Verletzung des Bulbus mittelst eindringender Instrumente oder nach intensiven Erschütterungen und Schlägen auf die Umgebung des Auges noch Extravasate im Glaskörper nachzuweisen gewesen sein sollen.

Ich habe einen sehr eclatanten Fall in der Note 310 beschrieben.

Doch sind die Angaben der Autoren nur mit der äussersten Vorsicht aufzunehmen, sie unterscheiden nicht zwischen Imbibition und Extravasation, ja die Meisten halten es für genügend, um ein Extravasat in dem Glaskörper zu diagnosticiren, wenn in der erweiterten Pupille ein rother Schein wahrnehmbar ist, der von der Pupille sehr ferne liegt und wenn dem Kranken die Objekte in einen röthlichen Nebel eingehüllt erscheinen.

Es liegt auf der Hand, dass diese letzteren Symptome die optische Gleichartigkeit des Glaskörpers in sich schliessen, daher nicht auf die optisch ungleichartigen Extravasate, sondern nur auf Imbibition des Glaskörpers mit gelöstem Hämatin bezogen werden können, also einen vom Extravasate ganz differenten Zustand andeuten, einen Zustand, der wohl öfters eine Folge der Lösung von Blutergüssen in dem Glaskörper sein kann, aber nicht immer sobald

eintritt, wie mein Fall zeigt, wo nach einigen Wochen die Extravasate in dem Glaskörpergefüge noch scharf begrenzt und von vollkommen wasserhellem Humor vitreus umgeben waren.

Uebrigens bedarf es keiner Beweisführungen, dass, ganz abgesehen von dem ursächlichen Momente wahrer Extravasate, welches die Sehfunktion wohl in den meisten Fällen aufheben wird, Blutergüsse in dem Gefüge des Glaskörpers keine gleichmässige Färbung der Objekte bedingen können, es wäre denn, dass der grösste Theil des Glaskörpers ganz zerrissen und an seiner Stelle ein Blutextravasat ergossen ist, denn sonst muss sich das Extravasat als Schatten über blosen Theilen des Gesichtsfeldes subjektiv äussern. Ob aber im ersteren Falle ein Sehen überhaupt möglich ist, dürfte sehr grossen Zweifeln unterliegen.

2. Dislocirte Theile des Krystallkörpers im Corpus vitreum.

§ 810. Es war von denselben schon mehrmals die Rede, ich sprach von dem günstigen Einflusse, welchen die Vitrina auf die Lösung deprimirter und bei der Discissio cataractae nach hinten gedrückter Staartheile nimmt; ich sprach weiters von der Möglichkeit der Organisation des Staarmagmas im Glaskörper, von der Entwickelung einer hinteren ständigen Krystallflocke und von der Befestigung deprimirter, resorbtionsunfähiger Theile des Krystallkörpers im Glaskörper durch trübes, ständiges Gefüge. Diese Verhältnisse sind nicht mehr Substrat weiterer Erörterungen, es erübrigt nur noch von einem höchst interessanten krankhaften Zustande zu sprechen, welcher allenthalben bekannt ist unter dem Namen der

Synchysis scintillans.

§ 811. Es äussert sich Desmarres's Synchysis étincelant durch das Auftreten einer grösseren oder geringeren Menge von diamantartig, gold- und silberglänzenden, bisweilen auch in verschiedenen Farben irisirenden Punkten in den dioptrischen Medien der Augapfelhöhle, welche Punkte zum Theile an den Wandungen der Kammern haftend erscheinen, zum grössten Theile aber im Inneren des Bulbusraumes frei herumschwimmen, bei jeder Bewegung des Auges emporsteigen und wirbelnd herumtanzen, bei der Ruhe des Bulbus aber, ihrer specifischen Schwere folgend, sich senken und auf dem Boden der Augapfelhöhle sich in einer mehr weniger dicken Schichte niederschlagen.

§ 812. Unstreitig hat Johann Adam Schmidt in seiner vor 1804 geschriebenen Abhandlung über Cataracta das Phänomen zuerst beobachtet und genau geschildert [385], nicht aber Desmarres [386], wie man allgemein glaubt.

Seither sind eine grosse Anzahl von Fällen veröffentlicht worden [387], welche in ihren einzelnen Details häufig wesentlich von einander abweichen und zu ganz differenten Erklärungen des Phänomens geführt haben. Natürlich hat nach altherkömmlichem Brauche fast jeder Autor seine Beobachtung als maassgebend angesehen und daher auch die übrigen Fälle nach der ersteren beurtheilt, sohin die Wahrnehmungen seiner Vorgänger als mehr weniger subjective, die darauf gefussten Meinungen aber als theilweise irrig erklärt, und um seine Ansicht in der Wissenschaft zu fixiren, den pathologischen Zustand

bald Spintheropie, bald Scintillatio pupillae, oculi, bald Spintheromma, bald Cataracta scintillans getauft.

§ 813. Nur in einem Punkte ist man, obwohl nach manchem Meinungskampfe, nach mancher höchst sonderbaren Behauptung und mannigfacher Aenderung derselben, übereingekommen, darin nämlich, dass die flimmernden Punkte Cholestearinkrystalle seien, Backer's [388] direkter Nachweis derselben unter dem Mikroskope und das ganz gleiche Glitzern cholestearinkrystallhaltigen Linsenmagmas hatte jeden Zwiespalt in der Ansicht fürder unmöglich gemacht.

Ueber die Bildungsstätte der Cholestearinkrystalle und über den Ort, an welchem dieselben in der Augenhöhle sich frei herumbewegen, konnte man jedoch bisher noch zu gar keiner Uebereinstimmung gelangen. Deren Erörterung ist das Thema der nachstehenden Erörterungen.

§ 814. Die mit Verkreidung gepaarte Cholestearinbildung in regressiv metamorphosirenden Exsudaten diverser Constitution und deren Zerfällung in einen sandigen fettig kalkigen Brei ist in allen Zweigen der medicinischen Wissenschaft, mit Ausnahme der Ophthalmologie, als eine Thatsache längst bekannt.

Ich habe sie bereits in der Cornea nachgewiesen und als fettig kreidige Neoplasie der Hornhaut beschrieben [389]. Ungleich häufiger, als in der Hornhaut, kommen im Bereiche der Iris, der Ader- und Netzhaut derart metamorphosirende Exsudate vor, sie sind Gegenstand späterer Verhandlungen. Vor der Hand bemerke ich nur, dass fettig-kreidige Neoplasien der Ader- und Netzhaut am Lebenden kaum jemals zur Wahrnehmung kommen, indem sie constant mit Veränderungen in den vorderen Theilen des Augapfels vergesellschaftet sind, welche Veränderungen in den allermeisten Fällen eine Durchsicht unmöglich machen werden. Wohl aber steht einer Wahrnehmung von derart metamorphosirten Irisexsudaten bei erhaltener Pellucidität der Cornea gar nichts im Wege. Es werden die entzündlichen Produkte anfänglich als Hypopyon oder als ein die Pupille sperrender Pfropf erscheinen; wenn sie aber bereits die fettig kalkige Metamorphose eingegangen sind, werden sie ein feinkörniges Sediment auf dem Boden der Kammern repräsentiren, indem bei Vorausgehen eines Hypopyums ihnen dieser Ort schon von Anbeginn an angewiesen ist, Lymphstaare aber bei Zerfällung in fettig kalkigen Brei sich zum Theile, so wie die fettig kreidigen Neoplasien an der Cornea, abschilfern, indem der gegenseitige Zusammenhalt der Theilchen durch Resorbtion der zwischenliegenden organischen Masse und des Wassers allmälig gelockert und aufgehoben wird. In der gegenseitigen Trennung der Theilchen ist dann schon die Möglichkeit gesetzt, die specifisch leichten Cholestearinkrystalle, wie in Wasser suspendirtes Bernsteinpulver und flockiges Exsudat in der Kammer, durch Schwingungen der Theilchen des Humor aqueus aufzuheben und in tanzende, wirbelnde Bewegungen zu versetzen, dadurch aber das Glitzern, das Phänomen, von dem hier die Rede ist, zu veranlassen.

Es wird unter solchen Verhältnissen also das Auftreten flimmernder Cholestearinkrystalle in der Kammer einmal bei normaler Linse, das andere Mal bei Gegebensein eines sogenannten Kapselstaares, jedenfalls aber ganz unabhängig von Alterationen des Krystalles und des Corpus vitreum ermöglicht

sein, und weder als Cataracta scintillans noch als Synchysis scintillans beschrieben werden können. Ich habe desshalb dieses Phänomens schon unter den Anomalien des Kammerinhaltes Erwähnung gethan [390]. Dorthin gehört ein Theil der Fälle, in welchem glitzernde Körper in dem Kammerraume gesehen worden sind [391].

§ 815. So wie Exsudate, nur ungleich häufiger, metamorphosirt malacische Linsensubstanz durch theilweisen Uebergang in Kalksalze und in Fett, ich habe die Entwickelung von Kalksalzen und Cholestearinkrystallen im Staarmagma als eine ganz gewöhnliche, mit dem Wesen des malacischen Processes innig verwobene und in dem Abhandensein resorbtionsgünstiger Verhältnisse begründete Erscheinung geschildert [392]. Ich habe erwähnt, dass die Cholestearinkrystalle an Masse gewöhnlich hinter den übrigen Produkten der secundären Staarmetamorphose zurückstehen, bisweilen aber in grossen Klumpen eingesprengt sind und in seltenen Fällen selbst alle anderen Produkte überdecken, den grössten Theil der Staarmasse ausmachen können. Ich habe weiters gesagt, dass unter solchen Verhältnissen entweder nur einzelne Stellen der Cataracta metallisch schimmern, oder aber der ganze Staar dieses eigenthümliche Phänomen darbiete und daher als Cataracta argentea beschrieben worden sei.

Nimmt man, wie dieses geschehen ist, auch solche Fälle und allenfalls noch Complicationen mit Auflagerungen fettig kalkiger Produkte auf die Vorderkapsel als Maasstab für die Beurtheilung des als Synchysis scintillans bekannten Phänomens, so ist leicht einsichtlich, dass der Name Synchysis wieder ganz unpassend erscheinen muss, es ist in der That nur eine glitzernde Cataracta oder ein Kapselstaar mit Cholestearinkrystallen gegeben.

§ 816. Wird aber ein solcher Staar deprimirt oder discindirt, so tritt, sobald die Kapsel durch das eindringende Instrument eröffnet wird, ein Theil des Magmas in die Vorderkammer, indem eben, wie schon erwähnt wurde, die Cohäsion seiner Theilchen eine sehr geringe ist und es sich daher ganz so verhält, wie Staarmagma primärer Entwickelungsform; ein anderer Theil wird durch die Nadelbewegungen selbst in den Kammerraum gestossen und der grösste Theil des Magmas streift sich, wenn die Dislocation vorgenommen wird, an der Vorderwand des Glaskörpers ab. Ein Theil aber gelangt gerade so, wie ich es bei Staaren primärer Entwickelungsform nachgewiesen habe, in den Glaskörper. Statt dem trüben Magma hat man in den Fällen, in welchen ein Cholestearinstaar operirt wurde, ein mit flimmernden Punkten gemischtes Produkt. Die Punkte werden dann ihrer Leichtigkeit wegen in dem Kammerraume durch Schwingungen der sie suspendirt haltenden Flüssigkeit bewegt werden, das in Rede stehende Phänomen bedingen [393], während die in dem Glaskörper dislocirten Cholestearinkrystalle, so wie die übrigen dorthin gelangten Bestandtheile des Magmas fixirt sein, bei Verlegung der Pupille durch Kapsel- oder Staarreste nicht zur Wahrnehmung kommen werden.

Man hat hier wieder glitzernde Punkte in den dioptrischen Medien der Bulbushöhle. Sie sind die reine Folge der Continuitätstrennung eines auf dem Wege der Verfettigung und Verkreidung regressiv metamorphosirten Staares, auch hier lässt sich vor der Hand von einer Synchyse nicht sprechen.

Es können sich diese frei gewordenen Staartheile in Berührung mit der

wässerigen Feuchtigkeit und mit der Vitrina lösen, umgekehrt aber kann sich gerade wieder Staarmagma, welches bei der Operation noch auf der Stufe primärer Entwickelung stand, und entweder in die Vorderkammer oder in den Glaskörper dislocirt wurde oder mit den in der Lichtung des Strahlenkranzes zurückbleibenden Kapselresten in Verbindung blieb, regressiv metamorphosiren, statt aufgesaugt zu werden, wie ich dieses schon dargethan habe. Es entwickelt sich dann das Phänomen glitzernder Punkte als eine spätere Folge der Operation eines primär entwickelten Staares.

Häufig sind diese Operationen von Entzündungen der bluthaltigen Organe gefolgt, Exsudationen diverser Produkte etabliren sich im Bereiche der Iris und auch diese können regressiv metamorphosiren, Cholestearin anbilden und zum Theile sich abschilfern. Es ist dann abermals eine Quelle glitzernder Punkte eröffnet, der Name der Synchyse aber nicht gerechtfertigt.

§ 817. Allein was geschieht denn nach Operationen, die in die Continuität des Glaskörpers so arg eingreifen, wie die Extractio cataractae per sclerotomiam, die Discission und die Depression von Staaren mit weicher, breiiger Oberfläche? Es verflüssiget der Regel nach der Kern des Corpus vitreum, an seine Stelle tritt eine dem Humor aqueus identische Flüssigkeit, es communicirt der Kammerraum frei mit der Höhle des von dem Glaskörper gebildeten Bechers.

Mit der Verflüssigung des Glaskörperkernes wird das in ihm bisher fixirte Magma frei; dieses möge nun gleich ursprünglich Cholestearinkrystalle enthalten oder dieselben erst durch regressive Metamorphose innerhalb des Glaskörpers angebildet haben, so sind die Bedingungen zur Bewegung flimmernder Punkte im hinteren Augenraume gegeben und dieselben müssen gesehen werden, wenn die Cornea und die Pupille für Lichtstrahlen durchgängig sind.

Wenn aber auch wirklich der in dem Glaskörper dislocirte Staartheil ganz resorbirt worden wäre, so dass durch die Verflüssigung des Kerns des Corpus vitreum keine Cholestearinkrystalle frei werden können, wenn wirklich vorläufig sämmtliche sichtbar werdende Cholestearinkrystalle im Kammerraume angehäuft gewesen wären, welches sind dann wohl die mechanischen Gesetze, welche nach der Verflüssigung des Glaskörperkernes, wie sie nach Nadeloperationen und gewiss auch nach der Extractio cataractae per sclerotomiam der Regel nach gegeben ist, Schwingungen des wässerigen Bulbusinhaltes nach rückwärts und sofort Bewegungen der Cholestearinkrystalle in die von dem Glaskörper gebildete Becherhöhle unmöglich machen, und so die positiven Wahrnehmungen ausgezeichneter Beobachter [394], wie Desmarres's, Sichel's, Lügen strafen sollen?

Wer nur einige wenige Augen untersucht hat, an welchen die Operation des Graustaares vor einiger Zeit ausgeführt worden ist, dem können Bedenken über den wirklichen Uebertritt der flimmernden Punkte in den hinteren Augenraum gar nicht in den Sinn kommen, am wenigsten aber der Mangel an Consistenzverminderung des Bulbus als ein Grund gelten, den Glaskörper nach Staaroperationen mit der Nadel oder nach der Extractio cataractae per Scleronyxin für normal zu halten. Mit der Verflüssigung des Glaskörperkernes ist aber schon ein Schwingen der Cholestearinkrystalle im hinteren Augenraume nothwendig verbunden.

§ 818. In der That nun sind mit Ausnahme der Fälle, in welchen die Cholestearinkrystalle evidentermaassen im Kammerraume gesehen wurden und, wegen Bestand des Krystallkörpers in undurchlöchertem Zustande und in der Lichtung des Strahlenkranzes, auch nirgends anders, als im Kammerwasser frei beweglich sein konnten [395], mit Ausnahme dieser Fälle und des von Parfait Landrau [396] beschriebenen, sind sämmtliche Beobachtungen der Synchysis scintillans entweder an Augen gemacht worden, an denen der Glaskörper oder doch sein Kern wegen vorausgegangenen Staaroperationen mit der allergrössten Wahrscheinlichkeit für verflüssiget und seiner Sektoren verlustig angenommen werden muss [397], oder aber an Augen, an welchen zwar keine Staaroperation vorgenommen worden war, an denen die Synchyse aber entweder direkt nachgewiesen worden ist, oder aber mit positiver Gewissheit erschlossen werden konnte, da sich der Krystallkörper spontan in die Tiefe des Augapfels gesenkt hatte, was, bei nur einiger Berücksichtigung der anatomischen Verhältnisse des Bulbus, ohne Verflüssigung des Glaskörpers Jedermann als ganz unmöglich einsehen wird [398].

§ 819. Es lässt sich die Bildungsstätte der Cholestearinkrystalle in den letzteren Fällen wohl nirgends mit gewichtigerem Grunde vermuthen, als in dem Krystallkörper, oder eigentlich in der Kapselhöhle. Es wird diese Höhle bei den Staaroperationen eröffnet, und bei zweien der Fälle, in welchen die flimmernden Punkte ohne vorausgängige Operation erschienen waren, hatte sich der Krystall mit Zurücklassung von Kapselflocken in der Lichtung des Strahlenkranzes gesenkt; also auch hier war die Kapselhöhle eröffnet worden, und es konnten sich die weicheren Parthien des Staares in dem flüssigen Inhalte des Bulbus vertheilen.

Auch fehlt es meistens nicht an regressiv metamorphosirten Exsudaten im vorderen Bulbusraume, welche Exsudate ein Contingent an Cholestearinkrystallen stellen und sofort die Erscheinungen der Synchysis scintillans bei Glaskörperverflüssigung, allein oder in Verbindung mit dem secundär metamorphosirten Staarmagma, bedingen können.

§ 820. Es reichen diese beiden Momente aber nicht aus, wenn man Parfait Landrau's Fall (Nota 396) als richtig beobachtet annimmt. Man ist dann nothwendig zur Annahme einer selbstständigen Erzeugung von Cholestearin im Glaskörper gezwungen und es findet diese Annahme in der That in dem von mir (§ 688) erwähnten Falle einige Anhaltspunkte.

Ja es sprechen sogar bei Berücksichtigung der, mit Synchyse des Glaskörpers und mit Alterationen der Uvea und Netzhaut gepaarten, Fälle von Synchysis scintillans Gründe dafür, dass in der That ein Theil und selbst der grösste Theil der zur Wahrnehmung kommenden und im Augengrunde verborgenen Cholestearinkrystalle aus der Umsetzung des den Glaskörperraum erfüllenden Fluidums hervorgegangen sein könne. Es ist nämlich die grosse Analogie zwischen diesem Fluidum und dem bei Hydrops subchoroidalis zwischen Netzhaut und Aderhaut ergossenen Fluidum dargethan, und der nicht seltene, überreiche Gehalt des letzteren Fluidums an Cholestearinkrystallen ist faktisch erwiesen.

In Anbetracht dessen hat man denn auch ohne weiters die Synchysis

scintillans als eine Erscheinung erklärt, welche der Regel nach in chemischer Umsetzung von, den Glaskörper verdrängenden, Choroidalexsudaten begründet ist.

Diesem Ausspruche in dieser Fassung kann ich jedoch nicht beipflichten, die Integrität der Uvea und Netzhaut in vielen Fällen, in welchen Synchyse des Glaskörperkernes nach Staaroperationen gefunden wurde, lässt eine Annahme, wie die vorige, nicht zu, ganz abgesehen davon, dass die Bildung der Cholestearine in der Kapselhöhle und an der Vorderfläche des Krystallkörpers so wie im Bereiche der von dem Glaskörperraume ganz abgeschlossenen Kammern in vielen Fällen positiv dargethan ist.

Es kann die Umsetzung des Glaskörperfluidums in Cholestearin nur als Eines von jenen Momenten betrachtet werden, welche Momente das Auftreten von glitzernden Punkten in den dioptrischen Medien des Auges, dieses Symptom verschiedener krankhafter Zustände des Auges, bedingen.

3. Entozoen im Glaskörper.

§ 821. In dem Glaskörpergefüge des Menschen wurde bisher noch kein Entozoon gesehen, wohl aber fanden die beiden Forscher Nordmann und Gescheidt den Cysticercus im Glaskörper des Schweines, eine unbestimmte Filaria im Glaskörper eines Hundes und des Haselhuhns, eine Filaria papillosa im Glaskörper des Pferdes, und verschiedene Species von Filarien in den Glaskörpern der Fische [400].

Es soll die Hyaloidea alterirt gewesen und rings um die Würmer eine Trübung von gestockter Vitrina bemerkt worden sein.

Es sollte nun von den glashäutigen Ueberzügen der bluthaltigen Organe des Bulbus die Rede sein, doch deren Veränderungen sind so innig an jene ihrer Mutterorgane gebunden, dass eine Trennung in der Behandlung ganz unmöglich wird, ich daher auf den folgenden Band verweise.

Anmerkungen.

1. Valentin's Lehrbuch der Physiologie des Menschen 2. Bd. 1844. S. 358.

2. Zahlreiche Untersuchungen sehr alter Weingeistpräparate haben mich gelehrt, dass die Glashäute in Folge langjähriger Einwirkung starken Alkohols von der Oberfläche gegen die Tiefe eine Art Verwitterung eingehen. Es erscheint dann die Oberfläche dickerer Glashäute, wie der Descemeti, der vorderen Linsenkapselhälfte, rauh, ähnlich mattgeschliffenem Glase, ohne dass jedoch die geringste Spur von Auflagerung eines fremdartigen Produktes zu erkennen wäre. An sehr dünnen Glashäuten kömmt dieses Phänomen nicht zur Anschauung, indem mit der Zersetzung einiger Schichten die Glashaut bereits ihrer ganzen Dicke nach zerstört ist. Die überaus zarte hintere Kapselhälfte, die Zonula, Hyaloidea, Grenzhaut gehen bei beginnender Zersetzung sogleich vollständig zu Grunde, sie lösen sich in feine, staubähnliche, graue Punktmasse auf.

3. Gegen die Unveränderlichkeit der Glashäute in Säuren und Salzlösungen könnte man die Pappenheim'schen (Gewebslehre des Auges S. 183), Hannover'schen (Müller's Archiv 1845. S. 467), Brücke'schen (ibidem 1845. S. 130) und Bowmann'schen (Froriep's Notizen 1849 Nro. 283) Experimente anführen, nach welchen durch die Einwirkung von kohlensaurem Kali, Chromsäure, essigsaurem Blei und Essigsäure die Hyaloidea und ihre Ausläufer trübe werden. Es ist diese Trübung, welche die Erkenntniss der Struktur des Glaskörpers so wesentlich gefördert hat, jedoch nicht die Folge einer Alteration der Glashautsubstanz selbst, sondern die Folge der Präcipitation des in der Glasfeuchtigkeit suspendirten Eiweisses auf jene Häute.

4. Allgemeine Anatomie des menschl. Körpers.

5. Anatomische Beschreibung des menschl. Auges 1847. S. 48. Nota 16.

6. Froriep's Notizen 1848. Nro. 111. Hessling erklärte diese Risse, welche in Abständen von 0mm.002 — 0mm.0025 verliefen, für Fasern. Er will auch Streifen gesehen haben, welche von dem Cornealrande aufsteigend, die ersteren kreuzten und theils bogig gekrümmt, theils wirkliche Bogen bildend, theils aber netzartig verästelt am Cornealrande am deutlichsten waren, von hier aus aber gegen das Epithel der Descemeti hin allmälig schwächer wurden und sich sodann verloren. Es sind diese letzteren Streifen sicherlich nichts, als die an den Rissrändern der mikroskopischen Objekte zur Anschauung kommenden Spalten.

7. Ich entlehne dieses seinen mündlichen Mittheilungen und verweise auf dessen bald erscheinendes Werk über Zahnheilkunde.

8. Dahin ist Schröder van der Kolk's Behauptung, in einem entzündeten Auge Gefässe der Descemeti injicirt zu haben (Henle, de membrana pupillari p. 53 und Brücke l. c. S. 48. Nota 19) zu berichtigen.

9. Brücke's Zeichnung in dessen anat. Beschreibung des menschl. Auges, so wie dessen anatomische Schilderung der Descemeti S. 9 stellen heraus,

dass derselbe den Rand der Descemeti mit jenem der Cornea zusammenfallend denke. Es ist dieses unrichtig. Zahlreiche Untersuchungen gesunder und kranker Augen erweisen mit völliger Gewissheit, dass auch der vorderste Theil der hinteren Fläche der Sclerotica auf 0‴.25 — 0‴.5 mit der Wasserhaut überzogen sei, dass deren Rand sohin bis in das Bereich des Schlemm'schen Kanales vordringe. Um dieses Verhältniss zu sehen, muss aber der den Rand der Wasserhaut einhüllende Theil der Irisfasern und des Ciliarmuskels sorgsam lospräparirt werden, dann erscheint der glashäutige Ueberzug des Scleralrandes ganz deutlich, und wird selbst mit freiem Auge ganz unverkennbar wahrgenommen.

10. Huschke (Sömmering's Anatomie 1844) scheint der Descemeti einen scharf begrenzten Rand abzusprechen. Er behauptet einen unmittelbaren Uebergang der Wasserhauttextur in das zellgewebige Gefüge der Lamina fusca. Huschke hat sich hier sicher getäuscht, und den Ansatz der Bindefasern, welche den Ciliarmuskel an die innere Fläche des Scleralvordertheiles heften, für ein Hervorgehen aus der Descemeti gehalten. Es ist diese Täuschung um so leichter, als die Verbindung der Muskel- und Bindegewebsfasern mit der Glashaut keine unmittelbare zu sein scheint. Es ist der etwas verdickte Rand der Descemeti mit einem feinen Stratum trüblicher, strukturloser Masse überzogen, und diese scheint die feste Verbindung zu vermitteln. Bei Schnitten, welche senkrecht auf den Rand der Descemeti und durch das Parenchym des Accommodationsmuskels geführt werden, lassen sich diese Verhältnisse sehr wohl erkennen. Von einer gemeinschaftlichen Entstehung der Lamina fusca und der Descemeti kann nach dem über die Textur der Glashäute Gemeldeten gar keine Rede sein, die anatomische Verbindung der genannten Häute erlaubt keinen folgerechten Schluss auf die Gleichartigkeit des zu Grunde liegenden Blastemes, man müsste denn auf die Uranlage der beiden Gebilde zurückgehen, diese ist aber nicht blos für Wasserhaut und Fusca, sondern für alle Organe des thierischen Körpers eine gleiche, homogene Masse.

Die Dicke des Wasserhautrandes erlaubt es, von einer Randfläche zu sprechen.

11. Es war dieses Uebertreten des Epithels auf die Iris wahrscheinlich der Grund zu der Ansicht, die Descemeti setze sich auf die Iris fort, überziehe deren beide Oberflächen und trete dann auf die Vorderkapsel über, um dieselbe entweder als eine selbstständige Schichte zu überkleiden oder aber, mit ihr verschmelzend, unmittelbar in sie überzugehen. Bei nur einiger Aufmerksamkeit hätte die ältere Schule leicht den Grenzrand der Descemeti gefunden. Es ist um so unbegreiflicher, wie sie denselben nicht suchen konnte, da doch die Annahme der Descemeti als eines geschlossenen, in die hintere Kammer reichenden Sackes im absoluten Widerspruche zu der seit lange bekannten Schliessung der Pupille durch die fötale Pupillarmembran steht. Man musste nothwendig zwei Wasserhautsäcke annehmen, welche nach der Geburt zu Einem verschmelzen.

12. Arlt (die Krankheiten des Auges 1. Bd. S. 229) hat bei seinen anatomischen Untersuchungen ein ganz gleiches Resultat erhalten.

13. Mildner (Prager Vierteljahrschrift. 13. Bd. S. 56) hat auf diese Verhältnisse zuerst aufmerksam gemacht.

14. Es sind diese Exsudate gewöhnlich faserspaltige fibröse Massen oder aber bindegewebige Gebilde, oft aber auch sind sie noch zum Theile roh, ja ich sah in Augen, welche schon seit vielen Jahren phthisisch waren, das Exsudat, welches den im Inneren des Bulbus vorfindigen Organklumpen einhüllte, noch ganz weich, homogen, nur dunkle Körnchen enthaltend unter der Form einer Gelatine von gelblicher Farbe.

15. Wardrop in seinem Essays on the morbid anatomy etc. vol. I p. 21 und vol. II p. 6 war der Erste, welcher von einer Entzündung der Wasserhaut handelte.

16. Wardrop l. c. vol. I p. 21 gesteht mit nachahmungswürdiger Ehrlichkeit: Although, from analogy, it is highly probable, that the portion of the capsule of the aqueous humour which lines the internal surface of the cornea may be inflammed, and the inflammation neither affect the proper substance of the cornea, nor its external covering; yet J have never been able to observe an instance with sufficient accuracy where this took place.

17. Ruete (Lehrb. der Ophthalmologie 1845. S. 442) führt als Gründe gegen die Entzündung der Descemeti an: 1. Deren Struktur- und Gefässlosigkeit. 2. Ihre Unveränderlichkeit in Weingeist, kochendem Wasser, Säuren. 3. Ihre gänzliche Unempfindlichkeit gegen den Reiz der atmosphärischen Luft bei Bloslegung unter der Gestalt der Keratokele. 4. Die Unfähigkeit derselben, sich in Folge mechanischer Verletzungen und der Electropunctur zu trüben. 5. Ihre vollkommene Normalität bei den bedeutendsten Verbildungen der Hornhaut und bei Verwachsungen mit der Iris.

18. Entwurf einer anatomischen Begründung der Augenkrankheiten 1847. S. 104.

19. Ibidem.

20. In Schlesinger's Dissertatio de inflammatione serosa erwähnt er bereits krankhafter Umwandlungen und Zerstörungen des Epithels der Descemeti; in seiner spec. Gewebslehre des Auges 1846 S. 69 sagt er aber ausdrücklich, dass er in einem Falle die pflasterförmigen Epithelzellen von öhlartigem Aussehen und nach der Augenkammer hin noch mit Eiterkörnchen bedeckt gefunden habe, und dass diese Zellen der, dem freien Auge wahrnehmbaren fleckigrauchigen Trübung an der sonst klaren Wasserhaut entsprachen.

21. Fischer (Lehrb. der gesammten Entzündungen etc. S. 52) sucht sogar in der constanten Alteration sämmtlicher Gebilde der vorderen Augapfelhälfte einen Beweis für die Existenz eines gemeinschaftlichen, serösen Ueberzuges der Cornea, Iris und Linse. Desmarres (Traité des mal. d. yeux 1847. p. 369) glaubt in dem mehr weniger deutlichen Hervortreten der krankhaften Affektion der Cornea oder Iris einen Grund zu finden zu der Meinung, als ginge die Hydromeningitis bald von dem serösen Ueberzuge der Iris, bald von jenem der Cornea aus, um sich secundär auf die übrigen Theile des Wasserhautsackes auszubreiten.

22. Mackenzie (Abhandlung über die Krankheiten des Auges. Weimar 1832. S. 458), Himly (die Krankheiten und Missbildungen etc. 1843. 2. Bd. S. 182. u. A. m).

23. 1. Buch. § 171 — § 178.

24. Wardrop l. c. vol. II p. 8 setzt diese Flecke mit Bestimmtheit in die Cornealsubstanz selbst, und vor die gleichmässige Trübung der Descemeti, welche er als die Matrix des jene constituirenden albuminösen Exsudates betrachtet, was offenbar irrig ist, indem abgesehen von allem Anderen die Flecken nicht alle in dem Zwischenraum zwischen Descemeti und der hintersten Corneallamelle, sondern in verschiedenen Zwischenblatträumen der Cornea und zum Theile in ziemlicher Entfernung vor der Descemeti gelegen sind. — Was Praël (Ammon's Zeitschrift f. Ophth. 3. Bd. S. 42) gesehen hat, als er strohgelbe, an der hinteren Wand der Wasserhaut etwas hervorragende Flecken in der Linse zu finden glaubte, lässt sich nicht bestimmen, Flecken, wie sie als Begleiter der Hydromeningitis gelten, waren es sicher nicht. Damit fällt aber Hasner's (l. c. S. 112) Tuberkulose der hinteren Cornealwand, die vermeintlichen Produkte des Wasserhautepithels erscheinen als krankhafte Erzeugnisse von Cornealzwischenblatträumen, welche durch die ganze Dicke der Descemeti und eine Anzahl Hornhautschichten von der vorderen Kammerwand getrennt sind.

25. Wedemeyer (Gräfe und Walther's Journ. 4. Bd. S. 66) und Ammon (De iritide. Lipsiae 1838 bei Gelegenheit der Iritis serosa cachectica mixta) beschrieben solche Hypopyen.

26. In zwei frischen Kaninchenaugen, die in Folge heftiger Verletzungen unter den Erscheinungen einer Panophthalmitis eitrig schmolzen, und in mehreren Fällen von durchbohrenden Hornhautgeschwüren mit gleichzeitigem Hypopyum sah ich das Wasserhautepithel vollkommen durchsichtig im Zustande völliger Integrität.

27. Desmarres (Traité p. 374) fand den durch Paracenthese entleerten Humor aqueus vollkommen wasserhell.

28. L. c. S. 110. — Auch Himly l. c. 2. Bd. S. 184 scheint sehr geneigt zu sein, die von Walther beobachteten Hypopyen nach Verletzung des Auges durch hineingestossene Kornähren auf Descemetitis zu schreiben.

29. Die Fälle, welche Wardrop (l. c. vol. II p. 18) als Verknöcherungen der Descemeti aufführt, sind rein willkürlich angenommen. Die Entleerung dünner Knochenblättchen durch ein Cornealgeschwür gibt doch wahrlich noch gar keine Prämisse zu dem Schlusse, dass gerade die Descemeti verknöchert gewesen sei, und die anderen Fälle werden von Wardrop selbst als Verknöcherungen des Irisüberzuges geschildert, also ausser das Bereich der Wasserhaut gesetzt.

30. Krause (Handb. der menschl. Anatomie 1842. 1. Bd. S. 545) vindicirt der Vorderkammer eine Achse von 1‴ und nimmt an, dass der Zenith der Vorderkapsel hinter der Pupillenebene gelegen sei. Ich habe schon (Zeitschrift der k. k. Gesellschaft der Aerzte in Wien 1850. 1. Bd. S. 133) nachgewiesen, dass die Mitte der vorderen Linsenkapsel sich über das Niveau der Pupille hervorwölbe, die Achse der Vorderkammer also eine geringere sein müsse als der Abstand des Pupillencentrums von dem Mittelpunkte der hinteren Wand der Descemeti.

31. Nach Wardrop (l. c.) soll er bei dem Foetus und einige Monate nach der Geburt röthlich sein, im höheren Alter aber seine perfecte Durchsichtigkeit einbüssen, ja sogar etwas weisslich werden können. Die röthliche Farbe im Fötusauge und in den ersten Lebensmonaten mag wohl von der leichteren Transsudation des Blutfarbestoffes durch die Gefässwände in so zarten Leichen bedingt und ein geringer Grad von der intensiveren rothen Färbung sein, welche Ammon zuerst beschrieben hat. Von der weisslichen Färbung des Kammerwassers in Greisencadavern habe ich noch nichts beobachtet.

32. In Beziehung auf Luft, deren Index 1.00294 ist, ergibt sich der Brechungsexponent, wie ihn Brewster in den Edinburgh philosoph. Journ. vol. I 1849, p. 42 – 45 angegeben, = 1.3366.

33. Nach Milton (Edinburgh monthly Journ. 1848 und Annal. d'ocul. vol. XX p. 122) enthält der Humor aqueus auch Harnstoff.

34. Die einzelnen Autoren differiren ausserordentlich in ihren Angaben bezüglich der Menge des, in den Kammern enthaltenen Humor aqueus, die dafür ausgestellten Werthe schwanken zwischen 3 und 12 Gran. Wer jemals Versuche zur direkten Bestimmung des Kammerwassers rücksichtlich seines Gewichtes gemacht hat, wird die Schwierigkeiten der Manipulation einsehen gelernt haben und die Verschiedenheiten in den Resultaten verschiedener Untersuchungen begreifen. Ich untersuchte an gefrorenen Augen, welche früher in Wasser gelegt worden waren, bis der durch Verdunstung in der Leiche entstandene Feuchtigkeitsverlust vollständig ausgeglichen war und so die Wände des Augapfels ihren normalen Spannungsgrad wieder erlangt hatten. Auch hier stellte die, während der Entleerung des Kammerinhaltes eingetretene Thauung der genauen Bestimmung des Gewichtes sehr

bedeutende Hindernisse entgegen, doch glaube ich mit Gewissheit aus den Resultaten schliessen zu können, dass die, von Anderen angegebenen Werthe weithin zu hoch angeschlagen seien, und das wirkliche Gewicht des enthaltenen Kammerwassers das Minimum derselben nicht erreiche. Bei der Unmöglichkeit, auf direktem Wege zu befriedigenden Resultaten zu gelangen, wählte ich demnach den mittelbaren, jedenfalls aber mehr sicheren Weg, den des mathematischen Calculs und sein Ergebniss stimmt in der That mit dem überein, was ich durch Wägung des entleerten Humor aqueus erhalten hatte, vorausgesetst, dass die von Krause angegebenen Maasse (Handb. der menschl. Anat. 1842. Bd. 1. S. 520 u. s. f.) nicht sehr weit von der Wirklichkeit abweichen.

Es ist das specifische Gewicht der wässerigen Feuchtigkeit = 1.0053 von dem des reinen Wassers im Zustande seiner grössten Dichtigkeit sehr wenig verschieden und man kann bei der Volumsbestimmung des Humor aqueus aus dessen absulutem Gewichte um so mehr von dieser kleinen Differenz absehen, als im lebenden Organismus wegen der thierischen Wärme das Kammerwasser das Maximum seiner Dichtigkeit nicht erreicht. Nehmen wir Bouisson's Angaben der leichteren Berechnung wegen als maassgebend, so müsste der Kammerraum bei einem Gehalte von 0.25 — 0.5 Grammen, d. i. 3.43 — 6.86 Granen wässeriger Feuchtigkeit 0.25 — 0.5 Cubikcentimeter d. i. 21.717 bis 43.465 Cubiklinien der Toise de Perou messen, im Mittel also einen Rauminhalt von 0.375 Cubikcentimetern oder 32.59 Cubiklinien haben.

Damit contrastiren nun im auffallendsten Maasse die aus den Krause'schen Messungen berechenbaren Werthe für die Räumlichkeit der Kammern.

Nimmt man nämlich den Parameter p des von der hinteren Cornealoberfläche formirten Rotationsparaboloids im Mittel p = 5‴.725 und den Abstand h des Scheitelpunktes von dem Centrum der vorderen Irisfläche h = 1‴, so ist, wenn die Regenbogenhaut plan stünde, der Cubikinhalt V der Vorderkammer

$$V = \frac{\pi}{2} p h^2 = 8‴.993975 \quad (1).$$

Es ist dieser Werth etwas zu klein, indem die Schenkel des Paraboloides mit der Zunahme der, den einzelnen Punkten entsprechenden Abscissen etwas nach aussen abweichen, wie sich leicht daraus ergibt, dass dem Halbmesser r des Ursprungskreises der hinteren Cornealfläche bei der von Krause angegebenen Länge von 2‴.5 eine Abscisse h von 1‴.09 entspricht, denn

$$h = \frac{r^2}{p} = 1‴.09$$

und setzt man $r^2 = hp$ in die obere Gleichung (1), so erscheint, wenn h = 1,

$$V = \frac{\pi}{2} r^2 h = 9‴.81875.$$

Nimmt man das Mittel aus beiden gefundenen Werthen, so ist

$$V = 9‴.40636.$$

Die hintere Kammer stellt nach den herrschenden Ansichten einen planconvexen Meniscus vor, dessen Vorderfläche von der hinteren Fläche der Iris gebildet wird, die hintere Wand aber von dem Rotationsellipsoide der vorderen Linsenhälfte. Die Seitenwände constituiren sich aus den, gegen die optische Achse gekehrten Flächen der Kopfenden der Ciliarfortsätze. Es ist der Cubikinhalt dieses Meniskus nun offenbar gleich der Differenz A — B, wenn A den Cubikinhalt eines Cylinders vorstellt, dessen vordere Fläche von der hinteren der plan gedachten Regenbogenhaut formirt wird, die hintere Fläche aber von einer durch die hintersten Punkte der Kopfenden der Ciliarfortsätze gelegten Kreisebene; und wenn B den Cubikinhalt des, in diesen Cylinder hineinragenden Segmentes der vorderen Linsenhälfte bedeutet.

Es ist die Höhe h der Kopfenden der Ciliarfortsätze und sohin auch des

Cylinders A, $h = 0'''.45$ und der Durchmesser dieses Cylinders $d = 4'''.4$, also

$$A = \frac{d^2}{4}\pi h = 6.843276.$$

Da nach Krause der Zenith der Vorderkapsel $0'''.1$ hinter der Pupillenebene steht, so ist die Höhe des in den Cylinder hineinragenden Linsensegmentes $h = 0'''.35$. Die halbe grosse Achse a des Rotationsellipsoides der vorderen Linsenhälfte ist ferner im Mittel $a = 2'''.025$ und die halbe kleine Achse c, um welche das Ellipsoid rotirt gedacht wird, im Mittel, $c = 0'''.979$. Es ist also

$$B = a^2\pi\left(\frac{2c}{3} - (c-h) + \frac{(c-h)^3}{3c^2}\right) = 1'''.4198 \text{ und}$$

$A - B = 5'''.423459.$

Rechnet man hierzu noch den Rauminhalt P der von der Pupille gebildeten und mit wässeriger Feuchtigkeit erfüllten Scheibe, wo unter der Voraussetzung, dass die Pupille den mittleren Durchmesser $d = 2'''$ und die Iris eine gleichmässige Dicke $h = 0'''.145$ hat,

$$P = \frac{d^2}{4}\pi h = 0'''.4556$$

ist, so hat man als den Cubikraum der gesammten Kammerhöhle K, also auch das Volum des enthaltenen Kammerwassers

$$K = V + (A - B) + P = 15'''.2854$$

was 0.1575 Cubikcentimetern entspricht und sofort 2.16 Gran als den Inhalt der Kammerhöhle bedingt.

Bedenkt man, dass die Iris nicht plan, sondern durch die Linse etwas nach vorne gebaucht stehe, so erscheint dieser Werth noch zu gross.

Man nimmt fast allgemein an, dass der Humor aqueus im Alter an Menge abnehme, ohne aber den Beweis dafür auf irgend eine Weise zu führen, oder die Sache auch nur einer näheren Begründung werth zu erachten.

Da nach Stampfer's Messungen eine Abflachung der Hornhaut im höheren Alter nicht stattfindet, ist leicht einzusehen, dass Verminderung der Kammerflüssigkeit nur mit Zunahme der, hinter dem Kammerraume gelegenen Theile an Volumen, oder aber mit Welkwerdung des Augapfels und seinen nothwendigen Folgen oder endlich mit Verkleinerung des gesammten Augapfels einhergehen müsse. Für keines dieser Momente ist auch nur eine Spur eines Beleges in die Wissenschaft eingeführt worden, die Weitsichtigkeit erklärt sich aber auf ganz andere Weisen. Man schloss auf die Verringerung des Kammerwassers aus der der Cornea genäherten Stellung der Iris. Dass diese das relative Raumverhältniss der Kammern verändern könne, liegt auf der Hand, gibt aber durchaus keine Prämisse zu dem Schlusse auf den Cubikinhalt des gesammten Kammerraumes, es muss daher das Abnehmen der wässerigen Feuchtigkeit im Greisenauge bisher noch sehr in Frage gestellt werden, und dieses um so mehr, weil Greise mit sehr weiten Kammern gar nicht selten zur Beobachtung kommen. Die Zunahme des Humor aqueus bei feuchtem Wetter und dessen Verringerung bei trockenem, welche von einigen Autoren beobachtet, und als erfahrungsgemäss geschildert wurden, beruhen auf argen Täuschungen, wie sich schon daraus ergibt, dass mit solchen Veränderungen der Focus des dioptrischen Augenapparates nothwendig wechseln und sofort die Accommodation je nach dem Wetter schwieriger oder leichter werden müsste.

35. 1. Buch § 543 — § 547.

36. Die rasche Füllung des Auges nach Entleerung der Kammern durch Paracenthese oder als Folge von Staarportionen u. s. w. ist bekannt. Nach O Halloran (A new treatise on the glaucoma or catar. Dublin, 1753) können sich durch eine Cornealwunde binnen 12 Stunden 23 Gran Kammerwasser entleeren.

37. Man lässt in den verschiedenen Hypothesen über den Accommodationsakt des Auges die Linse hin- und herspazieren, ohne dabei auch nur mit einem Wörtchen die Unzusammendrückbarkeit des Kammerwassers zu erwähnen. Es ist ein Hervortreten des Centrums der Vorderkapsel nur dann möglich, wenn gleichzeitig der Raum an der Peripherie der Vorderkammer vergrössert wird durch Zurückweichen des Ciliarrandes der Iris und der hinter ihm gelegenen Theile, der Ciliarfortsätze u. s. w.

38. Bouisson (l. c. p. 71) behauptet sogar, dass Anwendung starker Drastica die Quantität des Kammerwassers vermindern könne. Denselben Erfolg sollen fehlerhafte Ernährung, Entbehrungen, schwächendes Regimen u. s. w. haben. Als Beweise führt er Abplattung der Cornea an, welche er nicht gemessen, und Weitsichtigkeit, welche sich ganz anders erklären lässt.

39. 1. Buch § 55 — § 56.

40. L. c. p. 145. Es werden einige interessante Fälle als Beleg vorgeführt, zu denen auch der von Himly (die Krankheiten und Missbildungen des menschl. Auges etc. 1843. 2. Bd. S. 196) nach Teilleux erzählte gehört. Es ward ein 56jähriger Mann wegen Verkleinerung des Augapfels, in Folge einer Verminderung der wässerigen Feuchtigkeit kurzsichtig; die Iris lag der Cornea an, der Bulbus war welk, die Cornea nicht gehörig convex, die Thränenabsonderung mangelte, das Auge war daher trocken. Teilleux nennt diesen Fehler Hyperabsorbtion de la membrane de l'humeur aqueuse.

41. Maunoir (de la cataracta 1833) erzählt einen Fall, wo nach Extraction der Cataracta die Pupille ganz rein und rund blieb, doch die Kammern sich nicht füllten und die Cornea sich faltete. Es waren mehrere Luftbläschen in das Auge gedrungen und der Kranke war blind. Maunoir spritzte etwas erwärmtes, destillirtes Wasser unter dem Corneallappen in das Auge und suchte die Flüssigkeit durch Rückenlage des Kranken und durch Verschluss der Lider in dem Kammerraume zu erhalten. Es soll der Bulbus bald seine normale Gestalt, die Cornea ihre natürliche Spannung erhalten haben, der Kranke vollständig geheilt worden sein. Es ist leicht einzusehen, dass sich dieser Fall durchaus nicht in Parallele stellen lasse mit Bouisson's Insufficienz des Humor aqueus und daher auch nicht als Beweis gegen die, im Texte aufgeführte Behauptung, nach welcher diese Insufficienz constant die Atrophie bedingt, benützen lasse. Das längere Ausfliessen des Kammerwassers durch eine nicht verharrschte Cornealwunde gibt erst die Ursache ab zu dem Eintreten des fraglichen Uebels, beide sind höchst differente Zustände.

42. Es treten die Nutritionsstörungen des gesammten Augapfels, in specie aber Verringerungen des Kammerwassers in seiner Quantität ganz klar und deutlich bei Affectionen des fünften Nerven und seiner Centraltheile, in besonders eclatanter Weise aber bei der anästhetischen Form des Spedalsked hervor (d. l. Danielsen et W. Böck Traité de la Spedalsked etc. 1848. p. 283).

43. Siehe Nota 40. Nach Magendie's Versuchen hat auch ausschliessliches Nähren der Thiere mit Einem Nahrungsstoffe Verminderung der Augenflüssigkeiten zur Folge.

44. Es lassen sich nur noch einige sehr problematische Beobachtungen hinzurechnen, welche Wardrop in seiner Morb. anat. of the hum. eye 2. vol. p. 20 et 21 citirt. So will Prohaska einmal den Humor aqueus so scharf gefunden haben, dass das durch die Cornea gestossene Messer angelaufen zurückgezogen wurde. Woolhouse aber erzählt, Luftbläschen und in einem anderen Falle Quecksilberkügelchen in der wässerigen Feuchtigkeit gesehen zu haben. Da nichts von einer Verletzung des Auges erwähnt wird, muss der Luftgehalt auf gasartige Zersetzung des in seiner Constitution veränderten

Kammerwassers geschrieben werden, die Quecksilberkügelchen aber als auf eine ähnliche Weise in den Kammerraum gekommen betrachtet werden, wie dieses in älteren Zeiten so häufig in den Knochen beobachtet wurde. Es wird hier natürlich die Wahrheit der Behauptung Woolhouse's vorausgesetzt.

45. Siehe 1. Buch § 62 — § 65.

46. Virchow (in dessen und Reinhardt's Archiv 1. Bd. S. 177).

47. Cholestearinkrystalle in dem Kammerraume haben meines Wissens bisher Petrequin bei gleichzeitiger Synchyse, Kanka (Oesterr. Jahrb. 1847. Oktob.) und O. Fischer (Deutsche Klinik 1850 Nro. 17) beobachtet. Sie zeigen sich, so wie bei der sogenannten Synchysis scintillans als kleine, metallisch glänzende Körperchen, welche bei jeder Bewegung des Augapfels tanzend in dem Kammerraume herumfahren. In allen 3 Fällen war heftige Entzündung vorausgegangen, in O. Fischers Falle, so wie bei Petrequin's Fall eclatante Atrophie des Augapfels vorhanden und nebstbei ein grösserer Theil des zerfallenden Produktes auf dem Boden der Vorderkammer wahrzunehmen.

48. Desmarres (Traité de mal. d. yeux p. 367) schildert diese Verhältnisse sehr naturgetreu.

49. Besonders häufig kommen bei den verschiedenen Operationen des Graustaares, den künstlichen Pupillenbildungen theilweise Abschürfungen des Pigmentes von der hinteren Irisfläche vor. Man kann die losgetrennten Partikeln der Traubenhaut ganz deutlich in dem Humor aqueus schwimmen sehen. Sie werden wohl immer resorbirt und ihre Stelle durch neue Ablagerungen von pigmentbildenden Zellen ersetzt. Walther behauptet, dass selbst in Fällen der heftigsten Verletzungen der Iris keine Pigmentflocken von derselben losreissen. Beger (Zeitschrift f. Ophthalm. 3. Bd. S. 145) hat durch direkte Versuche die Unrichtigkeit dieser Meinung faktisch nachgewiesen. Es lässt sich leicht denken, dass Walther die Unverletzlichkeit des Pigmentstratums nur desswegen proclamirte, um seine Theorie der Capsulitis einiger Maassen zu stützen. — Das Pigment der Uvea löst sich in Cadavern, wenn sie nicht ganz frisch sind, sehr leicht und vollständig ab, indem das Bindemittel vor Allen gerne zersetzt wird. Es färbt sich dann das ganze Kammerwasser braun oder schwarz, während die Hinterfläche der Iris röthlich wird. Es ist gar kein Zweifel, dass der allenthalben citirte Morgagnische Fall von schwarzem Kammerwasser in einem atrophischen, missbildeten Auge (Epistol. anat. 52. art. 30) auf Beimischung des Uvealpigmentes in Folge der cadaverösen Zersetzung zu rechnen sei.

50. Ich sah in dem Brünner Blindeninstitute einen Knaben, in dessen vollständig amaurotischen Augen die Cornea keine Spur einer Erkrankung erkennen liess, die Kammerhöhle scheinbar normale Dimensionen hatte, die Iris auf einen kaum $^1/_2$‴ breiten, schwarz-grauen Kranz geschwunden war, die Linse aber oberflächlich vollständig verkalkt und daher gleichmässig kreideweiss erschien. Ohne alle ergründbare Ursache stellte sich eines Tages ein Hypohäma von geringer Höhe ein, welches im Verlaufe von 8 Tagen endlich so zugenommen hatte, dass die Kammerhöhle von Blutcoagulum völlig erfüllt schien. Nach einigen Tagen Bestand zeigte sich an der oberen Peripherie des Kammerraumes ein Segment, durch welches die entsprechende Portion der verkalkten Linse hellroth durchschien. Das Coagulat nahm von da an sehr rasch ab, doch verwandelte sich die Färbung des Kammerfluidums in roth-gelb, die Cornea erschien bei seitlicher Ansicht gelblich, die Linse aber war intensiv pomeranzengelb gefärbt, und behielt diese Färbung, nachdem in dem Kammerraume bei seitlicher Ansicht das Gelb gänzlich verschwunden war. Doch kaum acht Tage, nachdem in dem Kammerraume die letzte Spur des Coagulates resorbirt war, wiederholte

sich der Erguss, um auf dieselbe Weise wieder zu verschwinden, worauf der Kranke frei blieb, so lange mir seine Beobachtung gegönnt war.

51. Ich halte mich bei dieser Schilderung des Resorbtionsprocesses gegebener Blutextravasate so wie bei der Darlegung der weiteren Metamorphosen in nicht resorbirten Antheilen von Blutergüssen an Virchow's gewiss classische Abhandlung „Ueber pathologische Pigmente", welche derselbe in seinem und Reinhardt's Archive für pathol. Anat. 1. Bd. S. 379 u. s. f. veröffentlichet hat. Zahlreiche Untersuchungen von Blutextravasaten in verschiedenen Theilen des Augapfels haben mich zu dem Resultate geführt, dass die in Frage stehenden Verhältnisse nicht klarer, deutlicher und richtiger dargestellt werden können, als Virchow es gethan.

52. Hämatoidinkrystalle habe ich in alten Blutextravasaten der Kammerhöhle noch nicht gefunden, wohl aber sah ich die rothen, regulären mehrere Male in alten Choroidalblutergüssen und die schwarzen sind daselbst sogar häufig zu beobachten, ich fand sie aber nicht nur bei Extravasaten, sondern auch auf der Choroidea atrophischer Augen, in welchen Blutextravasate als ehemals dagewesen nicht mit Wahrscheinlichkeit vermuthet werden konnten, so dass ich einen Uebergang des normalen Choroidalpigmentes in solche schwarze Pigmentkrystalle mit Grund für annehmbar halte.

53. Annales d'ocul. vol. suppl. III p. 251. — Neuber's Vermuthung einer Conferve in der Kammer eines Auges (Casper's Wochenschrift 1830) ist so wenig begründet, dass sie auch nicht im Entferntesten als Bereicherung dieses Theiles der Ophthalmologie gelten kann.

54. Gazette med. de Paris 1843. Nro. 6.

55. Isis 1830. S. 717. Es sind schon viel früher Entozoen in der Conjunctiva und dem subconjunctivalen Gewebe, so wie auch in den Kammern der verschiedensten Thiere gesehen worden. Doch erst die Veröffentlichung des citirten Aufsatzes hat die Anregung zu genaueren Forschungen auf ophthalmologischem Gebiete gegeben.

56. Mikrographische Beiträge zur Naturgeschichte der wirbellosen Thiere. Berlin 1832. 2. Heft. Er sah in dem Menschenauge die Filaria oculi humani und das Monostoma lentis, beim Pferde die Filaria papillosa, beim Schweine den Cysticercus cellulosae, bei dem Haselhuhne eine unbestimmte Art Filaria, bei dem Frosche eine Art Ascaris, bei Fischen Filaria crassiuscula, Oxyurus velocissima, Diplostoma volvens und clavatum, Holostoma Cuticola und brevicaudatum, und endlich das Distoma annuligerum.

57. Gaz. d. hôpit. und Annal. d'oc. vol. XVII p. 44. Alessi beschreibt den Wurm nicht näher, und bestimmt auch seine Species nicht. Er hatte in dem rechten Auge eines Beamten seit 9 Monaten die heftigsten Schmerzen bedingt, und war sehr beweglich, indem er schnell aus einer in die andere Kammer schweifte. Endermatische Einreibungen von Calomel und Santonin tödteten ihn bald, und 40 Tage nach seinem Absterben war er vollständig aufgesaugt.

58. Ausser den von Schott und W. Sömmering erzählten Fällen wurde der Cysticercus in der Vorderkammer gesehen von Mackenzie (London med. Gazette 1832) und Robert Logan (Archiv. gén. de med. II Ser. vol. I p. 575) bei zwei 7jährigen Knaben; von Schott (Controverse über die Nerven des Nabelstranges etc. Frankfurt 1836. Anhang); von Flor. Cunier (Annal. d'oc. vol. XVIII p. 225) dreimal; von Hyrtl (Handb. der topogr. Anat. 1847. 1. Thl. S. 168) zweimal; und von John Dalrymple (The Lancet 1844. Aug.). — Nach Himly (Krankheiten und Missbildungen 1. Bd. S. 524) soll ihn auch Höring in der Kammer des Menschen und nach Nordman und Rayer (Archiv de méd. comparée und Annal. d'oc. vol. IX p. 156) Sömmering und van der Hövен in der Kammer des Hausschweines gesehen haben.

59. Es lassen sich die Gesetze für die Gesichtsstörungen durch Cysticerci, welche in der Vorderkammer sitzen, leicht aus dem im 1. Buche § 388 — § 390 Mitgetheilten und den dazu gehörigen Noten entwickeln.

60. In Dalrymple's Falle war das Auge thränend, gereizt. In R. Logan's Falle litt der Knabe seit einigen Jahren an öfters wiederkehrenden Ophthalmien der sogenannten scrofulösen Form und die Cornea war an ihrem unteren Segmente getrübt. In Sömmering's und Mackenzie's Fällen fehlte jede Reizung.

61. I. Dalrymple (l. c.) sah in dem gereizten Auge eines 16jährigen Mädchens an dem inneren Rande der Vorderkammer einen an der Iris festsitzenden Cysticercus, der die Hälfte des Vorderkammerraumes einnahm und die Pupille fast vollständig verdeckte. Er war 3 Jahre zuvor als ein stecknadelkopfgrosser, klarer, durchsichtiger Fleck bemerkt worden, und bis 6 Wochen vor der Untersuchung stationär geblieben, seitdem aber zu dem angegebenen Volum rasch entwickelt worden. Der äussere Umfang des blasigen Schwanzendes reichte nicht ganz bis zu dem Ciliarrande der Iris, und erschien belegt von einem bräunlichen Gewebe, welches nach vorne mit einem gezähnten Rande begrenzt war. Eine wiederholte Punktion der Blase lehrte, dass das Thier in dem Gewebe der Iris selbst gesessen hatte, indem dieselbe durchbohrt war. Man muss also nothwendig annehmen, dass das den Wurm in seinem Inneren beherbergende Irisparenchym bei dem Wachsthum des Blasenkörpers, nach vorne und nach hinten gezerrt, atrophirte und schwand, demnach nur im Umfange der Blase als eine Art Fassung zurückblieb, welche die erstere in Gestalt eines Reifes umspannte. Das Loch in der Iris, welches fast die ganze Breite derselben einnahm, wurde nach hinten von einigen fibrösen Streifen gekreuzt, an welchen die Basis der Cyste angewachsen war. Auch die vordere Wand der Cyste adhärirte, an der hinteren Cornealwand nämlich. Nach der Eröffnung des Balges durch die Punktion entleerte sich dessen Inhalt, die Wände wurden durch Resorbtion entfernt, die Pupille wurde wieder rund und schwarz und die Kranke wurde geheilt.

Ich verweise bezüglich der Entwickelungsgeschichte der Entozoen und ihrer näheren Schilderung auf Rokitansky's Handb. der allg. path. Anat. 1846. p. 475 und auf die interessanten Darstellungen in C. Vogt's Naturgeschichte der lebenden und untergegangenen Thiere. Frankfurt 1851. 1. Bd. S. 169 u. s. f.

Des grossen Interesses halber, welches vergleichend anatomisch-pathologische Data gewähren, erwähne ich noch zum Schlusse, dass in dem Auge von Pferden und Ochsen, welche in den feuchten und heissen Thälern Indiens leben, die Filaria papillosa sehr häufig sei. Sie findet sich hier in allen Theilen des Augapfels, namentlich in der Vorderkammer, wo sie äusserst lebhaft herumschwimmt. Sie erregt heftige Entzündungen und zerstört häufig den Augapfel. Schon Wardrop (Morb. anat. of the hum. eye vol. II p. 21) erwähnt dieses Wurmes ausführlich. Gurlt (Lehrb. der path. Anat. der Haussäugethiere 1. Thl. S. 341) sah in der Vorderkammer eines alten Pferdes denselben. Er hatte Trübung des Humor aqueus und der Cornea bedingt. Plötzlich war der Wurm verschwunden, und bei der sogleich erfolgten Tödtung des Pferdes fand man ihn todt zwischen Cornea und Sclera um ein Büschel Ciliargefässe gewickelt. — Bei Fischen kommen ebenfalls und oft in grossen Mengen Entozoen in der Vorderkammer, so wie überhaupt in allen Theilen des Auges, vor. Vorzüglich alte, in schlammigen Teichen lebende Fische sollen in gewissen Zeiten an Helminthiasis des Auges leiden, und mitunter epidemisch ergriffen werden, eine Erscheinung, welche den, der über die Lebensverhältnisse der Entozoen einige Kenntnisse besitzt, nicht befremden kann.

62. Beer (Lehre von den Augenkrankheiten 1813. 1. Bd. S. 101) bezeichnet den Luftzutritt zu den Kammern während der Extraction des grauen Staares als einen höchst missliebigen, üblen Zufall, auf den ein grosser Theil der üblen Erfolge dieser Operationsmethode zu schreiben sei,

so zwar, dass die Möglichkeit dieses Luftzutrittes der einzige Vorwurf sei, der der Ausziehung des Graustaares gemacht werden könne. Berard (Ann. d'ocul. vol. VII p. 208) hat sogar in dieser vermeinten Gefährlichkeit des Luftzutrittes zu den Kammerwänden Veranlassung gefunden, eine ganz neue Operationsmethode des Graustaares zu erfinden, die er methode subconjunctivale nennt, und welche nichts ist, als eine Depression, bei der aber die Nadel in eine emporgehobene Conjunctivalfalte eingestochen, und unter derselben eine Strecke fortgeführt wird, ehe sie in die Sclera gesenkt wird. Guerin (Gaz. méd. de Paris 1842) nennt diese Erfindung eine der glücklichsten, kann aber doch nicht umhin, sie zu modificiren, indem er die Nadel zwischen Fascia und Sclera 4 — 5mm fortzuführen und dann erst in die Sclera einzustechen räth. Da bei der gewöhnlichen Scleronyxis keine Luft in den Bulbus tritt, ergibt sich von selbst die Unnöthigkeit der Erfindung. Uebrigens hat man längst die Unschuldigkeit eingedrungener Luftbläschen aus hundertfältigen Erfahrungen einsehen gelernt. Es ist kein Zweifel, dass der Luftzutritt zu der Kammer nur während minder gelungenen Operationen stattfinden kann, und wenn dann überhaupt die Operation eine Schuld an dem üblen Ausgange trägt, mag wohl eben die rohere Encheirese, nicht aber die Luft das ätiologische Moment der nachfolgenden deletären Processe sein.

63. Siehe Note 41.

64. Morbid anat. etc. vol. II. p. 4.

65. Lerche (Abhandl. deutscher in Russland lebender Aerzte. 1. Bd. S. 235) erzählt einen solchen Fäll.

66. Ich sah im Jahre 1851 einen Nachtwächter, dem gegen Mittags ein Eisenplättchen von einer Quadratlinie Flächeninhalt und bei $^1/_4$ Linie Dicke durch den unteren Theil der Hornhaut in die Vorderkammer gefahren war, wo es zwischen Iris und Cornea mit nach auf- und abwärts stehendem Rande lag. Der Mann war bei rauher Märzluft des Abends den $^5/_4$ Stunden langen Weg zur Augenklinik gegangen. Es war nicht die geringste Spur einer Gefässinjektion vorhanden und das Auge, dessen Sehvermögen durchaus nicht gelitten hatte, ganz schmerzlos. Desshalb konnte sich auch der Kranke durchaus nicht zur Extraction entschliessen, er ging und kam nicht wieder.

67. Hierher gehört ein von Sichel (Annal. d'ocul. vol. XIII p. 193) erzählter, äusserst interessanter Fall. Es war ein Stück eines explodirten Zündhütchens etwas unterhalb des Cornealcentrums in das Auge gedrungen und in der Linse stecken geblieben. Die Kapsel war hier zerrissen, die Linse trüb. Die Cornealwunde war bald unter Erscheinungen einer Entzündung in der Scleralconjunctiva und Iris mit Zurücklassung einer feinen Narbe verheilt. Die Linse saugte sich nach und nach auf, ganze Fetzen derselben fielen in die Vorderkammer. Es riss die Kapsel nach mehreren Richtungen ein, der fremde Körper fiel in die Vorderkammer, während die Linse selbst in der Mitte durchbohrt erschien, indem sich der Kern derselben vollkommen resorbirt hatte und ein Loch von der Grösse der Pupille hinterliess, durch das der Kranke sehr gut sah. Das Kupferstück lag in der vorderen Kammer und wechselte je nach der Lage des Kranken öfters seinen Ort. Die Extraction des fremden Körpers wurde nun vorgenommen und der Kranke auf diese Weise vollkommen hergestellt, indem ihn fernerhin das linsenlose Auge bei dem Sehen mit dem anderen Auge nicht im geringsten genirte.

68. Desmarres (Traité des mal. des yeux. 1847. p. 392) erzählt von einem Steinschläger, dem ein Stück Kiesel in das Auge gedrungen war und sich an der Iris incapsulirt hatte, wo es seit langer Zeit bei gutem Gesichte ruhte, ohne Schmerzen oder Entzündung angeregt zu haben. — Salomon (Walther und Gräfe's Journal etc. Bd. 14 S. 457) erzählt einen Fall, wo

ein Schrotkorn durch volle 5 Jahre incapsulirt in der Vorderkammer lag, ohne das Auge in seiner Integrität zu beeinträchtigen und irgend welche Beschwerde zu veranlassen.

69. Es wird auf der Wiener Augenklinik ein, ungefähr 2‴□ haltender, dreieckiger, schuppenähnlicher Glassplitter mit abgerundeten Ecken bewahrt, welcher zu Beer's Zeiten aus der Kammer einer Frau extrahirt worden war. Derselbe gehörte einer gläsernen Kugel an, welche, mit Weingeist gefüllt, scherzweise in das Feuer geworfen wurde. Er blieb in der Hornhaut stecken, wurde aber von einem Chirurgen bei dem Versuche der Extraction in die Vorderkammer gestossen, wo er 6 volle Jahre sass, anfangs frei, später aber incapsulirt, mit Cornea und Iris in Verbindung. Er hatte während der Zeit die heftigsten Schmerzanfälle und wiederholte Entzündungen veranlasst, doch hatten sich die letzteren nur auf die vorderen Theile des Augapfels beschränkt und einen Cornealpannus erzeugt, ohne jedoch das Sehvermögen des Auges gänzlich zu vernichten. Erst bei dem zweiten Versuche auf Beer's Klinik gelang es, denselben zu entfernen, worauf die Kranke hergestellt wurde. — Es ist dieses ein Fall, der bereits mehrfach citirt wurde, so in Mackenzie's Abhandlung etc. Weimar 1832. S. 296, in Höring's Mittheilungen des Würtemberger ärztlichen Vereines 1. Bd. S. 186.

70. Es sind dieses die häufigsten Fälle, Desmarres (l. c.), Guepin (Annal. d'ocul. vol. IX) und andere erzählen mehrere davon. Sehr merkwürdig ist ein Fall, den Grüllich (Zeitschrift f. Ophth. 1. Bd. S. 336) mittheilt. Einem Manne war vor einem Jahre ein Stück Stein an das rechte Auge geflogen, und hatte selbes verletzt. Der Kranke war erblindet, die Wunde heilte aber bald. Das Auge collabirte. Später stellte sich anhaltendes Kopfweh ein. Grüllich fand in dem nicht entzündeten, atrophischen Augapfel eine die Cornea, Iris und Sclera durchsetzende Narbe, und hinter ihr, in neoplastisches Gewebe gehüllt, 3 genau an einander passende, 12—13 Gran wiegende Basaltstückchen.

71. Der erste dieser Fälle findet sich in Stöber's Manuel prat. d'ophthal. ou traité des mal. des yeux. 1834. p. 445. Es war einem jungen Menschen ein Schrotkorn durch Cornea und Iris gedrungen, und in der hinteren Kammer liegen geblieben. Nach Verlauf eines Jahres kam es durch die Sclera hervor und lagerte sich unter der Conjunctiva, von wo es entfernt wurde. Nähere Daten fehlen. — Der zweite Fall wird in den Archives génér. de med. 1832. Oct. erzählt. Es war einem Schmiede ein 3mm langes und 5mm breites Stück Eisen von regelmässig prismatischer Form mit scharfen Kanten in das Auge gefahren und hatte die Hornhaut durchbohrt. Es traten heftige Schmerzen ein, die Wunde vernarbte unter antiphlogistischem Verfahren, doch blieb der fremde Körper in dem Auge, welches sein Sehvermögen bis auf die Lichtempfindung eingebüsst hatte. Nach 2 Jahren stellte sich abermals eine sehr heftige und äusserst schmerzhafte Entzündung ein, die wieder mit Erfolg bekämpft wurde. Ein und ein halbes Jahr später endlich entstand unter den Erscheinungen einer heftigen Entzündung und unter intensiven Schmerzen eine conische Hervortreibung des Cornealcentrums, es wurde zuletzt der fremde Körper sichtbar, und durch den Einschnitt entfernt.

72. Handb. der menschl. Anat. 1842. 1. Bd. S. 541.

73. Es sind diese Uebergangsformen besonders häufig und deutlich in den Linsen unreifer Embryonen. Doch fand ich sie auch im Erwachsenen und selbst in dem durchsichtigen Krystallkörper einer 79jährigen Frau. Es dürfte hier nicht überflüssig sein, zu erwähnen, dass ich in der Linse eines jungen Schweines, welche 24 Stunden in einer concentrirten Zuckerlösung gelegen hatte, nicht nur sehr viele Fasern fand, welche aus spindelförmigen, mit der Spitze verschmolzenen Kernen bestanden, sondern auch viele, welche durchaus von gleicher Breite und aus viereckig gewordenen Kernen

zusammengesetzt waren, welche Kerne mit ganz gleich grossen, lichten, durchsichtigen Tafeln abwechselten, wodurch die Fasern das Ansehen einer Reihe von Schachbrettfeldern erlangten. Werneck's (Zeitschrift f. Ophth. Bd. 5. S. 413) Beschreibung der embryonalen Linsenelemente stimmt mit meinem Befunde ganz überein. Er fand ursprünglich immer runde und ovale Körner, welche sicher nichts als die Linsenkugeln waren. Später sollen sich nach ihm diese Körner gegen die Mitte hin rosenkranzartig ordnen und zusammenwachsen.

74. Es gilt dieses jedoch nicht ganz in der absoluten Weise, wie es Brücke (Anatom. Beschrbg. des menschl. Auges 1837. p. 29) behauptet. Um den Verlauf der, eine Linsenfaser zusammensetzenden Fasern einigermaassen zu verstehen, denke man sich, es sei AB (Fig. VIII) der in eine gerade Linie aufgerollte Rand einer oberflächlichen Linsenschichte. Man denke sich nun so viele Linsenfasern parallel neben einander gelegt, als genügen, um ein Band zu constituiren, dessen Breite dem sechsten Theile der Randlänge gleichkömmt. Dieses Band werde nun, wie die Figur zeigt, in eine wellenförmige Linie und zwar so gelegt, dass der aufgerollte Schalenrand AB die Excursionen des Bandes halbirt. Der absteigende Schenkel der sechsten Excursion wird dann nothwendig mit der äussersten Faser den Endpunkt des Schalenrandes AB schneiden und denkt man sich nun die ganze Figur ausgeschnitten und cylinderförmig zusammengerollt, so werden die Fasern a bei A und a bei B zusammenfallen und eben so auch alle anderen Fasern von b bis o. Werden dann die oberen und die unteren Zipfel gegen die Achse des Papiercylinders umgebogen, und die von ihnen gelassenen Zwischenräume durch amorphes Linsenplasma und durch Zellen ausgefüllt gedacht, so hat man den Begriff einer Linsenschale. Jede Faser läuft in sich selbst zurück; die äusseren und inneren Fasern des imaginären Bandes a b c d l m n o schlängeln sich, bald auf der vorderen, bald auf der hinteren Schalenhälfte erscheinend, in Wellen um die ganze Peripherie der Schale herum, so zwar, dass die Fasern a b c, welche in der unteren Schichthälfte dreimal der Linsenachse nahe kommen, in der oberen constant von der Linsenachse am meisten entfernt bleiben, die Fasern m n o jedoch in der oberen Schalenhälfte 3mal der Linsenachse nahe kommen, während sie in der unteren Schalenhälfte schon in den dem Rande nächsten Zonen umbiegen. Die äussersten Fasern a b machen in der unteren Schalenhälfte, die Fasern o n aber in der oberen Schalenhälfte die grössten Excursionen, umgekehrt aber sind die Excursionen von a b in der oberen und jene von o n in der unteren Schalenhälfte ein Kleinstes und formiren secundäre Vortices, deren Zahl ein Multiplum von 2 ist und denen in der entgegengesetzten Schalenhälfte die halbe Anzahl von secundären Vortices entspricht, in welchen wieder a b und o n die grössten Excursionen machen. Die Fasern c d und m verstärken diese Vortices und verhalten sich ähnlich, wie a b und o n. Es entstehen nun durch die Bildung von secundären Vortices in den Hauptzipfeln grosse Zwischenräume und werden durch die Fasern e f g h i k ausgefüllt, welche in ellipsenähnlichem Verlaufe um eine auf AB in einem Winkel stehende Achse ziehen und so schildförmige Placques zusammensetzen, welche die von a b c d l m n o gelassenen Lücken ausfüllen.

In Brücke's Zeichnung fehlen die Vortices R. Die Construktion der Figur nach den in seinem Werke angegebenen Regeln zeigt aber, dass sie unerlässlich seien, soll eine Faser nach jeder Umbiegung auf die andere Schalenhälfte gelangen.

75. In der Zeichnung (Fig. VIII) zeigen sich diese secundären Excursionen deutlich. Fig. IX stellt den Verlauf der äussersten Fasern auf beiden Schichthälften in einer zur Linsenachse senkrechten Projektion dar. Die ausgezogene Linie a b zeigt den Verlauf auf der vorderen, die straffirte Linie auf der hinteren Schichthälfte. b und b′ sind die Scheitel der von den äussersten Fasern a und o der vorigen Figur gebildeten primären, a und a′ der secundären Vortices.

76. Da am Linsenrande die einzelnen Schichten umbiegen, ist leicht einzusehen, dass dort die Menge der Linsenkugeln verhältnissmässig eine weit grössere sein werde, als an einer anderen Stelle der Linsenoberfläche, wo das Zellenstratum nur einfach liegt. Es ist ferner leicht einzusehen, dass der aus der Zersetzung der Zellen hervorgehende halbflüssige Brei wegen der Convexität der beiden Linsenoberflächen sich nothwendig an die tiefsten Stellen des Kapselfalzes senken und dort anhäufen müsse. Damit erklärt sich nun das sehr häufige Erscheinen einer grau-weissen, trüben, mondsichelförmigen Figur an dem unteren Linsenrande einigermaassen älterer Cadaver. Es ist dieses ein Phänomen, welches Ammon (Gräfe's und Walther's Journal 13. Bd. S. 114) zuerst bemerkte. Zufällig war gleichzeitig ein auf die untere Hälfte der Cornea beschränkter Greisenbogen vorhanden und veranlasste so den verdienstvollen Forscher zur Aufstellung einer Hypothese, welche sich ihm bei fortgesetzter Forschung nothwendig als ganz irrig hätte darstellen müssen. Er glaubte nämlich aus der Uebereinstimmung der Trübung in der Linse und der Cornea auf einen krankhaften Consensus der beiden Organe schliessen zu können, und erklärte sofort die Trübung des Linsenrandes für eine, dem Gerontoxon der Cornea ähnliche, schon während des Lebens zu Stande gekommene, krankhafte Metamorphose, der er den Namen „Gerontoxon capsulae et lentis" beilegte. Schön (Zeitschrift f. Ophth. 1. Bd. 151) bezeichnete sogar aufgehobenen Stoffwechsel in Folge von Verschliessung der, die Cornea und Linse nährenden Gefässe und Aufhebung des nothwendigen Nervenimpulses als das ätiologische Moment dieser consensuellen Trübungen. Der Umstand indessen, dass Gerontoxa der Kapsel und Linse ohne jene der Cornea und umgekehrt täglich beobachtet werden können, hatte die Ammon'sche Behauptung bald jeden Haltes beraubt, es ist fast allgemein anerkannt, dass Ammon's Greisenbogen der Kapsel und Linse als cadaveröses Zersetzungsprodukt der Krystallsubstanz zu betrachten sei, es ergibt sich dieses mit positiver Gewissheit aus der mikroskopischen Untersuchung, welche die Kapsel stets rein und klar, in ihrem Falze aber den, von cataractöser Substanz ganz verschiedenen, feinkörnigen Linsenbrei erkennen lässt.

77. Bock's Handb. der Anat. des Menschen 1840. 2. Bd. S. 259. — F. Simon (Schmidt's Jahrb. 32. Bd. 1. Heft) fand in der Linse des Ochsen und des Pferdes geringere Mengen des eigenthümlichen Linsenstoffes, dafür aber Eiweiss in viel grösserer Quantität. Als Resultat seiner Untersuchungen ergab sich nämlich

der Gehalt	der Ochsenlinse,	der Pferdslinse
an Wasser	65,762,	60,000,
an Fett	0,045,	0,142,
an Crystallin	10,480,	14,200,
an Eiweiss	23,290,	25,531,
an Extractivstoff mit Kochsalz und milchsauren Salzen .	0,495,	0,426.

78. Wird am frischen Cadaver die Linsenkapsel gespalten und die Zipfel derselben umgeschlagen, so bleibt auf deren innerer Oberfläche das Zellenstratum der Linse haften. Werneck (Zeitschrift f. Ophth. 5. Bd. S. 403 u. s. f.) beschreibt es sehr deutlich, hält es jedoch für eine innere Lamelle der Kapsel, welche aus rundlichen Blättchen oder Tellerchen bestehen soll, zwischen denen sich Gefässe netzförmig verzweigen. Es sind diese Tellerchen die Linsenzellen und die zwischengelagerten Gefässe sind nichts, als die Intercellularräume.

79. Brücke (Anat. Beschrbg. des menschl. Augapfels S. 30) vindicirt ihr eine Dicke von 0.005mm — 0.012mm.

80. Es kam im September 1850 ein 44jähriger Mann auf die Augenabtheilung des Wiener allgemeinen Krankenhauses, dessen rechtes Auge in Folge einer, vor 4 Jahren abgelaufenen exsudativen Entzündung der

gesammten Uvea erblindet war. Drei Wochen vor seiner Aufnahme in das Spital hatte plötzlich ohne alle bekannte Ursache das Sehvermögen des linken Auges so bedeutend abgenommen, dass der Kranke alle Gegenstände nur im Nebel, ohne bestimmte Umrisse, erkennen konnte. Drei Tage vor dem Eintritte in die Abtheilung war der Kranke gefallen und in Folge dessen war das Gesichtsvermögen des linken Auges bis auf die vollkommenste Lichtempfindung gänzlich verloren gegangen. Er kam sofort auf die Klinik, um sich zu consultiren. Es war die vollkommen wasserhelle Linse bereits in der Vorderkammer gelagert, das Auge jedoch frei von Entzündung und Schmerz. Nach seiner Aufnahme auf die Augenabtheilung wurde er mit Pulvern aus Calomel und Nitrum, äusserlich mit Eis, Belladonna und Opiaten behandelt. Am 13. Tage nach seinem Eintritte in das Krankenhaus wurde die Extraktion vollführt, zu einer Zeit, in welcher die Conjunctiva bereits im hohen Grade geschwellt und blutig injicirt, die Pupille weit und unbeweglich, die Hornhaut, Iris und die tieferen Häute des Auges aber nicht sichtlich alterirt, der Schmerz unerträglich geworden war. Die Extraktion ging unter den fürchterlichsten Qualen des Kranken vor sich und fast der ganze Glaskörper entleerte sich mit der Linse. Alsbald nach der Operation waren die Schmerzen verschwunden, die Hornhautwunde heilte per primam intentionem, ohne Trübung, die Iris erschien mit Ausnahme einer mässigen Erweiterung der vollkommen schwarzen Pupille völlig normal, doch der Kranke war und blieb vollständig blind, selbst das Lichtempfindungsvermögen war fast gänzlich erloschen. — Ich untersuchte die Linse fast unmittelbar nach ihrer Extraktion. Es war ihre Kapsel bei dem Hornhautschnitte in dem unteren Theile ihres Randes gespalten worden; ihre beiden Hälften konnten in vollkommen normalem Zustande nachgewiesen werden. Es war die Linse sammt der unverletzten Kapsel vorgefallen. In der Linsensubstanz nahm ich äusserst deutlich die Linsenkugeln mit einem und bisweilen mit 2 Kernen wahr, auch freie Kerne fehlten nicht in der Intercellularsubstanz. Gekernte Fasern waren selten, die Hauptmasse des Krystalles bildeten die fast vollkommen durchsichtigen, scharfkantigen, kernlosen Linsenfasern.

81. Mohrenheim und Pellier (Richter's chir. Bibliothek 6. Bd. 4 St. S. 182 nach Beger's Aufsatz in der Zeitschrift f. Ophth. 3. Bd. S. 167) behaupten zwar, die ganze vordere Kapsel entfernt zu haben, ohne dass dem Sehvermögen des Kranken daraus eine Störung erwuchs; allein die hundertfältigen Erfahrungen der Neuzeit stellen es mit Gewissheit heraus, dass sich die genannten Autoren entweder über das Wesen der von ihnen gesetzten Verwundung arg getäuscht haben, oder aber dass die gesammte Linse resorbirt worden ist. (Siehe die 3. Fehlergruppe.)

82. Siehe 2. Buch. § 20.

83. Auf der Präcipitation des Globulins durch Alkohol beruht die von Sichel (Ann. d'oc. vol. IV p. 147) angegebene und für die Schule nicht unwichtige Methode, sich zum Zwecke der Operationsübung am Cadaver künstliche Cataracten zu erzeugen. Es wird mit grösster Schonung des Hornhautepithels der Bulbus exstirpirt und an der Luft liegen gelassen, bis er sich zu runzeln anfängt. Sodann wird er in Wasser gelegt, bis er sein ursprüngliches Volum erlangt hat und seine Häute wieder gespannt sind. Alsdann wird er in Weingeist von circa 36° gelegt und nachdem der Krystall sich getrübt hat, wieder heraus genommen, abermals in Wasser gelegt um die mittlerweile wieder eingetretene Schrumpfung aufzuheben, endlich das trüb gewordene Cornealepithel abgewischt und der Bulbus zur Uebung am Phantome verwendet.

84. 1. Buch. § 19 und Nota 13.

85. The Edinburgh philosoph. Journ. 1819. I vol. p. 42—45.

86. Die Stampfer'schen Formeln geben die im Texte angeführten Werthe. Sie mussten hier angewendet werden, indem die Berechnung der

Brennweite aus der Formel $\frac{1}{\alpha} + \frac{1}{a} = \frac{1}{p}$ wegen der dabei nothwendigen Vernachlässigung der Linsendicke, welche hier eine sehr grosse Rolle spielt, zu ganz irrigen Resultaten führt, wie sich zeigt, wenn α und a aus den später folgenden Rechnungsergebnissen bestimmt wird.

Es seien wieder, wie im 1. Buche Nota 81 M_1 und M_2 die relativen Brechungsexponenten der Linsenvorder- und Linsenhinterfläche. R_1 bedeute den Radius der Vorderfläche, der hier $= 2\,(a - b) + b$ gesetzt wird, wo a die halbe grosse und b die halbe kleine Achse des Rotationsellipsoides ist, und R_2 sei der halbe Parameter der Linsenhinterfläche. F_1 sei die Vereinigungsweite der Strahlen nach ihrer Brechung an der vorderen Linsenfläche und F_2 (d. i. die Brennweite) sei die Vereinigungsweite der Strahlen nach ihrer Brechung an der Hinterfläche des Krystalles. D_1 sei die Entfernung des Gegenstandes von der Linsenvorderfläche und $= \infty$, D_2 wird offenbar $= F_1 - q$ sein, wo q die Dicke der Linse bedeutet. Es seien nun m_1, m_2, r_1, r_2, f_1, f_2, d_1, d_2 die reciproken Werthe der genannten Grössen, und es wird sich für dieselben, so lange die Linse innerhalb des Auges in ihren normalen Verbindungen existirt, ergeben:

$$M_1 = \frac{1.3839}{1.3366} = 1.035;\ m_1 = 0.9661;\ R_1 = 3.071;\ r_1 = 0.3257$$

$$M_2 = \frac{1.3394}{1.3839}\ 0.9678;\ m_2 = 1.033;\ R_2 = 2.2;\ r_2 = 0.454$$

$$D_1 = \infty\ ;\ d_1 = 0\ ;\ q = 2.1$$

$$f_1 = (1 - m_1)\ r_1 = 0.01104123$$

$$f_2 = (1 - m_2)\ r_2 - \frac{m_2\ f_1}{1 + f_1\ q} = - 0.026128$$

$$F_2 = - 38'''.27$$

In Bezug auf umgebende athmosphärische Luft ist aber:

$$M_1 = 1.3839\ ;\ m_1 = 0.7226$$

$$M_2 = 0.7226\ ;\ m_2 = 1.3839$$

$$f_1 = (1 - m_1)\ r_1 = 0.09035$$

$$f_2 = (1 - m_2)\ r_2 - \frac{m_2\ f_1}{1 + f_1\ q} = - 0.2794$$

$$F_2 = - 3'''.58.$$

87. Man hätte unter der genannten Voraussetzung 4 Trennungsflächen, die beiden Oberflächen der Cornea und die beiden Oberflächen der Linse. Es ist dann

$$M_1 = 1.339\ ; \qquad m_1 = 0.7468;\ R_1 = 3.456;\ r_1 = 0.2893$$

$$M_1 = \frac{1.3366}{1.339} = 0.998;\ m_2 = 1.002;\ R_2 = 2.772;\ r_2 = 0.3607$$

$$M_3 = \frac{1.3839}{1.3366} = 1.035;\ m_3 = 0.9661;\ R_3 = 3.071;\ r_3 = 0.3257$$

$$M_4 = \frac{1.3394}{1.3839} = 0.9678;\ m_4 = 1.033;\ R_4 = 2.2;\ r_4 = 0.454$$

Setzt man nun die Dicke der Cornea in ihrer Mitte, $q_1 = 0'''.4$, die Achse des Kammermeniskus $q_2 = 1'''$, und die Achse der Linse $q_3 = 2'''.1$, so ist, wenn $D_1 = \infty$

$$f_1 = (1 - m_1)\ r_1 \qquad = 0.07325$$

$$f_2 = (1 - m_2)\ r_2 + \frac{m_2\ f_1}{1 - f_1\ q_1} = 0.07492$$

$$f_3 = (1 - m_3)\ r_3 + \frac{m_3\ f_2}{1 - f_2\ q_2} = 0.08913$$

$$f_4 = (1 - m_4)\ r_4 - \frac{m_4\ f_3}{1 + f_3\ q_3} = - 0.09254$$

$$\frac{1}{f_4} = F_4 = - 10'''.8.$$

Parallel auf die Cornea auffallende Strahlen vereinigen sich daher 10‴.8 hinter dem Mittelpunkte der hinteren Krystallfläche. Da nun die innere optische Achse des Auges nach Krause im Mittel 9‴.5 misst, die hintere Linsenfläche nach den für q_2 und q_3 angegebenen Werthen aber 6‴.4 von dem Netzhautcentrum absteht, muss das Bild 4‴.4 hinter die Netzhaut zu liegen kommen. Es ist aber, wenn a die Distanz des Objektes, p die Brennweite des dioptrischen Apparates und α die Vereinigungsweite bedeutet,

$$\frac{1}{\alpha} = \frac{1}{p} - \frac{1}{a}$$

es muss also, wenn a kleiner wird, α wachsen, bei Hereinrückung des Objektes ist daher das Zustandekommen eines Bildes auf der Netzhaut undenkbar.

88. Chossat (Biblioth. univ. des sciences, belles lettres et arts. Geneve 1818. Tom. IX. p. 26 – 31) bestimmte nach Eulers Verfahren den Brechungsexponenten der äussersten Linsenschichten zu 1.338, den der mittleren Schichten zu 1.395 und jenen des Kernes zu 1.420. Es sind die Abweichungen in den Ergebnissen der Brewster'schen und Chossat'schen Untersuchungen wohl nicht so sehr in Fehlern der Manipulation, als vielmehr in der Unbestimmtheit der Grenzen zwischen den äusseren, mittleren und Kernschichten zu suchen.

89. Valentin (Lehrb. der Physiol. des Menschen. 1844. 2. Bd. S. 375 u. s. f.) gewann zwar aus der Anwendung der Olbers'schen Formeln ganz ausgezeichnete Resultate, und es finden sich dieselben in sehr vielen Lehrbüchern als Grundlagen schöner Theorien, doch lehrt eine, selbst nur oberflächliche Betrachtung seines Calculs, dass nicht nur die Voraussetzungen, auf welchen die mathematische Deduction beruht, ganz irrig sind, sondern dass selbst eine nicht unbedeutende Anzahl von Rechnungsfehlern eingeschlichen ist. Volkmann (R. Wagner's Handwörterbuch der Physiol. 1846. 3. Bd. 1. Abthlg. S. 289. Artikel „Sehen") bemerkt dieses bereits. Man muss daher billiger Weise staunen über die Uebereinstimmung des endlichen Resultates mit dem, was die Betrachtung der anatomischen Verhältnisse des Auges als richtig voraussetzen lassen.

90. Volkmann in Wagner's Handwörterbuch l. c. Es sind diese Untersuchungen bisher noch nicht veröffentlicht, so viel ich weiss. Volkmann referirt blos die Resultate. Es wurde bei einer Ochsenlinse der Brechungscoefficient = 1.539 befunden, während der der äusseren Schichte nur 1.374 und der des Kernes 1.453 war. An demselben Auge waren alle Dimensionen, Abstände und Krümmungshalbmesser, so wie die Brechungsexponenten der durchsichtigen Medien genau bestimmt worden, und als nun mit Zugrundelegung jener brechenden Kraft der Linse (1.539) die Berechnung des Ganges der Lichtstrahlen ausgeführt wurde, so wich der Vereinigungspunkt derselben nur um 0‴.1 von der Netzhaut ab, eine Grösse, welche unterhalb der Beobachtungsfehler liegt.

91. Ist r der Radius einer Linsenoberfläche, m die Anzahl der zwischen ihr und dem Centrum gelegenen Schichten und n die Anzahl derjenigen Schichten, welche zwischen dem Centrum und dem in Bezug auf seinen Krümmungshalbmesser zu bestimmenden Stratum gelegen sind, so ist $\frac{rn}{m}$ das Gesuchte. Es braucht keiner speciellen Erwähnung, dass m und n nicht anatomische Schichten bedeuten, sondern für ganz willkürlich abgetheilte, doch gleich dicke Strata gelten.

92. Bei einer mittleren Dicke der Linse von 2‴.1 und der mittleren Dicke Einer Linsenschichte von 0.00105 ergibt sich die Anzahl der Schichten = 2000.

93. Wird die Linse, um Brewster's Brechungsexponenten verwenden zu können, in zwei äussere, zwei mittlere und eine Kernschichte zerlegt, so ergeben sich für dieselbe 6 Trennungsflächen dioptrischer Medien, die erste dieser brechenden Flächen ist die vorderste Linsenwand, die zweite wird zwischen der äussersten und mittleren, die dritte zwischen der mittleren und Kernschichte supponirt, die vierte fällt zwischen die hintere Fläche des Kernes und die vordere Fläche der hinteren Mittelschichte, die fünfte liegt zwischen dieser letzteren Schichte und dem hintersten Linsenstratum und die sechste endlich bricht das Licht in den Glaskörper. Die Dicke der beiden äusseren und beiden mittleren Schichten wird je dem 6. Theil der Linsenachse gleichgesetzt, die Dicke des Kernes aber doppelt so gross gedacht. Die Radien der einzelnen Schichten sind nach Nota 91 berechnet. Der leichteren Uebersicht halber ziehe ich die beiden Oberflächen der Cornea ebenfalls bei, und es ergeben sich 8 Trennungsflächen, deren Bedeutung durch die Zahlen 1 bis 8 angegeben wird. M_1 bis M_8 sind die relativen Brechungsexponenten, R_1 bis R_8 die Radien, F_1 bis F_8 die Vereinigungsweiten der Strahlen, D_1 bis D_8 die Abstände der scheinbaren Bilder, m_1 bis m_8; r_1 bis r_8; d_1 bis d_8 die reciproken Werthe und q_1 bis q_7 die Dicken und Abstände der einzelnen Trennungsflächen. Es ist

$$M_1 = 1.339 \qquad m_1 = 0.7468\ R_1 = 3.456;\ r_1 = 0.2893;\ q_1 = 0.4$$

$$M_2 = \frac{1.3366}{1.339}\ 0.998;\ m_2 = 1.002;\ R_2 = 2.772;\ r_2 = 0.3607;\ q_2 = 1$$

$$M_3 = \frac{1.3767}{1.3366} = 1.03;\ m_3 = 0.9768;\ R_3 = 3.071;\ r_3 = 0.3257;\ q_3 = 0.35$$

$$M_4 = \frac{1.3786}{1.3767} = 1.0014;\ m_4 = 0.9986;\ R_4 = \frac{2}{3}R_3 = 2.047;\ r_4 = 0.4885$$

$$q_4 = 0.35$$

$$M_5 = \frac{1.3999}{1.3786} = 1.0154;\ m_5 = 0.9848;\ R_5 = \frac{1}{3}R_3 = 1.023;\ r_5 = 0.9775$$

$$q_5 = 0.7$$

$$M_6 = \frac{1.3786}{1.3999} = 0.9848;\ m_6 = 1.054;\ R_6 = \frac{1}{3}R_8 = 0.734;\ r_6 = 1.362$$

$$q_6 = 0.35$$

$$M_7 = \frac{1.3767}{1.3786} = 0.9986;\ m_7 = 1.0014;\ R_7 = \frac{2}{3}R_8 = 1.467;\ r_7 = 0.6716$$

$$q_7 = 0.35$$

$$M_8 = \frac{1.339}{1.3767} = 0.9726;\ m_8 = 1.028;\ R_8 = 2.2;\ r_8 = 0.454$$

Für $D_1 = \infty$ ergibt sich hieraus

$$f_1 = 0.07325;\ F_1 = 13.65$$
$$f_2 = 0.07492;\ F_2 = 13.35$$
$$f_3 = 0.08813;\ F_3 = 11.34$$
$$f_4 = 0.09147;\ F_4 = 10.93$$
$$f_5 = 0.1079\ ;\ F_5 = 9.27$$
$$f_6 = -0.1793;\ F_6 = -5.57$$
$$f_7 = -0.1699;\ F_7 = -5.88$$
$$f_8 = -0.1775;\ F_8 = -5.63$$

Es werden somit parallel auf die Cornea auffallende Strahlen durch den dioptrischen Apparat des Auges so gebrochen, dass sie sich 5‴.63 hinter dem Centrum der hinteren Linsenfläche auf der optischen Achse vereinigen. Das Bild fällt sonach bei einer Dicke der Cornealmitte $q_1 = 0.‴4$, bei einem Abstande des Scheitels der vorderen Linsencurve von dem Centrum der hinteren Cornealoberfläche $q_2 = 1‴$, und bei einer Achsenlänge des Krystallkörpers von 2‴.1 gerade 9‴.13 hinter den Mittelpunkt der vorderen Cornealoberfläche. Ist die äussere optische Achse = 10‴.6, so ist (bei einer Dicke des hinteren Scleraltheiles von 0.55, bei einer Dicke der

Aderhaut sammt Pigmentstratum = 0‴.5 und einer Dicke der Netzhaut = 0‴.06) die innere optische Achse = 9‴.534 und die Vereinigung parallel auf die Cornea auffallender Strahlen geschieht daher in einem 0‴.804 vor dem Netzhautcentrum in der optischen Achse gelegenen Punkte.

94. Fig. X ist die bildliche Darstellung des Ganges von Strahlen im Auge, welche aus einem unendlich fernen Gegenstand kommen und in einer zur optischen Achse parallelen Richtung auf die Cornealvorderfläche auffallen. OF_8 ist die optische Achse, CC die Cornea mit ihren beiden Trennungsflächen R_1 und R_2 und ihrer Dicke q_1, LL ist die Linse mit 6 Trennungsflächen $R_3 - R_8$ und den Dicken $q_3 - q_7$ ihrer einzelnen Schichten. aA und bB sind auffallende Strahlen, und AgF_8 so wie BhF_8 ist deren Gang im dioptrischen Apparate des Auges. Ax ist die Verlängerung der zur Achse AF_8 parallelen Richtung des Strahles aA, AF_8 ist eine aus dem Einfallspunkte zum Vereinigungspunkte gezogene Gerade. xAF_8 ist also der Ablenkungswinkel des Strahles aA, und AF_8 erscheint als Sehne der krummen Linie AF_8.

95. Es wird hier die stetige Accommodation des Auges vorausgesetzt, und Netzhautbilder, welche durch den dioptrischen Apparat des Auges von Objekten entworfen werden, welche letztere in der Accommodationsweite des Auges stehen, sind stets ohne Farbensäume. Volkmann's (R. Wagner's Handwörterbuch 3. Bd. 1. Abthlg. S. 295) Versuche beweisen nur das Auftreten von Farbensäumen bei nicht accommodirtem Auge, sie werden nutzbringender in dem folgenden Buche bei Gelegenheit der Accommodationsfehler behandelt.

96. Dass die beiden hinteren Spiegelbilder im Auge den beiden Kapseln angehören, ist eine längst ausgemachte Thatsache. Wäre die Linse das reflectirende Medium, so müssten so viele Spiegelbilder erzeugt werden, als die Linse Schichten zählt, und dieselben müssten innerhalb der Kapselhöhle eine Art Katakaustica formiren, es könnte sich das Reflexbild nicht auf einer Ebene projiciren, es müsste die Summe der sämmtlichen Bilder eine in der optischen Achse gelegene erleuchtete Linie bilden, vorausgesetzt, dass das leuchtende Objekt in der verlängerten optischen Achse steht. Aus der Theorie der gekrümmten Spiegel ergibt sich, dass das Spiegelbild der vorderen Kapsel 1‴.752 hinter der Oberfläche der letzteren gelegen sein müsse und aufrecht stehe, das der hinteren Kapsel aber 0‴.92 vor dem Centrum der hinteren Kapsel und verkehrt zu Stande komme. Hinsichtlich der Lage des Spiegelbildes der vorderen Kapselhälfte findet nämlich wegen der Convergenz der auffallenden Strahlen die Formel $\frac{1}{\alpha} = \frac{1}{a} - \frac{1}{p}$ Anwendung, wo $-a$ d. i. der negative Abstand des scheinbaren leuchtenden Objektes $= F_2 - q_2$ (Nota 93), p aber $= \frac{1}{2}R_3$ zu setzen ist, und α die scheinbare Vereinigungsweite der auffallenden Strahlen hinter der spiegelnden Oberfläche der Vorderkapsel bedeutet. Bezüglich der Stellung des Spiegelbildes der hinteren Kapsel findet aber die Formel $\frac{1}{\alpha} = \frac{1}{p} + \frac{1}{a}$ ihre Giltigkeit, wo α die wirkliche Vereinigungsweite, $p = \frac{1}{2}R_8$ und $-a = F_8$ vorstellt.

Man hat, nachdem Sanson in der Experience 1837 Nro. 1 auf die Spiegelbilder innerhalb des Auges aufmerksam gemacht hatte, diese ursprünglich Purkinje'sche Entdeckung für die Diagnostik mehrerer Augenkrankheiten nutzbringend zu machen gesucht. Gerade in dieser Beziehung leisten sie nichts, gar nichts, denn ihre Erkenntniss ist wegen der Lichtschwäche äusserst schwierig, und ihr Fehlen setzt Veränderungen in den Medien des Auges voraus, welche sich viel leichter direkt, als mittelbar durch die Spiegelbilder diagnosticiren lassen. Zu beklagen ist der Arzt, der zur Unterscheidung eines dioptrischen und eines die sensitive Sphäre des Auges betreffenden Fehlers der Reflexbilder bedarf. Desto grösser ist aber der Werth der katoptrischen Er-

scheinungen in dem Auge in physiologischer Beziehung, sie werden das Mittel an die Hand geben, nicht nur die Curven der Linsenoberflächen am Lebenden zu messen, sondern auch den Accommodationsakt nach allen seinen Beziehungen, aus direkten Messungen, mathematisch zu entwickeln, und sofort Fragen zu erledigen, an deren Beantwortung mühevolle Arbeiten eines Jahrhunderts gescheitert sind.

97. Das Verhältniss, in welchem der Halbmesser des Abweichungskreises wächst, lässt sich ausdrücken durch $\frac{x^3}{p^2}$, wo x den Oeffnungshalbmesser und p die Brennweite der Linse bedeutet. Es ist aber

$$p = \frac{fg}{(g + f)(n - 1)}$$

wo f und g die Krümmungsradien und n den Brechungsexponenten ausdrückt, es stellt sich somit das Steigerungsverhältniss des Radius des Abweichungskreises und sohin der Undeutlichkeit der Netzhautbilder $=$

$$x^3 \left[\frac{(f + g)(n - 1)}{fg}\right]^2 \text{ heraus.}$$

98. Ich kann hier die Theorie der Accommodation nur ihren äussersten Umrissen nach zeichnen, das Detail derselben setzt eine Menge von Faktoren voraus, deren Erörterung an diesem Platze zu weit abführen würde von dem vorgesteckten Ziele, den möglichen Einfluss des Krystalles auf die Accommodation des dioptrischen Apparates nachzuweisen.

99. Es ist für $D_1 = 100'''$ und $q_2 = 1'''$

$$\begin{aligned} f_1 &= 0.06578; \\ f_2 &= 0.06697; \\ f_3 &= 0.0792; \\ f_4 &= 0.08202; \\ f_5 &= 0.098; \\ f_6 &= -0.17; \\ f_7 &= -0.16163; \\ f_8 &= -0.16997; \\ F_8 &= -5'''.889 \end{aligned}$$

und die Vereinigungsweite von dem vordersten Punkte der Cornea gerechnet $= F_8 + q_1 + q_2 + q_3 + q_4 + q_5 + q_6 + q_7 = 9'''.389$.

100. Siehe meine Abhandlung über doppelte Brechung und Polarisation des Lichtes im menschl. Auge in den Denkschriften der kaiserl. Akad. der Wissenschaften zu Wien. 5. Bd.

101. Mein Aufsatz über Accommodation des Auges in der Zeitschrift der k. k. Gesellschaft der Aerzte in Wien 1850. 1. Bd.

102. Eben daselbst.

103. Es ist für die Entfernung des Huek'schen Grenzpunktes der Mittelwerth $100'''$ angenommen. Es sind wohl normale Augen für geringere Distanzen accommodationsfähig, allein genaue Untersuchungen lehrten mich, dass bei Hereinrückung des Objektes unter $100'''$ Distanz das Sehen ein minder deutliches sei, als bei einer Distanz des Objektes von mehr als $100'''$, ich glaube also als die mittlere Grenze der Accommodationsfähigkeit für die Nähe $= 100'''$ annehmen zu dürfen.

104. Für $D_1 = 100'''$ und $q_2 = 0'''.7$ ergeben sich nämlich aus den Stampfer'schen Formeln die Werthe:

$$\begin{aligned} f_1 &= 0.06578 \\ f_2 &= 0.06697 \\ f_3 &= 0.0777 \end{aligned}$$

$f_4 = 0.08044$
$f_5 = 0.09637$
$f_6 = -0.1687$
$f_7 = -0.1605$
$f_8 = -0.16798$
$F_8 = 5'''.95.$

Die Vereinigungsweite der Strahlen von dem vordersten Punkte der Cornea aus gerechnet ist aber $= q_1 + q_2 + q_3 + q_4 + q_5 + q_6 + q_7 + F_8 = 9'''.15.$

105. Hueck, die Bewegung der Krystalllinse. Leipzig 1841.

106. Der von Haller (Opera minora Tom. III p. 38) beschriebene und als Cyclops bezeichnete Fall gehört hierher. Der Inhalt des einfachen, und in seinen Dimensionen etwas vergrösserten Augapfels war vollkommen einfach, die Organe zeigten keine Spur einer Verschmelzung aus zwei Anlagen. Nur das obere Augenlid liess Spuren einer solchen Verschmelzung aus einer doppelten Anlage erkennen.

107. Beobachtungen ursprünglicher Bildungsfehler und gänzl. Mangels der Augen bei Menschen und Thieren. Dresden 1833. S. 2. Es war ein sehr bedeutender Hydrencephalus vorhanden, und jede Spur von Gehirnsubstanz fehlte. Im linken der beiden mikrophthalmischen Augen war blos die Choroidea vorhanden, Linse, Glaskörper und Retina mangelten. Das Auge stellte einen mit Wasser gefüllten Sack vor, dessen Wandungen von der Sclera und der kleinen trüben Hornhaut gebildet wurde, und der wegen des Abhandenseins jeder Spur des Sehnervens mit der Gehirnblase nicht im direkten Zusammenhange stehen konnte. Nach Schön (Handb. der pathol. Anat. des menschl. Auges 1828. p. 80) führen auch Janin, Morgagni, Walther's anat. Museum, und Arnemann's Magazin für die Wundarzneiwissenschaft solche Fälle an.

108. Krankheiten und Missbildungen des menschl. Auges 1843. 1. Bd. S. 396 und Histoire de l'Academie des sciences de Paris 1751. p. 49.

109. Fritsch, Jänisius, Vallisnieri, Vrolik, Ammon beschreiben nach Skokalski (Ann. d'oc. vol. VII p. 53) solche Fälle. Auch der von Fischer (Lehrbuch der gesammten Entzündungen 1846. S. 357) angeführte gehört hierher.

110. Guepin (Ann. d'ocul. vol. VII p. 57) hat 3 Kälber, je mit 2 Köpfen secirt, es waren von den 4 Augen einer jeden Doppelmissbildung immer zwei zu Einem mittleren verschmolzen. In einem dieser Fälle enthielt das mittlere Auge nur Eine Linse, in den beiden übrigen Fällen je zwei. Schwarz's Fall (Gemeins. deutsche Zeitschrift für Geburtskunde Bd. I p. 521), eine dreiäugige Missgeburt, in deren mittlerem Auge zwei Linsen und zwei Pupillen gefunden wurden, präsentirt den fraglichen Bildungsfehler bei dem Menschen.

111. Müller's Archiv für Anatomie, Physiologie und wissenschaftliche Medicin 1845. 5. Heft. Die Zusammensetzung der Linse aus zweierlei Systemen von Fasern, welche von zwei Seiten in einander greifen, hat bei Hannover diesen Gedanken angeregt. Der Umstand, dass bei neugeborenen Kindern ein nach der Achse durch die künstlich erhärtete Linse geführter Schnitt in der Mitte des Krystalles eine nach vorne concave Spalte zeigt, wodurch die Linse in einen vorderen biconvexen und einen hinteren concav-convexen Theil getrennt wird, dieser Umstand soll die Vermuthung Hannover's bestätigen, und es soll dieselbe um so mehr für sich haben, als in Chromsäurepräparaten die vordere Abtheilung etwas stärker gefärbt, die hintere heller und „vielleicht" etwas weicher gefunden wird. Es zeigt diese Abgrenzung aber nichts, als die Spaltbarkeit der, ihres Wassers zum

grössten Theile verlustig gewordenen Linse nach den Aequatorialebenen der einzelnen Schalen. Es findet sich dieser Spalt auch in harten cataractösen Linsen, und gab die Veranlassung zur Aufstellung sogenannter doppelter Cataracten. Guepin in seinem, gegen Malgaigne gerichteten, polemischen Aufsatze (Ann. d'oc. vol. VI p. 203) führt einen solchen Fall an, in welchem die Cataracta hart, gelb-braun war und aus zwei Stücken bestand, deren eines nach oben und hinten lag und ein kleines Horn hatte. In dem Museum des Wiener oculistischen Institutes findet sich ebenfalls eine harte Cataracte, welche bei der Extraction in einen vorderen biconvexen und hinteren convexconcaven Theil zersprungen sein soll. Leider passen die beiden Stücke nicht zusammen.

112. Zeitschrift für Ophthalmologie 1. Bd. S. 55 und 2. Bd. S. 279.

113. Ich fand in einem mikrophthalmischen Auge die vollkommen durchsichtige, walzenförmige Linse im senkrechten Durchmesser 0″.33, im queren 0″.28, in der Achse 0″.18 messend. In dem anderen Bulbus war die Linse bei vollständiger Durchsichtigkeit eiförmig mit senkrecht stehender Achse von 0″.35, der Querdurchmesser war im oberen Theile 0″.3, im unteren 0″.27. Die optische Achse war auf 0″.16 verkürzt.

114. 2. Buch § 24.

115. 2. Buch § 25, 26, 27.

116. Denkschriften der kaiserl. Akademie der Wissenschaften zu Wien. 5. Band.

117. 1. Buch § 52 und § 53.

118. Zeitschrift für Ophthalmologie 1. Bd. S. 55. Es war in dem einen Auge die Linse oval und durchsichtig, sie lag dem Ciliarkörper dicht an, mit Ausnahme jener Stelle, welche dem in der Uvea und Netzhaut vorfindigen Spalte entsprach. In dem anderen Auge war die Linse ebenfalls oblong und zeigte nach einer mehrtägigen Aufbewahrung in Spiritus eine Spitze.

119. Zeitschrift für Ophthalmologie 3. Bd. S. 288. Es war ein Coloboma iridis vorhanden, und die Linse erschien unten, gegen die Spitze des Colobomes, gerade wie abgeschnitten, als ob ein Segment davon entfernt worden wäre. Es war die Linse nur in der Mitte getrübt, es fällt somit der Verdacht weg, dass die Missstaltung des Krystalles eine Folge cataractösen Zerfallens seiner Substanz und theilweiser Resorbtion gewesen sei, ein Verdacht, der sehr wohl einen zweiten, von Ammon (Zeitschrift für Ophthalm. 2. Bd. S. 279) beschriebenen Fall treffen könnte, in welchem die beiden mikrophthalmischen Augen eines 5 Wochen alten, an Marasmus gestorbenen Mädchens gelbe undurchsichtige Linsen mit pyramidalen Oberflächen enthielten.

120. Es sind dieses die Nota 113 ihren Dimensionen nach beschriebenen Linsen. Die erstere derselben war fast walzenförmig mit etwas abgeplatteter vorderer und hinterer Oberfläche. Ein Rand war nirgends wahrzunehmen, die Linse war an ihrer Peripherie so dick, als in ihrer Mitte. Der grösste Durchmesser fiel in die Richtung der gleichzeitig nachweisbaren Spalte der Uvea, Netzhaut und Sclera. Die Linse des zweiten Auges war in einem, senkrecht auf die optische Achse und parallel der Aequatorialebene des Bulbus geführten Durchschnitte eiförmig, der obere Theil dieses Durchrisses erschien kreisförmig, der untere Theil ähnelte aber mehr dem Scheitelsegmente einer Parabel, und die Spitze der Linse stand gerade in dem, durch die inneren Häute des Augapfels laufenden Spalte. Auch an dieser Linse war eigentlich kein Rand sichtbar, es gingen die beiden Oberflächen nicht unter der Form eines Winkels in einander über, die Linse war am Rande eben so dick als in der Mitte. Während aber die vordere Fläche

bei sehr geringer Convexität regelmässig gekrümmt schien, zeigte sich an der hinteren Fläche eine sehr bedeutende Abweichung, es war nämlich der untere Theil der hinteren Fläche in Form eines halbkugelähnlichen Knopfes nach hinten gebaucht, so zwar, dass die Dicke der Linse, welche im oberen Theile und in der Mitte 0‴.16 betrug, etwas oberhalb der Linsenspitze 0‴.2 maass. Die Breitenabnahme der unteren Linsenhälfte hatte sich durch Vergrösserung der Dicke ausgeglichen und die Volumina beider Linsenhälften waren sohin ziemlich in's Gleichgewicht getreten.

121. Zeitschrift für Ophthalmologie 2. Bd. S. 216.

122. Ammon (Zeitschrift für Ophth. 2. Bd. S. 446) fand in Augen von Neugeborenen, welche von Ophthalmoblennorrhoea neonatorum befallen worden waren, mit der Röthung der Hyaloidea immer auch die Linsenkapsel geröthet, die Linse jedoch nicht constant, sondern nur bisweilen scharlachroth bei vollkommener Durchsichtigkeit. Meine Untersuchungen bestätigen Ammon's Angabe. Auch ich fand unter mehreren echymotischen Augen Neugeborener nur einmal die Linse roth. Carron de Villards (Gaz. med. de Paris 1839) läugnet mit Unrecht den Uebergang des Hämatins aus dem Kammerwasser und Glaskörper in die Linse gänzlich.

123. Beger (Zeitschrift für Ophth. 3. Bd. S. 145) fand in dem Auge von Thieren nach Ausführung einer Coremorphose einmal die Linsensubstanz weicher und hellroth, das zweite Mal offenbar vergrössert, in ihrer Substanz aufgelockert und dunkelroth gefärbt. In beiden Fällen war die Kapsel mit Blutextravasaten umgeben. Beger erklärt die Röthung durch Einsaugung des gelösten Hämatins. In einer grösseren Anzahl ähnlicher Fälle mit Blutextravasaten in die Kammern war jedoch die Linse nicht geröthet gefunden worden. — Ruete (Lehrb. der Ophth. 1845. S. 749) sah die rothe Färbung der Linse als Folge eindringenden gelösten Hämatins bei Pferden sehr oft.

124. 1. Buch § 66 und § 67, ferner mein Aufsatz in der Zeitschrift der k. k. Gesellschaft der Aerzte in Wien 1852. 2. Bd.

125. Der Einfluss, welchen die Consistenz der umgebenden Medien auf die Grösse der Schwingungsamplituden des Krystallkörpers bei Erschütterungen des Augapfels ausübt, dürfte am klarsten werden durch Betrachtung der Verhältnisse, welche das Schwanken der Iris bedingen. So lange der Krystall in seinem normalen Volumen und in seiner naturgemässen Stellung besteht, erscheint die Iris unter allen Umständen vollkommen ruhig, sie ist in ihrer Lage durch die Linse gestützt, deren Molecule in ihrem natürlichen Zusammenhalte nur sehr geringer Schwingungen fähig sind. Wird aber der Krystallkörper entfernt oder ist derselbe bedeutend in seinem Umfange geschrumpft, steht somit die Regenbogenhaut frei im Kammerraume, ringsumgeben von wässeriger Feuchtigkeit, so macht sie jede Bewegung des Augapfels erzittern, sie schwankt in grossen Excursionen.

126. Adam Schmidt (Beer's Lehre von den Augenkrankheiten 2. Bd. S. 299) will den trockenhülsigen Kapsellinsenstaar nur bei Jünglingen und Mädchen gesehen haben, welche im zarten Kindesalter Convulsionen ausgesetzt waren, und glaubt daher, dass das Nächstursächliche in einer durch diese spastischen Bewegungen erzeugten partiellen Cohäsionsverminderung zwischen der Kapsel und den angrenzenden Gebilden liege. Schön (Handb. der path. Anat. des Auges S. 124) deutet mehrere hierher gehörige Fälle an. Eben so Himly (Krankheiten und Missbildungen 2. Bd. S. 205. Nota 5).

127. Cammerer (Würtemberg. Correspondenzblatt. 4. Bd. S. 45) und Middlemore (Oppenh. Zeitschrift 10. Bd. S. 557), Ammon (Zeitschrift für Ophth. 1. Bd. S. 260), Ullmann (ibidem 2. Bd. S. 129), Sichel (Gaz. des hopitaux 1844), France (Gaz. méd. de Paris 1846. Nro. 4), Robillin (Journ. univers. 1823), Magne (Gaz. des hopit. 1847) erzählen solche Fälle. Vielleicht gehört auch der von Rodriguez (Annal. d'ocul. vol. IX p. 229) mit-

getheilte Fall hierher, er betraf ein Weib, welches während eines sehr brünstigen Gebetes in einer sehr dunklen Kapelle plötzlich das durch Cataracta aufgehobene Sehvermögen wieder erlangt hatte. Sie hatte mit gesenktem Kopfe und mit durch die Hände verhülltem Gesichte gekniet, als die Cataracta in die Vorderkammer fiel. Es ist dieser Fall darum sehr interessant, weil er die Möglichkeit anschaulich macht, dass der ringsum losgetrennte Krystallkörper durch die Iris und den Glaskörper in seiner natürlichen Lage erhalten werden könne, denn nur eine gänzliche Lostrennung des genannten Organes und die in der angegebenen Situation nothwendige Erweiterung der Pupille erklärt den sonderbaren Zufall.

128. Heidelberger Annalen 4. Bd. S. 521.

129. Oppenh. Zeitschrift 30. Bd. 3. 4. Heft.

130. Ein solcher Fall ist sicher der von Schön (Handb. der path. Anat. des Auges S. 80) nach Klinkosch mitgetheilte, in welchem die Linse hinter dem Glaskörper auf dem Sehnerven liegend gefunden, und als angeborne Ortsveränderung der Linse erklärt wurde. Die Entwickelungsgeschichte des Auges stellt eine solche Missbildung als ganz unmöglich heraus, es lässt sich die in Rede stehende Dislocation nur durch Schrumpfung der Linse mit davon abhängiger Zerreissung der Zonula erklären; dieses aber um so leichter, als angeborene, bereits geschrumpfte Cataracten mit Glaskörpersynchyse nicht gar so selten sind.

131. Rivaud-Landrau (Ann. d'oc. vol. XXI) erzählt einen solchen Fall, in welchem die Linse, in der Kapsel eingeschlossen, nach mehr als 14 Tagen noch fast ganz durchsichtig unter der Conjunctiva gefunden wurde. — Dixon (Lancet 1846. II. 23) berichtet gleichfalls einen Vorfall des Krystallkörpers unter die Bindehaut als Folge eines Faustschlages auf das Auge. Es war zugleich die Iris ringsum abgetrennt worden. Nach Vernarbung der Wunde konnte der Kranke wieder durch Convexbrillen grössere Buchstaben und durch ein feines Kartenloch selbst kleinere Schrift lesen. — Osenoort's Fall (Annal. d'ocul. vol. II p. 130) ist dem letzteren sehr ähnlich. — Ich sah Dislocation der Linse sammt Kapsel unter die Conjunctiva mit gleichzeitigem Vorfall der entsprechenden Irisportion in die Scleralwunde u. s. w.

132. Sichel (Oppenh. Zeitschrift 30. Bd. Heft 3. 4) hat diese Symptome sehr genau erörtert. — Burkhardt (Schweizer. Zeitschrift. Neue Folge 2. Bd. 2. Heft) erzählt einen Fall von einem 60jährigen Manne, bei dem in Folge eines heftigen Schlages mit einem Baumaste in die Gegend des rechten Auges intensive Entzündung mit Pupillenerweiterung, Lichtscheu und amblyopische Gesichtsschwäche etc. eingetreten waren. Es hatten sich diese Erscheinungen späterhin wieder verloren bis auf normwidrige Weite und Unbeweglichkeit der Pupille. Auch das Sehvermögen war zurückgekehrt, der Kranke erkannte auf 600 Schritte Bäume, Häuser, Menschen, auf kurze Distanzen jedoch sah er alles neblig. Durch Vorwärtsneigen des Kopfes konnte er sein Gesicht für die Nähe einrichten, selbst groben Druck lesen, bei aufgerichtetem Kopfe aber war dieses Vermögen gänzlich aufgehoben. Burkhardt erklärt dieses Phänomen ganz richtig aus Lageveränderungen der Linse in der Richtung der Schwere. Es wurde der Kranke in einer Stellung mit aufgerichtetem Kopfe erhalten, um die Linse in ihrer natürlichen Lage zu fixiren, und der Zweck soll insofern erreicht worden sein, als späterhin mit Hilfe convexer Gläser das Sehen in die Nähe ermöglicht wurde. In der Folge trübte sich jedoch die Linse und das Auge vereiterte.

133. Desmarres (Traité des mal. des yeux p. 491) behauptet mehrere solche Fälle gesehen zu haben. Immer war bedeutende Synchyse des Glaskörpers vorhanden. Bei aufrechter Stellung des Kopfes sahen die Kranken mit Hilfe von Staarbrillen ganz gut. Bei vorgeneigter Lage des Kopfes sollen jedoch die Kranken ohne Brillen wie in der Norm gesehen haben,

indem dann die dioptrischen Verhältnisse des Auges nicht mehr von dem naturgemässen Zustande abwichen.

134. Ammon (Zeitschrift für Ophth. 1. Bd. S. 139) fand in den beiden atrophisirenden Augen eines kleinen, scrofulosen Mädchens die Iris ganz der Cornea anliegend, mit ausgedehnten Gefässen bedeckt, die sich am Pupillarrande umzuschlagen schienen. Sehr häufig traten spontane Blutungen ein, welche die Vorderkammer fast ganz erfüllten, jedoch immer wieder mit Zurücklassung schwarzer und brauner Flecken auf der Iris verschwanden. Die Linse war gelöst, ihr innerer und unterer Theil nach innen und unten gewendet, so dass ihr oberer äusserer Theil nach vorne und aussen in der Pupille frei lag. Später trat die Linse ganz in die Vorderkammer. — Cammerer (Schmidt's Jahrb. Bd. 5. S. 389 und Himly l. c. 2. Bd. S. 204) beobachtete einen Fall, in welchem in Folge eines Stosses die Hornhaut an ihrem oberen Randtheile durchbohrt und ein Irisvorfall erzeugt worden war. Einige Zeit darnach erst drängte sich die durchsichtige Linse unter pressenden Schmerzen durch die Pupille hervor, und löste die Iris allmälig von dem Ciliarringe los.

135. Cunier (Ann. d'oc. vol. I p. 76) erzählt von einem 50jährigen Manne, dessen Krystallkörper sich vor einigen Jahren, in Folge eines Schlages, aus seinen Verbindungen gelöst hatte, und bald in der Vorderkammer erschien, bald wieder durch die Pupille hinter die Iris zurücktrat. Bei der Extraction zeigte sich die Kapsel ganz erhalten, etwas härter und zäher, die Linse war erweicht zu einer dichten schleimigen Masse. — Guepin (Ann. d'oc. vol. XVI p. 48) sah ein Mädchen, in dessen linkem Auge der Krystallkörper nach einem, das Auge treffenden, Steinwurfe so beweglich wurde, dass er bei gebückter Stellung der Kranken vor die Pupille trat, bei aufrechter Stellung aber sich in die Tiefe des Augengrundes senkte. — Hinterberger (Heidelberger Annalen 5. Bd. S. 407) beschreibt einen ähnlichen Fall. — Carron de Villards (Recherch. prat. sur les causes, qui font échouer l'operation de la catar. 1834) erzählt von einem 25jährigen Manne, der, mit vollständiger Irideremie und Nystagmus behaftet und schielend, nur mit vieler Mühe lesen gelernt hatte. Die in ihrer Kapsel eingeschlossene Linse flottirte ganz frei, ohne irgendwo an Glaskörper und Zonula angeheftet zu sein, in der Augapfelhöhle herum, und senkte sich, ohne jemals Beschwerden zu verursachen, immer nach der tiefsten Stelle, verschwand sogar bei horizontaler Lage des Kranken ganz im Grunde des hinteren Bulbusraumes. In dem anderen Auge hing die Linse nur an einigen Fäden des Strahlenblättchens, und baumelte gleich einer Glocke bei Bewegungen des Körpers herum. Der Kranke erkannte alle Gegenstände, besonders nahe, ziemlich deutlich.

136. Demours (citirt in Schön's Handb. der path. Anat. des Auges S. 122) erzählt einen solchen Fall von einem Kranken, welcher durch Veränderung seiner Körperlage die verdunkelte Linse durch die Pupille in die vordere Augenkammer gleiten, und wieder in die hintere Augenkammer zurückgehen lassen konnte. — Sichel (Oppenheim's Zeitschrift. 30. Bd. 3. 4. Heft) sah solche Fälle gleichfalls.

137. Guepin (Ann. d'oc. vol. XVI p. 48) erzählt von einem Offiziere, in dessen linkem Auge die Linse seit 23½ Jahren in der Vorderkammer lag, ehe sie durch Entzündung und Schmerzerregung zur Extraktion aufforderte. — Burkhardt (Schweitzer Zeitschrift. Neue Folge. 2. Bd. 2. Heft) theilt einen Fall von einem 4jährigen Bauernkinde mit, dessen beide Krystalllinsen spontan, und zwar die rechte um 8 Monate früher, in die Vorderkammer getreten waren. Beide Hornhäute waren normal, die Pupille weit, die Iris zurückgedrängt. Die rechte Linse war seit einigen Monaten getrübt, die linke krystallhell und spiegelte, wodurch ihr Rand unter der Form eines glänzenden Bogens wahrnehmbar wurde. Beide Augen waren übrigens ganz normal. Der Kranke sah nur auf 1½—2 Linien (Zoll?) etwas deutlicher, sonst alles im Nebel.

138. Schön (Hand. etc. S. 125) sah eine Frau, der ein Stück Holz das linke Auge verletzt und einen Prolapsus der Linse in die vordere Kammer zugezogen hatte. Erst nach 4 Monaten trübte sich die Linse. — Cammerer (Würtemb. Correspondenzblatt 4. Bd. S. 45) erzählt einen Fall, in welchem die in die vordere Kammer dislocirte Linse zwei Jahre durchsichtig blieb und sich erst in Folge einer Verletzung trübte. — C. Jäger (Schmidt's Jahrb. 5. Bd. S. 380) behauptet, die Linse, in der Kapsel eingeschlossen, durch 30 Jahre in der vorderen Augenkammer liegend und vollkommen durchsichtig gesehen zu haben. — Heyfelder (Heidelb. med. Annalen 1842) fand einen prolabirten Krystallkörper nach 14 Tagen noch unverändert. — Ich sah eine Linse und untersuchte dieselbe, welche 3 Wochen in der vorderen Kammer gelegen hatte, ohne sich zu trüben. Der Fortbestand der Linsenelemente in ihrem normalen Zustande bei blos theilweiser Loslösung der Kapsel von der Zonula und der Hyaloidea und sofortiger unvollständiger Verrückung des Krystallkörpers ist längst anerkannt. Die Belege dafür ergeben sich aus den, von den einzelnen Autoren mitgetheilten, Erscheinungen.

139. Ein 36jähriger Mann hatte vor 24 Jahren, nach einem ohne bekannte Ursache auftretenden 2—3tägigen Schmerzanfall im rechten Auge, bemerkt, dass eben dieses Auge nur sehr trübe und undeutlich sehe. Erst später hatte sich ein halbmondförmiger weisser Streif im Vordertheile des Augapfels gezeigt, und es war eine Entzündung eingetreten, in Folge deren das Gesichtsvermögen vollständig erlosch und das Auge nach und nach sich merklich verkleinerte. Bei der Aufnahme des Kranken auf die Augenkrankenabtheilung zu Wien fand ich die Cornea des betreffenden, an Grösse dem eines Kindes entsprechenden Auges platt, durchsichtig, die Iris grünlichgrau, ihre Textur verwischt, die Pupille mittelgross, völlig unbeweglich. In der letzteren lag die zum Theile getrübte Linse so, dass ihre beiden Flächen nach Innen und Unten, und nach Oben und Aussen gerichtet waren, der vordere Rand an die Cornea anstiess, der hintere jedoch hinter der Pupillenebene stand. Am inneren Theile des Pupillarrandes war der Krystallkörper durch Exsudat mit der Iris verlöthet, sonst war der Pupillarrand ringsum frei. Das Auge war vollkommen amaurotisch. Es wurde die Extraction gemacht, die Cataracta rollte sogleich nach dem Hornhautschnitte von selbst hervor, ohne dass sich ein Theil des Glaskörpers entleerte. Ich fand sie von der Gestalt eines walzigen Saamenkornes, 0‴.27 lang, 0‴.21 breit und 0‴.16 dick. Die eine Fläche derselben überzog die vollkommen wasserhelle, ihres Epithels beraubte Vorderkapsel. Es war dieselbe unregelmässig gefaltet und ging an dem ganz abgerundeten Rande der Linse ganz deutlich in die hintere Kapsel über. Diese letztere liess sich jedoch nur eine kleine Strecke weit vom Linsenrande aus verfolgen, ihr mittlerer Theil verschwand unter einem scharf begrenzten, 0‴.2 dicken, länglich runden Scheibchen sehr dichter, sehnig weisser Neubildung, welche mit dem inneren Pupillarrandtheile in Zusammenhang stand und organisirtes, iritisches Exsudat vorstellte, welches der Kapsel von Aussen aufgelagert wurde. Es bestand aus einem starren hyalinen Blasteme, welches nur an einzelnen Stellen deutliche Faserspaltung erkennen liess. An der inneren Fläche dieser neoplastischen Schale fand ich die Kapsel nicht wieder, es gränzte die fibröse Masse nach Innen an eine in Form und Ausdehnung genau entsprechende, ebenso dicke, spröde, unter dem Messer knirschende Schale, welche aus lauter, in Säuren unter Aufbrausen löslichen, Kalkkörnchen bestand, die durch eine hyaline, strukturlose, nur fein punktirte Grundlage vereinigt wurden. An der inneren Oberfläche dieser Schale fanden sich nebst Linsenelementen und cataractöser Substanz Cholestearinkrystalle in grosser Menge. Der Rand dieser Kalkschale war nicht scharf begrenzt, er löste sich in eine Unzahl isolirter weisser Körnchen, welche der inneren Oberfläche der hinteren Kapsel aufsassen und mit der Entfernung von dem Schalenrande an Menge abnahmen, sodass sich an der Uebergangsstelle der hinteren in die

vordere Kapselhälfte nur einige wenige weisse Punkte fanden, in welchen ich nebst Kalkkörnchen und Cholestearinkrystallen noch splitterförmige, durchsichtige, in Säuren lösliche Krystalle neben der strukturlosen organischen Grundsubstanz entdeckte. Der Raum zwischen der kalkigen Schale und der vorderen Kapsel war ganz ausgefüllt von einer sulzähnlich durchsichtigen, etwas in das Graugelbe spielenden Masse, in der sich hier und da weisse, trübe Flöckchen eingestreut fanden. Diese Flocken waren theils Mischungen aus Kalkkörnchen, rohem, körnigem Fette und Cholestearinkrystallen, theils erschienen sie als Aggregate von Kernen und Zellen, welche von trüber, fein punktirter, strukturloser Masse eingeschlossen wurden, und häufig noch einzelne Fettkörnchen, Kalkconcremente oder auch Cholestearinkrystalle zwischen sich beherbergten. Die Kerne präsentirten sich theils als kleine, trübliche Bläschen, theils im ausgebildeten Zustande, rund und oval mit deutlichen Kernkörperchen. Die Zellen erschienen theils rund, kaum die Grösse der Kerne überschreitend, von 0‴.005 bis 0‴.009 Durchmesser, mit sehr lichter Contour, wasserhellem Inhalte und bläschenartigem Kerne, theils waren sie von 3—4mal grösserem Umfange, ihre Contour erschien dann dunkler und in ihrem wasserhellen Inhalte schwammen 2—4 deutliche, dunklere Kerne mit Nucleolis, ja einige Zellen enthielten sogar zwei Tochterzellen. Von diesen Zellenformen bis zu der eigentlichen Körnchenzelle fanden sich zahlreiche Uebergänge. — Unmittelbar unter der Vorderkapsel waren die eigentlichen Linsenzellen ganz deutlich nachzuweisen, sie gingen durch die Spindelform und mit Kernen versehenen Fasern in die eigentlichen Linsenfasern über, welche in concentrische Schichten vereinigt die grösste Masse des Kapselhöhleninhaltes ausmachten. — Ein ganz ähnliches Resultat lieferte die Untersuchung eines, 26 Jahre lang in der Vorderkammer liegenden und extrahirten Krystallkörpers. — Darf man aus dem äusseren Aussehen eines Krystallkörpers auf den Zustand seiner Formelemente schliessen, so ergeben sich weitere Belege für meine Behauptung aus den Fällen, welche aus Mangel an mikroskopischer Gewandtheit höchst ungenau beschrieben wurden von Szokalski (Prag. Vierteljahrschft. 12. Bd.), Sichel (Gaz. des hop. 1844), Franke (Gaz. méd. de Paris 1846. Nro. 4) und Anderen.

140. Lehre von den Augenkrankhten. 2 Bd. S. 324.

141. Ann. d'oc. vol. XIII. p. 158.

142. Hasner (Entwurf einer anatom. Begründung der Augenkrankheiten in dem Capitel über Graustaar) fand unter 567 Staarblinden nur einen einzigen Mann (einen Goldarbeiter), auf welchen das in Rede stehende ätiologische Moment gewirkt haben konnte, ich aber (Zeitschrift der k. k. Geselischaft der Aerzte 1852. 1. Bd. S. 527) zählte unter 115 Personen gar keinen.

143. Nach Hasner's Zählungen verhielten sich die staarblinden Feuerarbeiter zu den cataractösen Individuen, bei welchen höhere Temperaturgrade nicht als Ursache des Graustaares gewirkt haben konnten, wie 2:100. Nach meinen Untersuchungen ist die Verhältnisszahl 5.2, doch waren unter den 6 Fällen cataractöser Feuerarbeiter 3, bei welchen evidenter Massen der Graustaar traumatischen Ursprungs gewesen ist.

144. Froriep (Tagesberichte 1850. Nro. 152) citirt zwei Fälle von dieser Art. Der eine betraf einen Gypsarbeiter, der in einen noch heissen Ofen gestiegen war und mit zwei reifen Cataracten wieder herausgestiegen sein soll. Der zweite betrifft eine 35jährige Frau, die an einem heissen Ofen eingeschlafen war und nach fünf Stunden staarblind erwachte.

145. So erzählt Beer (Lehre von den Augenkrankhten. 2. Bd. S. 327) von einer 52jährigen Frau, die nach einer viertelstündigen Einwirkung einer ihr unbekannten Flüssigkeit einen rein Morgagnischen Staar acquirirt haben sollte, deren Kern jedoch sehr fest war (es war also wahrscheinlich schon ein entwickelter Kernstaar vorausgegangen, und die Erblindung war

blos die Folge der so häufig auftretenden plötzlichen Erweichung der oberflächlichen Schichten). Guepin (Ann. d'oc. vol. XVI. p. 48) berichtet von einer Frau, der der ätzende Saft einer Kröte in das Auge gespritzt war, und unter heftiger Entzündung mit enormer Pupillenerweiterung Cataracta erzeugt hatte.

146. Traité des mal. des yeux, p. 498.

147. L. c. S. 196.

148. Krankheiten und Missbildungen 1843. 2. Bd. S. 244.

149. Decaisne (Teirlink's Aufsatz in Ann. d'oc. vol. XIX. p. 92) erzählt einen Fall von einer Baumwollspinnerin, bei der sich nach der Extraction des zweiten oberen Mahlzahnes der rechten Seite binnen zwei Tagen eine vollständige Cataracta ausgebildet hatte. Andere krankhafte Erscheinungen kamen in dem rechten Auge nicht zur Wahrnehmung, wohl aber hatte sich ein Abscess an der Wange entwickelt, der zwei Narben in der Gegend des Jochbeins zurückliess. Ich erwähnte schon, dass Dupuy (Ann. d'ocul. vol. III. p. 146) bei Pferden in Folge des Druckes von Seite des Eckzahnes auf den Nervus infraorbitalis sehr häufig Cataracta eintreten sah (Siehe 1. Buch Nota 135).

150. Fr. Jäger (Ruete Lehrb. der Ophthal. 1845. S. 566) fand unter 758 Staaren 465 bei Männern, 293 bei Weibern. Hasner (l. c. S. 202) zählte unter 567 Staarkranken 325 Männer und 242 Weiber. Ich (l. c.) traf das Verhältniss des Graustaares bei Männern und Weibern 67:48. Daraus ergibt sich, dass unter 100 Staarkranken nahebei 59 Männer und 40 Weiber seien. In meinen notirten Fällen waren bei Männern 54.1% Kernstaare gefunden worden, bei Weibern aber nur 49.8%. Bei den letzteren fand ich das procentarische Verhältniss in Bezug auf die Malacie 38.7%, bei den Männern nur 27.5%.

151. Sichel (Ann. d'ocul. vol. V) weihet in seinem Aufsatze über Glaucom der grünen Linsencataracta einen eigenen Abschnitt. Der grüne Teint ist nach ihm immer die Folge der Mischung der Staarfarbe mit der Farbe der hintergelegenen Theile. Es sollen auch grüne Staare vorkommen, ohne mit Glaucom vergesellschaftet zu sein, und die grüne Farbe soll dann durch Mischung der ambragelben des sehr harten Kernes mit der natürlichen Farbe der Aderhaut entstehen. Wenn die Cataracta sehr ausgesprochen grün ist, soll sie sehr hart sein. Desmarres (Traité des mal. d. yeus 1847, p. 504) behauptet im Widerspruche mit den Beobachtungen Anderer, wahrhaft grüne Cataracten gesehen zu haben, und erklärt diese Färbung für den höchsten Grad der dem Greisenalter de norma zukommenden orangegelben Farbe des Krystalls. Das Farbenunterscheidungsvermögen variirt nach der Individualität, und es lässt sich nicht läugnen, dass Graustaare vorkommen, deren Teint von Einem für grünlich, von dem Andern für gelblich erklärt wird. Doch objectiv grüne Cataracten sind mindestens sehr zweifelhaft.

152. Beger Zeitschrift für Ophthal. 3. Bd. S. 145.

153. Ich stütze diese Behauptungen auf die mikroskopische Untersuchung von 6 schwarzen Cataracten, von welchen 5 in dem Wiener oculistischen Museum aufbewahrt werden und Pigment, zum Theil noch erkennbare Blutkügelchen, enthalten, die sechste aber in frischem Zustande in meine Hände kam. Sie gehörte einem sehr alten Weibe an, welches, seit vielen Jahren glaucomatös erblindet, an Wassersucht gestorben war. Es fanden sich beide Sehnerven ihrem ganzen Verlaufe nach atrophisch, der linke Bulbus etwas verkleinert; die Sclera in ihrem Aequator zwischen dem inneren und oberen Augenmuskel ectatisch, und in ihrem Gewebe stark pigmentirt; die Cornea verflacht, ein centrales Leucom und einen vollständigen Greisenbogen tragend; die Vorderkammer enge; die Iris verwaschen, ihre Pupille sehr weit; die Ciliarfortsätze normal; die Choroidea nur an ihrem vordersten

Theile erhalten und der Sclera anliegend, im grössten Durchmesser des Auges auf 2‴—4‴ Breite zu einem pigmentirten, strukturlosen, mit der Limitans überkleideten und der Sclera fest anhängenden Häutchen geschwunden, an ihrem hinteren Theile aber sehr pigmentarm, graulich, atrophisch und durch seröses Exsudat von der Sclera abgehoben; die Netzhaut bedeutend verdickt, gelb, roth punktirt von Blutextravasaten, in Becherform gefaltet und durch braungelbe wässerige Flüssigkeit von der Choroidea geschieden. In der Höhlung des Netzhautbechers lag der in seiner Form entsprechend modificirte, vergilbte, normale Consistenz darbietende Glaskörper, an welchem nach vorne die, ihrer Struktur und übrigen Eigenschaften halber uns näher interessirende, Linse stiess. Es war die letztere in ihrem Volumen merklich verkleinert; beide Kapselhälften in seichte, unregelmässige Falten geworfen, übrigens vollkommen durchsichtig, farblos, die Vorderkapsel mit vollkommen durchsichtigem Epithele überkleidet. Die Linse erschien aschgrau und bestand aus einer, der Kapsel unmittelbar anlagernden, sehr dünnen Schichte weissgrauer, scabröser, breiiger, malacischer Staarmasse und einem sehr trockenen, brüchigen, in Blätter spaltbaren Kerne, dessen Centrum im reflectirten Lichte vollkommen schwarz wie Tinte, die Ränder aber dunkelsaftbraun erschienen. Im durchscheinenden Lichte zeigte die Kernmitte das dunkelste Braun, die mehr peripheren Parthien waren etwas lichter braun, und gegen den Rand hin verwusch sich die Farbe in das Hellsaftbraune. Die äussersten, weissgrauen, breiigen Schichten bestanden aus einer trüblichen, grünlichen, strukturlosen Grundmasse, der eine Unzahl der feinsten Molekule und grössere dunklere Körnchen nebst eclatanten Fettkörnern einlagerten. Umschlossen von dieser weichen, krümlichen Substanz fanden sich noch eine Menge von Kernen, theils bläschenartig mit heller Contour und lichtem, trübem Inhalte, theils vollständig entwickelt mit dunklem Umfange und deutlichen Krystallkörperchen, ferner runde, kleine und ovale Zellen von 0‴.005 bis 0‴.007 Durchmesser mit lichter Contour, mit theils äusserst fein moleculirtem, gleichmässig trübem, theils mit wasserhellem, dunkle Punkte und Fettkügelchen führendem Inhalte, nebst einem wenig dunklerem, durch Essigsäure deutlicher hervortretendem Kerne. In den tieferen Schichten waren Trümmer von matten Linsenfasern mit der erwähnten Grundmasse, Kernen und Zellen gemischt. Hierauf gelangte man zu zusammenhängenden Schichten fein staubiger und am Rande fein gezackter Fasern, und endlich zu ganz homogenen, durchsichtigen, gelblichen Platten, in welchen jede Spur der Faserung untergegangen war. Je tiefer man in den Kern eindrang, desto derber, trockener, brüchiger, spröder wurden die Schichten, desto leichter liessen sich einzelne Schichten abspalten, und desto deutlicher und dunkler wurde die saftbraune Färbung, es erschienen hier wieder die Fasern, indem Theile der Platten in gleichen Abständen parallel streichende, mehr weniger dunkle und zackige Streifen zeigten, und die senkrecht auf den Verlauf dieser Streifen stehenden Stufen der Plattenränder formirten. In den innersten Kernlagen endlich hielten die Fasern gar nicht mehr zusammen, ihre durchscheinende Substanz erschien deutlich gebräunt, ihre Oberfläche war mit dunklen Punkten übersäet und die Ränder wie ausgefressen, fast schwarz, es zeigten die Fasern durch tiefe Löchelchen und stark vorspringende zackige Rauhigkeiten, sowie durch merkliche Verschmälerung und Abflachung den hohen Grad ihrer Schrumpfung. Jede Spur von fremden Formelementen in der Linse fehlte.

Warnatz (Zeitschrift für Ophthal. 2. Bd. S. 295), Himly (Krankheiten und Missbildungen 1843. S. 220) und Schön (Handbuch der patholog. Anatomie des Auges, S. 208) haben die Literatur der Cataracta sanguinea et nigra zusammengestellt. Zahlreiche, von ausgezeichneten Beobachtern mitgetheilte Fälle machen es unbegreiflich, wie die Existenz schwarzer Cataracten von manchen Seiten, z. B. von Ad. Schmidt (Zeitschrift für Ophthal. 1. Bd. S. 350 aus dessen literarischen Nachlass) geläugnet werden konnte. Leider fehlt in allen angeführten Fällen der mikroskopische Befund, ja nur in äusserst wenigen ist die Cataracta überhaupt untersucht worden, und es

bleibt hiermit sehr zweifelhaft, ob die beschriebenen schwarzen und blutrothen Cataracten als sehr trockene Kernstaare oder aber als pigment- und bluthaltige Staare aufzunehmen seien.

154. Liesse sich Werneck's (Clarus und Radius wöchentl. Beiträge etc. 2. Bd. S. 361) Beobachtung eines ganz unkenntlichen Spiegelbildes auf Verzerrung eines vorhandenen Reflexbildes deuten, so wäre damit ein Beispiel gegeben von Spiegelung auf einer wegen Schrumpfung der Linse gerunzelten Kapsel, wie ich letztere Nota 153 beschrieben habe.

155. Janin (Beobachtungen über das Auge, übers. von Selle. 1788. 11. und 12. Beobachtung) erzählt von einer mit dunkelrother Cataracta behafteten Frau, die alles im röthlichen Lichte sah. Eine ähnliche Beobachtung machte Werneck (l. c.), der Kranke sah die Kerzenflammen als purpurrothe Kugel.

156. Entwurf einer pathologischen Begründung der Augenkrankheiten. S. 199.

157. Das Krystalllinsensystem des menschl. Auges etc. 1844. Berlin.

158. Hannover'sche Annalen. Neue Folge. 5. Jahrg. S. 653.

159. Lehrbuch der Ophthalmologie, 1845. S. 749.

160. Abhandlungen aus dem Gebiete der praktisch. Medicin. 1. Bd. 1810.

161. L. c. S. 751.

162. Focachon hat in seiner Dissertation 28 Fälle von Irideremie gesammelt. Es waren darunter 8 mit Cataracta. — Unter 21 mit Mikrophthalmus behafteten Kranken fand Cunier (Ann. d'ocul. vol. XIII. p. 30) 2 mit Cataracta arida siliquata, 1 mit Irideremia simplex, 1 mit Irideremie und Cataracta. — Von angeborener Cataracta in Combination mit Mikrophthalmus sind 4 Fälle von Gescheidt erzählt (Zeitschrift für Ophthalmologie. 2. Bd. S. 257), einer von Desmarres (Gaz. des hopitaux. 1850. Nro. 4). — Von angeborener Cataracta mit Irideremie finden sich 4 in Lusardi's Memoire sur la catar. congenit. 1827. — Cederskiöld (Zeitsch. für Ophthal. 5. Bd. S. 369) berichtet von einer mikrophthalmischen Kindbetterin, welche seit einem halben Jahre an grauem Staare litt und drei Kinder hatte mit ungewöhnlich kleinen Augen, in denen sich nach Verlauf einiger Jahre Cataracta bildete. Escher (Nach Gescheidt l. c.) beschreibt in seiner Dissertation einen Fall von einer 41jährigen mikrophthalmischen Frau, die erst im 24. Jahre cataractös wurde. — Henzschel's Fall (Zeitsch. für Ophthal. 1. Bd. S. 52) betrifft einen mit angeborenem Irismangel behafteten Mann, dessen drei Töchter an demselben Bildungsfehler litten. Bei allen hatte sich die Cataracta spät ausgebildet und zwar bei den Mädchen offenbar in Folge von Ophthalmien. Tilanus (Ann. d'oc. vol. XII. p. 643) berichtet von einem 34jährigen Matrosen mit beiderseitiger Irideremie, der erst im 32. Lebensjahre cataractös erblindete. — Fälle von Mikrophthalmie höheren Grades ohne Cataracta sahen Pönitz (Zeitsch. für Natur- und Heilkunde 1822. 2. Bd. S. 60), Ammon (Zeitsch. für Ophthal. 1. Bd. S. 55), Gescheidt (Ebendaselbst 1. Bd. S. 554), M. Jäger (Ebendaselbst 5. Bd. S. 1.), Cunier (l. c.), Hannover (Das Auge. Leipzig 1852. S. 94) und ich. Fälle von Irideremie ohne Cataracta erzählen Behr (Hecker's Annalen 13. Bd. S. 373), Stöber (Zeitsch. für Ophthal. 1. Bd. S. 490), Henzschel (ibid. S. 52), Cunier (l. c.), Gutbier (diss. de irideremia 1834) und Andere mehr.

163. Pilz (Prager Vierteljahrschrift, 25. Bd.) betrachtet den centrifugalen Gang der Cataracta bei jugendlichen Individuen als den normalen und führt als Belege für die Richtigkeit seiner Ansicht zwei Fälle auf, in deren einem der Kern graulich matt, wie sulzig, in dem anderen aber kreideweiss und bröcklich war, und in der Mitte einen kleinen Eindruck hatte. Die Rindensubstanz war jedoch in beiden Fällen strahlig streifig nach den

Krystallsektoren, es beweisen sofort diese Fälle gar nichts, am allerwenigsten der erste, denn sulzige Kerne sind noch nicht cataractöse Kerne, ich untersuchte mehrere ohne eine Spur von Texturabweichung oder Consistenzverminderung zu finden, und wenn dieses auch der Fall gewesen wäre, so beweist dieses wieder nichts, denn es war die Cataracta sicher erst entdeckt worden, als die streifige Trübung der Oberfläche sich gezeigt hatte, wer entscheidet dann, was voranging?

164. Ann. d'oc. vol. VIII. p. 169.

165. Ebendaselbst p. 173.

166. Heidenreich (Zeitsch. für Ophth. 3. Bd. S. 205) beschreibt eine Cataracta mit grünbraunen Streifen.

167. Sichel (l. c. p. 173) beschreibt diese Form sehr deutlich. Ich fand sie mehrmals in der Leiche und untersuchte sie. Mitunter gelingt es auch, dieselbe künstlich zu erzeugen, wenn man Linsen, in der unverletzten Kapsel eingeschlossen, der Einwirkung von verdünnten Säuren oder Salzlösungen aussetzt.

168. Es soll nach Sichel (l. c. p. 127) dieser Name von Fried. Jäger herrühren, welcher auf diese Staarform aufmerksam machte. Sichel's literarische Forschungen haben indessen es herausgestellt, dass die in Rede stehende Staarform schon von Haller, Hoin, Mackenzie, Mirault beschrieben wurde. Man verwechselte sie der Regel nach mit Cataracta capsularis, ja die Cataracta capsul. stellata der älteren Autoren scheint meistens eine Cataracta lenticularis dehiscens gewesen zu sein. Auch diese Form tritt manchmal in die Erscheinung, wenn die in der Kapsel eingeschlossene Linse mit verdünnten Säuren oder Salzlösungen behandelt wird. Ich konnte keinen bestimmten Nexus zwischen der Natur des chemischen Agens und dem Auftreten einer Trübung von der Form der Cataracta corticalis oder dehiscens entdecken, es geschieht vielmehr häufig, dass dasselbe Agens stellenweise die Form der Corticalis, an anderen Theilen der Linse aber eine Spaltung durch Zerstörung der Linsenkugeln bedingt. Es muss das Hervortreten der einen oder anderen Form zur Zeit noch als Zufallswirkung betrachtet werden.

169. Mohrenheim (Beobachtungen etc. 2. Bd. S. 64 und Schön's Handb. der path. Anat. des Auges S. 207) sah die Linse des einen Auges blau, die des anderen braun. Es waren beiderseits schwarze Staare vorhanden, in der ersten Linse war sicherlich der Staarprocess auf die oberflächlichen Linsenschichten fortgeschritten, in der letzten aber der Kernstaar noch in reiner Form bestehend.

170. Es ist diese Beschreibung Beer's Lehre von den Augenkrankheiten 2. Bd. S. 292 entnommen.

171. Wardrop (Morbid anatom. of the hum. eye vol. II. p. 87) behauptet, mehrere Fälle gesehen zu haben, in welchen die Kranken binnen wenig Stunden vollkommen blind wurden durch diese Krankheit und beruft sich auf ähnliche Beobachtungen von Richter und Eschenbach. — Auch Mackenzie (Prakt. Abhandlg. etc. Weimar 1832. S. 552) erzählt einen solchen Fall. — Wodelstrom (London med. gaz. 1829, vol. IV. p. 187) sah einen Mann, der bei dem Holzspalten eine Trübung des Gesichtes wahrnahm und binnen wenigen Stunden durch vollständige Entwicklung der Cataracta gänzlich erblindete. — Desmarres (Traité des mal. des yeux 1847. p. 512) führt einen Fall an von einer Dame, welche auf dem einen Auge einen completen Staar trug, auf dem anderen jedoch während eines Spazierganges erblindete. — Guepin (Ann. d'ocul. vol. VI. p. 209) referirt einen Fall, wo sich die Cataracta binnen einer Nacht und zwei andere, in welchen sie sich innerhalb 5—8 Tagen vollständig entwickelt hatte. Er glaubt, dass man in diesen Fällen eine Art Apoplexie der Linse annehmen müsse. In Desmarres's und dem ersten Guepin'schen Falle waren jedoch schon Zeichen beginnender Cataracta

vorausgegangen. Es sind diese Fälle somit von den im Texte angeführten zu sondern.

172. So erzählt Carron de Villards (Ann. d'oc. vol. III. p. 148) zwei Fälle von angeborener leichter Trübung des Krystalles in beiden Augen, welche einmal bis in das 7., das andere Mal bis in das 15. Jahr stationär blieb und in dem letzteren Falle sogar das Schreiben und Lesen erlaubte, dann aber plötzlich zu completer Cataracta reifte.

173. 2. Buch § 200—217.

174. Leider sind die anatomischen Beschreibungen in den meisten Mittheilungen nicht von der Art, dass man mit Bestimmtheit auf die Form des Staares vollgültige Schlüsse ziehen könnte, es daher meisthin zweifelhaft bleibt, ob die angeführten Fälle auch sicher hierher zu zählen seien. Bestimmt gehört hierher nur der von Guepin (Ann. d'oc. vol. VI. p. 207) erzählte Fall und wahrscheinlich auch der von Warnatz (Zeitsch. für Ophth. 5. Bd. S. 49) mitgetheilte. Sehr zweifelhaft ist jedoch, ob der zweite von Warnatz daselbst angeführte Fall, in welchem bei einer 50jährigen Frau der entwickelte Staar beider Augen vollständig resorbirt wurde, hier einzureihen sei. Gleiche Zweifel herrschen in Bezug auf die Mittheilungen vollständiger Heilung von Hinterberger (Heidelberg. Annal. 5. Bd. S. 401) und Larrey (Clinique chir. vol. I. p. 423).

175. So berichtet Estlin (London méd. Gazette vol. III. p. 566) von einer Frau, deren Cataracta unter dem Gebrauche von Opiumtinktur vollständig heilte. — Rau (Walther's und Ammon's Journal. 8. Bd. 3. St.) tadelt es sehr, dass man sich gar nicht die Mühe nehme, beginnenden Staaren auf pharmaceutischem Wege entgegenzutreten und führt zehn Fälle an, in welchen es ihm gelang, durch Mercurialien, Antimon, Jodkali, Rad. Senegæ bereits deutlich wahrnehmbare, wenn auch nicht hochgradige, Trübungen des Linsensystems ganz oder grösstentheils zu beheben. Als Beweis der Möglichkeit, zu reussiren, führt er an, dass eine frisch extrahirte Cataracta senilis in ziemlich concentrirter Jodkalilösung bis auf den Kern vollständig aufgehellt wurde. — Pugliati (Desmarres Traité des mal. d. yeux 1847, p. 545) behauptet sogar, durch Einreibung von Aetzamoniak in die Schläfengegend und innerliche Verabreichung des Jodkali jede Art der Cataracta geheilet zu haben. — Es hat dieser Curversuch einige Aehnlichkeit mit der häufig empfohlenen Anwendung von Revulsivis in der Umgebung des Auges; Desmarres citirt einen Fall von Velpeau, in welchem bei der Application von solchen Mitteln ein Staar binnen Jahresfrist weniger trüb geworden sein soll. — Am meisten brüsten sich die Homöopathen mit gelungenen Heilversuchen. So will Bron (Ann. d'ocul. vol. II. p. 101) eine Linsencataracta durch homöop. Dosen von Cannabis sativa binnen 20 Tagen geheilt haben, andere durch Spigelia, Belladonna, Strammonium. Beauvais (l. c. p. 218) citirt ähnliche Fälle. — Die Electricität wurde auch versucht, doch mit schlechtem Erfolge. Lerche (Preuss. Vereinszeitung 1841, ib. p. 24) will zwar bei einem Menschen gesehen haben, dass sich die Cataracta zu lösen schien, doch entzündete sich das Auge und machte die weitere Anwendung des Galvanismus unmöglich. Usiglio (Ann. universali di méd. 1844) will in einem Falle durch Galvanismus die Cataracta gelöst haben, in zwei anderen Fällen ging jedoch das Auge zu Grunde. Himly (Krankheiten und Missbildungen 2. Bd. S. 250) und nach ihm auch Weinholdt behaupten ebenfalls günstige Erfolge bei beginnenden gichtischen Staaren gesehen zu haben. Die neueren genauen Untersuchungen von Crusell und Kabat, Mannsfeld, Neumann haben jedoch die Unausführbarkeit dieser Curversuche ohne grosse Gefahr für das Auge, namentlich für den sehr leicht sich zersetzenden Glaskörper dargethan. — Die marktschreierischen Behauptungen Schlesinger's, durch Brillen jede Cataracta zu heilen (Desmarres l. c. p. 543) bedürfen keiner Widerlegung. Ich würde sie nicht erwähnen, wenn sie nicht einigen Halt gewännen durch Serré's Hypothese (Ann. d'ocul. vol. VI. p. 210), welcher es nach

St. Yves, Wenzel's und Stevenson's Beobachtungen von spontaner Heilung des grauen Staares auf der einen Seite nach Operation des anderen Auges für möglich hält, dass der vermehrte Lichteindruck auf die Centra des Nervensystems solche Veränderungen hervorbringe. Es ist indess anerkannt und die Erfahrung lehrt es, dass glückliche Operation des einen Auges eher den Staarprocess in dem anderen Auge beschleuniget, als retrograd macht.

Es verdient hier noch als Anhang erwähnt zu werden, dass man auch manchen Krankheiten unter gewissen Umständen das Vermögen zuerkennen zu dürfen glaubte, auf den Lösungsprocess der Cataracta Einfluss zu nehmen. So soll nach Himly (l. c. S. 247) Wardrop das Verschwinden eines Linsenstaares in beiden Augen eines Mannes während einer Lungenentzündung gesehen haben und M. Jäger einen ähnlichen Fall erzählen. Rau (l. c.) behauptet, dass Heilung des Staares in den Fällen möglich sei, in welchen ein zu Grunde liegender Krankheitsprocess eine Ableitung auf ein anderes Organ erhält oder bei metastatischer Begründung die ursprüngliche Krankheit in ihrer früheren Form zurückkehrt. Ich glaube mir gegenüber den Schülern der neuen medicinischen Schule, für welche dieses Werk geschrieben ist, die Critik dessen ersparen zu können und verweise auf das bei der Aetiologie der Cataracta Gemeldete.

176. Lehre von den Augenkrankhten. 2. Bd. S. 333.

177. Sichel's (Ann. d'ocul. vol. XX. p. 79) Ansicht scheint der meinigen ganz æquivalent zu sein.

178. Virchow's und Reinhardt's Journal für patholog. Anat. 1. Bd. S. 66.

179. Lehre von den Augenkrankhten. 2. Bd. S. 295.

180. Zeitsch. für Ophth. 2. Bd. S. 484.

181. Ibidem 3. Bd. S. 469.

182. Klinische Darstellungen der Krankheiten und Missbildungen etc. 1. Bd. XI. Tafel, Nro. 3.

183. Gaz. méd. de Paris 1842. Nro. 22.

184. Pilz (Prager Vierteljahrschrift 25. Bd.) erzählt einen eclatanten Fall von einem Knaben, dessen Cornea im Centrum eine durchgreifende Narbe trug, mit der der Pupillarrand und auch das Kapselcentrum durch einen stecknadelkopfgrossen, kreideweissen Exsudatpfropf verwachsen war. Die Kapsel war vollkommen durchsichtig und rein. Unmittelbar hinter der Auflagerung fand man in der Mitte der Linse einen, genau in der Achse von vorne nach hinten laufenden, rauchgrauen, dem Topas an Farbe ähnlichen Faden.

185. Lehrb. der Ophth. 1845. S. 762.

186. Zeitsch. für Ophth. 3. Bd. S. 79. Ich citire seinen Befund wörtlich: „Bei einem Pyramidenstaar hing die Kapsel mit der Linse innigst zusammen, sie bildete hier und da einzelne Falten, war aber nicht verdickt und frei von aller Wucherung. Die Farbe des Staares war strohgelb, die pyramidale Form stark hervortretend; es sah die pyramidale Erhabenheit so aus, als hätte sich durch ein kleines rundes Loch in der vorderen Kapselwand im Centro ein Stückchen Linsensubstanz hervorgedrängt. Die theilweise von der verdunkelten, gelben Linsensubstanz, wenn auch mit Mühe, lostrennbare Linsenkapsel konnte im Centro, da wo die pyramidale Hervorragung stattfand, nicht abgezogen werden, sondern verschmolz hier mit der Linsenmasse gänzlich. Auffallend war die abgeflachte, hintere Linsenfläche."

187. In dem ersten der beiden im Texte erwähnten Fälle machte ich zu meinem grossen Leidwesen diese Erfahrung, indem ich es versuchte, ein Stück des vorragenden Knötchens zum Behufe der mikroskopischen Untersuchung loszuzwicken.

188. Oesterreich. Wochenschrift 1845. Nro. 10 und 11. Die Krankheiten des Auges 1851. S. 232.

189. Arlt (ibidem) erzählt einen solchen, höchst interessanten Fall. Es war das Cornealcentrum narbig, und die durchgreifende Narbe stand mittelst eines weissen Pfropfes, welcher, ohne den ringsum freien Pupillarrand zu berühren, durch den Humor aqueus nach rückwärts lief, mit der Kapsel in Verbindung.

190. Der Mangel mikroskopischer Untersuchungen macht sich hier in den von Arlt l. c. angeführten, relativ sehr zahlreichen, Fällen sehr bemerklich. Er war die Veranlassung, dass das eigentliche Wesen des Centralkapselstaares und der Cataracta pyramidata, deren Sitz in dem Linsenparenchym, ganz übersehen und die erwähnten Staare als blose Auflagerungen auf die Kapsel betrachtet wurden. Die Depression in der Kapsel und das Grübchen, welches Arlt in der Linsensubstanz nach Abhebung des Knötchens fand, sind nichts, als die Folgen des mit der Entfernung des cataractösen Linsenknötchens gesetzten Substanzverlustes in der Oberfläche des Krystalles. Die innige Verbindung der Cataracta mit der Kapsel erklärt das stete Einreissen der Kapsel bei dem Versuche, den Centralkapsel- und Pyramidenstaar zu entfernen, einen Umstand, den Arlt in dem letztangeführten Falle so sehr bedauert, und in seiner Bescheidenheit auf einen Fehler bei der Operation zu schieben geneigt ist. Hasner (Entwurf einer anatomischen Begründung etc. S. 185) erzählt einen ähnlichen Fall, ohne jedoch auf die nähere Schilderung der nachträglich entfernten Kapsel einzugehen. Der Umstand, dass er nichts von einem Einrisse in der Kapsel an der Anheftungsstelle erwähnt, ist sehr befremdend.

191. Entwurf einer anatomischen Begründung etc. S. 185.

192. Ich hatte während meiner Bedienstung im Wiener allgemeinen Krankenhause einmal bei einem achtzehnjährigen Jünglinge Gelegenheit, die Entwicklung eines Centralkapselstaares im Gefolge einer mit Keratitis vasculosa combinirten Iritis genau zu verfolgen. Während dem Verlaufe der Iritis erschien die Pupille rauchig, später aber, nachdem die Pupille sich wieder erweitert hatte, erschien im Centro der Vorderkapsel eine mohnkorngrosse, winkelig rundliche, weisse, etwas opalisirende und erhabene Trübung. Einige Wochen nach der Entlassung sah ich den Kranken wieder und fand den der Trübung entsprechenden Theil der Linsenoberfläche bereits erweicht und undurchsichtig, es hatte sich ein rundliches graues Knöpfchen mit strahligem Rande in der Linsenoberfläche gebildet. — Ein zweiter Fall betraf ein 24jähriges Mädchen, welches mit einer hochgradigen Iritis aufgenommen wurde, in Folge deren sich bereits massenhaftes hämorrhagisch plastisches Exsudat in die beiden Kammern und die Pupille ergossen hatte. Es war die innere Hälfte der Iris mit Exsudat belegt, die Pupille ganz verdeckt und auf dem Boden der Vorderkammer hatte sich ein gelblich-weisser Satz niedergeschlagen. Im Verlaufe weniger Tage hatte sich das Hypopyum aufgesaugt, und der grösste Theil des übrigen Exsudates war verschwunden, sodass der Pupillarrand gesehen werden konnte. Es riss sich dieser später los, wurde ringsum frei, es blieb auf dem Zenith der Vorderkapsel ein pfefferkorngrosses, flaches Häufchen gelblichen Exsudates zurück, mit dem die Kranke die Anstalt verliess.

193. Ich sah die Cataracta capsulo — centralis bei einer Köchin, circa $^3/_4$ Linien von der Vorderkapselmitte entfernt, mit dem unteren inneren Theile des Pupillarrandes durch einen bei $^1/_2$‴ langen, durch Pigmentgehalt schwarzbraungefärbten Faden verwachsen und dadurch die Pupille sehr verzogen.

Der entsprechende Theil der Hornhaut liess auch nicht die geringste Spur einer Veränderung erkennen, selbst das Spiegelbild erschien an der genannten Stelle der Cornea ganz unverändert.

194. Lehre von den Augenkrankhten. 2. B. S. 298.

195. Bei einem siebenjährigen Knaben, welcher in seinem vierten Lebensjahre an einer heftigen Entzündung beider Augen gelitten hatte, fand ich im Centrum der rechten Hornhaut einen ungemein zarten oberflächlichen Epithelialfleck, der das Sehen kaum merklich beeinträchtigte. Das linke Auge war amaurotisch und gegen den inneren Augenwinkel gekehrt. Am inneren Ende des horizontalen Querdurchmessers war die Cornea von einer scharf begrenzten, hanfkorngrossen, durchgreifenden, faserig scholligen Narbe durchsetzt, in welcher der entsprechende Theil der Iris mit Ausnahme eines schmalen Saumes seiner Pupillarportion eingelöthet war. Das Sehloch war etwas gegen die Narbe hin verzogen, der Pupillarrand ringsum frei. Fast im Centrum der Pupille, dem der Narbe entgegengesetzten Randtheile der Pupille näher, und von der Narbe mehr als 1‴ entfernt, sass ein mohnkorngrosser Centralkapselstaar, von Pigment schwarzbraun mélirt. Die vis à vis gelegene Centralportion der Cornea war vollkommen rein und klar. — In dem rechten Auge eines Mannes fand ich am unteren Ende des senkrechten Cornealdurchmessers eine durchgreifende, faserig schollige Narbe, welche sich in den vorderen Cornealschichten in Form eines Leucoms vom Umfange einer kleinen Erbse ausbreitete. An der Narbe haftete der untere Theil des Pupillarrandes. Die Pupille war nach Art eines Coloboms nach unten verzogen. Der höchste Punkt des Pupillarrandes, welcher von dem Cornealdurchbruche 2‴.2 entfernt war, erschien mittelst eines kalkigen, von Irispigment braun gefärbten Knötchens an die Vorderkapsel gehaftet. Unter dieser Anlöthungsstelle fand sich die Linsensubstanz in der Grösse eines Mohnkornes verkalkt und von einem trüben schmalen Hofe umgeben. Die übrigen Theile der Linse und Kapsel waren vollkommen normal.

196. Ammon's Monatschrift, 1. Bd. S. 15.

197. Bauer, Zeitschft. für Ophth. 3. Bd. S. 70.

198. Der bereits erwähnte Fall von Ammon (Zeitschft. für Ophth. 2. Bd. S. 485) gibt das ausserordentlich seltene Beispiel von einer, auf die hintere Hälfte der peripheren Linsenschichten beschränkten partiellen, uneigentlichen, fettig kalkigen Cataracta, bei welcher die hintere Kapsel zapfenförmig nach hinten ragte.

199. Ich fand eine solche Linse in dem rechten Auge eines, an Tuberkulose gestorbenen, 23jährigen Drahtbinders, der seit Jugend auf diesem Auge blind war und durchaus keine Veranlassung des Uebels kannte. Aus dem anatomischen Befunde ergab sich jedoch, dass massenhafte Exsudation aus dem äusseren Theile des Strahlenkranzes und parenchymatöse Iritis mit nachfolgender hinterer Synechie des äusseren Quadranten des Pupillarrandes die Ursache war. Die Linse bestand aus zwei, ihrem ganzen Verhalten nach verschiedenen, seitlichen Hälften. Die innere Hälfte war vollkommen durchsichtig, mit gespannter Kapsel überzogen, welche letztere mit der Zonula in Verbindung stand. Es hatte diese durchsichtige Hälfte der Linse eine ausgesprochen nierenförmige Gestalt mit sehr vertieftem centralem Hilus und maass im senkrechten Durchmesser 1‴.8, im queren und im Achsendurchmesser 0‴.9. Eine wolkig trübe, verschwommene Grenze schied diese Hälfte von der äusseren, in welcher die Linsenformelemente ganz untergegangen und in eine knorpelähnliche, weisse, undurchsichtige, ganz strukturlose, mit Fettkörnchen und Kalksand durchmischte Substanz verwandelt waren. Es fand sich diese Hälfte der Linse bedeutend geschrumpft, von vorne nach hinten abgeflacht, und in ihrem Querdurchmesser verkürzt. Ein durch den horizontalen Durchmesser und die optische Achse gelegter Durchschnitt erschien keilförmig, mit abgerundeter, 0‴.2 dicker Schneide, welche

letztere nicht bis zu den inneren Enden der Strahlenfortsätze reichte, sondern durch einen, mit halborganisirten Exsudaten gefüllten, Zwischenraum von 0‴.5—1‴ Breite davon getrennt war. Die Zonula war hier durchrissen und fand sich in Fetzen getheilt, welche theils der faltigen äusseren Kapselhälfte, theils den Kopfenden der entsprechenden Ciliarfortsätze anhafteten und von dem erwähnten, die ganze äussere Hälfte der hinteren Kammer erfüllenden, Exsudate eingehüllt waren. Der Kern der Linse war in eine kalkige Schuppe von 1‴ Durchmesser und kreisförmigem Umfange verwandelt, welche zur Hälfte in der ganz durchsichtigen Linsensubstanz, zur Hälfte in der staarigen Krystallmasse lagerte, so zwar, dass ihre beiden Flächen gleich weit von der vorderen und hinteren Kapsel abstanden. Genau an der trüben Grenze des Hilus war der äussere Theil des Pupillarrandes durch plastisches, faserspaltiges Exsudat mit der Vorderkapsel verwachsen, während die übrigen Theile des Pupillarrandes frei gefunden wurden. Das Sehloch erschien, von vorne betrachtet, verzogen, sein äusserer Rand war gegen die optische Achse gezerrt, die Pupille hatte ebenfalls eine nierenförmige Gestalt. Sie war ganz schwarz, nur am äusseren vorstehenden Rande war sie durch das schuppige Concrement des Linsenkernes theilweise verlegt. Die übrigen krankhaften Erscheinungen in diesem Auge werden mich anderen Ortes beschäftigen.

200. Ann. d'oculj; vol. VIII. p. 183.

201. Ich fand in dem angezogenen Falle sämmtliche Gebilde des Augapfels, ausgenommen den Krystallkörper, vollkommen normal, ohne Spur einer Veränderung. Die Vorderkammer erschien, durch die vollkommen durchsichtige Cornea betrachtet, übermässig weit. Der Pupillarrand war vollkommen frei, das bei 2‴ Durchmesser haltende Sehloch rund und tief schwarz, glänzend, mit Ausnahme eines kreideweissen, scharf begrenzten, fast central gelegenen, nur etwas nach oben und aussen abweichenden rundlichen Fleckes von 0‴.25—0‴.5 Durchmesser, welcher Fleck scheinbar etwas über das Niveau der Pupille hervorragte und das exquisiteste Bild eines Centralkapselstaares darbot. Nach Eröffnung des Auges von hinten fand ich den Krystallkörper auf eine, bei 0‴.5 dicke, in dieser Dimension jedoch an verschiedenen Stellen etwas variirende Scheibe mit einigermaassen wulstigem Rande reducirt, welche Scheibe beiderseits mit ganz durchsichtiger Kapsel überzogen war und an ihrem Rande ringsum mit den Ciliarfortsätzen vermittelst der Zonula in Verbindung stand, gleich einer Scheidewand zwischen dem vorderen und hinteren Augenraume ausgespannt war. Die vordere Kapsel überkleidete vollkommen durchsichtiges Epithel, die hintere Kapsel war bei völliger Durchsichtigkeit evidenter Maassen verdickt, der Vorderkapsel ähnlich und haftete lose an dem glashäutigen Ueberzuge der abgeflachten, tellerförmigen Grube. Beide Kapselhälften waren durch vollkommen durchsichtige Linsensubstanz getrennt, welche offenbar der hinteren Kapselhälfte fester anhaftete und zum allergrössten Theile vollkommen strukturlos war, eine halb consistente, homogene, pellucide Masse vorstellte, in welcher sich nur hier und da einzelne Linsenzellen und Kerne, einzelne gekernte Fasern und Trümmer von Faserblättern fanden. Der Centralkapselstaar erschien, von hinten gesehen, als ein zapfenförmiges, kreideweisses Kalkconcrement, welches mit seiner Basis der Innenwand der Vorderkapsel anhaftete, mit seinem Körper aber unmittelbar eingesenkt war in das vollkommen durchsichtige Linsenparenchym. Eine scharfe Grenze trennte beide. Die Peripherie der Vorderkapsel war an ihrer inneren Fläche mit einer Unzahl kleinerer ganz ähnlicher Concremente besetzt, welche ebenfalls von Gruben im Linsenparenchym aufgenommen wurden. Doch war hier die Krystallsubstanz nicht so perfect durchsichtig, wie im Centrum, es fanden sich hier und da zerstreute Wölkchen, welche aus fein granulirter trüblicher, öfters auch mit Fettkörnchen durchsäeter Masse bestanden, und vielleicht Uebergangsformationen zu Concrementen darstellten.

202. Die Lehre von den Augenkrankhten. 2. Bd. S. 296. Ich meine hier den Balgstaar mit sulzigem Kerne. Es ist Beer's Cataracta cystica durchaus keine eigenthümliche, streng trennbare Form des Staares, sondern immer nur eine Uebergangsform. Je nach der Beschränkung der secundären Metamorphose auf die Oberfläche der Linse oder deren Verbreitung bis auf die centralen Theile des Krystalles, wo dann auch der Kern breiig zerfallen ist, ist der Balgstaar ein peripherer Cholestearinkalkstaar oder aber ein unvollkommen entwickelter trockenhülsiger Staar. Der Balg, welcher der Kapsel enge anhaftet und den Kern umschliesst, ist nichts als condensirtes und in secundären Metamorphosen begriffenes Staarmagma.

203. Entwurf einer anatomischen Begründung etc. 1847. S. 193.

204. Morbid anatom. etc. vol. II. p. 114.

205. Wardrop's Beobachtungen (ibidem) stimmen in soferne mit den meinigen ganz überein.

206. Hasner l. c. behauptet zwar die Möglichkeit der Entwicklung des Kalkstaares innerhalb weniger Wochen, meint jedoch sicher nicht einen completen, sondern einen peripheren Cholestearinkalkstaar, oder aber eine trockenhülsige Cataracta.

207. Ruete (Lehrbuch der Ophth. S. 756) beschreibt diesen Staar daher auch als Cataracta arida siliquata tremulans. Seine Beobachtungen stimmen mit den meinigen ganz überein. Er fand in dem atrophischen Auge eines alten Arthritikers einen erbsengrossen, gefalteten, gelblichen Staar, der aus halborganisirtem Faserstoffe bestand und von der runzeligen Kapsel überzogen wurde. Es scheint, dass die Höhle des fibrösen Gehäuses hier auf ein Minimum geschrumpft war, denn Ruete sagt, dass sich von der Linse keine Spur vorfand. Es imponiren solche Staare gewöhnlich als rein fibröse, oder knorpelige. Sichel (Annal. d'ocul. vol. XVI. p. 171, 1. Fall) beschreibt eine derartige Cataracta. Ich fand sie mehrmals, besonders dort, wo ein Hornhautdurchbruch stattgefunden hatte, durch welchen der Kern der Linse entleert wurde und sofort das Materiale zur Bildung des fettigkalkigen Inhaltes der fibrösen Staarkapsel verloren ging. Auch Ruete scheint bei der Untersuchung von Augen zweier Pferde solche Staare vor sich gehabt zu haben, denn er sagt ausdrücklich, dass in diesen Fällen an einer kleinen Stelle, an welcher wahrscheinlich eine Ruptur stattgefunden hatte, die Kapsel fehlte. An einem anderen Pferdsauge fand er innerhalb der fibrösen Staarkapsel einen aus kohlensaurem und phosphorsaurem Kalk bestehenden, in zwei Pferdsaugen endlich einen sclerosirten Kern. Ich machte dieselben Erfahrungen an mehreren Menschenaugen.

208. Ruete (l. c. S. 752) beschreibt diesen Sack, ich komme auf ihn bei geeigneterer Gelegenheit zurück.

209. Es war der Augapfel in seinen Dimensionen etwas verkleinert, hatte seine normale Gestalt aber kaum merklich verändert. Die übrigens durchsichtige Cornea war gerade in ihrem Querdurchmesser der ganzen Länge nach von einer faserig scholligen, 1‴ breiten, etwas eingezogenen Narbe durchsetzt, mit welcher der untere Quadrant des Pupillarrandes verlöthet und auch der mittlere Theil der Vorderkapsel durch faserspaltiges Neugewebe verwachsen war. Die Linsenkapsel erschien mit Ausnahme dieses Anhaftungspunktes vollkommen wasserklar, des Epithels jedoch beraubt. Sie bildete einen bohnengrossen, birnförmigen Sack, dessen Grund nach hinten sah, während der lang ausgezogene, in Längsrunzeln gelegte Hals neben dem eingeklemmten Theile der Iris in dem Centrum der Hornhautnarbe feststack. Von der Basis des Halses zogen sich einige Exsudatfäden durch die Vorderkammer zu dem freien Randtheile der Pupille und zu der hinteren Fläche der, ihrer Struktur nach, unveränderten Iris. Unmittelbar dahinter fand man die der Kapsel ringsum anhaftende, stark gespannte, in

elegante, strahlenförmig ziehende Falten geworfene Zonula. Die Linsensubstanz hatte sich in zwei, ihrer Struktur nach sehr verschiedene Schichten gesondert, deren äussere eine bei 1‴.5 dicke, gelbliche, zähe, starre, grösstentheils deutlich faserige, hier und da aber auch strukturlose, hyaline oder fein granulirte Schale bildete, während der Kern in freies öhlartiges, flüssiges Fett, Körnchenzellen und dunkle Körnchen zerfallen war, welche sich in Aether zum grössten Theile löseten. Die Hinterkapsel sass auf einer fibrösen, straff gespannten Haut, welche mit ihrem peripheren Rande ringsum an dem Vordertheil der Aderhaut und an den Hintertheilen der Ciliarfortsätze haftete, und sich im Centrum ihrer Hinterfläche zu einem allmählig schmächtiger werdenden Stiele ausspannte, der den hinteren Augenraum durchsetzte und sich in der Eintrittsstelle des atrophischen Sehnerven festsetzte. Es war dieses der metamorphosirte Glaskörper, welcher mit Ausnahme der Vorderfläche eingehüllt ward durch die von eingelagerten Entzündungsprodukten ganz veränderte, im hohen Grade faltige Netzhaut. Den Zwischenraum zwischen der Netzhaut und der der Sclera anlagernden, unveränderten Aderhaut erfüllte eine gelb-bräunliche, mit Fetttropfen und Cholestearinkrystallen gemischte, Flüssigkeit.

210. (Zeitschrift f. Ophth. 1. Bd. S. 364). Der Eiterbalgstaar characterisirt sich nach Ad. Schmidt durch asthenische Constitution des Kranken, citrongelbe, eiterähnliche Farbe. Bei der Eröffnung der Kapsel geht die sulzige oder fest zusammenhängende, verdunkelte Linse hervor, doch bleibt die Pupille verdunkelt und trübe, die verdunkelte Kapsel ist in der Hinterkammer vorgebreitet. Fasst man mit dem Häckchen oder der Pincette die Kapsel und zieht sie hervor, so findet man die Kapsel und in ihr einen Beutel eingeschlossen, der einen weissen, dichten, übelriechenden Ichor enthält. Die Pupille ist dann rein, und der Kranke sieht, doch zerstört gewöhnlich nachfolgende Eiterung das Auge.

211. Lehre von den Augenkrankheiten 2. Bd. S. 301. Beer spricht ihm eine citrongelbe oder doch dunkle Farbe zu. Träge Bewegungen der wenig gewölbten Iris, geringe Lichtperception, schwächlicher, so zu sagen mehr cachectischer Habitus begleiten ihn. Er fand den Eiterbeutel gewöhnlich zwischen Linse und hinterer Kapsel, nur einmal sah er ihn zwischen dem Krystalle und der Vorderkapsel.

212. Krankheiten und Missbildungen etc. 2. Bd. S. 233.

213. Malgaigne hatte seine Ansichten zuerst in einem 1841 an die Pariser Academie des siences gerichteten Schreiben, gestützt auf die Section von 25 cataractösen Augen, ausgesprochen. Bis zum November 1842 hatte er (Ann. d'oc. vol. VIII p. 108) über 60 Augen untersucht und seine Behauptung bestätigt gefunden. — Nach Fl. Cunier (Ann. d'oc. vol. VI p. 68. Note) hatte schon Petit in den Mémoires de l'acad. des sciences von 1730 darzuthun gesucht, dass die Kapsel immer durchsichtig bleibe.

214. Lehrb. der Ophth. 1845 S. 742 heisst es: „Einen Kapselstaar, d. h. eine Trübung der Linsenkapsel selbst, giebt es im wahren Sinne des Wortes wahrscheinlich nicht. Alle sogenannten Trübungen der Linsenkapsel sind nach meinen Erfahrungen nur scheinbar; sie rühren her von trüben Exsudaten, die in den meisten Fällen auf der inneren Seite der Kapsel liegen, und leicht mit der Pincette oder dem Messer von derselben abgezogen werden können.“

215. Entwurf einer anatom. Begrdg. etc. 1847. S. 182. „Ich war niemals im Stande, selbst nach direkten Verletzungen, die geringste Trübung der Substanz der Kapsel zu entdecken.“

216. Sichel hat in seinem Traité etc. p. 496 et 506, so wie in der polemischen Correspondenz mit Malgaigne (Ann. d'oc. vol. VI p. 62) auf die gewöhnliche Verwechselung seiner Cataracta corticalis mit Kapsel-

trübungen aufmerksam gemacht, und damit den Kapselstaar auf die Fälle von Anlagerung secundär metamorphosirter, cataractöser Linsensubstanz auf die Innenwand der Kapsel und auf die Fälle von Auflagerung starrer Produkte auf die äussere Oberfläche der Kapsel reducirt. Er erklärt den Kapselstaar in der letzteren Bedeutung aber ausdrücklich als das Resultat einer mehr weniger lenten Entzündung der Kapsel. — Diese Unterscheidung der Kapselstaare im gewöhnlichen Wortsinne in zwei ganz differente Krankheitsformen findet sich schon in Wardrops Anat. pathol. vol. II p. 104. Wardrop differenzirt hier ganz deutlich die durch Auflagerung auf die äussere Kapseloberfläche zu Stande gekommenen Kapselstaare von der Sichel'schen Cataracta corticalis, welche er als Trübung des inneren Blattes der Vorderkapsel beschreibt.

217. Beer (Lehre von den Augenkrankheiten 2. Bd. S. 290) — Mackenzie (Prakt. Abhandlg. über die Krankheiten des Auges. Weimar 1832. S. 564).

218. Hasner (l. c.) hat diese Verhältnisse bisher allein richtig aufgefasst, Ruete nimmt irriger Weise in den meisten Fällen ein Ueberführen von plastischen Produkten aus der Kammer in die Kapselhöhle an.

219. Ich folge hierin zum Theile der vortrefflichen Schilderung Desmarre's (Traité des malad. des yeux 1847. p. 520), indem dieser die im Texte erwähnte, nothwendige Sichtung der Kapselstaare vorgenommen hat.

220. Abhandlungen aus dem Gebiete der praktischen Medicin. Landshut 1810. 1. Bd.

221. Traité etc. p. 102.

222. Höring (über den Sitz und die Natur des grauen Staares. Preisschrift. Heidelberg 1844) glaubte das über die Entzündungsfähigkeit der Kapsel herrschende Dunkel zu erleuchten, indem er bei 11 Kaninchen die Iris gänzlich entfernte, und in den 2 Fällen, in welchen nicht Atrophie des Auges erfolgte, die Kapsel durch Lufteinblasen in die Augenkammer zur Entzündung zu reizen suchte. Als er nun in den später untersuchten Augen Auflagerungen auf die Kapsel fand, glaubte er deren Entstehung nicht anders, als durch essentielle Entzündung der Kapsel erklären zu können, vergass dabei aber die Kapsel selbst zu untersuchen und zweitens den Zustand der durch die Entfernung der Iris nothwendig gesetzten Wundränder einer näheren Betrachtung zu unterziehen. Das Experiment ist also schon in seiner Durchführung aller Beweiskraft entblösst worden. — Der zweite Beweis für die Nothwendigkeit einer Capsulitis ist, wo möglich, noch weniger sagend. Es soll nämlich die Kapsel als seröse Haut nur dann eine Verlöthung mit den Nachbarorganen eingehen können, wenn sie selbst entzündet ist. Ich glaube diesen Ausspruch nicht erst widerlegen zu müssen.

223. Traité des mal. des yeux p. 533.

224. Um solchen Täuschungen vorzubeugen, hat man das Purkinie-Sanson'sche Experiment angerathen. Ich warne davor, indem die Spiegelbilder der Linse ausnehmend schwach sind, und viel leichter zu Täuschungen führen können. Es gehört viel mehr dazu, um über deren Mangel zu entscheiden, als eine rauchige, braun-schwarze oder tintenschwarze Masse in der Pupille zu entdecken, und die Anhaftung des Pupillarrandes deutlich zu ergründen.

225. Beer (Lehre von den Augenkrankheiten 2. Bd. S. 307) behauptet, der Dentritenstaar sei stets die Folge einer heftigen Erschütterung des Auges, in Folge deren ein Theil des Regenbogenhauttapetes losgestossen wird; es soll dieses Pigment dann an der Kapsel entweder ohne alle die Anheftung vermittelnde plastische Materie, oder aber durch das Produkt einer nachfolgenden Entzündung der Iris angelöthet werden. Es lässt sich die Losstossung des Pigmentes in Folge von Traumen nicht läugnen, die

bleibende Anheftung desselben auf die glatte convexe Oberfläche der Kapsel ohne Beiwirkung plastischer Materien ist aber undenkbar. Mit der Anerkennung des letzteren Umstandes ist die Beihilfe der Iritis schon ausgesprochen, und es muss selbst in dem Falle eines vorausgegangenen Traumas der Pigmentstaar der Regenbogenhautentzündung auf Rechnung gebracht werden, wobei jedoch allerdings in Anschlag zu bringen ist, dass durch die Erschütterung ein Theil des Tapetes in seinem Zusammenhange mit der Irishinterfläche gelockert sein, und sofort dessen Abstossung bei der Exsudation und die Beimischung zu den Produkten erleichtert werden kann.

Beer kömmt durch die enge Umgrenzung des ätiologischen Feldes in einige Verlegenheit mit der Erklärung des pseudomembranösen Pigmentstaares (l. c. S. 304), namentlich der alldort zu beobachtenden, gleichförmigen, dunklen Färbung und der oberflächlich aufsitzenden pigmentirten Fäden. Er ist gezwungen, diese Form des Pigmentstaares von dem Dentritenstaar zu trennen, und mit dem Lymphstaar zu vereinen, indem sie sichtlich auf bloser Exsudation beruht. Die Fäden erklärt er für Blutgefässe, durch welche die Traubenhaut mit dem zart organisirten Eiweisse und Faserstoffe so wie mit der Linsenkapsel zusammenhängt.

226. Beer l. c. S. 304.

227. Ausgenommen die sogenannten Cataractae cum bursa ichorem continente (2. Buch § 413—417) dürften die nach Juzeler von Schifferli (in seiner theor. prakt. Abhandlung über den grauen Staar) 1797 erzählten zwei Fälle hierher zu zählen sein. In dem einen hatte der Staar vor der Operation durchaus kein befremdendes Aussehen. Nach der Operation fand Juzeler aber die Kapsel verdunkelt und die Linse völlig faul. In dem anderen Falle erschien der Krystall in der Form eines Milchstaares, dessen Masse nach der Entleerung ranzig roch. Die Operationen hatten günstigen Erfolg.

228. In zweien der Kaninchenaugen, deren Descemeti ich während des Lebens der Thiere mit Höllenstein geätzt hatte, war der Kapselfalz und eine Parthie des Linsenrandes erhalten. Die Kapselreste waren vollkommen rein, die Linsenreste zeigten aber alle Charaktere eines gewöhnlichen cataractösen Magmas, keine Spur aber der eigenthümlichen Färbung der Descemeti. Es waren diese Theile theils durch die vorliegende Iris geschützt worden, theils aber war sicherlich das Hervorstürzen des Glaskörpers und die Eigenthümlichkeit des Höllensteins, seine Wirksamkeit zu umgrenzen, die Ursache dessen. Werneck's diessfällige Versuche (Zeitschrift f. Ophth. 4. Bd. S. 18) stimmen in dem Resultate mit dem meinen ganz überein und erklären sich gewiss auf dieselbe Weise. Ein absoluter Widerstand der Kapsel gegen die Wirkung des Höllensteins ist nicht denkbar, und durch die Veränderungen der Descemeti in meinen Fällen als nicht gegeben erwiesen.

229. Ich stach bei mehreren Kaninchen eine Acupunkturnadel in der Richtung der optischen Achse so tief in den Augapfel, dass sie bis in die Mitte des Glaskörpers reichte, armirte sie mit dem positiven, oder mit dem negativen Pole der electromagnetischen Rotationsmaschine und liess nach Ansetzuug des anderen Poles an den Processus mastoideus der entsprechenden Seite bald stärkere, bald schwächere Ströme spielen. Es trübte sich immer die Hornhaut und Linse. Doch hellten sie sich immer bald wieder auf mit Ausnahme der Umgebungen des Einstichspunktes. In den Leichen der früher oder später nachher getödteten Thiere fand ich den Krystallkörper immer verkleinert, doch durchsichtig mit Ausnahme eines in der optischen Achse gelegenen, wolkig verschwommenen Cylinders. Derselbe bestand aus amorpher, feinkörniger Masse und Fettkügelchen; bei Thieren, die längere Zeit nach der Operation gelebt hatten, war er aber zu einem sehr derben, gekochtem Eiweisse ähnlichen, strukturlosen, kaum merklich faserstreifigen, in einem Falle einzelne Kalkkörner und Fettkügelchen enthaltenden Strange geworden, in dessen vorderem Ende die scharfen, vollkommen wasserhellen

Ränder der Kapselwunde eingelöthet waren. Die Kapselsubstanz selbst fand sich in vollkommen unverändertem Zustande. Die wolkige Umgebung des Stichkanals zeigte rauchige Faserblätter und stellenweise amorphe, feingranulirte, mit Fettkörnchen untermischte Substanz. — Nach Crusell (Zeitschrift für die ges. Med. Bd. 43 und Froriep's Tagesberichte 1850 Nro. 152) soll der negative Pol den Staar erzeugen, der positive wieder auflösen. Meine Versuche stimmen damit nicht ganz überein, doch experimentirte Crusell mit einer galvanischen Säule. Walther's und Ackermann's Versuche an eben guillotinirten Köpfen (Salzburg. med. chir. Zeitung 1803. Nro. 97) ergaben eine schaumige Auftreibung der Linse bei Anwendung des Wasserstoffpoles, eine Trübung bei Anwendung des Sauerstoffpoles.

230. Fage (Eyr et Medicinsk Tidsskrift 1835. S. 51 und Himly's Krankheiten und Missbildungen etc. 2. Bd. S. 242) erzählt von einem Manne, den der Blitzschlag besinnungslos zu Boden geworfen und auf einem Auge blind gemacht hatte. Fage fand 2 Monate später eine ausgebildete Cataracta. — Rivaud-Landrau (L'union med. 1850 Nro. 51 und Froriep's Tagesberichte 1850 Nro. 152) sah eine Frau, die 10 Jahre, nachdem sie vom Blitze getroffen und dadurch auf dem linken Auge blind geworden war, einen pergamentähnlichen Fleck in der regelmässig beweglichen Pupille zeigte, welchen Fleck der genannte Arzt als Verdunklung der Kapsel erklärt. Das Lichtperceptionsvermögen war erhalten.

231. Rivaud-Landrau's Fall Anmerkung Nro. 28, 131.

232. Dietrich (über die Verwundungen des Linsensystems. Tübingen 1824), Stricker (die Krankheiten des Linsensystems etc. Frankfurt a. M. 1845), Düsing (das Krystalllinsensystem des menschlichen Auges etc. Berlin 1844), Textor (über die Wiedererzeugung der Krystalllinse Würzburg 1842), Beger (Zeitschrift für Ophth. 3. Bd. S. 167), Werneck (ebendaselbst 4. Bd. S. 18) haben eine Reihe von sehr schätzenswerthen Versuchen an Thieren angestellt. Ihre Resultate stimmen mit den meinigen vollkommen überein, ich benütze die Summe derselben, so wie eine Anzahl von anatomisch pathologischen Befunden, welche ich an Menschenaugen, die kurze oder längere Zeit vor dem Tode des Individuums verletzt worden waren, als Basis der im Texte gegebenen Erörterungen.

233. Als ein solcher Fall ist der von Walther (in seinen Abhandlungen aus dem Gebiete der Med. Landshut 1810 S. 34) erzählte zu betrachten, in welchem ein Messer tief in die Iris und die Linse eingestochen worden war, ohne dass es, selbst nach anderthalb Jahren eine Spur von Trübung zur Folge gehabt hätte. — Bei Kaninchen ist ein solches Vorkommniss öfters zu beobachten.

234. Ich hatte in den von mir angestellten Versuchen an Kaninchen wiederholt Gelegenheit, diesen Process in allen seinen Stadien und unter viel ungünstigeren Verhältnissen für die Heilung zu verfolgen. Es ist nach diesen Experimenten die Möglichkeit der spurlosen Verwachsung von Linsentheilchen nach Resorbtion der zwischengelagerten, cataractös gewordenen Elemente keinem Zweifel unterworfen. Es muss die Möglichkeit dieses Vorganges aber auch in Bezug auf die menschliche Linse angenommen werden. Es ist dieses nothwendig, wenn man Guepin's (Ann. d'oc. vol. VI p. 203) Fall und Tavignot's Beobachtung (ibidem vol. XXII) nicht als crasse diagnostische Fehler erklären will.

235. Während ich dieses schreibe, habe ich den mikroskopischen Befund eines solchen Falles vor mir, welcher mir gerade vor zwei Tagen zur Untersuchung kam. Es war die Grenze zwischen Cornea und Sclera im unteren äusseren Quadranten mit einem Federmesser durchstossen worden und die Spitze des Instrumentes durch den Ciliarmuskel und die Iris schief in die Linse und in den Glaskörper gedrungen, jedoch so, dass der äussere Wundwinkel noch $\frac{1}{2}$ Linie von dem Kapselfalze entfernt war. Es hatte

sich ein Irisvorfall und damit eine Verziehung der Pupille nach aussen und unten entwickelt und ständig gemacht. Die beiden Kapselhälften waren vollkommen normal, ohne Spur der ehemaligen Continuitätstrennung. Die vordere war der ganzen Ausdehnung nach mit normalem Epithel überzogen, nirgends mit der Irisnarbe in Verbindung. Der Innenwand der beiden Kapseln lagerte jedoch die im Texte erwähnte graue, mit Kalkkörnern untermischte, einem Sternenhaufen gar nicht unähnliche Staarmasse an und heftete so gleichsam den derben, sehnenähnlich aussehenden, gleichmässig $^1/_3$‴ breiten und bei $^1/_4$‴ dicken, die durchsichtige Linse durchsetzenden und die Richtung der ehemaligen Wunde anzeigenden Strang an die Innenwände der beiden Kapselhälften. Die übrigen Angaben entnehme ich den mikroskopischen Untersuchungen solcher strangförmiger traumatischer Cataracten, bei welchen die Verlöthung der Wunde an der Vorderkapsel eine mittelbare war.

236. Es ist diese Ansicht über die Entstehung des pyramidalen Wölkchens von Beger (Zeitschrift für Ophth. 3. Bd. S. 184) aufgestellt worden.

237. Dietrich und Beger (l. c.) scheinen Synechien nach solchen Verletzungen sehr häufig gesehen zu haben. Ein sehr sonderbares Beispiel ist das von Schindler (Ammons Monatschrift 1. Bd. S. 418) erzählte. Er hatte bei einem Schafe 24 Stunden nach der Verletzung einen so festen Strang von der Linse nach der Cornea gehend gefunden, dass die Cornea nach Umschneidung der verstopften Wunde nicht abgehoben werden konnte, ohne zuvor das strangartige Gebilde mit der Scheere durchzuschneiden!! Ich lasse hier das Excerpt eines solchen, von mir beobachteten Falles folgen, und verweise auf die in den folgenden Nummern kurz mitgetheilten Befunde.

Es betrifft der nachstehende Befund das Auge eines sehr alten Mannes, von dessen Anamnese ich nichts weiss. Der Bulbus hat seine normale Grösse und Gestalt. Die Cornea trägt einen sehr entwickelten Greisenbogen. Der äussere Querhalbmesser der Cornea wird von einer faserig scholligen, scharf begrenzten, strichförmigen, 0″.11 langen Narbe durchsetzt, welche sich noch 0″.35 auf den Scleralvordertheil bis zu dem Ansatz des äusseren Augenmuskels fortsetzt. Die Vorderkammer hat ihre normale Weite, hängt aber mit der hinteren nicht zusammen, der Pupillarrand der Iris ist mittelst einer Unzahl licht- und dunkelbrauner Exsudatfäden seinem ganzen Umfange nach mit dem Centrum der Vorderkapsel verwachsen. Das Parenchym der Iris zeigt keine Texturabweichungen. Doch fehlt ein streifenförmiges Stück desselben gegenüber der Cornealnarbe. Es tritt nämlich die, die Hornhaut durchsetzende, faserig schollige Narbe in Gestalt eines sehnigen, pigmenthaltigen, bandförmigen Fortsatzes durch die Kammer und durchbohrt die Iris in der Richtung ihres Breitendurchmessers so, dass die beiden Kanten des narbigen Bandes 0‴.04 sowohl von dem Pupillarrande, als von dem Ciliarrande der Regenbogenhaut abstehen. Während des Durchtrittes durch die Iris lösen sich einige sehnige, kurze, Pigment aus der Uvea führende Fäden von der Narbe ab, um in das Parenchym der Iris überzutreten und geben so der Irisnarbe ein zackiges Ansehen. Von dem äusseren Rande der streifigen Irisnarbe geht ein schmaler sehniger Faden ab, welcher an der Hinterfläche der Regenbogenhaut in der Richtung des Stichkanales verläuft, zwischen Zonula und die überliegenden Ciliarfortsätze gelangt, und sich hier bis zu den hinteren Enden der letzteren hinzieht. Nachdem die Narbe die Iris durchsetzt hat, geht sie auf die Vorderkapsel über, auf der sie sich in Gestalt mehrerer, pinselförmig auseinander fahrender, sehniger Fäden ansetzt. Ein Theil dieser Fäden dringt in die Kapselhöhle ein und hängt hier mit einem kalkig sehnigen Pfropfe zusammen, welcher in die Linsensubstanz eingebettet ist, und secundär metamorphosirte cataractöse Substanz vorstellt. Die Umgebung dieses Pfropfes ist staarig getrübt, der grösste Theil der Linse aber vollkommen durchsichtig, von normaler Struktur. Durch die Schrumpfung bei der Formation des erwähnten Pfropfes ist die Linse in ihrem Umfange merklich verkleinert worden, sie ist abgeflacht, ihre

Achse misst kaum 0‴.75. Zugleich aber ist der äussere Linsenrand nach einwärts gezogen, es fehlt in der Gegend der Narbe die Zonula auf 0‴.05, sie ist bei der Schrumpfung abgerissen, es steht hier der Glaskörper bloss. Dessen Vordertheil hat die normale Durchsichtigkeit und Dichtigkeit. Die hintere Hälfte des Glaskörpers ist aber zerflossen in eine farblose, ganz durchsichtige, wässerige Flüssigkeit.

238. Zeitschrift für Ophth. 3. Bd.

239. Es betrifft dieser Fall das linke Auge eines 54jährigen Mannes, welcher an Tuberkulose gestorben war. Es war das Auge schon seit der frühesten Jugend des Individuums in Folge eines Stiches mit einem Federmesser zum Sehen unbrauchbar. Im ganzen Verlaufe des Sehnerven ist keine Spur einer Alteration zu erkennen. Der Augapfel hat seine normale Gestalt und normalen Dimensionen. Nur die Cornea ist etwas abgeflacht. Der obere Theil der Hornhaut ist vollkommen durchsichtig, der untere jedoch trägt eine, tief in das Hornhautparenchym eingesenkte, in der Contour querovale, 0″.34 lange und 0″.27 breite Neubildung, deren unterer Rand nur durch die strukturlose Intercalarsubstanz der Hornhaut von dem Scleralrande getrennt ist. Es besteht diese Neubildung aus gefässhaltigem Bindegewebe, welches mit der Conjunctiva in unmittelbarem Zusammenhange steht, nach vorne mit einer dicken Lage trockenen, abschilfernden Epithels bedeckt ist, nach hinten aber auf einer Schichte faserig scholliger Neubildung ruht, welche letztere mit dem Boden der Cornealmulde in Verbindung steht und dessen Mitte in Gestalt eines länglichen, 0‴.1 Durchmesser haltenden Pfropfes durchsetzt. In diesem Pfropfe sind die Durchbruchsränder der Descemeti und der gesammte Pupillarrand eingebacken. Die Iris ist atrophisch, ihre Vorderfläche wird bedeckt von Streifen und Flocken eines graulichen, sehr festen, zähen, theils amorphen, theils faserspaltigen, überall mit Pigment reichlich durchsäeten Exsudates, welches in seinen Lücken die grau-braune Iris wahrnehmen lässt, im Umkreise des Pfropfes aber auf 0‴.15 weit eine gleichmässige Schichte bildet, durch welche die Regenbogenhaut mit der Descemeti verklebt ist. Der erwähnte Pfropf tritt von der Cornea zu der vorderen Fläche der Linse und durchsetzt dieselbe in der Richtung nach hinten und oben. Es ist die Linse sehr flach, ihr Durchmesser beträgt 0″.23. Ihre Substanz erscheint mit Ausnahme des sie durchziehenden, wolkig begrenzten Pfropfes durchsichtig, nur einzelne mohnsamengrosse, kalkige Tüpfeln sind ihr eingestreut. Die durchsichtige Linsensubstanz zeigt nur zum Theile die normale Textur, grösstentheils erscheint sie als eine fast wasserhelle, strukturlose, gelatinähnliche Masse, in der sich nur mit Mühe eine äusserst lichte, grauliche Granulation und einzelne dunkle Molekule auffinden lassen, wohl aber Zellen und Kerne mit sehr lichten Contouren und bald wasserhellem, bald graulichem, äusserst feinkörnigem Inhalte. Aus den eingestreuten weissen Tüpfeln erscheinen oft Kalkkörner und Cholestearinkrystalle beigemischt. Der Pfropf selbst besteht aus einer halbdurchsichtigen, blätterig scholligen, sehr fein und parallel faserstreifigen Masse und zwischengelagerter lichtgrauer, äusserst fein granulirter Substanz, in der sich dunkle Molekule, Kalkkörnchen, freies Fett in Körnchen und rhomboidalen Platten, so wie braunes, schwarzes und rostgelbes, körniges Pigment findet, welches Pigment ganz offenbar aus metamorphosirtem Blutcruor gebildet wird, aus Blutelementen, welche aus den verletzten Gefässen der Iris extravasirt worden waren und sich dem Magma des Staares im Bereiche der Kapselwunde beigemischt hatten. Die trübe, wolkige Grenze des Pfropfes innerhalb der Linsensubstanz besteht allein aus amorpher, fein granulirter Substanz mit minder reichlichem Gehalte an dunklen Molekulen, Kalkkörnern und Fettelementen. Der Pfropf endet nicht an der hinteren Kapsel, es ist dieselbe nahe ihrem oberen Rande quer durchbohrt worden. Die faltigen Ränder der Hinterkapselwunde sind in den Pfropf eingehüllt. Dieser tritt in Gestalt eines flachen, 0″.13 breiten, grautrüben, faserigen Streifens aus dem oberen Theile der hinteren Linsenfläche hervor und

zerfährt, sich allmählig ausbreitend, nach Art eines Pinsels in eine Menge von Fäden, welche in der Glaskörpersubstanz selbst festhängen. Sie sind an ihrer Spitze von grautrüber, vollkommen amorpher, feinkörniger Masse umgeben, welche, namentlich in der Mitte des Pfropfendes, gehäuft ist und dieses in Gestalt eines rundlichen, 0‴.2 Durchmesser haltenden Fleckes an die innere Fläche jenes Theiles der Hyaloidea anheftet, welcher die hintere Hälfte der entsprechenden Ciliarfortsätze überzieht. Hier findet man deutlich die fein granulirte Substanz der Hyaloidea anlagernd. Der Glaskörper erscheint übrigens vollkommen normal, und auch in der Netz- und Aderhaut, sowie in den Ciliarfortsätzen ist nicht die geringste Spur einer Alteration zu entdecken.

240. Eine ganz genaue Beschreibung dieses Falles, wie sie sich in meinen Protokollen findet, würde mich hier etwas zu weit führen, ich beschränke mich auf das Nothwendigste. Es war das rechte Auge eines 60jährigen Mannes, von dessen Anamnese mir nichts mehr bekannt ist, als dass es bereits in den Studienjahren des betreffenden Individuums in dem gegenwärtigen Zustande gewesen war. Der Augapfel hat seine normale Grösse, die Sclera ihre normale Krümmung. Der obere Theil der Cornea ist normal, er wird nach unten begrenzt von einem 0‴.06 breiten, rostgelben, an beiden Rändern verwaschenen Streifen, welcher mit einer leichten, nach oben gekehrten Convexität von oben und innen nach unten und aussen, schräg durch die ganze Breite der Hornhaut verläuft. Es besteht dieser Streifen oberflächlich aus einer dicken Schichte trockenen Epithels, welches mit Kalkkörnern und Häufchen von rostgelben und braunen Pigmentes durchsetzt ist und so sein Hervorgehen aus hämorrhagischen oder aber vascularisirten weichen Blasteme beurkundet, in seinen tieferen Lagen aber als faserig schollige Narbensubstanz auftritt, welche in der Mitte des Streifens die Cornea in Keilform durchsetzt und hier gleichfalls Pigment führt, welches letztere die Ueberbleibsel des hier eingelötheten Pupillartheiles der Regenbogenhaut vorstellt. Der untere Theil der Cornea ist mächtig verdünnt, staphylomatös vorgebaucht und mit einer dicken Lage trockenen, mit Fett- und Kalkkörnchen durchstreuten Epithels überdeckt. Die Iris ist im hohen Grade atrophisch, ihr Parenchym reducirt auf eine dünne Schichte graulichen, fein granulirten, nur hier und da undeutlich faserstreifigen, mit einzelnen wenigen Pigmenthäufchen durchsäeten Gefüges, welches der ganz erhaltenen Limitans auflagert. An der Durchbruchsöffnung der Cornea ist dieses Häutchen fest verwachsen mit der Hornhautnarbe. Von dieser Narbe aus entspringt ein 0‴.05 breiter und 0‴.15 langer, sehr dünner, sehnenähnlicher Kamm, welcher, die atrophische Iris und die hintere Kammer durchsetzend, zu der vorderen Fläche des Krystallkörpers zieht und diese sofort, ähnlich dem Aufhängeband der Leber, an die Cornealnarbe anheftet. Der Krystallkörper repräsentirt sich als ein 0‴.23 Durchmesser haltendes, 0‴.02 dickes Scheibchen von knorpelig sehnigem Ansehen, dessen rauher, kerbiger Rand nur nach oben und innen durch die Zonula mit den Köpfen der Ciliarfortsätze zusammenhängt, an dem übrigen Umfange jedoch 0‴.12 bis 0‴.23 von dem Strahlenkranze absteht, und hier durch ein die abgerissene Zonula vicariirendes strukturloses, zähes Häutchen, welches nicht glashäutig ist, mit der vorderen Fläche der Köpfe der Ciliarfortsätze in Verbindung steht. Der Kamm hängt an der Vorderfläche der sehr runzeligen Vorderkapsel mit einem Stratum verkalkten, entzündlichen Produktes zusammen, welches allhier den Krystallkörper überkleidet. Die vorderen Schichten der Linse sind die dem Cholestearinkalkstaar zukommenden Metamorphosen eingegangen, zum Theile auch in faserspaltige Massen verwandelt. Der hintere Theil der Linse ist milchbläulich, durchscheinend, von sehnenähnlichen Streifen durchzogen, deren Verlauf von unten und aussen nach oben und innen gerichtet ist. Es repräsentirt sich dieser Theil der Linse unter dem Mikroskope als eine hyaline, parallel und wellig gefaserte, an den Objekträndern häufig pinselartig zerfahrende, sehr dichte Masse, in

welcher man hier und da noch Fetzen der hinteren Kapsel eingebacken findet. Es ist die letztere nämlich durchbrochen und durch das Loch tritt, unmittelbar aus der faserspaltigen hinteren Parthie des Krystalles, ein 0‴.4 langer, 0‴.1 breiter und 0‴.02 dicker, milchweisser Streif hervor, der in seiner Zusammensetzung vollkommen übereinstimmt mit der hinteren Linsenhälfte und innerhalb der Kapselhöhle in direkter Verbindung steht mit dem die Vorderkapsel durchdringenden, sehnigen Kamme, nur eine Fortsetzung des letzteren vorstellt. Der aus der hinteren Fläche des Krystallkörpers hervortretende sehnige Streifen gibt in einer Entfernung von 0‴.1 von der Hinterkapsel einen 0‴.1 langen Fortsatz ab, welcher sich an dem Glashautüberzuge des entsprechenden Ciliarfortsatzes anheftet. Der Hauptast des sehnigen Streifens verjüngt sich nun allmählig und trifft, indem er nach oben und innen zieht, die hinteren Enden der im oberen inneren Quadranten des Strahlenkranzes gelegenen Ciliarfortsätze und die anstossende Parthie der Choroidea, verwächst mit deren Oberfläche und durchbohrt endlich, nach einem Verlaufe von 0‴.23 auf der inneren Aderhautwand, die Choroidea, um sich mit dem Parenchyme der Sclera zu vereinigen. Die Hinterfläche des Krystallkörpers, sowie die freie Oberfläche des Fortsatzes ist mit einem, von der hinteren Fläche der Processus ciliares ausgehenden, und zu den genannten Theilen überspringenden, hyalinen, schwach faserstreifigen, mit Kalkkörnchen, einigen Fettmolekulen und wenigen Pigmentkörnern durchstreuten Häutchen überzogen. Dieses Häutchen setzt sich nach hinten auf die pigmentarme atrophische Aderhaut fort und überzieht dieselbe ihrer ganzen Ausdehnung nach, die Kalkelemente erscheinen hier jedoch streckenweise sehr gehäuft, zu Gruppen von sandähnlichen grösseren Körnern geballt und in Form von dünnen, unregelmässig begrenzten Schüppchen vereinigt. Die Ciliarfortsätze sind normal, der Ciliarmuskel atrophisch, die Ciliarnerven zum grössten Theile geschwunden, die Netzhaut völlig untergegangen, der Sehnerve bis zu dem hinteren Theile des Chiasma atrophisch.

241. Die beiden Fälle Nota 237 und 239 sind solche.

242. Schon Walther (Abhandlungen aus dem Gebiethe der Medicin etc. Landshut 1810. 1. Bd. S. 20) hat diese Bemerkung gemacht.

243. Es sei (Fig. XI) ein schräger Durchriss des Augapfels von oben und innen nach unten und aussen geführt. Es sei C C die Cornea, S S der Vordertheil der Sclera, I I die Iris, L L die Linse und M M der Strahlenkranz. Es ist dann b der Einstichspunkt in der Cornea, b p q der Durchschnitt des Kugelsektors, in welchen die Excursionen des eingestochenen Nadeltheiles fallen. Es ist x y die Aequatorialebene der Linse, dieselbe schneidet die Achse des Kugelsektors unter einem weniger spitzen Winkel, als eine parallel zur Seite b p durch den Kugelausschnitt gelegte Ebene, der Durchschnitt t u ist also ein Ellipsensegment, dessen Oeffnung bei u von einem der Kugeloberfläche angehörigen Kreisbogen geschlossen wird. Da nun b p das Maximum der Länge ist, welche die in den Augapfel eingestochene Nadelparthie erreichen darf, soll sie nicht die bluthaltigen Theile des Augapfels bei p beleidigen, und da eine grössere Excursion derselben, als nach b q aus denselben Gründen nicht erlaubt ist, so ergibt sich schon aus der Zeichnung, dass von dem oberen inneren Kapselumfange der Theil p y s und von dem äusseren unteren Umfange der Theil c x e ausserhalb des Wirkungskreises der Nadel liege, vorausgesetzt, dass alle Hebelbewegungen bei fixem Hypomochlion gemacht werden, denn wird, wenn sich die Nadelspitze bei g befände, der Hebelarm verlängert, so kann auch der Theil g s durchschnitten werden.

244. Es ist Fig. XII b p t der in das Bereich der Nadel fallende Theil der Vorderkapsel, wenn b dem Einstichspunkte in der Cornea gegenüberliegt; b t und b p deuten ungefähr die Projektion der beiden, auf die Fläche des Papiers nahebei senkrecht stehenden Ebenen an, welche die Excursionen der Nadel begrenzen, b p, b q, b r, b s, b t zeigen die Richtung der Schnitte

an, welche durch Hebelbewegungen der Nadel in der Richtung von Sehnen des Kugelsegmentes b p q der vorigen Figur gesetzt werden; x ist der obere innere Theil, y der breitere untere äussere der vorderen Kapselhälfte, welche den Schnittwirkungen der Nadel nicht ausgesetzt sind.

245. In Fig. XI ist a d g ein Kugelsektor, dessen Achse mit der optischen Achse zusammenfällt. Es ist d g : c o = a h : i a. Denkt man sich das Zenith der Vorderkapsel nach k gerückt, so wäre der Schnitt in der Vorderkapsel natürlich ein im Vergleich zu d g sehr kleiner.

246. In Fig. XI deutet m n q p die von der Nadelschneide beschriebene Kugelzone bei excentrischem Einstichspunkte in b, c o d g die Kugelzone bei centralem Einstichspunkte an. Die Verhältnisse sind aus der Zeichnung klar.

247. Es stellt Fig. XIII den schrägen Durchriss des Augapfels mit dem Einstiche der Nadel in a vor. C C ist die Cornea, S S die Sclera, I I die Iris, M M die Ciliarfortsätze und L der Krystallkörper mit seiner Aequatorialebene x y. Es ist a b c d e der Durchschnitt des dem unteren äusseren Rande des Krystallkörpers am nächsten gelegenen Kugelsektors, a f g h der Durchschnitt des dem oberen inneren Linsenrande am nächsten kommenden Sektors. Der Kugelsektor wird von der Aequatorialebene x y des Krystallkörpers unter einem noch spitzeren Winkel geschnitten, als eine zur Seite a c parallele Linie, die Schnittebene ist also ein Hyperbelsegment, dessen nach y hin sehende Oeffnung von einem Kreisbogen der Kugelfläche geschlossen wird. Die Theile s x l und m y n des Krystallkörpers sind demnach der unmittelbaren Einwirkung des Instrumentes entzogen, auf die Vorderkapsel wirkt die Nadel nur zwischen s m, auf die hintere Kapsel zwischen l n. Sind s b und v f die Längen des schneidenden Theiles der Nadel, so sind s b u c und v f j h die von demselben beschriebenen Kreisflächenzonen; die vordere Kapselhälfte fällt, so weit sie der Nadelwirkung ausgesetzt ist, in das Bereich der Schneide, von der hinteren Kapselhälfte nur das Stück t n. Das Stück l t der hinteren Kapsel wird von dem Halse der Nadel getroffen und muss daher eingerissen werden. Eine Durchschneidung der Linse ist ohne Zerreissung des Stückes l t der hinteren Kapsel nicht möglich.

248. Guepin's (Annal. d'ocul. vol. VI. p. 223) und Dietrich's (Ueber die Verwundungen des Linsensystems, Tübingen 1824) Behauptung, dass bisweilen in Folge von Verwundungen des Krystallkörpers das Linsencentrum erweicht, während die peripheren Lagen des Krystalles ganz durchsichtig bleiben, beruht wahrscheinlich auf der Beobachtung solcher Fälle, in welchen sich einzelne Schichten aus der Dicke der Linse getrübt hatten und zwar ihrer gesammten Ausdehnung nach, während die vor- und hinterlagernden Strata ihre Integrität bewahrten. Eine Erweichung des Kernes seiner Totalität nach sah ich noch nie bei Fortbestand der peripheren Linsenschichten.

249. Es war hier der mittlere Theil des Glaskörpers in wasserklare Flüssigkeit aufgelöst worden, doch bestanden die peripheren Theile des Corpus vitreum in ganz normalem Zustande, der Glaskörper formirte einen Becher, dessen äussere Wand mit der Netzhaut im Zusammenhange stand, und dessen nach vorne gekehrte Oeffnung von der kuchenförmigen Linse verlegt wurde. Die hintere Kapsel zeigte nahe ihrem Centrum eine nabelförmige Impression, deren Grund ein Kalkconcrement bildete, welches, in die Kapselhöhle eindringend, die Innenwand der hinteren Kapsel in Form eines irregulären, kreidigen Fleckes mit wolkigen Rändern überzog. Dieser innere hintere Kapselstaar stand nach Vorne im Zusammenhange mit mehreren, in verschiedenen Richtungen dahinziehenden Streifen, welche die hinteren, übrigens ganz durchsichtigen und aus normalen Linsenfasern bestehenden Linsenstrata senkrecht auf ihre Fläche durchsetzten, und hier von einem wolkig trüben Hofe umgeben waren. Die vorderen Linsen-

schichten, sowie die vordere Kapsel zeigte keine Spur mehr von einer Zusammenhangstrennung.

250. Es treten diese Verhältnisse viel auffälliger hervor bei Wunden der Vorderkapsel mit Entleerung der Linse und bei länger dauerndem Abfluss des Kammerwassers durch eine Cornealöffnung. Ich verspare die nähere Erörterung daher auf die nächsten Blätter des Textes.

251. Duval (Ann. d'ocul. vol. XI. p. 1. § VIII) schildert die Entwickelung des Nachstaares trockenhülsiger Form ganz übereinstimmend mit mir.

252. Beer (Lehre von den Augenkrankhten. 2. Bd. S. 410) bemerkt ausdrücklich, dass, im Falle die zerstückelte Linse nur einen halbfesten Kern hat, sich ein gemischter Nachstaar, nämlich ein trockenhülsiger Kapsellinsennachstaar ausbilde, indem die sich verdunkelnde und vertrocknende Kapsel um den nicht aufgelösten Kern der Staarlinse faltig zusammenschrumpft.

253. Es ist dieses ein allgemein anerkanntes Verhältniss. Es wird allenthalben benützt, um die geringe Dignität der Discission darzuthun. Allenthalben wirft man dieser Operation den Uebelstand vor, dass sie sehr häufig wiederholt werden müsse.

254. Kurz nach der Operation des grauen Staares am Menschen fand ich in der Leiche öfters die Kapselreste vollkommen rein und durchsichtig. Doch war das dahintergelegene Magma noch nicht ganz verschwunden, es war noch in secundären Metamorphosen begriffen, es können diese Befunde daher den aufgestellten Satz nicht beweisen. Noch weniger Stütze aber findet die Behauptung der Möglichkeit eines Ungetrübtbleibens solcher Kapselparthien in den Ergebnissen jener Operationen, welche Beger (Zeitsch. für Ophth. 3. Bd. S. 167) und Dietrich (Ueber die Verwundungen des Linsensystems, Tübingen 1824) an Kaninchen angestellt haben, wie dieses aus den Resultaten meiner Experimente an jungen Thieren (2. Buch, § 527 u. s. w.) klar hervorgeht. Als Beweisgrund für die Richtigkeit des aufgestellten Satzes, für die Möglichkeit des Ungetrübtbleibens eines in der Lichtung des Strahlenkranzes stehenbleibenden Kapselstückes, wenn die Linse auf irgend welche Weise entfernt wurde, lässt sich nur verwenden der von Sömmering (Beobachtungen über die organ. Veränderungen im Auge nach Staaroperationen, 1828) erzählte Fall, in welchem 8 Jahre nach der Depression der Cataracta die Kapsel in Gestalt zweier vollkommen durchsichtiger Lappen aufgefunden wurde. Weiters spricht dafür der Umstand, dass der Nachstaar bisweilen erst Monate nach der Operation auftritt, ja nach Tenon (Recherch. sur les catar. capsulaires und Mirault's Aufsatz in den Annal. d'oc. vol. XII, p. 73) soll in einem Falle der Nachstaar sich erst 3 Jahre nach der Operation entwickelt haben. Offenbar muss in solchen Fällen das sich trübende Kapselstück bis zu dem Zeitpunkt dieser Veränderung als vollkommen durchsichtige Haut bestehen und es bedarf keines weiteren Beweises, dass die Ursache der Trübung nichts weniger, als die cataractöse Metamorphose anhaftender Linsenelemente sein könne, dass sie vielmehr nur in der Auflagerung entzündlicher Produkte gesucht werden könne. Beer (Lehre von den Augenkrankhten. 2. Bd. S. 409) hat dieses sehr wohl eingesehen, er führt seinen „späten Nachstaar" für alle Fälle auf Entzündung zurück und unterscheidet ihn von der gewöhnlichen Form des Nachstaares, welche sich immer schon innerhalb der ersten 8 Tage nach der Operation entwickelt und welche er theils als das Resultat von entzündlichen Processen, theils aber als die Folge des Zurückbleibens von Staarflocken im Bereiche der Pupille und der späteren Vereinigung der Staarflocken mit den Kapselresten erklärt.

Ich glaube nach dem von der Capsulitis und von den Kapselstaaren Mitgetheilten nicht neuerdings erst beweisen zu müssen, dass eine Entzün-

dung des Kapselgewebes nicht existire, dass sie nur von Leuten angenommen werden könne, welche den mikroskopischen Untersuchungen vollkommen fremd geblieben sind, dass sofort die Trübung der Kapsel im Nachstaare nur von Anlagerung metamorphosirter Linsensubstanz oder aber von Auflagerung entzündlicher Produkte aus den nachbarlichen, entzündungsfähigen Organen herrühren könne und sich de facto mittelst des Mikroskopes als eine, relativ zur Kapsel, rein äusserliche nachweisen lasse.

Wo immer ein Theil der Kapsel in dem Bereich der Pupille ausgespannt ist, kann er den Boden abgeben, auf welchem sich ein iritisches Exsudat theilweise absetzt, das Vorhanden- oder Abhandensein der Linse hat darauf nur wenig modificirenden Einfluss, in Bezug auf die scheinbare Trübung des Kapselstückes sind die Verhältnisse ganz dieselben, welche bei der Bildung der Kapselstaare und der sogenannten falschen Staare obwalten. In der That erweist sich jene Masse, welche der äusseren Oberfläche des in der Pupille stehenden Kapselstückes auflagert und deren scheinbare Trübung bedingt, als eine aus der Iris hervorgegangene; ihre Entwickelung unter den Erscheinungen einer Iritis, die fast constante Verlöthung des entsprechenden Theiles des Pupillarrandes und öfters auch der hinteren Irisfläche mit dem fraglichen Kapselstücke, vor allem aber der gewöhnlich reichliche, niemals aber fehlende Gehalt der auflagernden Masse an Uvealpigment lassen darüber keinen Zweifel.

Es sind nun die Fälle, in welchen ein Kapselstück in dem Bereiche der Pupille zurückbleibt, ohne von secundär metamorphosirten Linsenresten an seiner Hinterfläche überkleidet zu werden, nach dem Ausspruche aller genaueren Forscher höchst selten. Es setzt demnach die Anlagerung iritischer Produkte an die Vorderfläche der Vorderkapsel in dem einer Staaroperation folgenden Zeitraume der Regel nach bereits das Gegebensein eines Nachstaares in seiner Entwickelung oder in seiner vollendeten Form voraus. Die Auflagerung iritischer Produkte auf die Vorderwand der Kapsel ist demnach der Regel nach nur ein Epiphänomenon, sie kann die Form des Nachstaares nicht ändern, sie bedingt nur das Hinzukommen eines trübenden Mittels auf der Aussenwand eines bereits gegebenen Nachstaares von den im Texte geschilderten Formen. Jedermann kann sich leicht ein Stratum ständigen iritischen Produktes verschiedener Mächtigkeit auf der der Iris zugekehrten Wand eines Nachstaares denken, eine detaillirte Schilderung dieser Complication sowie der der Regel nach damit verbundenen hinteren Synechien ist nach den bei Gelegenheit der Kapselstaare mitgetheilten Daten ganz überflüssig.

255. Beer (Nachtrag zur Ansicht der staphylomatösen Metamorphosen des Auges und der künstlichen Pupillenbildung, Wien 1806) hatte durch diese Operationsmethode einmal einen überraschend günstigen Erfolg erzielt. Er stiess die Staarnadel per Scleronyxin in den Augapfel, führte sie durch den äusseren Rand der Iris in die Kammer, durch diese hindurch bis zum inneren Irisrande, stach alldort die Iris nach hinten durch und riss durch eine Hebelbewegung die Iris unter einem wahrnehmbaren Geräusche vom Ciliarbande los und versenkte sie sammt der anhaftenden Cataracta in den Glaskörper. Es folgte weder Blutung noch eine Entzündung mit Exsudation.

256. Dietrich (Mediz. Zeitung Russlands 1850. Nro. 20) empfiehlt diese von Bertrandi, Heister und Saunders sehr gepriesene Methode auf Grundlage zweier sehr gelungenen Fälle. Es wird dabei eine feine, gerade Staarnadel etwa 2‴ unterhalb dem Cornealcentrum eingestochen, die Cataracta durchbohrt und die Oeffnung durch kleine bohrende Kreisschnitte allmählig vergrössert, zugleich aber werden Theile der Cataracta in die Kammer dislocirt. Es bleiben nur um den Pupillarrand herum einzelne Kapselreste stehen, das Centrum der Pupille wurde in den citirten Fällen ganz rein und schwarz, sodass die Kranken gut sehen konnten.

257. Petrequin (Melang. de Chirurgie etc. Paris 1845) empfiehlt diese Operation in Fällen, in welchen die Cataracta an den Pupillarrand angewachsen ist, indem die Resistenz der der Kapsel auflagernden Produkte der Losschneidung sehr grosse Hindernisse bereitet. Er räth vorerst, die die Pupille verlegende Kapselportion an mehreren Punkten ihres Umfangs einzustechen, wornach die Losreissung leicht gelingt. Ob es dann gerade immer nothwendig sei, den Krystall zu extrahiren oder zu deprimiren, wie Petrequin zu glauben scheint, zweifle ich, die Enge der Oeffnung in der Kapsel und Iris wird bei Vorhandensein eines Kernstaars von geringem Volumen der Extraction grosse Schwierigkeiten bieten, bei Vorhandensein eines breiigen Staares wird aber die Depression und Extraction nicht leicht gelingen. Es lässt sich also jedenfalls auch die Discission der Cataracta nach vorläufiger Entfernung des die Pupille schliessenden Kapselcentrums für gewisse Fälle als zweckmässig erachten.

258. 2. Buch, § 399—403.

259. Vergleiche die Resultate der auf der Wiener Augenklinik vom Juni 1850 bis Ende Juli 1851 ausgeführten Discissionen (Zeitsch. der k. k. Gesellschaft der Wiener Aerzte, 1852. 1. Bd. S. 542). Es wurde in keinem einzigen Falle die Pupille ganz rein hergestellt; der günstigste, nur in 14.6% der Fälle erzielte, Erfolg war ein theilweises Freisein des Sehloches in der Art, dass die Kranken durch den Spalt in dem staarigen Krystallkörper grössere und helle Gegenstände ausnehmen konnten, der Zustand jedoch eine weitere Besserung durch fortschreitende Resorbtion der Staarmasse und Retraction der Kapselzipfel hoffen liess.

260. Nach Scott (Journ. of Scienses and Arts. Lond. 1816. Nro. 3. pl. II. A. B. und Himly's Krankheiten und Missbildungen 2. Bd. S. 297) deprimiren die Braminen in Ostindien mittelst eines Stäbchens, welches, mit Baumwolle umwickelt, durch eine weite Schnittöffnung in der Sclera eingeführt wird, nachdem eine ziemliche Menge von Glaskörpersubstanz ausgedrückt wurde. Nach Engel (Gaz. méd. de Paris 1840) wird auf eine ganz ähnliche Weise in der Türkey, der Moldau und Wallachey von Layen die Staardepression, und dieses mit gutem Erfolge, ausgeführt. Quadri soll auf dieselbe Art operiren. Es kann aber begreiflicher Weise diese Methode in einem wissenschaftlichen Werke nur in soferne berücksichtiget werden, als sie auf das Klarste darthut, was ein Augapfel in solchen Fällen auszuhalten vermag, ohne seiner Totalität nach zerstört zu werden.

261. Von den in Nro. 259 citirten Zerstückelungen des Graustaares per Scleronyxin waren 11.1% durch nachfolgende Pupillensperre und 7.4% durch Atrophie und Phthise des Augapfels missglückt. Die Zerstückelung per Keratonyxin hatte in 7.1% der Fälle Pupillensperre zur Folge gehabt. Die Zerstückelung des grauen Staares hatte sich nahebei so gefahrdrohend herausgestellt, wie die Extraction, ohne die Vortheile der letzteren zu gewähren.

262. Es liegt in diesen Behauptungen mein Glaubensbekenntniss in Bezug auf den Werth der verschiedenen, in Büchern und Schulen gelehrten Methoden, den Graustaar mit der Nadel zu operiren. Ihre Zahl ist gross, doch die mechanischen Verhältnisse berücksichtiget keine, selten findet man eine Andeutung, worauf es bei der Operation eigentlich ankömmt. Es kann dieses nicht anders sein, denn wo die Einsicht in die mechanischen Verhältnisse gegeben ist und durch pathologisch-anatomische Untersuchungen die Folgen der Nadeloperationen studirt worden sind, dort ist die Erfindung von Operationsmethoden und dazu gehörigen Nadeln, wie die meisten derselben sind, gewiss platterdings unmöglich. Ich bin der vollen Ueberzeugung (dränge sie jedoch keinem Menschen auf), dass alle die Regeln der scharf abgegrenzten Methoden, den Graustaar mit der Nadel zu operiren,

eigentlich nur dazu sind, um beim klinischen Unterrichte, bei Rigorosen und gezahlten Cursen die Zeit auszufüllen und um dem Schüler den Kopf so zu verwirren, dass er am Ende vor dem blosen Gedanken zurückschrickt, eine Cataracta mit der Nadel zu berühren. Nur so erklärt es sich, wie Aerzte, welche Jahre lang oculistische Studien trieben, einer Fähigkeit entbehren können, welche herumziehende Staarstecher ohne alle medicinische Bildung zu allen Zeiten in ganz anerkennungswürdiger Weise durch gute Erfolge ihrer Operationen nachgewiesen haben. Nur so erklärt es sich ferner, dass die Fähigkeit zu Nadeloperationen bisher noch nicht Gemeingut der Aerzte geworden ist, vielmehr Staarblinde aus den entlegensten Gegenden an einzelne Orte zu bestimmten Zeiten zusammengetrieben werden (Beer), um am Ende nach gar keiner Methode operirt zu werden, indem der Operateur Alles deprimirt, was er deprimiren kann und zerstückelt oder stehen lässt, was er zu dislociren nicht vermag, dabei aber auch nicht im Mindesten an alle jene Männer denkt, die durch neu erfundene Methoden unsterblich geworden zu sein glaubten.

Dass übrigens durch die Zerstückelung der Vorderkapsel die Entfernung einer möglichst grossen Parthie des Krystallkörpers aus der Sehachse unter möglichst geringer Reizung des Auges gerade unmöglich gemacht wird, geht aus den Resultaten der auf der Wiener Augenklinik vom Juni 1850 bis Ende Juli 1851 ausgeführten Dislocationen hervor, wie ich sie in der Zeitschrift der k. k. Gesellschaft der Aerzte in Wien 1852. 1. Bd. S. 536 veröffentlicht habe.

Was erstens die Entfernung eines grösstmöglichsten Theiles des Krystallkörpers aus der Lichtung des Strahlenkranzes durch Depression mit und ohne Discission anbelangt, ergibt sich: Vollkommen rein hergestellt wurde die Pupille durch Depressionen, bei welchen die Kapsel nicht eingeschnitten wurde, in 30.7%, durch Depressionen aber, welche mit Discissionen verbunden waren, nur in 6.9%. Bezüglich jener Fälle, in welchen die Pupille zwar nicht vollkommen rein wurde, jedoch nur so weit verlegt blieb, dass das Sehvermögen dadurch nicht wesentlich beeinträchtigt war, stellte sich die Procentzahl für beide Operationsmethoden fast in gleiche Höhe, sie war für die erstere 30.7%, für die letztere 30.2%. Doch schlägt die letztere sogleich vor, wenn man jene Fälle betrachtet, in welchen das deutliche Sehen durch störende Momente in der Pupille, Cornea, Iris u. s. w. im hohen Grade beeinträchtigt wurde, denn es war dieser Ausgang bei dem letzteren Operationsverfahren in 30.2% zur Beobachtung gekommen, bei den ersteren nur in 15.3%. In ähnlicher Weise blieb bei der Depression ohne Discission die Pupille nur in 11.5% mit Staarresten vollkommen verlegt, während dieser Zustand bei der Depression mit Discission in 23.2% eintrat.

Was nun aber die Reaktionserscheinungen betrifft, welche der Dislocation mit und ohne Discission auf dem Fusse folgten, stellt sich heraus: In 53.8% der Fälle, in welchen die Dislocation ohne Discission ausgeführt worden war, trat gar keine oder doch nur eine ganz unbedeutende Reaktion ein, während dieses bei der Depression mit Discission nur in 27.7% der Fall war. In 26.9% der nach der ersten Weise operirten Fälle beschränkte sich die Reaktion auf die Conjunctiva und verschwand, ohne erhebliche Folgen zu hinterlassen. Bei den nach den andern Methoden operirten Fällen war dieser Ausgang in 32.5% gegeben. Schwere Folgen einer überaus heftigen Reaktion, exsudativer Entzündungen der bluthaltigen Organe des Augapfels resultirten bei der Depression ohne Discission nur in 19.2% der Fälle, bei der Depression mit Discission aber in 40%.

Es stimmt dieses ganz überein mit dem Ausspruche Sichel's (Ann. d'ocul. vol. X. p. 75), nach welchem der Depression mit Discission sehr gerne heftige Entzündungen, selbst Retinitis und Amaurose folgen. Es kann dieses Keinem, der nur einigermaassen unbefangen urtheilt, Wunder nehmen, denn je mehr im Auge herumgebohrt wird, desto grösser muss im Allgemeinen die Reizung der Theile sein und die in der Nota 259 und 261 angeführten Resultate von

Staarzerstückelungen beweisen es. Es muss nun Jedermann im hohen Grade sonderbar erscheinen, wie eine Regel der in Controverse stehenden Art überhaupt aufgestellt werden konnte, da doch die Erfolge der Depression mit Discission zu keiner Zeit besser gewesen sein werden, als in unseren Tagen und da bereits 1785 von Willburg eine Methode vorgeschlagen und mit glänzenden Resultaten ausgeführt worden war, bei welcher diesen Uebelständen entgegengearbeitet wird. Es zeigt sich hier im schönsten Lichte, wohin naturphilosophische Speculationen auf dem Gebiete der Medizin führen. Die erfahrungsstolze alte Schule konnte sich eine geschlossene Haut ohne seröse Textur nicht denken, es wurde demnach die Kapsel ohne weiters als eine seröse Haut angenommen. So war der Ausgangspunkt für eine Menge von Lehren gegeben, welche sämmtlich mit Pathos der Erfahrung in die Schuhe geschoben wurden, im Grunde aber nur Hirngespinnste waren, welche von einem glückbegünstigten Oculisten zusammenconjecturirt worden sind. Auf diese Weise bedingte die Erklärung der Kapsel als seröse Haut die Annahme ihrer Entzündungsfähigkeit und ihrer ausgezeichneten Irritabilität und consequentermaassen musste man in den Schulen und Büchern die Vermeidung jeder Risswunde lehren, denn diese reizt ja mehr, als Schnittwunden. So kam es, dass man, trotzdem schon zu Anfang des vorigen Jahrhunderts die Kapsel als Grundlage des Nachstaares erkannt worden war und fast alle genaueren Forscher die Trübung der in der Lichtung des Strahlenkranzes zurückgebliebenen Kapselreste als Regel aufgestellt hatten, so kam es, sage ich, dass man noch in den letztverflossenen Decennien auf Mittel sann, die Kapsel möglichst wenig zu verletzen, ja wo möglich ganz unberührt stehen zu lassen.

263. Dessen Bibliothek für Chirurgie 2. Bd. S. 522, 4. Bd. S. 333 und Neue Bibliothek für Chir. und Ophth. 1. Bd. S. 1.

264. Fig. XIV stellt einen in der Druckebene gemachten Durchschnitt des Augapfels vor. C ist die Cornea, S die Sclera, I die Iris, G die Kapsel, K der Linsenkern. In a sei das Hypomochlion der Nadelbewegung, es stellt dann a b die Lage der Nadel unmittelbar nach Durchreissung der Kapsel vor. Wenn die Nadel in die Stellung a f gerückt ist, hat sich der untere Kernrand m nach d begeben und die Aequatorialebene des Kernes steht parallel zu a f. Von nun an bewegt sich der Punkt c nur mehr in der Richtung des Kreisbogens c c′ und die Endlage des Kerns ist e e.

265. Beer (Lehre von den Augenkrankheiten 2. Bd. S. 353) erklärt den Umstand, dass die Staarlinse sammt ihrer Kapsel immer noch an ihren untersten organischen Verbindungen hängen bleibt, und sofort die Umlegung jederzeit sehr unvollkommen geschieht, als ein die Brauchbarkeit der in Rede stehenden Operation sehr herabdrückendes Moment.

266. Himly (Krankheiten und Missbildungen 2. Bd. S. 327) benützt diesen Umstand als Beweis, dass bei der Reclinatio cataractae per Keratonyxin der Staar nicht bis auf den Boden, nicht in den Glaskörper hineingedrückt werde. Beer's Bemerkung (vorige Note) stimmt damit wesentlich überein.

267. Jäger in Erlangen (Zeitsch. für Ophth. 5. Bd. S. 362) theilt den anatomischen Befund eines solchen Falles mit. Die Linse lag, umgeben von entzündlichen Produkten, auf dem Strahlenblättchen an der äusseren unteren Seite der Aderhaut (Entsprechend dem Einstiche der Nadel im unteren äusseren Quadranten der Cornea? Der Verfasser).

268. Man erwähnt allenthalben der von Pauli (Ueber den grauen Staar und die Verkrümmungen und eine neue Heilart dieser Krankheiten 1838 und Ammon's Monatschrift 1. Bd. S. 97) erfundenen Sublatio seu Allevatio cataractae. Es soll dabei nach dem Recepte des Erfinders eine gebogene Nadel in dem Centrum der Cornea eingestochen und deren Spitze zu dem oberen inneren Rande der stark erweiterten Pupille geführt werden, um zwischen

diesem und dem Rande der Linse bei sorgfältiger Vermeidung einer Kapselverletzung in den Glaskörper einzudringen (!) und in demselben oberhalb (!) des Linsenrandes einen kreissegmentförmigen (!?) Schnitt zu machen, welcher Schnitt grösser ist, als der Durchmesser der Linse. Hierauf soll die Nadel zurückgezogen, unter den unteren äusseren Linsenrand geführt und der Krystallkörper bei unverletzter Kapsel nach oben und innen in die Glaskörperwunde gedrückt werden, wo er, seiner geringeren specifischen (!!) Schwere halber, von der Kapsel wie von einer Schwimmblase schwebend erhalten wird. Der Einstich der Nadel durch die Hornhaut soll dadurch geboten sein, dass die Verletzung dreier Häute, wie sie bei der Scleronyxis gegeben ist, schwere Folgen haben kann, und weiters dadurch, dass durch die Cornealwunde der Humor aqueus abfliesst und sohin seine Ansammlung vermieden wird, welche so leicht einen entzündlichen Reiz auf Cornea und Descemeti ausübt. Die Umschneidung des Glaskörpers erscheint Pauli desshalb nothwendig, weil geschnittene Wunden weniger leicht die so gefährliche Hyaloiditis (!) nach sich ziehen, als gerissene. Die Vermeidung der Kapselverletzung ist nach ihm aber desswegen unerlässlich, weil eben die Kapsel nur bei vollkommen unverletztem Zustande als Schwimmblase dienen könne. Er ist von dieser, vor ihm nicht geahneten Eigenschaft der Kapsel so überzeugt, dass er das häufige Wiederaufsteigen deprimirter Cataracten geradezu aus dem unverletzten Zustande der Kapsel erklärt und sogar behauptet, dass jede Linse, welche wieder aufsteigt, mit positiver Gewissheit von ihrer Kapsel umgeben sein müsse (!!). — Ich erwähne der Pauli'schen Erfindung, weil sie durch die überraschende Abentheuerlichkeit der zu Grunde liegenden Ideen, wenn auch nicht zur Aufnahme, doch zu einem Rufe gelangt ist, wie ihn überhaupt Curiosa geniessen.

269. Das leichte Ausweichen des Staares durch Wälzung um einen zur Nadel parallelen Durchmesser, wenn die Nadel hoch oben auf den Staar wirkt und die Resultirende des Druckes in einen grossen Winkel zur Aequatorialebene des Krystalles und nach hinten gerichtet ist, die Nothwendigkeit also, den auf die obere Hälfte der Linse ausgeübten Druck vorwaltend nach abwärts wirken zu lassen, scheint der Grund zu sein, dass man eine Depression gerade nach abwärts annahm. Es ist dieser Ausdruck unrichtig, das Resultat einer solchen Manipulation ist immer eine Reclination, eine Umlegung des Staares, keine Depression, keine Versenkung in den Glaskörper. Es ist das angegebene Verfahren aber auch der einzige Weg, auf welchem sich eine Reclination per Scleronyxin ausführen lässt.

270. Fig. XV stellt diese Verhältnisse dar. Es ist S ein durch den Einstichspunkt der Nadel a gelegter grösster Durchschnitt der Sclera, C der dazu gehörige Durchriss der Cornea, I die Iris, G die Kapsel und K der Linsenkern. Es ist nun a p das an dem äusseren unteren Kernrande m nach vorne in die Kammer dringende, dislocirende Nadelstück. Während der Bewegung der Nadelspitze von p nach p', drückt die Nadel nach oben und hinten auf m, der Kern K muss seine relative Stellung zur Nadel ändern und gelangt so in die Stellung r s, in welcher seine Aequatorialebene parallel zur Nadel ist. Die Resultirende des Druckes geht nun durch das Zenith der Vorderfläche und den Mittelpunkt des Kerns, dieser letztere bewegt sich fortan in dem von dem Nadelpunkte c beschriebenen Kreisbogen c d und es gelangt endlich der Staar in die Lage und Richtung e f. Ein weiteres Ausweichen ist nicht mehr möglich, ohne die widerstandskräftigen peripheren Theile des Glaskörpers bei V zu zerstören, und sofort die unterliegende Parthie der Ader- und Netzhaut im hohen Grade zu gefährden.

271. Es war die während meiner Dienstzeit im k. k. allgemeinen Krankenhause zu Wien wiederholt herrschende Cholera asiatica, welche mir die Gelegenheit verschaffte, Staaroperirte in verschiedenen relativ kurzen Zeiträumen nach der Operation anatomisch zu untersuchen.

272. Rust (Abhandlungen und Aufsätze aus dem Gebiete der Med. Chir. und Staatsarzneikunde, 1834. 1. Bd. S. 369) war zur Aufnahme seiner Methode durch die überaus glücklichen Erfolge eines herumziehenden Staarstechers bewogen worden, welcher letztere mit einer plumpen, runden Nadel auf die roheste Weise operirte und dennoch nur höchst selten eine der vielen Nachwehen, welche so häufig das Ergebniss gekünstelter Operationen trüben, zu beklagen hatte. Als einen besonderen Vortheil rühmt Rust bei seiner Methode den Umstand, dass hier immer die Kapselhöhle geöffnet wird, der Staar also desto sicherer zur Resorbtion gelangen müsse, was bei den übrigen Methoden der Fall nicht sei; eine Bemerkung, die deutlich zeigt, dass Rust über die mechanischen Verhältnisse bei der Dislocation des Staares sehr unklare Begriffe hatte und gleich den Erfindern der übrigen Methoden sich der Mühe überhoben habe, Augen, an welchen eine Dislocatio per Scleronyxin ausgeführt worden war, anatomisch zu untersuchen.

273. 2. Buch, Nota 254.

274. Beck (Zeitsch. für Ophth. 4. Bd. S. 95) hat diesen Zustand bereits beschrieben. Ich sah ihn in mehreren Fällen, deren ausführliche Beschreibung ich mir auf eine andere Gelegenheit verspare.

275. Benedikt (Klinische Beiträge aus dem Gebiete der Wundarzneikunde und Augenheilkde. Breslau 1837. S. 226) und Sichel (Ann. d'ocul. vol. VIII. p. 180) haben diese Methode in Einsicht der anatomisch-pathologischen Verhältnisse dringend empfohlen.

276. So viel darüber geschrieben wurde, so wenig anatomisch begründete Fälle finden sich in den Annalen der Oculistik. Beer (Lehre von den Augenkrankheiten 2. Bd. S. 364) fand öfters viele Jahre deprimirte Staare mit und ohne Kapsel in dem Glaskörper. In den von ihm auf dem Wiener Augenklinikum bewahrten Fällen findet sich jedoch keiner mit seiner glashäutigen Hülle. — Richter (Chir. Biblioth. 4. Bd. S. 328) und Szokalski (Prager Vierteljahrschrift) berichten von zwei Fällen, in welchen der Staar sammt Kapsel deprimirt worden war, und nach mehreren Jahren in die Kammer vorfiel, worauf er extrahirt und untersucht wurde. Szokalski's Fall dürfte wohl keinem Zweifel unterliegen. W. Sömmering (Beobachtungen über die organischen Veränderungen im Auge nach Staaroperationen, Frankfurt 1838) fand die in der Kapsel eingeschlossene Linse in dem Glaskörper unverändert wieder.

277. 2. Buch § 500—502.

278. L. c. S. 364. Beer's Worte sind: „Ueberhaupt habe ich bis jetzt noch niemals gesehen, dass auch nur ein halbfester Staar im Auge aufgelöst und absorbirt worden wäre; — und ich muss erst einen niedergelegten, harten, festen Staar wirklich aufgelöst und absorbirt sehen, wenn ich an die Möglichkeit dieser Erscheinung glauben soll, wozu ich aber leider bis jetzt gar keine Gelegenheit gefunden habe." In den von mir untersuchten Fällen fehlte nirgends der Linsenkern, trotzdem in manchen schon viele Jahre seit der Depression verstrichen waren.

279. Himly (Krankhten. und Missbildgen. 2. Bd. S. 318) und Beck (l. c.) führen mehrere Autoren, und darunter gewichtige Namen auf, welche für die gänzliche Aufsaugung deprimirter Staare einstehen. Werneck (Zeitsch. f. Ophth. 4. Bd. S. 20), dessen anatomischen Untersuchungen man soviel verdankt, fand bei zwei Frauen, bei deren einer vor einem Jahre, bei der andern vor 6 Jahren die Depression der Cataracta gemacht worden war, keine Spur von der Linse mehr.

280. L. c. S. 362.

281. Beck (l. c. S. 105) hält dafür, dass der Staar durch lymphatische Exsudate mit der Glashaut neue Verbindungen eingehen könne. Es sind diese

Exsudationen nicht nothwendig nach dem, was von den Metamorphosen des Linsenmagmas mitgetheilt wurde. Auch sind sie nicht nachgewiesen und wegen der steten Entfernung des Staarkernes von der Oberfläche der blutthaltigen Organe des Augapfels nicht leicht zu vertheidigen, obwohl, wie sich später ergeben wird, Metamorphosen der Vitrina zu organisationsfähigen Elementen in manchen seltenen Fällen unabweisbar sind.

282. Auch hierfür haben W. Sömmering und Beck in ihren citirten, vortrefflichen Abhandlungen Belege durch anatomische Befunde geliefert. Ich fand diese Wiedervereinigung der Glaskörperwunde und den sofortigen Abschluss des Corpus vitreum durch eine darüberziehende und durchlöcherte Glashaut, die Hyaloidea, zu öfteren Malen.

283. 2. Buch § 577.

284. Beer (l. c. S. 364) extrahirte eine vor 30 Jahren deprimirte, und in Folge eines Sturzes auf den Kopf wieder aufgestiegene Cataracta, welche bei erweiterter Pupille aus einer Kammer in die andere schwamm. Szokalski (Prager Vierteljahrschrift 12. Bd.) berichtet von einer Frau, welche vor 12 Jahren durch Depression operirt worden war, und bei welcher seit 8 Monaten die sehr verkleinerte Linse in der Vorderkammer lag. Die Kranke starb und man fand den vorderen Theil des Glaskörpers erweicht. — Abreu (Ann. d'oc. vol. XII. p. 36) sah die depremirte Cataracta nach 22 Monaten und nach ihm Carron de Villards nach einem Jahre wieder aufsteigen.

285. Beck (l. c.) führt als Gewährsmänner dieser seiner Meinung Sömmering, Jüngken und Andere auf.

286. Plenk (Doctrina de morbis ocul. 1777, p. 155) und nach Duval (Ann. d'ocul. vol. XI. p. 1) auch Janin behaupten dieses. Schmidt (Ophth. Biblioth. 3. Bd. S. 146 und Beck l. c.) sagt, dass die Linse durch Krämpfe aus dem Augengrunde in die Höhe steigen und wieder sich senken könne.

287. Himly (Krankheiten und Missbildungen 2. Bd. S. 273 Nro. 1). — Ein von mir (Zeitschrift der k. k. Gesellschaft der Wiener Aerzte 1852. 1. Bd. S. 340 Nro. 35) erzählter Fall liefert hierfür ein eclatantes Beispiel.

288. 2. Buch § 207 und Nota 131.

289. Quadri (citirt in Himly's Krankheiten und Missbildungen 2. Bd. S. 290), ehemals ein warmer Freund dieser Methode, öffnete, um die Linse ganz ausziehen zu können, die Sclerotica mit dem Wenzel'schen Staarmesser am äusseren Augenwinkel, 2‴ von dem Cornealrande entfernt, parallel mit diesem, 1‴—$1\frac{1}{2}$‴ über dem Horizontaldurchmesser, sodass der Schnitt ein Drittheil des Umfanges der Sclerotica traf.

290. So erzählt Earle, welcher diese Operationsmethode, nachdem sie von Bell und Butter vorgeschlagen und an Thieren und Leichen geprüft worden war, zuerst am Lebenden mit einer eigens erfundenen Nadelpincette ausgeführt hatte, mehrere Fälle mit glücklichem Erfolge und führt auch die Section eines Auges auf, in welchem nach einer solchen Operation jede Spur des Staares verschwunden und die Hyaloidea nicht getrübt worden war. Quadri will sogar unter 25 auf diese Weise Operirten 21 geheilt haben. Minder aufmunternd sind die Referate der übrigen Ophthalmologen, welche sich in dieser Operationsmethode versucht haben. Direkt warnend und seine Behauptungen auf Experimente an Leichen, Thieren und einem lebenden Menschen belegend, tritt Carron des Villards (in seinem Lehrbuche, übersetzt von Schnackenberg 2. Bd. S. 248) auf. (Siehe Himly l. c.)

291. Gazette des hopitaux 1841.

292. Als Beispiele für die im Texte mitgetheilten, anatomisch-pathologischen Daten hebe ich aus einer grösseren Anzahl von Befunden, welche den bezüglichen Erörterungen als Grundlage dienen, zwei hervor und theile

sie skizzirt mit. In dem einen Falle war ein centrales Cornealnarbenstaphylom gegeben. Dessen Hinterwand wurde, soweit die Descemeti reichte, von dem einfach anliegenden, stark gezerrten, bereits atrophisirenden Ciliartheile der Regenbogenhaut überkleidet. Der Pupillartheil der Iris war nur mehr in Form eines strukturlosen, flockigen, pigmenthaltigen Häutchens zu erkennen, welches Häutchen die grubig vertiefte, sehr rauhe Innenwand der ectatischen, durchgreifenden Cornealnarbe überzog. Der Krystallkörper erschien als ein häutiger, trockenhülsiger Staar, welcher ringsum mit der Zonula in Verbindung stand und mit starker Convexität nach vorne gebaucht war. Die Vorderkapsel war durch einen, perpendiculär von oben nach unten ziehenden Spalt in zwei gleiche Hälften getheilt, deren den Sprung umgebende Parthien in viele feine, dem Sprunge parallel ziehende Falten geworfen waren, wodurch die Oeffnung die Gestalt eines Myrthenblattes erhielt. Die Wundränder der Kapsel waren eingebacken in amorphe, mit Kalkkörnern reichlich durchmischte consistente Masse, welche die von den Kapselfalten in Form eines Walles eingeschlossene Oeffnung nach hinten schloss und hier mit dem fettigkalkigen Inhalte der Kapselhöhle zusammenhing. Die Falten der vorderen Kapsel waren durch aufgelagerte, grösstentheils amorphe, feinkörnige, mit Kalkkörnchen und etwas Uvealpigment durchstreute Substanz und durch das der Innenwand anlagernde, secundär metamorphosirte Staarmagma innig unter einander verklebt und die Kapsel selbst erschien dadurch getrübt, liess sich jedoch leicht von den ihren Oberflächen aufsitzenden Massen befreien, und so ganz durchsichtig, aber des Epithels beraubt, darstellen. Die peripheren Theile der Vorderkapsel und die ganze Hinterkapsel waren in äusserst geringem Grade runzelig, ihre Aussenfläche vollkommen frei von Auflagerung, die innere Fläche derselben aber stand mit dem kalkigen Inhalte der Kapselhöhle in Verbindung. Die tellerförmige Grube hatte ihre Convexität, entsprechend der Höhlung der hinteren Staaroberfläche, nach vorne gekehrt. Sonst war in den übrigen Gebilden des Augapfels, mit Ausnahme einer sichtlichen Blutanhäufung in den gefässhaltigen Häuten des Bulbus, keine Abnormität wahrzunehmen. — In dem zweiten Falle war gleichfalls ein centrales Cornealnarbenstaphylom gegeben, dessen narbige Mitte sich in Form einer rundlichen Blase erhoben und von der erhaltenen, in ihrer Krümmung nur wenig veränderten Peripherie der Hornhaut halsartig abgeschnürt hatte. An der Hinterfläche des Hornhautsaumes fand sich die vollkommen durchsichtige Descemeti und, dieser anliegend, ohne mit ihr verbunden zu sein, der periphere Theil der Iris. An der grubig hügeligen Hinterwand der ectatischen, bei $^3/_4$‴ dicken, faserig scholligen Narbe fand sich der Pupillartheil der Iris in Form eines braun pigmentirten, flockigen, strukturlosen, äusserst zarten Ueberzuges. Der Aderhautspanner, die Ciliarfortsätze und die Choroidea waren deutlich geschwellt, von zahlreichen, rundlichen Blutextravasaten an beiden Oberflächen besetzt, ihr Gefüge infiltrirt von gelblichem, sulzähnlichem Exsudate, in Atrophie begriffen, das Pigment sehr verringert, die Grenzhaut wohl erhalten. Die Zonula war unverändert, an ihr befestigt hing der staarige Krystallkörper, welcher die Gestalt eines kaum $^1/_3$‴ dicken, nach vorne convexen, nach hinten concaven, stumpfrandigen Meniskus darbot. Beide Kapseln waren stark und ganz unregelmässig gefaltet. Die Aussenwand der Hinterkapsel war frei von jeder Auflagerung und hing nur sehr lose mit dem glashäutigen Ueberzuge der nach vorne convexen Vorderfläche des Glaskörpers zusammen. Die Vorderfläche der Vorderkapsel war ihrer gesammten Ausdehnung nach überkleidet von einem dünnen Stratum eines trüben, mit Uvealpigment ziemlich reichlich durchstreuten, grösstentheils amorphen, feinkörnigen, hier und da undeutlich faserstreifigen und stellenweise auch freie Zellenkerne enthaltenden Gefüges, mittelst welchem die Peripherie der Vorderkapsel an einzelnen Punkten mit dem Randtheile der Iris zusammenhing. Im Centrum der Vorderkapsel fand sich eine nabelförmige Vertiefung vom Umfange eines Hanfkornes, deren Grund von einem Scheibchen der die Vorderkapsel überkleidenden Masse gebildet wurde. Es

war hier die Vorderkapsel durchbrochen worden, sie war geborsten und die Wundzipfel derselben waren verwachsen in dem die Kapselöffnung verschliessenden Pfropfe, welcher theils aus aufgelagertem entzündlichem Produkte, theils aus dem blossgelegten Linsenmagma gebildet wurde. Es hing daher dieser, die Kapselöffnung verlegende Pfropf nach hinten unmittelbar zusammen mit dem, die Kapselhöhle füllenden Ueberreste der Linsensubstanz. Diese war zum grössten Theile schon secundäre staarige Metamorphosen eingegangen. Eine Parthie derselben überkleidete die Innenwand beider Kapseln in Form eines zarten, trüben, amorphen, stellenweise mit gröberen Kalkkörnern und Kalkdrusen gemischten Beschlages. Die Hauptmasse des in der Kapselhöhle zurückgebliebenen Linsenparenchyms erschien aber als eine schmierige, trübliche Masse, in der man hier und da noch Trümmer rauchiger Faserschichten, Zellenkerne und Zellen in verschiedenen Stadien der Entwickelung und im Uebergange zur Verfettigung, freies Fett und Kalkkörner in Menge vorfand. Die Netzhaut liess keine Abweichung von der Norm erkennen, der Sehnerve war aber zum Theile schon völlig atrophirt, zum Theile erst in der zur Atrophie führenden Infiltration mit sulzigem Exsudate begriffen.

293. Ich theile einen solchen Fall im Auszuge mit. In einem stark geschrumpften, von vorne nach hinten abgeflachten Bulbus mit den der Atrophie characteristischen Falten der in ihrer Textur unveränderten Sclera fand ich die Cornea auf ein Drittheil ihres Umfanges und die Hälfte ihrer Dicke reducirt, ihre Krümmung stark vermehrt. Die Peripherie der Cornea war durchsichtig, grünlich, zeigte einen Greisenbogen und liess die faserig blätterige Textur ausgezeichnet schön wahrnehmen. Das Centrum der Cornea durchsetzte eine mit schwarzen und braunen Pigmentkörnern durchstreute faserig schollige Narbe mit wolkig verschwommenen Grenzen. — Die Descemeti war vollkommen wasserhell, ihres Epithels beraubt und in sehr schmale, strahlenförmig von der Peripherie der Cornea gegen die durchgreifende Narbe ziehende Falten geworfen. Ihre Mitte war gleich jener der Hornhaut durchbohrt und die Wundzipfel in dem Cornealnarbenpfropfe eingebacken. — Der periphere Theil der Regenbogenhaut lag der Descemeti an und war mit letzterer stellenweise verklebt durch ein dünnes Stratum flockigen, aus verfilzten Bindegewebsfasern, zwischengelagerten Kernen und dunkeln Pigmentkörnern zusammengesetzten, trüben Gefüges, welches die ganze Oberfläche der Iris überzog. Die Irissubstanz selbst war in hohem Grade atrophisch, doch die faserige Textur und die Gefässe derselben waren noch nachzuweisen. Das Pigmentstratum fehlte ganz, anstatt dessen war die hintere Fläche des zugehörigen Theiles der Grenzhaut mit einem ähnlichen Stratum, wie jenes der Vorderfläche war, überkleidet. Der Pupillartheil der Iris stack in der Cornealnarbe, liess sich hier jedoch noch mit seinen Fasern und Gefässen erkennen. — Der Aderhautspanner, die Ciliarfortsätze und die Choroidea waren deutlich atrophirt, letztere ihres Pigmentstratums fast ganz beraubt, doch allenthalben von Grenzhaut normgemäss überkleidet. — Die Zonula war erhalten, völlig wasserhell, ihre Faser- und Zellenschichte fehlte gänzlich, anstatt deren war sie durch eine Schichte amorpher, mit prismatischen, wasserhellen Krystallen durchstreuter Exsudatmasse von den Ciliarfortsätzen abgehoben. — An ihr haftete der Krystallkörper. Es formirte derselbe einen, in der Lichtung des Strahlenkranzes aufgehängten Ring von $^3/_4$‴ Dicke und Breite, welcher an seiner vorderen und hinteren Oberfläche von den unregelmässig faltigen, peripheren Theilen der beiden Kapselhälften umschlossen und an der vorderen Fläche mit dem der Irishinterfläche auflagernden Stratum neoplastischen Gefüges verwachsen war. Die Hauptmasse dieses Ringes bildete malacisches Staarmagma, welches durch seinen Gehalt an Kalkkörnern, Cholestearinkrystallen und amorphem Fette den Uebergang in ständige Formen nachwies, anderseits aber durch seine Mischung mit trüblichen, angerauchten, noch deutlich faserigen Linsenblatttrümmern sein Hervorgehen aus Krystallparenchym unverkennbar darthat.

Es war der mittlere Theil des Krystallkörpers verloren gegangen, der periphere Theil der beiden Kapseln aber umschloss nach vorne und hinten einen von Linsenmagma gefüllten, im senkrechten Durchschnitte spitzbogenförmigen, nach Art eines Kreises in sich selbst zurücklaufenden Kanales, dessen centrale Wand gebildet ward von einem kurzen, kegelförmigen, äusserst dichten und zähen, sehnenweissen Pfropf, dessen stumpfe Spitze in der mit dem vorgefallenen Pupillartheile der Iris verwachsenen Cornealnarbe feststack, mit seinem Körper den Krystallkörper durchsetzte, indem er die Wundzipfel der beiden Kapselhälften in sich aufnahm und an der Hinterfläche des Krystallkörpers mit breiter Basis sich befestigte an einer $^1/_3$‴ dicken, weisslichen, trüben Haut von sehnenähnlichem Ansehen, welche Haut in Form einer Scheidewand unmittelbar hinter der Zonula und der Hinterkapsel ausgespannt war und an ihrer Peripherie mit der Oberfläche der hinteren Enden der Ciliarfortsätze zusammenhing. Der Propf war zusammengesetzt aus einer Unzahl weisslicher, durchscheinender, $^1/_2$‴ und darüber breiter, sehr dünner, bandförmiger, von vorne nach hinten ziehender Blätter von ausnehmender Festigkeit und Zähigkeit. Objekte aus diesen Blättern erschienen unter dem Mikroskope in Form von unregelmässigen Schollen mit fetzigem Rande, welche Schollen zum Theile ganz strukturlos, hyalin, zum Theile faserstreifig, zum Theile zusammengesetzt waren aus breiten, schnurgeraden und parallelziehenden, dunkel contourirten, an den Objekträndern öfters isolirten und fein fibrillirten Fasern, zum Theile endlich aus sehr zarten, hellen, wellig geschlängelten, durch hyaline Grundmasse unter einander vereinigten Fasern. Die Zwischenräume der den kegeligen Pfropf zusammensetzenden Blätter füllte eine gelbliche, breiige Substanz aus, in der man eine trübe feinkörnige Grundlage mit Zellenkernen und Kernzellen in verschiedenen Entwickelungsstadien, einzelne Zellen- und Kernfasern, freies Fett und Kalkkörner fand. Die sehnige Haut, auf welcher sich der eben beschriebene Pfropf festsetzte, war von ganz gleichem mikroskopischen Verhalten, wie die Blätter des Pfropfes. Sie überkleidete einen ringförmigen, knochenähnlichen Körper, welcher im senkrechten Durchschnitte ein Dreieck bildete, dessen äussere, 2‴ hohe Seite gegen die äussere Wand des Augapfelraumes sah, während die vordere, gegen den Pfropf gekehrte, und die hintere Seite in der Richtung gegen die Augenachse convergirten und sich in geringer Entfernung von dieser in einen scharfen Rand vereinigten, welcher eine unregelmässig länglich ovale Oeffnung von dem Durchmesser einer grossen Erbse umschloss. Die Wandungen dieses knochigen Ringes waren $^1/_4$‴—$^1/_2$‴ dick und bestanden aus einer unbestimmt faserstreifigen, mit Kalkkörnern und Knochenkörperchen diverser Form reichlich durchstreuten, wenig trüben, fast hyalinen Grundlage. Sie umschlossen einen dreiseitigen, ringsum in dem kranzförmigen Concremente herumlaufenden Kanal, welcher mit gelber, käsiger, formloser, grumöser, viele Kalkkörner und freies Fett enthaltender Masse erfüllt war. Die äussere und hintere Wand des Knochenringes überkleidete eine $^1/_3$‴ dicke, sehnige Haut, eine unmittelbare Fortsetzung der die vordere Wand des Concrements überziehenden Haut. In der Lichtung des Knochenringes vereinigten sich die sehnigen Ueberzüge der vorderen concaven und hinteren unebenen Wand des Concrementes zu einem $1^1/_2$‴ dicken, sehnigen Kuchen, aus dessen Hinterfläche eine Menge bindegewebsähnlicher Fäden zu der Eintrittsstelle des im hohen Grade atrophischen Sehnerven gingen, in dessen Mark sie sich fortsetzten.

294. Lehre von den Augenkrankhten. 2. Bd. S. 377.

295. Methode, den grauen Staar sammt der Kapsel auszuziehen. Wien, 1799. Es soll dabei nach vollendetem Hornhautschnitte die Staarlanze bis in den Mittelpunkt des Krystallkörpers eingestochen und dann die Lanze sammt dem aufgespiessten Staare schnell in anfangs senkrechten, dann aber in horizontalen Schwingungen bewegt werden, um die Kapsel von der Zonula zu lösen. Hierauf soll die Lanze schnell aus dem Auge gezogen werden,

wobei dann der Staar meistens sammt der Kapsel von selbst nachfolgt, oder auf der Lanze aufgespiesst hervorgezogen wird.

296. Benedikt und Jacobi haben nach Himly (Krankheiten und Missbildungen 2. Bd. S. 268) schon diese Gründe geltend gemacht.

297. Nach Sichel (Ann. d'ocul. vol. XVII. p. 106) erwähnt Abul Kasem zuerst dieser Methode, die um das 9. Jahrhundert herum sehr verbreitet, im 15. 16. 17. Jahrhunderte aufgewärmt und als neu hingestellt worden war, um wieder vergessen zu werden. Neuster Zeit hat Laugier (Ann. d'ocul. vol. XVII. p. 29) mittelst einem von ihm erfundenen troikarähnlichen Instrumente, in welchem eine Staarnadel den Stachel vorstellt, die Aspiratio cataractae per Scleronyxin empfohlen, indem er, wie so viele Andere, die Cataracta bei möglichst geringer Verletzung und Reizung der Kapsel zu entfernen, für eine Hauptaufgabe des Operateurs erklärte.

298. Janin hat für solche Fälle die Einschneidung der Iris empfohlen (Duval Ann. d'ocul. vol. XI. § XVII). Eine solche Verletzung, ganz abgesehen von ihren späteren Folgen und von der Missliebigkeit von Hämorrhagien während der Operation, setzt den Schliessmuskel der Pupille ausser Stand, die Regenbogenhaut nach Art eines Septums ausgespannt zu erhalten, es ist ein Vordrängen des hinter dem Corneallappen gelegenen Iristheiles unvermeidlich, das Zurückbringen desselben aber nur, wenn überhaupt, auf mechanische und sehr reizende Weise zu bewerkstelligen. Uebrigens liegt in der Verletzung der Iris selbst ein Grund zur Anregung heftiger Muskelcontractionen, welche eine Entleerung des grössten Theiles des Glaskörpers nothwendig zur Folge haben müssen. In Anbetracht dieser Verhältnisse sind Staarmesser mit schneidigen Rücken, welche der bei Entleerung des Kammerwassers sich vorbauchenden Iris namhafte Gefahren drohen, von den allermeisten Augenärzten als unbrauchbar erklärt worden. — Erweiterung der Pupille vor der Operation durch Mydriatica genügt der Regel nach nicht, um dem schweren Austritte des Staares zu begegnen, indem sich die Pupille sehr häufig wieder im Momente der Kammereröffnung contrahirt.

299. Vrolik (Gräfe's und Walther's Journal 18. Bd. S. 548), Mayer (Ebendaselbst 17. Bd. S. 521 und 18. Bd. S. 446), Sömmering (Ueber die Veränderungen nach Staaroperationen 1828. S. 70), Werneck (Zeitschrift für Ophthalmologie 4. Bd. S. 18), Textor (Ueber die Wiedererzeugung der Krystalllinse 1842), Stricker (Die Krankheiten des Linsensystems etc. 1845. S. 32), Strohmeyer (Bericht über die Sitzung am 25. April 1847 der Gesellschaft der Aerzte des oberen Rheines) und Andere liefern Beobachtungen am Menschen- und Thierauge, welche hier einzureihen sind. Es wurden von den genannten Autoren die im Texte erörterten Verhältnisse sowohl nach der Extraction als nach der Depression getroffen. Ich machte bezügliche Erfahrungen nur nach der Extraction. In Anbetracht des Abganges mikroskopischer Befunde in den citirten Abhandlungen habe ich es räthlich gefunden, die in Rede stehenden Verhältnisse bei den Nadeloperationen zu übergehen und ihrer erst hier bei den Folgen der Extraction zu gedenken.

300. Lehrb. der Physiol. des Menschen 1. Bd. 1844. S. 701.

301. Zeitschrift für Ophthalmologie 4. Bd. S. 98. Er fand 34 Jahre nach der Extraction einer Cataracta das Centrum beider Kapseln durchbrochen, den Krystallkörper in Form eines an der Zonula haftenden, häutigen Ringes mit fetzigen Rändern, in dessen Lichtung der Glaskörper kugelig vorgebaucht war. Der Bestand des Glaskörpers spricht sehr gegen die Annahme eines bei der Operation stattgehabten Durchbruches der Hinterkapsel und eines Vorfalles des Corpus vitreum. Dadurch fühle ich mich bestimmt, den Fall hier einzureihen.

302. Jüngken (Med. Zeitung des Vereines für Heilkunde in Preussen 1832. Nro. 17) hat in Berücksichtigung dessen vorgeschlagen, nur die Vorder-

kapsel mittelst eines Häckchens zu zerreissen und durch den vorläufig gemachten kleinen Hornhautlappenschnitt mittelst einer Pincette auszuziehen, die Linse aber ihrer Totalität nach der Resorbtion zu überlassen. Es vereint diese Methode die Gefahren der Extraction und der Discission, die der Erreichung des beabsichtigten Zweckes durch sie gebotenen Mittel kommen aber nur denen gleich, welche durch eine unvollkommene Discissio cataractae gesetzt werden.

303. An einem 65 Jahre alten Manne war ein reiner Kernstaar von brauner Farbe extrahirt worden. Zwölf Tage nach der Operation starb das Individuum an Cholera. Ausser einer deutlichen Hyperämie der Aderhaut und der Veränderungen im Bereiche des Linsensystemes fanden sich in dem Auge keine krankhaften Erscheinungen. Unmittelbar hinter der Pupille, welche nach erfolgtem Vortritte des Kernstaares vollkommen schwarz erschienen war, fand ich in der Leiche, ausgespannt über die vordere Fläche des Glaskörpers, ein Stratum milchweissen, flockigen Gewebes. Im Bereiche der Pupille war dieses äusserst dünne, florähnlich, am Rande der tellerförmigen Grube jedoch erschien es von der Dicke eines starken Kartenpapieres. Die vordere Decke dieser letzteren Parthie war von der vollkommen durchsichtigen, mit pellucidem Epithele überkleideten Vorderkapsel gebildet. Sie war in ihrem Centrum durchbohrt, das Loch war länglich rund, unregelmässig, bei 2‴ im grössten Durchmesser messend und von fetzigen Rändern umgrenzt, welche keine Spur einer Abnützung zeigten. Die hintere Kapsel war in ihrer Integrität erhalten. Das ihrem Centrum auflagernde, florähnliche Stratum und die zwischen den peripheren Theilen beider Kapseln gelagerte Substanz erwiesen sich unter dem Mikroskope zusammengesetzt aus halbdunklen, trüben Fasern von unendlicher Feinheit bis zu ansehnlichen Durchmessern, welche schnurgerade und parallel dahinzogen und durch eine strukturlose, feinkörnige, zähflüssige, schmierige Substanz unter einander vereiniget waren. Der Glaskörper erschien ganz normal, doch war die tellerförmige Grube etwas weniger nach vorne gebaucht, convex, sodass die hintere Kapsel mit dem ihr aufliegenden staarigen Stratum an das der Innenwand der Vorderkapselzipfel anhaftende Magma stiess.

304. Lehre von den Augenkrankheiten 2. Bd. S. 370.

305. Magendie's Journal de Physiol. 1827. p. 30. Sie hatten an Hunden, Katzen und Kaninchen die Linse extrahirt. In manchen Fällen war die Kapsel bei den späteren Untersuchungen leer gefunden worden, in andern jedoch enthielt sie eine klumpige Masse oder einen fast linsenförmigen, adhärirenden, ambrafarbigen, weniger als die normale Linse consistenten Krystall und, längere Zeit nach der Extraction, ebenso grosse und consistente, neue Linsen, als ausgezogen worden waren. Die Kapsel war grösstentheils völlig durchsichtig befunden worden, mitunter war sie jedoch auch getrübt. Mayer (Gräfe's und Walther's Journal, Bd. 17. S. 521 und Bd. 18. S. 446) fand nach seinen Versuchen an Thieren bald durchsichtige Krystallwülste, bald eine neue Linse, welche in der Mitte offen war, die normale Linse aber an Volum übertroffen haben soll. — Henry Day (The Lancet 1828. Nro. 15) fand nach der Extraction eine neugebildete, jedoch viel weichere Linse, ebenso Retzius (Schmidt's Jahrbücher 19. Bd.), welcher sogar aus der Verkürzung der Sehweite bei Staarblinden auf Wiedererzeugung der Linse schliessen zu können glaubt. Pauli (Ueber den grauen Staar und die Verkrümmungen etc. 1838. S. 21) traf an einem Jagdhunde und einem Stiere mehrere Monate nach der Extraction der Linse einen kleineren, abgeflachten Krystallkörper. Die Vorderkapsel war durchbrochen, ihre Zipfel nach Innen gerollt und hingen mit dem Inhalte der Kapselhöhle fester, als die übrigen Parthien der Kapsel zusammen. Der Lichtung dieses Durchbruches entsprechend, war der Krystallkörper dünner. Es konnten die Thiere durch den Krystall sehen. — Middlemoore fand bei einem Kaninchen eine halbgallertige Masse, welche von einer mehr consistenten Substanz umgeben war. Die

letztere war völlig durchsichtig. Bei 3 anderen Kaninchen war die Linse grösser, als in dem ersten Falle, aber weicher und weniger convex. Die vordere Kapselwand war durchbrochen. Löwenhardt (Froriep's Notizen 1841) beobachtete ein Jahr nach der Extraction an 2 Kaninchen eine platte, weisse Linse, in 4 anderen Kaninchen war nur Schleim in der Kapselhöhle enthalten. Textor (Ueber die Wiedererzeugung der Krystalllinse 1842) fand nach der Depression eines Kernstaares in der tellerförmigen Grube einen rundlichen, jenem der Fische ähnlichen Krystallkörper, der in Weingeist trüb wurde.

306. Lehrb. der Physiol. 1. Bd. S. 701. Er fand in Kaninchenaugen, mehrere Monate nach der Extraction der Linse, eingeschlossen in die zusammengefallene Kapsel eine Substanz, welche sich dem freien Auge als Linsenmasse darstellte und in Weingeist gerann. Es enthielt diese Substanz die Elemente des gewöhnlichen Linsengewebes, allein, wie in foetalen Linsen, zeigten sich die Zellen in allen Tiefen des Linsenkörpers. Es waren viele unvollkommen entwickelte, breite Linsenfasern eingelagert. Einzelne Massen der neuen Linsensubstanz stellten gleichsam geronnene Klumpen dar und waren entweder amorph oder zeigten einzelne feine Fasern. Die Linsensubstanz war von sehr viel Feuchtigkeit durchdrungen. An vielen Punkten fehlte die regelmässige Schichtung normaler Linsen, man fand neben einzelnen zwiebelartigen Schichten mehr unregelmässige, dazwischen geworfene Massen, oder die Continuität der Theile war an verschiedenen Punkten ganz unterbrochen.

307. Ich lasse beispielshalber einen solchen Fall folgen. Es war das rechte Auge eines jungen schwarzen Kaninchens, an welchem ich 6 Wochen vor der Tödtung des Thieres die Linse extrahirt hatte. Ich fand die vordere Kapsel vollkommen durchsichtig, stellenweise ihres Epithels beraubt, deutlich gefaltet und etwas eingesunken. Keine Spur ihrer durch die Operation gesetzten Wunde war mehr zu erkennen, es waren die Wundränder unmittelbar mit einander verwachsen. Die hintere Kapsel bestand im Zustande völliger Integrität, sie war minder flach, als die vordere, und so wurde von der Kapsel ein Raum umschlossen, welcher seiner Gestalt nach einer im grössten Durchmesser durchschnittenen Linsenfrucht gleichkam. Die Höhle war ganz erfüllt von einer stark durchscheinenden, weisslich angeflogenen, hier und da aber auch mit trüberen Punkten und Streifen durchsetzten, gallertähnlichen Masse, welche der Innenwand der Kapsel anhaftete. Es war diese Masse zum grössten Theile amorph, strukturlos, sie bestand aus einer homogenen, schmierigen, pelluciden Grundlage, in welcher bald mehr, bald weniger trübe Punkte verschiedener Grösse eingestreut waren, welche letztere das trübe Ansehen der Masse bedingten. An vielen Stellen war die Masse consistenter, und man fand sie in eine Unzahl von Fasern übergegangen, welche sehr licht contourirt, ungemein mannigfaltig in ihrer Dicke waren, schnurgerade dahinzogen und sich gegenseitig in verschiedenen Winkeln kreuzten. In Essigsäure waren diese Fasern löslich. Eine nicht unbedeutende Menge von sehr lichten Kernen und wasserhellen gekernten Zellen von ausnehmend verschiedenem Durchmesser, embryonalen Linsenelementen vollkommen gleichend, aber sichtlich erst in Entwickelung begriffen, waren ganz unregelmässig durch die Grundlage gestreut. Nebstdem fanden sich auch sehr durchsichtige, saftige, breite Linsenfasern zu einzelnen, scholligen, vollkommen durchsichtigen, mehrschichtigen und unregelmässig begrenzten Placques vereiniget, eingelagert. Doch nirgends sah ich gekernte Linsenfasern oder Uebergänge aus der Zelle zu der Linsenfaser.

308. Annal. d'ocul. vol. IX. p. 106.

309. Gazette des hopitaux. 1844.

310. Es betrifft dieser Fall eine 19jährige Fabriksarbeiterin, welche ein

Jahr vor ihrer Aufnahme auf die Augenkrankenabtheilung des Wiener allgemeinen Krankenhauses an Ophthalmoblennorrhoe gelitten hatte und in Folge ausgebreiteter Zerstörungen der Cornea erblindet war. Nach fast zweijährigem Aufenthalte in dem Krankenhause wurde am rechten Auge eine künstliche Pupille im inneren Quadranten der Iris angelegt. Doch bald darauf starb das Individuum an allgemeiner Tuberkulose. Ich hebe aus dem anatomischen Befunde des operirten Auges nur die an dem Krystallkörper, der Zonula und dem Glaskörper wahrgenommenen Veränderungen im Auszuge hervor. Der Krystallkörper erschien sehr verflacht, in Form eines, gleichmässig 0‴.5 dicken Kuchens von dem normalen Perimeter der Linse. Der innere untere Randtheil des Krystallkörpers fehlte, er war bei der Operation ganz zerfetzt worden und seine Stelle ersetzte ein Blutcoagulum, welches, aus der Hinterkammer entspringend, sich durch eine Substanzlücke bis in den Glaskörper hinein erstreckte. Die fetzigen Ränder des Durchbruches der Vorderkapsel waren in dieses Coagulat eingehüllt. Der übrige Theil der letzteren war nur an einzelnen kleinen Stellen ganz durchsichtig, an anderen Stellen überzog sie ein sehr zarter, florähnlicher, strukturloser, weisslicher Beschlag, in dem eine Unzahl theils isolirter, theils in Klümpchen gruppirter Pigmentkörner und eine grosse Anzahl von den polygonalen Pigmentzellen des Iristapetes zu finden war. An der dem Cornealdurchbruche entsprechenden, inneren unteren Hälfte der Vorderkapsel, soweit sie erhalten war, fand sich die Auflagerung zu einem ansehnlich dicken Stratum verdickt, das allenthalben mit Pigmentkörnern und Pigmentzellen reichlich durchstreut, streckenweise faserstreifig und mit Kalkkörnern sparsam durchsäet, streckenweise jedoch zusammengesetzt war aus lauter durchsichtigen, an den Rändern das Licht stark brechenden, 0‴.0019 — 0‴.004 im Durchmesser haltenden, krystallinischen Körnern, die in mineralischen Säuren unter lebhaftem Aufbrausen sich löseten und dem von ihnen bedeckten Theile der Vorderkapsel das Ansehen einer Rochenhaut gaben. Hier war bei dem Durchbruche des ophthalmoblennorrhoischen Geschwüres die Kapsel durchbrochen und mittelbar durch einen Exsudatpfropf und den vorgefallenen Pupillartheil der Iris an die Cornealnarbe angelöthet, bei der Operation aber davon wieder getrennt worden, wie die gegenüberliegenden Fetzen der Iris und ihre Umhüllung von einer Exsudatmasse zeigten, welche letztere amorphe Kalkmassen und die geschilderten rundlichen krystallinischen Körner enthielt. — Die Hinterkapsel war vollkommen rein und klar, ihr innerer unterer Randtheil fehlte. — Die kuchenförmige Linse bestand aus drei scharf von einander abgegrenzten Schichten, deren vordere und hintere an den unverletzten Portionen des Kapselfalzes unmittelbar ineinander übergingen und so die mittlere mit Ausnahme der wunden Stelle vollkommen umschlossen. Die vordere dieser Schichten hat eine Dicke von $^1/_4$‴, die hintere von $^1/_8$‴; beide Schichten bestanden aus einer weisslichen, durchscheinenden, von weissen sehnenähnlichen Streifen unregelmässig durchzogenen, in der Consistenz der Gelatina ähnlichen Masse, welche der Kapselinnenwand anhaftete und sich bei der mikroskopischen Untersuchung mit Ausnahme der opaken Streifen zum grössten Theile aus Linsenfasern zusammengesetzt erwies. Diese Linsenfasern erschienen in Blätter vereinigt, graulich, trübe, rauhrandig. Stellenweise, namentlich an den weissen Streifen, war jedoch jede Linsentextur untergegangen, alles in eine trübe, feinkörnige, mit Kalkkörnchen und freiem Fette untermischte, mehr weniger consistente Masse übergegangen, in welcher sich hier und da auch Kerne in verschiedenen Entwickelungsstadien zeigten. Die mittelste Schichte der Linse bestand ganz aus Blutcruor und bildete eine rundliche, papierdicke Scheibe, deren Rand an der Stelle der Verletzung des Krystallkörpers in ein mit Blutkügelchen reichlich durchsetztes, hirsekorngrosses Fibrincoagulat stiess, welches schon zum grössten Theile in dem Petit'schen Kanale lagerte. Es war hier nämlich die Zonula sammt der hinteren Wand dieses Kanales und den benachbarten Köpfen von 8—10 Ciliarfortsätzen zerrissen, der Petit'sche Kanal sofort eröffnet und im Bereiche der Wunden ganz mit Blutcoagulum erfüllt. Von

diesem Coagulum entsprang ein 0‴.5 breiter blutrother Ring, welcher innerhalb des Petit'schen Kanales ringsum den Krystallkörper herum lief und an beiden seinen Rändern, entsprechend der Faltung des Strahlenblättchens, in Zacken und Klümpchen zerfahren war. Von der Wundstelle aus zog sich das Coagulat in Form einer unregelmässig zerfranzten Quaste von 3‴ Länge bis in die Mitte des Glaskörpers, wo es in scharf begränzten streifenförmigen, oft fiederspaltigen Zipfeln endete. Es war der Glaskörper von normaler Consistenz und Durchsichtigkeit, an den Gränzen der Blutquaste fand sich nirgends eine Echymosirung, nur nach innen und vorne, unmittelbar hinter der künstlichen Pupille, war eine Stelle, wo Glaskörper und Blutcoagulum sich zu einem blutrothen Gelée gemischt haben. Es war hier das Corpus vitreum ganz zerstört worden, während im Bereiche der Quaste das Glaskörperparenchym nur einzelne Risse bekommen zu haben schien, in welche der Blutcruor eingedrungen war.

311. Zeitschrift für Ophth. 3. Bd. S. 145. Er fand die Linse einmal weicher und hellroth, das andere Mal offenbar vergrössert, in ihrer Substanz aufgelockert und dunkelroth gefärbt. Nur der letztere Fall kann hierher eingereiht werden.

312. In Einem der Staarkerne zeigte sich an der Vorderfläche ein dunkler, aus der geschilderten grumösen Masse bestehender sechsstrahliger Stern, dessen Strahlen durch ebenso viele trianguläre, bronzefarbige und aus Linsenblättern zusammengesetzte Zacken von einander, bis auf das sie vereinigende Centrum, getrennt wurden. Es war eine Art Cataracta dehiscens gegeben, das Magma zwischen den Fasercurvenscheiteln war mit dem Cruor vermischt, während die Fasern selbst sich erhalten hatten. An der hinteren Fläche des Staarkernes hatte sich die grumöse Substanz mehr gleichmässig in einem dünnen Stratum vertheilt.

313. Es lautet diese in dem Protokolle vorfindige und der Nummer des betreffenden Präparates beigegebene Glosse Beer's wörtlich: „Ein wahrer, schwarzer, grauer Staar (Cataracta nigra), über welcher ein grosser Streit zwischen A. Schmidt, Prochaska und mir war, denn beide erklärten die Blindheit für eine unvollkommene Amaurose, ich erkannte sie für die erwähnte Cataracta; der Erfolg der Operation bewies es, dass meine Diagnose die richtige war, denn als ich im zweiten Momente der Extraction die vordere Kapsel kaum berührte, floss sogleich eine braun gefärbte Flüssigkeit aus, die gerade so aussah, wie die wässerige Feuchtigkeit bei einem Cadaver, dessen Pigment schon dem eintretenden Fäulnissprocesse unterliegt; dieser Flüssigkeit folgte auf der Stelle, ohne mein Zuthun, die gegenwärtige, schwärzliche, sehr kleine, aber sehr harte Staarlinse und die Pupille war in diesem Augenblicke vollkommen rein, das Gesicht vortrefflich. NB. Diese Cataracta nigra unterscheidet sich von den übrigen, welche ich bisher operirt habe, dadurch, dass sie klein, flach, und schwärzlich-grau ist, da hingegen alle übrigen gross, sehr gewölbt und dunkelbraun waren, wie sehr reife Kastanien."

314. De causis et signis morborum. Epist. 65. a. 6. Es war das Auge in Folge von Blattern erblindet. Der Krystall war sehr verkleinert, an seiner Oberfläche weiss, trüb, erweicht. Bei der Durchschneidung der Linse nach dem grössten Durchmesser zeigte „utraque sectio quandam seriem minimarum nigrescentium particularum". Die Aehnlichkeit dieses Falles mit dem Nota 310 mitgetheilten ist sehr auffällig.

315. Manuel de l'oculiste. Tom. I. p. 148. Er fand den Humor Morgagni ähnlich dem Meconium der Neugebornen.

316. Zeitschrift für Ophthalm. 2. Bd. S. 15. Es war nach der Verletzung des Auges durch ein Zündhütchen eine Cataracta nigra entstanden. Mir steht das citirte Buch nicht zur Hand, ich kann nicht entscheiden, was für eine Cataracta nigra damit gemeint sei, die Entstehung nach einer Verletzung

des Bulbus macht die Entwickelung einer wahren schwarzen Cataracta möglich.

317. Diss. sur l'inflamm. de l'iris et la catar. noire. Paris 1814. p. 22. Der erste Fall ist ein Kernstaar im eigentlichsten Wortsinne, da Edwards ausdrücklich bemerkt, es seien die oberflächlichen Schichten der Linse durchsichtig gewesen, nur das Centrum schwarz und sehr hart. Der andere Fall war eine Cataracta choroidalis. E. beschreibt sie als Cataracta capsularis nigra. Es war die Vorderfläche des Krystallkörpers nabelförmig eingezogen und diese Vertiefung (sicherlich entstanden durch einen Durchbruch der Kapsel und die Anlöthung der Kapselzipfel an die Vorderfläche des Krystalles) mit einer dem Uvealpigmente ähnlichen Masse gefüllt, während die übrigen Portionen der Kapsel getrübt, halb schwarz, halb weiss gefunden wurden.

318. Mikrographische Beiträge zur Naturgeschichte der wirbellosen Thiere. Berlin, 1832. 2. Heft. Er fand die Filaria oculi humani zweimal. Einmal entdeckte er sie in der Morgagnischen Feuchtigkeit eines an grauem Staare leidenden Mannes als zwei zusammengewundene Ringeln, $^3/_4$‴ lang; das andere Mal als einen $5^1/_2$‴ langen, noch lebenden Wurm in der cataractösen Linse einer Frau. — Das Monostoma lentis sah er in den oberflächlichen Schichten der cataractösen Linse einer alten Frau. Es enthielt der Humor Morgagni 8 Stück dieser Thiere, welche 0‴.1 lang waren und in warmem Wasser noch eine Zeit lang lebten.

319. Zeitsch. f. Ophth. 3. Bd. S. 405. Er sah die Filaria oculi humani in 3 Exemplaren in der extrahirten, hartweichen Cataracta eines 61jährigen Mannes. Es waren die Thiere an der inneren Seite der Cataracta gelagert, 2‴ und $^3/_4$‴ lang; sie lagen theils ausgestreckt und nur wenig gewellt in dem Magma, theils waren sie spiralig zusammengerollt. — In der angeborenen Cataracta eines 5monatlichen, an Atrophia meseraica zu Grunde gegangenen Kindes fand er 4 Distomen. Es war die Linsensubstanz um die Würmer herum intensiver getrübt, und erschien unter dem Mikroskope als eine schleierartige dichtere Masse, in welcher kein organisches Gewebe zu erkennen war, und welche, je näher dem Thiere, desto dunkler war.

320. Ann. d'ocul. vol. XIII. p. 193.

321. Krankheiten und Missbildungen 2. Bd. S. 119.

322. Ebendaselbst und Holscher's Annalen 4. Bd.

323. Handbuch der menschlichen Anatomie 1. Bd. 1842. S. 545.

324. Brücke (anatomische Beschreibung des menschlichen Augapfels, 1847. S. 34). Nach Pappenheim (Gewebelehre des Auges) biegen die Fasern, welche der Zonula auflagern, sowohl am Linsenrande, als an der Ora serrata schlingenförmig um. Es stimmt dieses einigermaassen mit einem Befunde überein, welchen ich Einmal an der Zonula eines Auges machte, an welchem Auge ein centrales Cornealnarbenstaphylom und entsprechend demselben ein perpendikulärer Spalt in der Vorderkapsel gegeben war, durch welchen Spalt sich bei dem Hornhautdurchbruche die Linse zum grössten Theile entleert hatte. Es waren hier die Fasern, welche der Zonula auflagern, ausserordentlich deutlich wahrnehmbar und ich erkannte mit völliger Bestimmtheit Endumbiegungen an der Ora serrata und an der Stelle, an welcher sich die Ciliarfortsätze von der Zonula abheben. Es lief an der letzteren Stelle ganz deutlich ringsum ein dunklerer, zarter Streifen, dessen Natur zu deuten ich nicht vermag. Es theilte dieser Streifen die Zonula in eine schmale, centrale, und in eine breitere, periphere Zone. In der ersteren verliefen die Fasern radienförmig und endeten in der Nähe des Linsenrandes auf undeutliche Weise. Hinter dem Streifen lagen die Scheitel der Faserbögen. Von hier aus zogen sich die Fasern nach der im Texte beschriebenen Weise nach hinten, um theils in die getrübte und stark congestionirte Netzhaut einzugehen,

theils aber, um abermals umzubiegen. Sie bildeten so am hinteren Rande der Zonula Bögen, welche genau in die Zacken der Ora serrata retinae hineinpassten. Trotz vielfältiger Untersuchungen konnte ich indessen dieses eigenthümliche Verhältniss des Faserverlaufes auf der Zonula niemals wieder finden. Wohl aber sah ich auch in einem 2ten Falle ganz deutlich Fasern, welche bis zu dem Linsenrande strahlenförmig verliefen. Es konnten dieselben keine Falten sein, weil sie sich über Rissränder der Zonula hinüber fortsetzten.

325. L. c. S. 64.

326. Brücke (l. c. p. 61) nimmt auf die Differenz der mikroskopischen Charactere gebührende Rücksicht und erklärt es nach seinen bisherigen Untersuchungen für höchst wahrscheinlich, dass die fragliche Schichte mit der Nervenhaut eine gemeinsame Foetalanlage hat.

327. 2. Buch § 151.

328. Zeitschrift der k. k. Gesellschaft der Aerzte in Wien. 1850. 1. Bd. S. 125.

329. Denkschriften der kaiserl. Akademie der Wissenschaften zu Wien. 5. Bd.

330. Siehe 2. Buch § 175 und Nota 107, 108. Ammon (Zeitschrift für Ophth. 2. Bd. S. 279) berichtet von einem Mikrophthalmus mit foetaler Spaltung der Bulbushäute. Es war die Netzhaut in der Gegend der Ora serrata geschwellt und der Wulst mit einer grossen Anzahl kleiner weisser Knötchen besetzt, von welchen einzelne weisse Fäden statt der mangelnden Zonula zur vorderen Linsenkapsel zogen. Es fehlt der mikroskopische Befund, und es ist ganz unmöglich zu entscheiden, ob in dem vorliegenden Falle ein rudimentäres Strahlenblättchen oder Netzhautfasern, Theile des der Zonula de norma auflagernden Stratums, die Verbindung zwischen Ora serrata und Linsenkapsel herstellten.

331. 2. Buch § 87 bis § 89.

332. 2. Buch § 204 bis § 205; § 401; § 554; § 747.

333. Weber (Ueber das Strahlenblättchen 1827. Bonn). Ammon (De iritide Tab. I. Fig. 2) und Ruete (Lehrbuch der Ophth. 1845. S. 474), letzterer an Pferdsaugen, haben ähnliche Beobachtungen gemacht.

334. 1. Buch § 55 bis 58 und 2. Buch § 97, 98.

335. Er fand den Eiter in dem Petit'schen Kanale bei völliger Normalität der Kapsel und Linse (Klinische Darstellungen der Krankheiten und Missbildungen etc. Bd. 2. Tafel XVII. Fig. 8).

336. 2. Buch, Nota 310.

337. § 806 bis § 808.

338. Handbuch der menschl. Anatomie 1. Bd. 1842. p. 540.

339. The Edinburgh Philosophical Journal 1819. p. 42—45.

340. Edinburgh Monthly Journal 1848 und Ann. d'ocul. vol. XX. p. 122.

341. Brücke (Anatomische Beschreibung des menschlichen Auges. 1847. S. 31) behauptet, die Netzhaut liege der Hyaloidea bis zur Ora serrata hin frei an. Ich kann dieser Ansicht nicht beipflichten, indem ich in zwei Menschenaugen, welche ich wenige Minuten nach der Exstirpation am Lebenden untersuchte, den Zusammenhang der vollkommen durchsichtigen Retina mit dem völlig normalen Glaskörper so innig fand, dass sich erstere nur in kleinen Fetzen von dem letzteren abziehen liess. Ich konnte nicht blos zufällig eine solche Stelle getroffen oder mich überhaupt getäuscht haben,

denn zog ich mit der Pincette an einer blossgelegten Portion der Hyaloidea in tangentialer Richtung, so spannte sich die entsprechende Parthie der Netzhaut allsogleich, faltete sich parallel dem Zuge, trübte sich leicht, wie die Cornea, wenn sie gezerrt wird.

342. Schon Zinn hat an den Glaskörpern gefrorener Augen die Entdeckung gemacht, dass sich kleine Eisstückchen herausnehmen lassen, von denen eine feine Haut abgezogen werden kann. Pappenheim (Gewebelehre des Auges, 1842. S. 181) fand in durch Kali carbonicum gehärteten Glaskörpern des Ochsen und des Menschen einen zwiebelartigen Bau, der Glaskörper liess sich in concentrischen Schichten abblättern. An sehr alten Präparaten, welche in ausnehmend starkem Weingeiste aufbewahrt wurden, fand ich zum wiederholten Male den Glaskörper, wenn er noch an der Linse und der Eintrittsstelle des Sehnerven haftete, dasselbe; der käseähnliche Glaskörper liess sich ganz deutlich in concentrischen Blättern abschälen, an welchen ich ganz deutlich durch auflagernde krümliche Masse scheinbar getrübte, ausnehmend zarte Glashäute nachweisen konnte; während dort, wo die Verbindung des Glaskörpers mit der Eintrittsstelle des Sehnerven gelöst und der Glaskörper in Form eines Kuchens an der Hinterwand der Linse und der Ciliarfortsätze gelegen war, wohl in allen Objekten feine Glashäute und krümliche Masse, aber kein geschichteter Bau zu erkennen war. — Es verschwinden diese Beobachtungen ihrer Wichtigkeit nach gegen die Untersuchungsresultate, welche Hannover, der eigentliche Entdecker der Glaskörpertextur, an Augen gewonnen hat, die ein halbes Jahr in verdünnter Chromsäure gelegen waren. Auf Grundlage dieser Untersuchungen (Müller's Archiv für Anatomie und Physiologie, 1845. S. 467 und: Das Auge, 1852. S. 28) erklärt Hannover den concentrisch geschichteten Bau des Glaskörpers für ein Prärogativ des Säugethierauges, während er den menschlichen Glaskörper aus Sektoren zusammengesetzt nachwies, welche Sektoren radiat um eine, in der optischen Achse gelegene, anscheinend texturlose Säule gelagert sind, welche Säule jedoch durch an Querschnitten erscheinende kreisförmige Linien eine Andeutung der concentrischen Schichtung erkennen lassen. — Brücke (Anatomische Beschreibung des menschlichen Auges. 1845. S. 64) hat in Präparaten, welche mit Chromsäure oder mit concentrirten Bleizuckerlösungen gefertigt waren, die Angaben Hannover's glänzend gerechtfertiget gefunden, auch er fand im Säugethierauge die concentrische Schichtung ohne Sektoren, im Menschenauge aber die Sektoren ohne concentrische Schichtung. Doch glaubt er einmal an einer frischen menschlichen Leiche die über einander geschichteten Häute gefunden zu haben und hält dafür, dass noch weitere Untersuchungen nöthig sind, um eine so fundamentale Verschiedenheit in dem Baue des Glaskörpers des Menschen und der Säugethiere zu statuiren und die Festigkeit des Glaskörpers, zu welcher weder das eine noch das andere Glashautsystem für sich ausreichet, zu erklären. — Bowmann (Froriep's Notizen 1849. Dec. Nro. 238) hat aus Chromsäurepräparaten den geschichteten Bau des Glaskörpers zu erkennen geglaubt. Doch Hannover erklärt in seiner letzteren Schrift (Das Auge S. 47) dessen Präparate für misslungen und wenig beweisend, jedenfalls aber seine früheren Behauptungen durch eine grosse Anzahl vortrefflicher Präparate gegen Brücke's und Bowmann's Einwürfe vollständig stichhaltig. — Ich entlehne seiner höchst verdienstvollen Arbeit die im Texte über den Bau des Glaskörpers gemachten Mittheilungen.

343. Henle (Zeitsch. f. Ophth. 2. Bd. S. 433) behauptet, dass diese Gefässe den Kapselrand umgreifen und mit den Gefässen der Pupillarhaut zusammenhängen. Arnold (Ebendaselbst 3. Bd. S. 37 und 4. Bd. S. 31 und S. 39) erklärt diese Angaben Henle's für unrichtig und führt gewichtige Gründe dagegen vor, unter denen namentlich der hervorzuheben ist, dass diese Gefässe die Zonula durchbohren müssten und die Membr. capsulopupillaris, was unmöglich ist. Er stützt sich auch auf J. Müller's Behauptung, der Henle's Injektionen für ungenügend erklärt, da sie den Circulus vasorum

capsulæ lentis nicht sichtbar gemacht hatten. Auch Valentin's Injektionen (Ebendaselbst 3. Bd. S. 316) haben gegen Henle gesprochen.

344. Hannover (Das Auge etc. 1852. S. 107).

345. Hasner (Entwurf einer anatomischen Begründung der Augenkrankhten. 1847. S. 171) sucht den Grund dieser geringen Lebensthätigkeit in dem Umstande, dass der Focus der Linse in den Glaskörper fällt, und demnach der letztere gegen Licht und Wärme unempfindlich sein muss. Er übersieht dabei, dass durchsichtige Körper die Wärmestrahlen durchlassen, und nur sehr kleine Quantitäten absorbiren, dass man im Focus eines Brennglases wohl Metalle schmelzen, aber kein Wasser zum sieden bringen kann und selbst im Focus des stärksten Brennspiegels Weingeist in einem durchsichtigen Gefässe sich nicht entzündet.

346. Zeitschrift der k. k. Gesellschaft der Aerzte in Wien. 1850. 1. Bd. S. 125.

347. Siehe meine Abhandlung über doppelte Brechung und Polarisation des Lichtes im menschlichen Auge in den Denkschriften der kaiserl. Akademie der Wissenschaften zu Wien 5. Bd.

348. Schön (Handbuch der pathologischen Anatomie des menschlichen Auges, 1828. S. 127) sagt, es sei bei dieser Krankheit der Umfang des Glaskörpers oft bedeutend vermehrt, und eben darin sei die Hydrophthalmia posterior begründet. Es sei dabei der Glaskörper wässerig, dünn und die einzelnen Zellen sehr ausgedehnt. Nicht selten soll auch die ihn einschliessende Haut verdickt und in eine schwammige Haut entartet sein.

349. Traité des mal. des yeux etc. Troyes 2. édit. 1722. p. 120.

350. Nimmt man einen sehr fernen Gegenstand als Gesichtsobjekt, so vereinigen sich die von ihm auf die Hornhaut gelangenden Strahlen nach dem früher Mitgetheilten 13‴.35 hinter dem Mittelpunkte der hinteren Cornealfläche. Es sei nun die tellerförmige Grube mit ihrem Zenith auf 1‴ Entfernung von dem letztgenannten Punkte vorgerückt und ihr Krümmungsradius sei der ihr de norma zukommende 2‴.2. Es ergibt sich dann nach den Stampfer'schen Formeln die Vereinigungsweite der Strahlen 12‴.29 hinter dem Mittelpunkte der Glaskörperconvexität; es ist demnach die Vereinigungsweite, oder vielmehr die Brennweite des linsenlosen, dioptrischen Apparates nur um 0‴.06 vermindert worden, denn in Bezug auf den Glaskörper ist dann

$$d = -0.081;\ m = 0.998;\ r = 0.454;\ (1-m)\ r + md = 0.081346 \text{ und}$$
$$F = 12‴.29.$$

351. Untersuchungen im Gebiete der Anatomie und Physiologie, 1838. 1. Bd. S. 215.

352. Das Auge. Leipzig 1852. S. 94.

353. Ebendaselbst S. 96. „Am meisten nach Aussen lag eine mehr einförmige, gelatinöse Schichte mit sehr undeutlicher Sektorbildung; diese Schichte war an der äusseren Seite viel breiter, als an der inneren. Innerhalb dieser Schichte lag an der inneren Seite des Auges eine Sektorschichte ungefähr von 1‴ Breite von ovaler Figur und in der Form eines Hufeisens. Innerhalb dieser Schichte lag wieder eine hufeisenförmige Sektorschichte von derselben Breite. Die innerste Sektorschichte war die grösste; die Sektoren hatten eine Länge von 3‴ — 4‴, kehrten die breitere Basis nach aussen, während alle Spitzen gegen die Mitte des Auges convergirten. In der unteren Augenhälfte waren die Räume kleiner und unregelmässiger und, wie gesagt, auf beiden Seiten der Mittellinie gelagert. Etwas unterhalb der Mitte des Auges sah man eine runde Oeffnung, die zur hinteren Kapselwand der Linse führte und folglich den Canalis hyaloideus für die Arteria centralis bildete."

354. Hyrtl's Handbuch der topographischen Anatomie. 1. Bd. 1847. S. 167.

355. Beger, Zeitschrift für Ophthalmologie 3. Bd. 145. — Schön's gesammelte Fälle (Dessen Handbuch der pathologischen Anatomie des Auges, S. 214) lassen sehr verschiedene Deutungen zu.

356. Ebendaselbst.

357. L. Boyer (Gazette des hôpitaux 1848) räth auf Grundlage solcher Befürchtungen, den Krystallkörper vor seiner Depression durch grosse, der Hinterkapsel beigebrachte Schnitte von seiner Verbindung mit dem Glaskörper zu lösen.

358. Benedict (de morbis corporis vitrei. Lips. 1809. p. 6) und Schön (l. c. S. 128).

359. Zeitschrift der k. k. Gesellschaft der Wiener Aerzte. 1852. 2. Bd. S. 305.

360. So berichtet Beck (Zeitschrift für Ophthal. 4. Bd. S. 98) von einer Frau, in deren rechtem Auge die Depressio cataractæ vollführt worden war und zehn Jahre darnach der Glaskörper ohne einlagerndem Staarkern und mit Ausnahme einer Vorbauchung der tellerförmigen Grube völlig normal gefunden wurde. Ich sah unter anderen sogar einen Fall, in welchem die vordere Hälfte des Glaskörpers mit Ausnahme der Vorbauchung der tellerförmigen Grube und einer gelblichen, von Entzündung der bluthaltigen Organe herrührenden Färbung völlig normal erschien, auch keine Spur einer Continuitätstrennung erkennen liess und doch den Staarkern, völlig eingeschlossen von durchsichtigem Glaskörpergefüge, in sich barg. Es war hier der den Verletzungen ausgesetzt gewesene Vordertheil des Glaskörpers erhalten, die hintere Hälfte des Glaskörpers aber fehlte, sie war in Folge von intensiver Retinitis völlig verflüssigt. Es war demnach durch die vorausgegangenen Zerreissungen nicht einmal die Disposition der vorderen Glaskörperparthien zur Verflüssigung erhöht worden.

361. Lehrbuch der topographischen Anatomie. 1847. 1. Bd. S. 166.

362. 1. Buch § 171 — § 178.

363. Lehre von den Augenkrankheiten, 2. Bd. S. 275.

364. Ruete (Lehrbuch der Ophthalmologie, 1845. S. 472) erklärt die Synchyse des Glaskörpers als die Folge von serösen, öfters mit Blutfarbestoff gemischten Ergüssen, welche zerstörend auf die Hyaloidea und ihre fächerförmigen Fortsätze wirken. Als Ursache erklärt er jede heftigere Entzündung des Auges, besonders der Retina. — Hasner (Entwurf einer anatomischen Begründung etc. 1847. S. 172) glaubt, es sei ein phlogistischer, exsudativer Process in dem Glaskörper, welcher mit der Chorioiditis, Kyklitis und Iritis allerdings im Zusammenhange steht, aber höchst wahrscheinlich blos die secundär-inflammatorische Erscheinung der letzteren Krankheit ist. Hasner hat für die Existenz einer Entzündung mit serösem Exsudate in dem Glaskörper keinerlei Gründe beigebracht und dürfte sie auch schwerlich finden. Ich übergehe seine Behauptung. Gegen die Exsudation von serösem Produkte aus den bluthaltigen Organen und dessen Ueberführung in den Glaskörper lässt sich aber kein Grund vorführen, wenn diese sich auch nicht beweisen lässt. Doch kann ich Ruete nicht beistimmen, wenn er die Verflüssigung des Glaskörpers in der eigenthümlichen Qualität des Exsudates sucht, denn mir ist ein seröses Produkt, welches die Hyaloidea und das Fachwerk auflöst, die Gränzhaut der Uvea aber, die Zonula und, bei Vorhandensein des Krystallkörpers, die hintere Kapsel ganz unverändert lässt, undenkbar. Wenn daher auch de facto eine Exsudation in den Glaskörper gegeben ist, so erscheint sie doch nur als Nebensache, es lässt sich aus ihr der Untergang des Fächerwerkes nicht erklären. Uebrigens beruht die Annahme

dieser Exsudation offenbar nur auf dem Umstande, dass der Glaskörper unter der Herrschaft von Entzündungen in den bluthaltigen Augapfelorganen von Hämatin gefärbt wird. Es lässt sich aber dieser Uebergang von Blutfarbestoff ganz gut auf den, den Glaskörper de norma nährenden, en- und exosmotischen Strom zurückführen und aus der Zersetzung des Blutes in den congestionirten Gefässen der Mutterorgane des Glaskörpers erklären, es bedarf zur Färbung des Glaskörpers als solcher noch nicht einer Entzündung mit Exsudationen in den Mutterorganen. Es ist indessen richtig, dass das den Glaskörper ersetzende Produkt in seinen chemischen Eigenschaften auffällige Aehnlichkeit mit Choroidalexsudaten hat und es kommt die Flüssigkeit auch mit serösen Exsudaten anderer Organe ganz genau überein, sodass man wirklich verführt ist, das den Glaskörper in den fraglichen Fällen ersetzende Fluidum als ein mit Choroidalexsudaten gemischtes anzuerkennen. Dieses ist der Grund, warum ich, Wiederholungen scheuend, die chemischen Analysen auf ein späteres Buch verschiebe.

365. Nach Himly (Krankheiten und Missbildungen etc. 2. Bd. S. 250. Nota 4).

366. Zeitschrift f. Ophthalmologie 4. Bd. S. 98. Es war das Auge einer 46jährigen Frau, an welchem vor 30 Jahren eine Cataracta mit gutem Erfolge extrahirt worden war. Während des Lebens hatte man in der Tiefe des Auges einen dunkelrothen Glanz bemerkt. Im äusseren Quadranten des Augenäquators war die Sclera in Form zweier kleiner, $1^1/_2$‴ im Durchmesser haltender Wülstchen ectatisch. Die Choroidea war sehr stark congestionirt, zwischen ihr und der Sclera ein seröser Erguss. Der Krystallkörper formirte einen in der Mitte durchbrochenen, häutigen Ring, welcher mit der Zonula ringsum in Verbindung stand. Die Glashaut war vollkommen durchsichtig und dünn und die die Zellen erfüllende Glasfeuchtigkeit entsprach ganz der Norm. „Besonders bemerkenswerth war auf der inneren Fläche der Membrana humoris vitrei ein rother, mehrere Linien langer und breiter Fleck. Ganz deutlich sah man, dass derselbe aus sehr dünnen, rothen Fasern bestand, die nach vorne verliefen. Noch deutlicher konnte man mittelst des Mikroskopes die Verästelung wahrnehmen.“

367. 2. Buch § 673, Nota 303.

368. 1. Buch § 133.

369. 2. Buch § 312.

370. Solche Fälle waren es sicher, welche Desmarres vor Augen hatte, als er (Traité des mal. d. yeux 1847, p. 664) zum Beweise der Existenz einer Hyaloiditis, als Folge von Staaroperationen, schrieb: „Le fond de l'oiel, jusque là d'un beau noir, prend bientôt une teinte blanchâtre sale, qui tend à devenir de plus en plus jaune, et est produit par la suppuration du corps vitré. La dissection démontre alors d'une manière évidente, que ce corps est infiltré de pus.“

371. 2. Buch 500—502. Nota 238, 239, 240.

372. Beobachtungen über die organischen Veränderungen im Auge nach Staaroperationen. 1828. S. 36.

373. Zeitsch. für Ophthalmologie 4. Bd. S. 105.

374. Ebendaselbst S. 85. Es gehörte das Auge einem 65jährigen Manne, der vor einigen Jahren eine heftige Iritis überstanden hatte. Die Iris war blässer, als an dem gesunden Auge, ihre faserige Textur verstrichen, der Pupillarrand zum Theile mit der Vorderkapsel verwachsen, welche normale Consistenz nachwies. Die Linse war gesund, die Hinterkapsel fleckig getrübt, die Ader- und Netzhaut vollkommen normal.

375. Lehrbuch der Ophthalm. 1845. S. 473.

376. Ammon (Hecker's Annalen, 1825. 1. Bd. S. 138) erzählt zwar, dass er den Glaskörper mit Ausnahme einiger durchsichtiger, rother Theile in eine den Fleischklümpchen ähnliche Masse verwandelt und in der Glashaut zahlreiche Gefässe gesehen habe. Allein es liegt hier der Verdacht einer Täuschung sehr nahe. Mir dünkt es aus einer grösseren Anzahl von Fällen sehr wahrscheinlich, Ammon habe ein wucherndes Exsudat der Aderhaut bei bereits erfolgter Schmelzung der Netzhaut vor sich gehabt.

377. Travers (Cit. in Schön's pathologischer Anatomie des menschlichen Auges, 1828. S. 214) sah das Secretum in den Zellen des Glaskörpers der geronnenen Milch ähnelnd und will diesen Zustand schon bei Kindern gesehen haben.

378. Ebendaselbst und Richter's Bibliothek, Bd. 4. S. 179. Himly (Krankheiten und Missbildungen 2. Bd. S. 356) nennt die Vereiterung des Glaskörpers sehr selten und stets gebunden an allgemeine Ophthalmitis. Ruete (Lehrbuch der Ophthalmologie S. 473) hat Eitererguss und Bildung von Körnchenzellen in grosser Quantität im Glaskörper eines Kaninchenauges, an dem 4 Tage vorher versucht worden war, die Linse durch Electricität aufzulösen, und in einem Pferdeauge gefunden, in dem die Spuren einer Retinitis vorlagen.

379. Beispiels halber lasse ich einen solchen Fall im Auszuge folgen. Er betraf einen 11jährigen Knaben. In der rechten Stirngegend desselben fand sich ein kinderfaustgrosser Medullarkrebsknoten auf dem Stirnknochen aufsitzend und in dessen Diploë eindringend. Die Lider des rechten Auges waren von einer ebenso grossen, knotigwarzigen Geschwulst hervorgetrieben, welche Geschwulst die ganze Orbitalhöhle ausfüllte und sämmtliche Gebilde derselben, selbst die Muskeln völlig verdrängt hatte, nur ein Rudiment des Bulbus in sich barg. Dieses erschien in Form einer Keule von $^3/_4$'' Länge und bei 2''' Querdurchmesser und war von der Sclera, als äusserer Hülle, und einem an Pigment sehr reichen, daher dunkelbraun gefärbten, bindegewebigen Klümpchen gebildet, welches letztere die Reste der Uvea, gemischt mit bindegewebigem, neugebildetem Gefüge vorstellte. Nach vorne zu hing die die Scleralöffnung schliessende und den Durchmesser eines Hirsekorns kaum überschreitende Narbe mit der sehr stark geschwellten, serös infiltrirten und im hohen Grade congestionirten Conjunctiva zusammen, welche letztere an der Vereinigungsstelle nabelförmig eingezogen war. Nach hinten setzte sich die Sclera in die Sehnervenscheide fort, welche, wie die Sclera selbst, sehr leicht aus der Markmasse herauspräparirt werden konnte. Das Nervenmark war bis zum Chiasma hin im hohen Grade atrophisch, in sehniges Gewebe umgewandelt. Sämmtliche Knochen der Orbita waren krebsig zerstört, der rechte Oberkieferknochen, das Jochbein, das Schläfenbein, das Thränen- und das Keilbein waren fast gänzlich verloren gegangen, das Carcinom wucherte einerseits in die Nasen- und in die Highmor'shöhle, anderseits aber in die Schädelhöhle hinein, die ganze vordere rechte Hälfte der Schädelbasis war von Krebsmasse gebildet, durch welche die Gefässe und Nerven aus- und eintraten und welche, durch die entsprechende Parthie der harten und weichen Gehirnhäute hindurch, in Form eines lappigen, kinderfaustgrossen Tumors in den vorderen rechten Gehirnlappen hineinwucherte, die rechte Hemisphäre nach der linken Seite hinüberdrückend. Die Gehirnwindungen waren abgeflacht, im linken Ventrikel fand sich $^1/_2$ Unze wasserklaren Serums. — In der linken Orbita waren sämmtliche Gebilde sehr stark infiltrirt, im hohen Grade congestionirt. Das Infiltrat erschien unter dem Mikroskope sulzähnlich, gelblich und von einer ungeheuern Menge von freiem Fette in Form von Bläschen und Körnchen durchstreut. — Der Bulbus war matsch, zusammengefallen. Die blätterige Substanz der Cornea fehlte ganz, sie war vereitert. Nur die strukturlose Randsubstanz derselben war noch in Form eines pelluciden, in senkrechtem Durchschnitte dreiseitigen, prismatischen Säumchens, ohne Spur einer fremdartigen Einlagerung erhalten. An der Hinterfläche dieses Saumes fanden sich noch Fetzen der übrigens ganz

durchsichtigen Descemeti. — Die Iris lag bloss, etwas vorgebaucht, ohne dass die Pupille geschlossen gewesen wäre. Die Iris war nach vorne belegt mit einer $^1/_2$‴ dicken, braungelben Kruste vertrockneter, eiterähnlicher Substanz, welche die Scleralöffnung ganz ausfüllte. Das Gewebe der Iris, des Ciliarmuskels, der Ciliarfortsätze und der Aderhaut war sehr stark geschwellt, infiltrirt mit einem sulzigen, gelblichen Produkte, welches ungemein viel freies Fett in Gestalt isolirter und auch placqueweise vereinigter, schwarz contourirter Bläschen und Körner enthielt und auch sehr viele Kerne führte, welche theils bläschenartig, wasserhell, theils mit trüber, fast homogener Substanz gefüllt, theils aber schon vollständig entwickelt und mit Fettkörnchen mehr weniger reich durchstreut waren. Zellen fehlten hier ganz. Das Pigment war allenthalben an der Uvea sehr stark vermindert, namentlich an der Aderhaut. Zwischen dieser und der Netzhaut fand sich eine bei $^1/_2$‴ dicke Schichte eines grau-gelblichen, sulzigen Exsudates ergossen, das bereits hier und da ein fächerförmiges, graues Gewebe durch Coagulation angesetzt hatte. Die Balken und Blätter dieses Fachwerkes erschienen unter dem Mikroskope ganz strukturlos, wasserhell, mit Uvealpigment in Körnchen und Pigmentzellen, mit Fettbläschen und mit Kernen der oben geschilderten Formen bestreut. Es bildeten diese Elemente zugleich einen namhaften Antheil des mehr flüssigen, in dem Fachwerke enthaltenen Exsudates. In diesem letzteren fanden sich aber nebstbei noch eine beträchtliche Menge von Eiterzellen. — Die Netzhaut war etwas gefaltet, auf $^1/_3$‴ verdickt, sehr derb und zähe, gelblich-weiss, ihre Gefässe waren stark ausgedehnt und zwischen deren Maschen fand sich eine grosse Anzahl hirse- bis hanfkorngrosser, rundlicher Blutextravasate. Von den normalen Bestandtheilen der Retina war keine Spur mehr zu entdecken, es war alles verwandelt in eine mit congestionirten Gefässen und klumpig zusammengebackenen Blutkörperchen durchsäete, käsige, graue, feinkörnige Masse, in der Miriaden von Fettkörnchen und Fettbläschen, Kerne der geschilderten Form, Kernzellen mit mehr weniger Fettgehalt und einzelne wenige Körnchenzellen enthalten waren. Nach vorne setzte sich die Netzhaut ganz deutlich auf die Zonula fort und überzog letztere in Form einer ganz ähnlichen, jedoch dünneren Schichte, welche zwischen die Ciliarfortsätze und das Strahlenblättchen zwischengelagert war und sich selbst auf den fetzigen Rand der von dem Krystallkörper getrennten Zonula verfolgen liess. Diese letztere erschien fast glatt, ihre Falten waren sehr wenig ausgesprochen; sie überkleidete einen grau-gelblichen, im Durchschnitte keilförmigen, ziemlich consistenten, aus käsiger Masse gebildeten Ring, dessen Breite und Lage fast genau der hinteren Fläche der Ciliarfortsätze entsprach, und dessen centraler, fetziger Rand den Wandtheil von einer Höhle bildete, welche durch die Entleerung des Krystallkörpers und der mittleren Portion des Corpus vitreum im Inneren des Bulbusraumes entstanden war. Von der hinteren Fläche jenes Ringes gingen eine Menge vollkommen wasserheller, äusserst zarter Glashäute aus, welche sich gegenseitig interferirten, und so ganz irreguläre, polyedrische Fächer abschlossen, in denen das bereits geschilderte, crupöse Produkt, aber ohne Kernzellen, eingelagert war. Es gehörten diese Glashäute dem Corpus vitreum an, dessen Fächer zum Theile von crupösem Exsudate erfüllt wurden, denn es setzten sich die Glashäute nach hinten unmittelbar fort in ganz normales Glaskörpergefüge, welches gleich einer Schale die innere Wand der hinteren Netzhauthälfte auskleidete. Der Uebergang zwischen der infiltrirten und reinen Glaskörperparthie wurde gebildet von einer Zone, in welcher wolkenähnliche Flecken und Streifen mit ganz durchsichtiger, aber gelblicher Glaskörpersubstanz sich mischten, jene Glashäute durch Auflagerung sehr deutlich nachweisbar waren und die Vitrina mit Fettkörnchen und Kernen sparsam durchstreut getroffen wurde, während in den hintersten Parthien der äussersten Glaskörperschichten ausser den gelblichen Schichten keine Spur eines fremden Formelementes getroffen wurde. Es waren aber auch nur gerade diese Theile des Corpus vitreum von der Infiltration verschont geblieben, die Innenwand dieser

durchsichtigen, kaum $1''' - 2'''$ dicken Schale stiess schon an infiltrirtes Gewebe, welches sich nach Innen zu in einen schmierigen Brei auflöste, es bildete der Glaskörper einen Becher, dessen äusserste Schichte nach Vorne zu von crupöser Masse, nach Hinten von normaler Glaskörpersubstanz gebildet wurde, während die innere Schichte schon ganz infiltrirt war und in Form von eitriger, fetziger Substanz die Innenwand der mit der Entleerung des Krystallkörpers und des Glaskörperkernes erzeugten Höhle umwandete.

380. Brisseau (Traité de la cataracta et du Glaucoma Paris 1709 und in Mackenzie's praktischer Abhandlung über die Krankheiten des Auges, Weimar 1832. S. 681) hat der Erste ein glaucomatöses Auge untersucht und darin die im Texte geschilderten Verhältnisse gefunden. Es war die Linse ganz undurchsichtig; ihre äusseren Lamellen waren nicht so fest, als die inneren, und bildeten, so zu sagen, eine weissliche Membran von etwa $^1/_2'''$ Stärke, welche einen Kern von festerer Consistenz und von gelblicher Farbe einschloss. Unmittelbar hinter der Fossula, welche die Linse enthielt, war die Glasfeuchtigkeit über eine Linie tief ebenfalls undurchsichtig und gelb gefärbt, wenn auch nicht in dem nämlichen Grade. Dieser Befund war es, welcher bei der völligen Vernachlässigung der pathologischen Anatomie des Auges die bis auf die neuste Zeit fortgepflanzte, ganz irrige Meinung begründet hatte, als sei im Glaucom der Glaskörper stets getrübt. Ich habe im Texte die Bedingungen angegeben, unter welchen der Glaskörper auf dem Wege der Faserspaltung metamorphosirt, es muss das Glaucom schon in Atrophie des Bulbus übergegangen und die Netzhaut weit von der Choroidea abgehoben sein, wenn solche Trübungen vorgefunden werden sollen, wobei natürlich von der Imbibition gelösten Hämatins abgesehen wird. Doch hat Brisseau offenbar die Netzhaut für den Glaskörper genommen. Es reisst nämlich sehr leicht der Netzhautstiel von der Eintrittsstelle des Sehnerven ab, fällt zusammen und es erscheint dann die alterirte Retina als eine gelbe, oft mit Blutextravasaten besetzte Schichte, welche die Lichtung des Strahlenkranzes nach hinten schliesst.

381. So sind die unzähligen Beschreibungen von Glaskörperverknöcherung zu verstehen. Würde man nur mit einiger Genauigkeit zu Werke gegangen sein bei der Untersuchung, so hätte man bei der ausserordentlichen Häufigkeit des Processes nothwendig darauf kommen müssen. In der That hat Scarpa (nach Himly Krankheiten und Missbildungen 2. Bd. S. 259) einen Fall als Glaucoma terreum abgebildet, in welchem der Glaskörper in einen erdigen Zustand übergegangen sein soll und der Sehnerve sehr tief in seine Masse eindrang. Scarpa hatte hier offenbar den in die Knochenkapsel eingehenden Netzhautstiel gesehen. Doch stimmte das alles so wenig mit den Lehren der sogenannten Erfahrung überein, dass Himly zur Aufklärung dieses Verhältnisses nothwendig zur Annahme gedrungen wird, es sei der Netzhautstiel vielleicht Markschwamm gewesen. Fleischmann (Leichenöffnungen. Erlangen, 1815. p. 202 und Schön's pathologische Anatomie des Auges S. 217) weiss sich auch unter dem Drange der Vorurtheile nicht anders zu helfen, als den ganz evidenten Netzhautstiel, welcher in einem von ihm beobachteten Falle durch ein rundliches Loch in einer der Choroidea aufliegenden Knochenplatte nach vorne zog, als die mit der Hinterfläche der Linse verwachsene Centralarterie zu erklären.

382. Handbuch der topographischen Anatomie, 1847. 1. Bd. S. 166.

383. Lehrbuch der Ophthalmologie, 1845. S. 259.

384. Schön (Pathol. Anat. des Auges, 1828. S. 214) deutet sie an. Nach Richter's Bibliothek, Bd. 4. S. 179 sollen in Folge eines Schlages Blutergiessungen in die Zellen des Glaskörpers oft entstehen. Travers will die Blutergiessung nach der Extraction unter heftigem Schmerze im Hinterhaupte entstehen gesehen haben.

385. Veröffentlicht von Eble (Zeitschrift f. Ophth. 1. Bd. S. 350). Bei

einem 25jährigen Bauermädchen, heisst es dort, stäubte sich die vordere Fläche der gypsartigen Cataracta in Form eines feinen, glänzend rothen, silbernen und goldenen Pulvers ab, und setzte einen liniendicken Satz von diesem farbigen Staube auf dem Boden der vorderen Augenkammer ab, der sich bei jeder Bewegung des Bulbus durch die wässerige Feuchtigkeit der Vorderkammer vertheilte und nach einigen Minuten wieder setzte.

386. Annales d'ocul. vol. XIV. p. 220.

387. H. Schauenburg (Ueber Cholestearinbildung im menschl. Auge. Erlangen 1852) hat deren 23 gesammelt.

388. Norsk Magazin for Lägevidenskaben 1849. 3. p. 782 und Hannover, das Auge 1852. S. 124. Es betraf Backers Fall einen 28jährigen Mann, an welchem die Reclinatio und Depressio einer seit 11—12 Jahre bestehenden Cataracta beider Augen vorgenommen war. Im rechten Auge stieg die Cataracta wieder auf und in den Kammern zeigten sich jene flimmernden Plättchen. Später schwebte dem Kranken den ganzen Tag vor diesem Auge eine Menge kleiner dreieckiger, bald glänzender, bald matter Körper, und das Sehen wurde fortwährend von weissen Sternen gestört. Das Auge war härter, als das andere. Es wurde ein Einschnitt in die Hornhaut gemacht, die wässerige Feuchtigkeit entleert und nebst den darin befindlichen Körperchen auf einem Uhrglase aufgefangen. Unter dem Mikroskope erkannte man letztere als Cholestearinkrystalle. Vier Tage nach der Entleerung war die vordere Augenkammer mit Cholestearinkrystallen in ebenso grosser Menge, als vorher gefüllt.

389. 1. Buch § 563 bis § 573.

390. 1. Buch § 108.

391. Johann Adam Schmidt's Fall (Nota 385) ist evidenter Maassen ein sich abschilfernder, fettigkreidig metamorphosirter Lymphstaar. — Kanka (Oesterreichisch medicinische Jahrbücher 1847. Oktober) veröffentlichte einen Fall, wo bei Fortbestand des Gesichtsvermögens des Kranken Cholestearinplättchen in der hinteren Kammer zur Entwickelung kamen, als Folge einer vor zwei Monaten abgelaufenen heftigen Augenentzündung, welche gleichzeitig auch einen Exsudatfaden am oberen Pupillarrande zurückgelassen und sich so als Iritis zu erkennen gegeben hatte.

392. 2. Buch § 316 bis § 327.

393. Guepin (Annal. d'ocul. vol. XIX. p. 117) operirte eine kleine harte (verkalkte) Cataracta an dem Auge eines 33jährigen Mannes durch Depression. Der hintere Theil der Cataracta war gelblich und blieb nach der Depression in der Pupille zurück, daher ihn Guepin zerstören musste. Also gleich darnach erschienen in der Hinterkammer jene glitzernden, sich stark bewegenden Punkte, von denen auch einige in die Vorderkammer fielen. Nach zwei Monaten waren sie verschwunden, resorbirt worden. Tavignot (Revue med. chir. 1847, Aout) discindirte einen Kapsellinsenstaar. Aus der geöffneten Kapselhöhle fielen glitzernde Partikeln in die vordere Kammer, die nicht resorbirt wurden, sondern später, da sie das Auge reizten, extrahirt werden mussten. Schauenburg (l. c. S. 8) berichtet 2 Fälle von Jacob in Dublin, wo Theile einer discindirten Cataracta in die Vorderkammer fielen und nach einiger Zeit das in Rede stehende Symptom erzeugt hatten (indem die Cholestearinkrystalle durch die Resorbtion des umhüllenden Magmas frei wurden, oder sich aus demselben neu angebildet hatten. Der Verfasser). In einem dritten von Schauenburg mitgetheilten Falle war eine mit Cholestearinkrystallen überdeckte Linse in die vordere Kammer gefallen und es hatten sich später die Krystalle losgetrennt, um frei in der Kammer herumzuschwimmen. Schauenburg veröffentlicht (l. c. S. 9) einen von ihm selbst beobachteten Fall, wo bei der Depression der mattweissen geschrumpften Cataracta das Phänomen auftrat. Wenige Goldplättchen erschienen hinter

der Pupille frei beweglich. Nach einigen Monaten war sie verschwunden.

394. Desmarres (Annal. d'ocul. vol. XIV. p. 220). Am rechten Auge einer 58jährigen Dame war vor 3 Jahren, am linken vor 7 Jahren, die Depressio cataractæ gemacht worden. Keine Entzündung folgte, doch blieb die Kranke blind. Es war die Pupille sehr weit, unbeweglich, unregelmässig, mit Staarresten ganz gefüllt, die Iris damit verwachsen, flottirend, das Gesichtsvermögen ganz aufgehoben. Am linken Auge war die Pupille weit, unbeweglich, mit Kapsel- und Staarresten ganz verlegt, die nur ein kleines Loch übrig liessen, durch das die Kranke mit einer Lorgnette Gegenstände erkennen konnte. Iridodonesis, der Pupillarrand ringsum an den Staar angewachsen. Desmarres extrahirte nun beide Kapseln durch die Sclera. Die Pupille blieb weit und das Gesichtsvermögen war auf beiden Augen sehr gut. Doch bemerkte Desmarres auf dem Grunde des linken Auges jene flimmernden Punkte, die bei Bewegungen des Bulbus aufstiegen, um bei der Ruhe sich wieder zu senken. Sichel (Ann. d'ocul. vol. XV. p. 248) sah dieselbe Kranke ein halbes Jahr nach der Operation. Er bestätigt das von Desmarres Angeführte, und spricht sich entschieden für den Sitz der funkelnden Körper im Bereiche des Glaskörpers aus. Ebenso Stout (Ebendaselbst vol. XVI. p. 74), der sogar bei der Rückenlage der Kranken ein Herabsinken der Körperchen in die Tiefe des Auges bemerkt haben will. — Noch eclatanter ist der zweite von Desmarres (Annal. d'ocul. vol. XVIII. p. 23) mitgetheilte Fall von einer 37jährigen Pastetenbäckerin. An deren linkem Auge wurde eine seit 10 Jahren bestehende, halbweiche Cataracta corticalis dehiscens durch Depression mit Discission operirt. Es bildete sich ein Kapselstaar, der stellenweise durchlöchert, stellenweise sehr dick, undurchsichtig, mit Rauhigkeiten besetzt war, die perlmutterartig glänzten. Durch das grösste Loch des Kapselstaares sah man bei gewissen Stellungen des Auges sehr deutlich glitzernde Punkte, wie in dem früheren Falle. Es wurde später der Nachstaar zerrissen, und unmittelbar nach der Zerreissung sah Desmarres und mehrere nebenstehende Aerzte sehr deutlich im Grunde des Auges jenes Glitzern. Sichel (Ann. d'ocul. vol. XV. p. 167) erzählt von einem 13jährigen Knaben, der seit seinem 2ten Jahre beiderseits an Hydrophthalmus litt. Das rechte Auge begann nach einer Entzündung weich zu werden, und war im Begriffe, atrophisch zu werden. Die Pupille schloss die undurchsichtige, gelbliche, adhärente Kapsel. Es wurde dieselbe discindirt, ohne dass man irgend welche auffällige Bemerkungen machte. Der Versuch misslang. Nun wiederholte man die Operation. Man durchschnitt erst eine oberflächliche Schichte der Linsenkapsel und kam sodann auf eine tiefere, härtere, unter der Nadel knirschende. Erst bei dem Zerreissen dieser hinteren Schichte, welche Sichel für die verdickte und verknorpelte Hyaloidea mit der verdickten Kapsel erklärt, stürzte ein Strom einer mit glitzernden Punkten gemischten gelblichen Flüssigkeit hervor und füllte die vordere Augenkammer ganz. In dieser Flüssigkeit zeigte sich darauf eine andere, durchsichtigere Flüssigkeit, die in beiden Kammern durch die Pupille ein- und ausströmte. Das Auge wurde atrophisch. Nach 3 Jahren hatte sich im Grunde der Vorderkammer ein Niederschlag von weiss-grauer, mit schimmernden Plättchen gemischter Masse gebildet.

395. Siehe Nota 391.

396. Revue medic. chir. 1828. 4. p. 203. Bei einem 70jährigen Manne war das Auge ganz normal mit Ausnahme eines glänzenden Pulvers, welches sich in einem solchen Abstande von der Pupille im Inneren der Bulbushöhle herumbewegte, dass dessen Sitz in dem Glaskörper anzunehmen war.

397. Desmarres's Fälle (Nota 394), Backer's Fall (Nota 388). Auch in Sichel's Fall (Nota 394) war dem Auftreten der flimmernden Punkte eine Staaroperation mit der Nadel vorausgegangen, ja es ward hier die Ver-

wandlung des Glaskörpers in eine gelbliche Flüssigkeit, wie dieses so häufig bei Entzündungen vorkommt, auf direktem Wege beobachtet.

398. A. Robert (Ann. d'ocul. vol. XVIII. p. 79) sah die beweglichen flimmernden Punkte bei einer 67jährigen, mit Brustkrebs behafteten Frau, die seit einem Jahre ohne alle veranlassende Ursache blind geworden war. Er fand die Pupille mässig weit, regelmässig, unbeweglich, doch war Iridodonesis vorhanden, der Glaskörper aufgelöst. Die Linse hatte sich aus ihren Verbindungen gelöst und in den unteren äusseren Theil des Glaskörpers gelagert, wo man sie als einen kleinen weissen Kern sah. Nach unten und aussen sah man noch hinter der Pupille einen kleinen halbdurchsichtigen Kapselflocken.

Gautier (Annal. d'ocul. vol. XX. p. 69) fand die flimmernden beweglichen Punkte in dem Auge eines Mannes, der vor 14 Jahren einen Stoss an den äusseren Winkel eben jenes Auges erhalten hatte und in Folge dessen mit Staar, hinterer Synechie und Amblyopie behaftet war. 18 Monate vor der Untersuchung war der Staar plötzlich aus der Pupille verschwunden. Bei der Untersuchung fand Gautier die Pupille rein, nur nach Unten deren Rand mit grautrüben Kapselflocken verwachsen. Das Auge war eher atrophisch, als hypertrophisch (?!), Cornea rein, Vorderkammer normal, Pupille unbeweglich, Iridodonesis, Iris verfärbt. Im Vordertheile des Auges waren jene glitzernden Punkte zu sehen. — Es ist aus dem plötzlichen Verschwinden der Cataracta aus der Pupille und deren Reinheit bei der Untersuchung, sowie aus dem Zurückbleiben von Kapselflocken in diesem Falle kaum etwas anders als eine Versenkung der Linse zu vermuthen. Es wäre aber auch möglich, dass dieses nicht der Fall war, dass die Cataracta zerbröckelte, und dann könnte der Fall zu Nota 393 gehören, oder auch könnten blose Entzündungsprodukte in der Kammer die regressive Metamorphose eingegangen sein, dann würde der Fall in Nota 391 einzureihen sein. Er ist zu ungenau beschrieben, als dass sich etwas ganz Bestimmtes darüber sagen liesse. Ebenso unsicher ist der anatomische Zustand des Auges in dem von Blasius (Deutsche Klinik, 1849. Nro. 1) mitgetheilten Falle, daher es unentschieden bleibt, wohin er gehört. An dem seit vielen Jahren amaurotischen linken Auge eines Mannes war die Pupille ganz starr, nach Aussen durch ein Exsudat verschlossen. Auf dem normalen schwarzen Grunde des Auges sah man jene wirbelnden glänzenden Punkte. Blasius sagt nichts über den Zustand der Linse. Die normale Schwärze des Augengrundes bei Bestand eines die Pupille nach aussen schliessenden Exsudates macht mich sehr geneigt, den Krystallkörper als fehlend anzunehmen, es muss derselbe dann versenkt worden sein in den Glaskörper und dieser, da keine Operation vorausging, in Folge krankhafter Processe verflüssigt sein. Doch ist damit nicht gesagt, dass die Cholestearinkrystalle aus dem versenkten Krystalle kamen, sie können aus dem Exsudate hervorgegangen sein. In jedem Falle müssen sie bei Verflüssigung des Glaskörpers aus dem vorderen in den hinteren Augenraum gelangen können.

399. Seitz's und Blattmann's Uebersetzung von Desmarres's Traité etc. 1852. p. 545.

400. Nordmann (Mikrographische Beiträge. 2. Heft), Gescheidt (Zeitschrift für Ophth. 3. Bd. S. 405).

Fig. I.

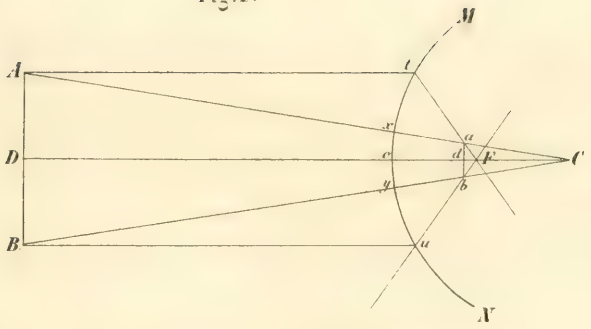

Fig. II.

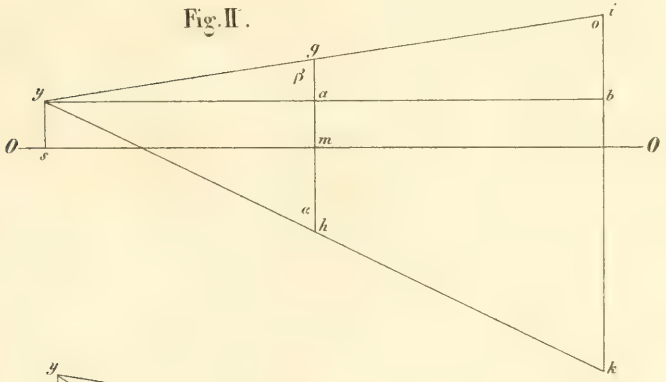

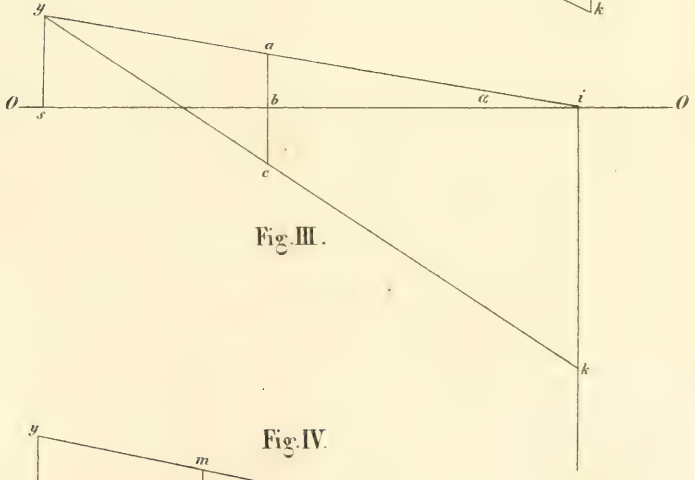

Fig. III.

Fig. IV.

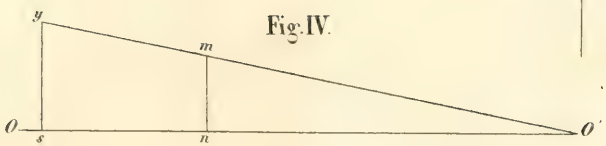

Fig. V.

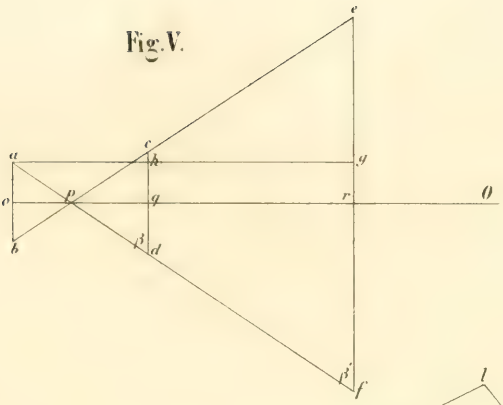

Fig. VI.

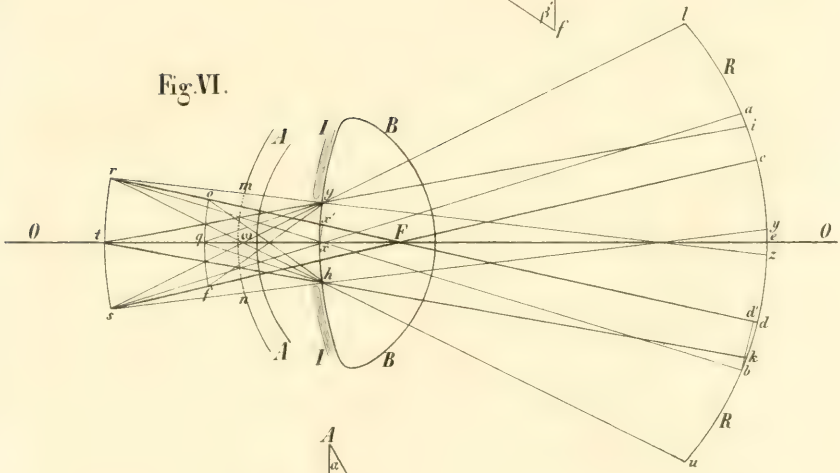

Fig. VII.

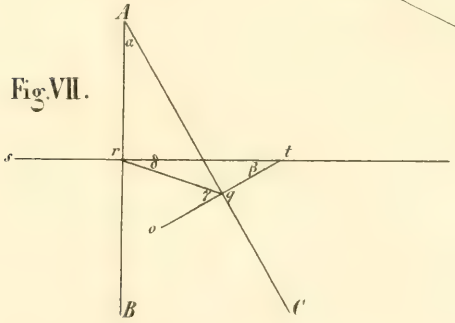

Fig. VIII.

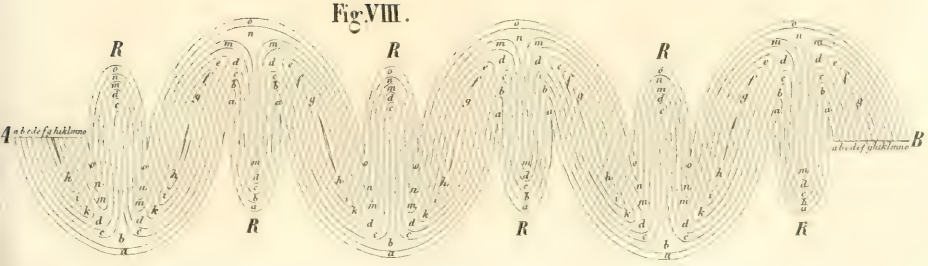

Fig.IX.

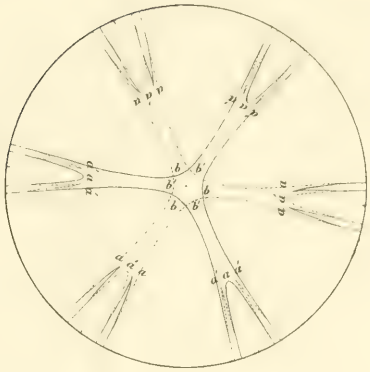

Fig.X.

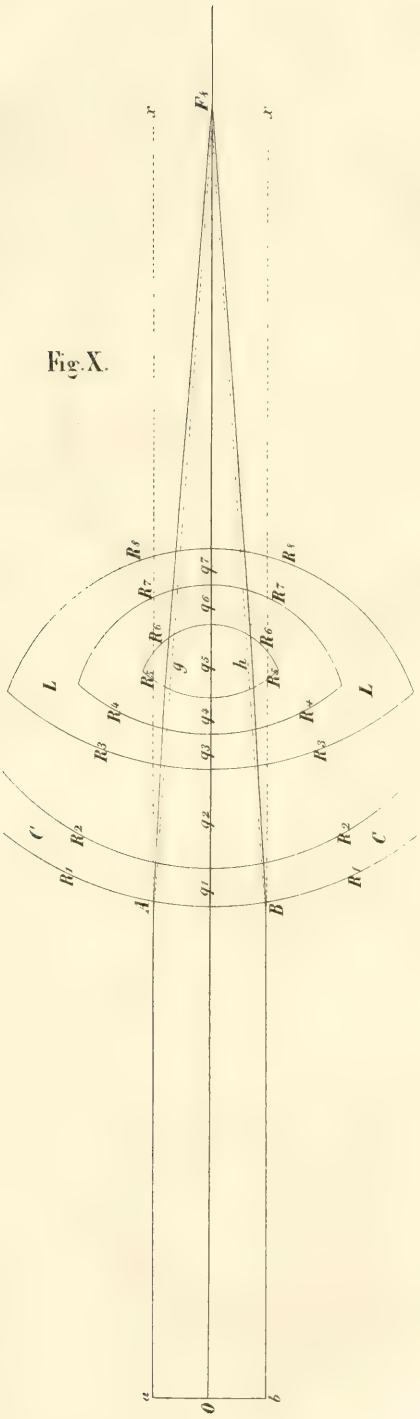

Fig.XI.

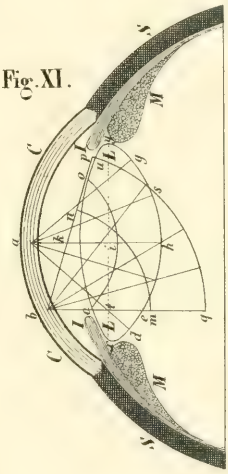

Fig.XII.

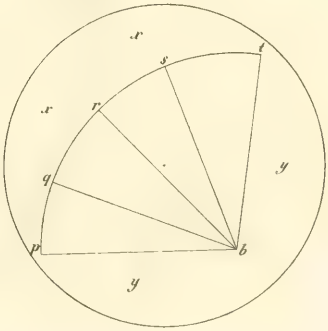

Fig. XIII.

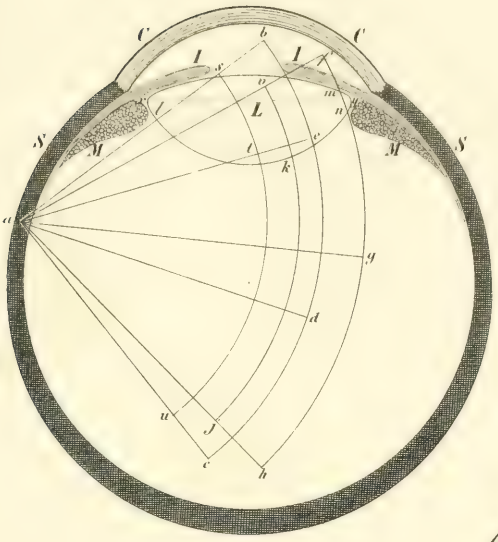

Fig. XIV.

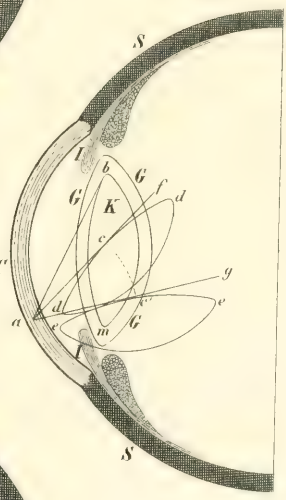

Fig. XV.

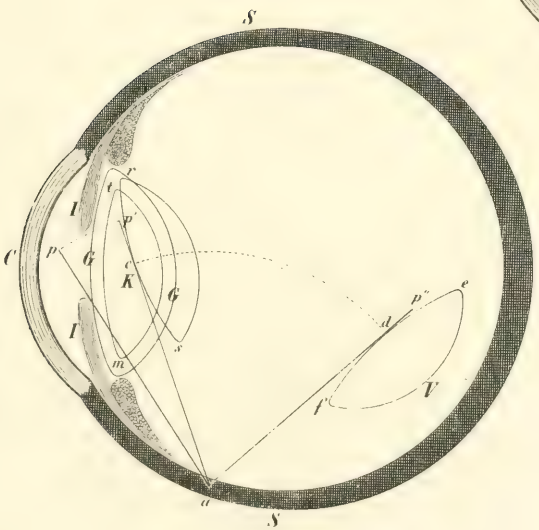

Date Due

Demco 293-5

3 Bde / 3 –

2 Bde. in 3 Abt.

1/3 S Lg 56 –

Accession no 19436

Author Stellwag von Carion: Die Ophthalmologie.

Call no. RE46 853St 1